

The relationship between excursion of the diaphragm and curvatures of the spinal column in mouth breathing children

Relação entre a excursão do músculo diafragma e as curvaturas da coluna vertebral em crianças respiradoras bucais

Liu Chiao Yi¹, José R. Jardim², Daniel Paganini Inoue³, Shirley S. N. Pignatari⁴

Resumo

Objetivo: Verificar a relação entre a excursão do músculo diafragma e as curvaturas da coluna vertebral em crianças respiradoras bucais.

Métodos: Foram avaliadas 52 crianças de 5 a 12 anos de idade, de ambos os sexos. Por meio de avaliação otorrinolaringológica, foram divididas em dois grupos: respiradores bucais e respiradores nasais. Todos os participantes foram submetidos a exame de videofluoroscopia do músculo diafragma e a avaliação postural. A excursão do diafragma foi analisada pelo programa Adobe Photoshop[®], e a avaliação postural através de fotografias em norma lateral esquerda, sendo analisadas pelo Software de Avaliação Postural.

Resultados: Os grupos estudados apresentaram diferença estatisticamente significante quanto ao comportamento das curvaturas da coluna vertebral (lordose cervical: $p = 0,003$; lordose lombar: $p = 0,001$; cifose torácica: $p = 0,002$; posição da pelve: $p = 0,001$) e da excursão do músculo diafragma (diafragma lado direito: $p = 0,001$; diafragma lado esquerdo: $p = 0,001$). O grupo respirador bucal apresentou diminuição da lordose cervical, aumento da cifose torácica, aumento da lordose lombar e anteversão da posição da pelve. A distância excursionada pelo músculo diafragma em crianças respiradoras bucais é menor que em crianças respiradoras nasais. Não houve significância estatística ao relacionar o comportamento das curvaturas da coluna vertebral com a excursão do músculo diafragma.

Conclusão: Não há relação entre as curvaturas da coluna vertebral com a excursão do músculo diafragma nos grupos estudados.

J Pediatr (Rio J). 2008;84(2):171-177: Respiração bucal, crianças, músculo diafragma, coluna vertebral.

Abstract

Objective: To investigate the relationship between excursion of the diaphragm muscle and spinal curvatures in mouth breathing children.

Methods: A total of 52 children of both sexes, aged from 5 to 12 years, were studied. After otorhinolaryngological assessment, the children were divided into two groups: mouth breathers and nose breathers. All of the children underwent videofluoroscopic examination of the diaphragm muscle and postural assessment. Diaphragm excursion was analyzed using Adobe Photoshop[®] software, and postural assessment was recorded using photographs in left lateral view, which were then analyzed using SAPO postural assessment software.

Results: The groups studied exhibited statistically significant differences in terms of spinal curvatures (cervical lordosis: $p = 0.003$; lumbar lordosis: $p = 0.001$; thoracic kyphosis: $p = 0.002$; position of the pelvis: $p = 0.001$) and diaphragm excursion (right side diaphragm: $p = 0.001$; left side diaphragm: $p = 0.001$). The mouth breathing group exhibited reduced cervical lordosis, increased thoracic kyphosis, increased lumbar lordosis and the position of the pelvis was tilted forward. The distance traveled outwards by the diaphragm muscles of mouth breathing children was shorter than that traveled by the muscles of nose breathing children. The relationship between the behavior of spinal curvatures and diaphragm excursion had no statistical significance.

Conclusion: There was no relationship between spinal curvatures and diaphragm excursion in the groups studied here.

J Pediatr (Rio J). 2008;84(2):171-177: Mouth breathing, children, diaphragm muscles, spine.

1. Fisioterapeuta. Doutora, Programa de Pós-Graduação em Otorrinolaringologia e Cirurgia de Cabeça e Pescoço, Universidade Federal de São Paulo (UNIFESP), São Paulo, SP.
2. Professor livre-docente, UNIFESP, São Paulo, SP.
3. Médico otorrinolaringologista, UNIFESP, São Paulo, SP. Fellowship em Otologia, UNIFESP, São Paulo, SP.
4. Professora adjunta, chefe, Disciplina de Otorrinolaringologia Pediátrica, UNIFESP, São Paulo, SP.

Não foram declarados conflitos de interesse associados à publicação deste artigo.

Como citar este artigo: Liu CY, Jardim JR, Pignatari SS, Inoue DP. The relationship between excursion of the diaphragm and curvatures of the spinal column in mouth breathing children. *J Pediatr (Rio J)*. 2008;84(2):171-177.

Artigo submetido em 29.08.07, aceito em 08.01.08.

doi:10.2223/JPED.1771

Introdução

A respiração é a primeira função vital desenvolvida por ocasião do nascimento, estabelecendo-se como principal função do organismo. A cavidade nasal tem papel fundamental na fisiologia respiratória, promovendo a filtração, aquecimento e umidificação do ar inspirado, fazendo com que o mesmo chegue aos pulmões na temperatura ideal e favorecendo uma oxigenação adequada ao organismo. A cavidade bucal só intervém neste processo quando o ar inspirado não é suficiente, geralmente causado por obstrução nasal¹.

No entanto, a respiração bucal na infância é uma queixa freqüente no consultório do pediatra, do alergologista e do otorrinolaringologista. Vários são os fatores que podem originar a respiração bucal, sendo a rinite alérgica possivelmente a causa mais comum de obstrução crônica das vias aéreas, afetando de 15 a 20% da população, ao passo que a hipertrofia das tonsilas palatinas e faríngeas é a segunda causa da respiração bucal^{2,3}.

A obstrução ou o estreitamento do espaço aéreo da faringe tem sido associado à anteriorização e à extensão da posição da cabeça, a fim de retificar o trajeto para a passagem do fluxo aéreo e facilitar a entrada de ar para as vias aéreas inferiores. Nesses casos, já foi observado aumento do ângulo crânio-cervical, com o deslocamento anterior do centro de gravidade⁴.

A relação biomecânica entre as regiões craniomandibular, coluna cervical, osso hióide e vias aéreas é considerada uma unidade indivisível. A respiração bucal, que determina alterações funcionais e anatômicas, pode levar ao acometimento da postura corporal, devido à atuação sinérgica dos músculos e pelo fato de serem organizados em cadeias⁵.

Devido ao aumento da resistência nasal no respirador bucal, o trabalho ventilatório apresenta-se aumentado^{6,7}, os músculos acessórios da inspiração passam a ser solicitados, o que leva a um movimento inspiratório proeminente do tórax superior. São assim chamados, pois atuam em uma atividade física exacerbada ou quando ocorre um aumento do esforço inspiratório.

O movimento inspiratório proeminente do tórax superior, segundo Hruska et al.^{8,9}, influencia a mecânica toracoabdominal, alterando o posicionamento do músculo diafragma e sua zona de aposição devido à redução da pressão intra-abdominal. Este fato levaria então ao desenvolvimento de deformidades torácicas, como a elevação das últimas costelas, o deslocamento superior da caixa torácica e o aumento da lordose lombar.

Segundo Benatti¹⁰, a efetividade do diafragma depende da estabilidade da parede abdominal, que promove a sustentação das vísceras durante a inspiração e depende também da estabilidade dos paravertebrais lombares, local da inserção vertebral do diafragma. Assim, estes músculos impedem a elevação em bloco da caixa torácica, caracterizando a relação antagonista sinérgica.

Toda alteração funcional provoca uma alteração em cadeia nos segmentos subjacentes, ou seja, em todo o complexo articular e muscular do corpo. Cada vez que um músculo se encurta, ele aproxima suas extremidades e, conseqüentemente, afeta os ossos nos quais está inserido, desorganizando outros músculos que tenham origem ou inserção nos mesmos ossos, e assim sucessivamente. Uma alteração em qualquer nível da coluna vertebral promove compensações nas curvaturas vizinhas¹¹.

Dada a complexidade biomecânica da postura, que possibilita a integração funcional dos vários segmentos, é possível entender que, frente à alteração de uma unidade biomecânica, ocorra refinamento dos sistemas de controle postural, acomodações das estruturas corporais próximas ou distantes através de compensações.

Até o momento, não foram encontrados na literatura estudos que relacionem o comportamento das curvaturas da coluna vertebral com a excursão do músculo diafragma em crianças respiradoras bucais. O conhecimento da amplitude de excursão deste músculo, associado ao comportamento das curvaturas da coluna vertebral, poderia melhor direcionar os rumos da reabilitação fisioterapêutica.

Este estudo teve por objetivo verificar a relação entre a excursão do músculo diafragma e as curvaturas da coluna vertebral em crianças respiradoras bucais.

Métodos

Foram avaliados 52 sujeitos na faixa etária de 5 a 12 anos de idade. O grupo respirador nasal (controle) foi composto por 22 crianças, 11 do gênero feminino e 11 do gênero masculino, provenientes da Escola Paulistinha de Ensino Fundamental; o grupo respirador bucal foi composto por 30 crianças, 12 do gênero feminino e 18 do gênero masculino, provenientes do Centro do Respirador Bucal da Disciplina de Otorrinolaringologia Pediátrica da Universidade Federal de São Paulo.

Todos os procedimentos foram previamente aprovados pelo Comitê de Ética Médica da Universidade Federal de São Paulo, protocolo nº 6311/03. Os pais foram esclarecidos quanto aos procedimentos adotados e quanto ao termo de consentimento livre e esclarecido.

Tipo de estudo: prospectivo; critérios de inclusão: pertencer à faixa etária de 5 a 12 anos, apresentar respiração bucal e termo de consentimento livre e esclarecido assinado pelo responsável. Critérios de exclusão: malformação craniofacial, doença musculoesquelética, traumas ortopédicos, doenças respiratórias e doenças neurológicas.

As crianças que participaram do grupo controle foram submetidas a uma seleção prévia na Escola Paulistinha de Ensino Fundamental por meio de exclusão daquelas que apresentavam falta de vedamento labial, lábio superior encurtado e inferior evertido e histórico de sinais e sintomas que promovem a respiração bucal.

Exame clínico e otorrinolaringológico

Todos os participantes foram submetidos a anamnese e exame clínico otorrinolaringológico para a caracterização dos grupos respirador nasal e respirador bucal.

O exame clínico otorrinolaringológico consistiu dos procedimentos descritos a seguir.

- 1) Rinoscopia anterior.** Para determinar a presença de fatores obstrutivos em cavidades nasais, como a hipertrofia de cornetos nasais inferiores.
- 2) Oroscopia.** Para avaliação de alterações da cavidade oral. A determinação do grau de hipertrofia das tonsilas palatinas foi obtida segundo os critérios de Brodsky¹²:
 - 0: tonsilas estão situadas na fossa tonsilar sem causar obstrução de via aérea e orofaringe.
 - +1: tonsilas estão situadas levemente fora da fossa tonsilar, com < 25% de obstrução de via aérea.
 - +2: tonsilas estão prontamente visíveis, causando 25 a 50% de obstrução de via aérea.
 - +3: tonsilas estão obstruindo 50 a 75% da via aérea.
 - +4: tonsilas causam mais de 75% de obstrução de via aérea.
- 3) Otoscopia.** Presença de retração na membrana timpânica e/ou nível líquido na orelha média.
- 4) Nasofibroscopia.** Foi realizada para avaliação das cavidades nasais, desvios septais e hipertrofia de cornetos e da rinofaringe, determinando o grau de hipertrofia das tonsilas faríngeas em relação ao espaço das coanas do lado direito e esquerdo, sendo também determinado o tamanho das tonsilas palatinas causando estreitamento de faringe.

O critério para rinite alérgica foi presença de sintomas como coriza, obstrução nasal e espirros com um *prick test* positivo. Utilizamos pacientes com rinites alérgica e não-alérgica.

O exame clínico foi fundamental para identificação do fator obstrutivo e para possibilitar o tratamento adequado. Porém, a caracterização do "respirador bucal" deve-se à avaliação clínica.

Assim, foi considerada respirador bucal toda criança que apresentava obrigatoriamente: respiração bucal constatada durante a anamnese, confirmação pelo responsável de que a criança respirava de forma predominante pela boca durante os últimos 6 meses¹³, além de pelo menos um dos seguintes achados: mordida cruzada esquelética, palato ogival, mordida aberta anterior, lábio superior encurtado e inferior vertido e falta de vedamento labial¹⁴. Foi considerada respirador nasal (controle) toda criança com ausência dos sinais e sintomas descritos.

Exame de videofluoroscopia

Os exames foram realizados em aparelho de raio X Medisor modelo 750 B, com intensificador de imagem, sistema de televisão padrão 525 linhas, 60 hertz (Hz) e entrelaçamento 2:1, através do qual as imagens foram transferidas para fita

video home system (VHS), em aparelho vídeo/monitor Philco, modelo 7400.

Foi colada sobre os mamilos, bilateralmente, uma peça metálica medindo 0,1 cm de largura e 2 cm de comprimento, permitindo sua visibilização na imagem gravada e a aplicação em fórmula da medida real deslocada pelo diafragma.

Foi registrada, inicialmente, a imagem de excursão do músculo diafragma do lado direito e, em seguida, do lado esquerdo. Para cada lado, foram gravados quatro ciclos respiratórios em repouso na posição ortostática, com o raio X em incidência ântero-posterior; os pés foram mantidos paralelos, e os braços ao longo do corpo. A criança foi orientada a manter os olhos abertos direcionados para o horizonte, e não houve interferência verbal para a correção postural. O tronco apresentou-se desnudo, sem a compressão do abdome.

Dos quatro ciclos respiratórios gravados, o ciclo com movimento mais harmônico foi selecionado para análise. Foram excluídos os ciclos que apresentaram movimentos bruscos de tronco, como tosse, espirro, riso, susto ou fala.

Análise da excursão do músculo diafragma

Para analisar a distância excursionada pelo músculo diafragma, foram utilizados os seguintes equipamentos: 1) microcomputador Desktop Pentium 43,6 gigabytes (GB), com *hard disk* (HD) de 200 GB, *memory random access* (RAM) 1.0 GB com uma placa de vídeo de 256 megabytes (MB), uma placa de captura de imagens marca Pinnacle®, modelo PRO ONE RTDV; 2) videocassete SVHS marca Sony®, modelo 5800; 3) monitor de vídeo Sony® TRINITRON, modelo 1351; 4) controladora de vídeo Sony®, modelo PVE 500. Foram utilizados dois *softwares*: 1) Adobe Premiere PRO® 6.5, para captura das imagens em movimento em formato digital, seguido de congelamento do quadro selecionado; 2) Adobe Photoshop® 5.5, para a análise dos quadros obtidos. Os quadros selecionados do ponto mais alto e do ponto mais baixo atingido pela cúpula diafragmática durante um ciclo respiratório foram sobrepostos, tendo como ponto de referência fixa para a sobreposição o ângulo reto formado por uma mesma vértebra selecionada para as duas imagens. O quadro superior foi levemente clareado, permitindo a visibilização simultânea das duas imagens. Foram traçadas arestas do ponto mais alto para o ponto mais baixo da cúpula diafragmática, permitindo a mensuração da distância deslocada. A seguinte fórmula foi aplicada para identificar a medida real deslocada: $X = 2b/a$.

	medida real (cm)	medida monitor (cm)
medida do metal	2	a
deslocamento do diafragma	x	b

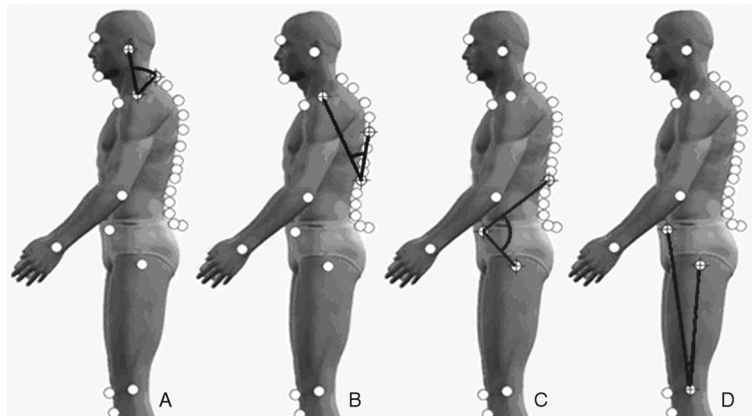


Figure 1 - Medidas angulares das curvaturas da coluna vertebral: A) medida angular da lordose cervical; B) medida angular da cifose torácica; C) medida angular da lordose lombar; D) medida angular da posição da pelve

Trata-se de uma regra de três, em que a medida do metal que está colada sobre o mamilo do paciente com 2 cm de comprimento está para a medida do mesmo metal mensurada pelo programa Adobe Photoshop®, e o valor deslocado pelo músculo diafragma mensurado por este programa está para o valor da medida real a ser encontrado (x).

Avaliação postural

Realização das fotografias

Todos os sujeitos foram submetidos a avaliação postural realizada com o auxílio de uma fotografia em norma lateral esquerda para cada participante, preconizando a visibilização das curvaturas da coluna em vista sagital.

Pequenas bolas de isopor preparadas previamente com fita adesiva dupla face foram utilizadas como marcadores e colocadas em pontos anatômicos específicos: acrômio, sétima vértebra cervical (C7), trágus da orelha, sétima vértebra torácica (T7), primeira vértebra lombar (L1), espinha íliaca ântero-superior (EIAS), trocanter maior (Figura 1).

Todos os participantes foram fotografados vestindo obrigatoriamente trajes de banho, descalços com os pés unidos e paralelos entre si, e os cabelos foram presos quando necessário, para permitir a visibilização da região cervical. Os voluntários foram orientados a manter os olhos abertos para o horizonte, e não houve interferência verbal para a correção postural¹⁵. O fio de prumo de 1 m foi colocado ao lado esquerdo, próximo do participante.

A fotografia foi realizada com a criança em posição ortostática, sobre uma escada de dois degraus com 42 cm de altura, 15 cm de largura e 34 cm de comprimento, tendo como fundo uma parede de cor branca. A câmera fotográfica Sony® Cyber Shot 2.0 *mega pixels* foi girada e travada a 90° da posição horizontal, com a finalidade de focar longitudinalmente o corpo dos indivíduos. Ela foi posicionada a uma distância de 4 m da parede, sobre um tripé de 1,5 m de altura de altura e

ajustada para que as arestas inferiores do foco da lente fotográfica fossem coincidentes com as arestas correspondentes à largura do segundo degrau da escada em que o paciente estava apoiado^{15,16}.

Análise das fotografias

Foi utilizado, para análise postural, o Software para Análise Postural (SAPO)¹⁷. A análise das fotos obedeceu à seguinte seqüência: abertura da foto, zoom de 40%, calibração da imagem a partir do fio de prumo e marcação dos pontos anatômicos.

Para determinar a lordose cervical, um ângulo foi formado a partir de três pontos anatômicos: trágus da orelha, C7 e acrômio, sendo o acrômio a vértice do ângulo. Caracterizou-se que, quanto maior a medida angular, mais anteriorizada a posição da cabeça e menor a lordose cervical.

Para determinar a cifose torácica, um ângulo foi formado a partir de três pontos anatômicos: acrômio, T7 e L1, sendo L1 a vértice do ângulo. Caracterizou-se que, quanto maior a medida angular, maior a cifose torácica.

Para determinar a lordose lombar, um ângulo foi formado a partir de três pontos anatômicos: L1, espinha íliaca ântero-superior (EIAS) e trocanter maior, sendo a EIAS a vértice do ângulo. Caracterizou-se que, quanto menor a medida angular, maior a lordose lombar.

Para determinar a posição pélvica, um ângulo foi formado a partir de três pontos anatômicos: EIAS, trocanter maior e o ponto médio da interlinha articular do joelho na face lateral, sendo o ponto médio da interlinha articular a vértice do ângulo. Caracterizou-se que, quanto maior a medida angular, maior a anteversão da pelve.

Resultados

A Tabela 1 mostra a relação do comportamento das curvaturas da coluna vertebral e da pelve entre os grupos respirador bucal e nasal. Todas as curvaturas da coluna vertebral e

Tabela 1 - Relação do comportamento das curvaturas da coluna vertebral e da pelve entre os grupos respirador bucal e nasal na respiração em repouso

Grupo	n	Média (graus)	Desvio padrão (graus)	p
Lordose cervical				
Respirador bucal	30	60,36	9,54	0,003*
Respirador nasal	22	52,27	8,58	
Lordose lombar				
Respirador bucal	30	102,52	9,67	0,001*
Respirador nasal	22	119,84	5,35	
Cifose torácica				
Respirador bucal	30	45,89	5,26	0,002*
Respirador nasal	22	41,33	4,64	
Posição da pelve				
Respirador bucal	30	9,98	1,49	0,001*
Respirador nasal	22	6,93	1,00	

Teste t de Student.

* p < 0,05.

posição da pelve apresentaram comportamentos distintos em ambos os grupos, com o valor de p estatisticamente significativo.

Na Tabela 2, pode-se observar a relação entre o comportamento das curvaturas da coluna vertebral e da pelve com a excursão do músculo diafragma no grupo respirador bucal.

Não houve correlação entre a excursão do músculo diafragma com as curvaturas da coluna vertebral e posição da pelve no grupo respirador bucal.

A Tabela 3 mostra a relação entre o comportamento das curvaturas da coluna vertebral e da pelve com a excursão do

músculo diafragma no grupo respirador nasal. Não houve correlação entre a excursão do músculo diafragma com as curvaturas da coluna vertebral e posição da pelve no grupo respirador nasal.

Discussão

O respirador bucal projeta a cabeça anteriormente para facilitar e acelerar a passagem do fluxo aéreo, sendo que o equilíbrio postural da cabeça é o fator mais importante no estabelecimento de uma boa postura¹⁸. Em nosso estudo, foi constatado que todas as curvaturas da coluna vertebral e posição da pelve se comportaram de forma distinta nos grupos respirador bucal e nasal.

Tabela 2 - Relação entre o comportamento das curvaturas da coluna vertebral e da pelve com a excursão do músculo diafragma no grupo respirador bucal na respiração em repouso

Par de variáveis	Coefficiente de correlação	p
Lordose cervical <i>versus</i> diafragma direito	0,40	0,027*
Lordose cervical <i>versus</i> diafragma esquerdo	0,34	0,066
Lordose lombar <i>versus</i> diafragma direito	0,26	0,173
Lordose lombar <i>versus</i> diafragma esquerdo	0,19	0,311
Cifose torácica <i>versus</i> diafragma direito	0,10	0,594
Cifose torácica <i>versus</i> diafragma esquerdo	-0,01	0,952
Posição da pelve <i>versus</i> diafragma direito	-0,36	0,048
Posição da pelve <i>versus</i> diafragma esquerdo	-0,23	0,232

Teste de Spearman.

* p < 0,05.

Tabela 3 - Relação entre o comportamento das curvaturas da coluna vertebral e da pelve com a excursão do músculo diafragma no grupo respirador nasal na respiração em repouso

Par de variáveis	Coefficiente de correlação	p
Lordose cervical <i>versus</i> diafragma direito	-0,35	0,113
Lordose cervical <i>versus</i> diafragma esquerdo	-0,18	0,412
Lordose lombar <i>versus</i> diafragma direito	0,12	0,59
Lordose lombar <i>versus</i> diafragma esquerdo	0,12	0,601
Cifose torácica <i>versus</i> diafragma direito	0,08	0,728
Cifose torácica <i>versus</i> diafragma esquerdo	0,13	0,556
Posição da pelve <i>versus</i> diafragma direito	0,07	0,751
Posição da pelve <i>versus</i> diafragma esquerdo	0,03	0,902

Teste de Spearman.

* p < 0,05.

Nossos achados corroboram os de Ribeiro et al.⁷, que avaliaram a atividade elétrica das fibras superiores dos músculos trapézio e esternocleidomastóideo em crianças respiradoras bucais e nasais e concluíram que crianças respiradoras bucais apresentam um aumento da atividade muscular para adequar a posição da cabeça e do pescoço e, assim, reduzir o estreitamento das vias aéreas. Concordando com este estudo, Martucci et al.¹⁹, ao aplicar resistência em vias aéreas de indivíduos sem doença respiratória, observaram o aumento do tempo gasto no ato inspiratório, já que a musculatura envolvida está mais tempo contraída pelo aumento da resistência, ao passo que a diminuição do tempo expiratório concede menos tempo para sua recuperação.

O aumento do ângulo craniocervical constatado no grupo respirador bucal do presente estudo, que caracteriza uma extensão da posição da cabeça e diminuição da lordose cervical, também foi encontrado nos estudos de Vig et al.⁵ e Woodside & Linder-Aronson²⁰. Em ambos os estudos, foi encontrada, respectivamente, uma média de 4,7 a 6,0 graus de rotação posterior do crânio em relação à coluna cervical. Acredita-se que as alterações musculoesqueléticas geradas a partir de uma obstrução nasal crônica permaneçam após a resolução do fator obstrutivo, devido às adaptações ocorridas entre os segmentos corporais.

Nossos achados foram semelhantes aos de Yi et al.²¹, os quais, após avaliação postural visual segundo proposta de Kendall et al.²², em 176 crianças respiradores bucais de 5 a 12 anos de idade, observaram que diminuição da lordose cervical e o aumento da cifose torácica foram vistos em 80% da amostra estudada, aumento da lordose lombar em 60% e anteversão da pelve em 75% dos sujeitos. Porém, não foi utilizado grupo controle ou respirador nasal com o objetivo de comparar os segmentos corporais. Também não foi utilizada nenhuma ferramenta para que se pudesse quantificar e analisar, de forma objetiva, o comportamento das variáveis de postura, ao contrário do nosso estudo.

Krakauer²³ avaliou a postura corporal de crianças respiradoras bucais e nasais de 5 a 12 anos de idade por meio da análise visual de fotografias. Este estudo mostrou que as alterações posturais são freqüentes em sujeitos de 5 a 8 anos de idade em ambos os grupos. Após os 8 anos de idade, as alterações posturais tornam-se predominantes nos grupos dos respiradores bucais. A partir do momento que a criança se torna bípede até aproximadamente o quinto e sexto ano de vida, ela passa por adaptações posturais para se equilibrar frente à ação da gravidade. Sugerimos que, concomitante a esta fase, as adaptações posturais fisiológicas que ocorrem devido à aquisição da bipedestação sejam ajustadas com a manutenção da respiração bucal. Os desequilíbrios posturais desencadeados por esta síndrome levam a adaptações musculoesqueléticas e podem se tornar progressivas.

Quando há uma obstrução nasal significativa, há a tentativa de vencer esta obstrução por um esforço consciente, aumentando o esforço inspiratório através dos músculos acessórios da inspiração. Isso gera um aumento de turbulência do fluxo aéreo, que promove um aumento da resistência de vias aéreas, podendo levar a uma diminuição do volume corrente^{18,24}. Corroborando esses estudos, Song & Pae²⁵ constataram maior efetividade de contração do músculo diafragma na ausência de obstrução das vias aéreas superiores, como ocorre nos respiradores nasais.

Não foi possível estabelecer correlação entre a excursão do músculo diafragma com o comportamento das curvaturas da coluna vertebral e posição da pelve nos grupos respirador bucal e nasal, exceto na Tabela 2, em que foi encontrada significância estatística no par de variáveis lordose cervical *versus* diafragma direito; no entanto, sugere-se que tenha sido um valor encontrado ao acaso, por considerarmos uma peculiaridade dentre as demais variáveis que não apresentaram significância estatística.

Sabemos que as curvaturas da coluna vertebral e a pelve se comportam de forma distinta nos dois grupos, porém acreditamos ser impossível não estabelecer a inter-relação dos

segmentos corporais frente a uma alteração isolada^{10,11}. Sugere-se que as adaptações musculoesqueléticas necessitem de um tempo maior para que se possa estabelecer a correlação entre as curvaturas da coluna vertebral e a pelve com a excursão do músculo diafragma; ou que a impossibilidade de correlação se deva à possível presença de subgrupos com comportamentos diferentes quanto às curvaturas da coluna vertebral, pelve e excursão do músculo diafragma, não havendo, assim, homogeneidade de comportamento nos grupos respirador bucal e nasal.

A partir dos resultados obtidos neste estudo, concluímos que não há relação entre as curvaturas da coluna vertebral com a excursão do músculo diafragma nos grupos estudados.

Referências

- Carvalho GD. Síndrome do respirador bucal ou insuficiente respirador nasal. *Rev Secret Saúde*. 1996;18:22-4.
- Lusvarghi L. Identificando o respirador bucal. *Rev APCD*. 1999; 53:265-73.
- Barros JR, Becker HM, Pinto JA. [Evaluation of atopy among mouth-breathing pediatric patients referred for treatment to a tertiary care center](#). *J Pediatr (Rio J)*. 2006;82:458-64.
- Solow B, Siersbaek-Nielsen S, Greve E. [Airway adequacy, head posture, and craniofacial morphology](#). *Am J Orthod*. 1984; 86:214-23.
- Vig PS, Showfety KJ, Phillips C. [Experimental manipulation of head posture](#). *Am J Orthod*. 1980;77:258-68.
- Ribeiro EC, Soares LM. [Avaliação espirométrica de crianças portadoras de respiração bucal antes e após intervenção fisioterapêutica](#). *Fisioter Bras*. 2003;4:163-7.
- Ribeiro EC, Marchiori SC, Silva AM. [Eletromiografia dos músculos esternocleidomastóideo e trapézio em crianças respiradoras bucais e nasais durante correção postural](#). *Arq Int Otorrinolaringol*. 2003;7:13-9.
- Hruska RJ Jr. [Influences of dysfunctional respiratory mechanics on orofacial pain](#). *Dent Clin North Am*. 1997;41:211-7.
- Farah EA, Tanaka C. Postura e mobilidade da coluna cervical e do tronco em portadores de alterações miofuncionais orais. *Rev APCD*. 1997;51:171-5.
- Benatti AT. [Equilíbrio tóraco-abdominal integrada à respiração e à postura](#). *Arq Ciências Saúde UNIPAr*. 2001;5:87-92.
- Souchard PH. *Respiração*. 3ª ed. São Paulo: Summus Editorial, 1989.
- Brodsky L. [Modern assessment of tonsils and adenoids](#). *Pediatr Clin North Am*. 1989;36:1551-69.
- Pizarro GU. *Análise videofluoroscópica das fases oral e faríngea da deglutição em crianças respiradoras bucais com apnéia do sono [Dissertação]*. São Paulo: Universidade Federal de São Paulo; 2003.
- Liu CY. *Relação entre a excursão do músculo diafragma e as curvaturas da coluna vertebral em crianças respiradoras bucais [Tese]*. São Paulo: Universidade Federal de São Paulo; 2006.
- Yi LC, Guedes ZC, Vieira MM. [Relação da postura corporal com a disfunção da articulação temporomandibular: hiperatividade dos músculos da mastigação](#). *Fisioter Bras*. 2003;4:341-7.
- Watson AW. Procedure for the production of high quality photographs suitable for the recording and evaluation of posture. *Rev Fisioter USP*. 1998;5:20-6.
- Duarte M, Maldonado EP, Freitas AZ, Ferreira EA, Prado J, Pasqual AP, et al. Software para Avaliação Postural. São Paulo: Universidade de São Paulo, 2006. <http://sapo.incubadora.fapesp.br>. Acesso: 30.07.2007.
- Muto T, Yamazaki A, Takeda S, Kawakami J, Tsuji Y, Shibata T, et al. [Relationship between the pharyngeal airway space and craniofacial morphology, taking into account head posture](#). *Int J Oral Maxillofac Surg*. 2006;35:132-6.
- Martucci RC, Lopes MJ, Jardim JR. Estudo da configuração tóraco-abdominal em indivíduos normais nas posições sentada e supina respirando livremente e através de resistência linear. *J Pneumol*. 1992;18:93-100.
- Woodside D, Linder-Aronson S. [The channelization of upper and lower anterior face heights compared to population standards in males between ages 6 to 20 years](#). *Eur J Orthod*. 1979;1:25-40.
- Yi LC, Guedes ZC, Pignatari SS, Weckx LL. Alteração da postura corporal em crianças respiradoras bucais. *Rev Fisioter Mov*. 2003; 16:29-33.
- Kendall FP, McCreary KE, Provence PG. *Músculos: provas e funções*. São Paulo: Manole; 1995.
- Krakauer LR. *Relação entre respiração bucal e alterações posturais em crianças: uma análise descritiva [Dissertação]*. São Paulo: Pontifícia Universidade Católica de São Paulo; 1997.
- Jardim JR. *Fisiologia do sistema respiratório*. In: Hirschheimer MR, Matsumoto T, Carvalho W, editores. *Terapia intensiva pediátrica*. São Paulo: Atheneu, 1989.
- Song HG, Pae EK. [Changes in orofacial muscle activity in response to changes in respiratory resistance](#). *Am J Orthod Dentofacial Orthop*. 2001;119:436-42.

Correspondência:

Liu Chiao Yi
 Av. Fagundes Filho, 574/141, Vila Monte Alegre
 CEP 04304-000 - São Paulo, SP
 Tel.: (11) 8335.1690, (11) 3578.0522
 E-mail: liuchiaoyi@yahoo.com.br