

Doença cística traqueobrônquica*

HUGO ALEJANDRO VEGA ORTEGA¹, NELSON DE ARAÚJO VEGA², JECE COMPARINI³,
LEONARDO VIEIRA DO CARMO⁴, LUCIANO PENHA PEREIRA⁵

Cistos aéreos que emergem anormalmente da traquéia e/ou brônquios de maior calibre são doença extremamente rara. Na literatura encontram-se poucas descrições de casos isolados de cistos paratraqueais associados a pneumopatias crônicas. Relatamos dois casos dessa entidade clínica, rara, em membros de uma mesma família: o pai das pacientes faleceu dessa doença com 43 anos de idade e as duas filhas encontram-se em tratamento. O quadro clínico é semelhante ao da supuração pulmonar crônica. O diagnóstico foi firmado através de broncoveoscopia e tomografia computadorizada de tórax com reconstrução em 3D e broncoscopia virtual. As pacientes estão sob observação e tratamento clínico paliativo. (*J Pneumol* 2001;27(6):349-354)

Tracheobronchial cystic disease

Air cysts abnormally emerging from the trachea and/or larger bronchi is an extremely rare disease. Only a few isolated cases of paratracheal air cysts associated with chronic lung diseases have been described in the literature. The aim of this communication is to describe two cases of this rare, clinical entity in members of the same family. The father of the patients died from this disease at 43 years of age and his two daughters are currently under treatment. The clinical findings are similar to those of chronic pulmonary suppuration syndrome. The diagnosis was established by bronchovideoscopy, axial CT with 3D reconstitution and virtual bronchoscopy. The patients are under observation and palliative treatment is being administered.

Descritores – Pneumopatias. Cistos. Traquéia. Brônquios. Broncoscopia. Tomografia computadorizada.

Key words – Lung diseases. Cysts. Trachea. Bronchi. Bronchoscopy. Computed tomography.

INTRODUÇÃO

Cistos aéreos paratraqueais ou divertículos traqueais representam uma entidade clínica extremamente rara e, segundo a literatura médica, existem poucos trabalhos publicados nessa área. O diagnóstico histopatológico de cistos aéreos paratraqueais, em casos cirurgicamente confirmados, inclui divertículo traqueal, cisto linfoepitelial e cisto broncogênico⁽¹⁻³⁾. Em todos esses casos analisados, os cistos estão revestidos por epitélio cilíndrico ciliado e têm comunicações com a traquéia; conseqüentemente, é de supor que esses cistos paratraqueais pertençam a uma mesma entidade clínica. Divertículo traqueal é uma entidade clínica relativamente rara, caracterizada por uma ou várias invaginações da parede traqueal^(1,4). Em adultos,

esses divertículos seriam o resultado da herniação da mucosa traqueal, através de pontos fracos da parede, como o resultado da pressão intraluminal aumentada, tal como sucede com a tosse crônica^(1,4). Divertículos traqueais congênitos são raros e seriam ramificações malformadas ou supranumerárias da traquéia⁽⁵⁾. Eles têm, anatomicamente, estrutura traqueal e são cheios de substância mucosa. Cistos broncogênicos são, também, derivados de brotos embrionários supranumerários do tubo respiratório primitivo; geralmente, se apresentam como massas císticas cheias de líquido e podem estar localizados dentro do mediastino ou dentro do parênquima pulmonar⁽⁶⁾.

Pequenos cistos paratraqueais, em número de um ou dois e, posteriormente, à direita da traquéia e localizados ao nível da entrada torácica estão associados com enfise-ma ou mudanças cicatriciais do pulmão. Segundo Goo et al.⁽¹⁾ e Gupta et al.⁽⁷⁾, são facilmente detectados na tomografia computadorizada (TC). Em nossos dois casos aqui apresentados, os cistos paratraqueais são numerosos, de diferentes tamanhos e com evidentes comunicações com

* Trabalho realizado no Serviço de Cirurgia de Tórax e Pneumologia da Santa Casa de Misericórdia de Ribeirão Preto, SP.

1. Chefe do Serviço de Cirurgia de Tórax e Pneumologia; Professor da Disciplina de Pneumologia.
2. Médico Assistente.
3. Residente do 3º ano.

4. Residente de 4º ano.

5. Ex-Residente.

Endereço para correspondência – Hugo Alejandro Vega Ortega, Rua Romeu Pereira, 250 – 14025-550 – Ribeirão Preto, SP. Tel. (16) 623-2082; Fax (16) 62304254; E-mail: hvega@clinicavega.com.br

Recebido para publicação em 30/3/01. Aprovado, após revisão, em 3/7/01.

a traquéia. A raridade dessa apresentação foi o motivo principal do estudo destes casos. Por que acontecem cistos paratraqueais? Será por aumento da pressão intraluminal na traquéia? Ou a existência de pontos fracos na parede traqueal? A exata natureza dessas alterações paratraqueais, em nossos casos, ainda não está definitivamente esclarecida, tarefa para a continuidade das pesquisas nesse campo.

Relatamos dois casos, em uma mesma família, dessa entidade denominada “doença cística traqueobrônquica”.

RELATO DOS CASOS

Caso 1 – Mulher branca de 20 anos, natural de e residente em Ipuã, SP, procurou o serviço com queixa de: tosse crônica, expectoração mucopurulenta, dispnéia, obstrução nasal de evolução intermitente havia aproximadamente 11 anos. Nesse período foi hospitalizada em 10 ocasiões por infecções respiratórias, tendo sido submetida a várias investigações e tratamentos. Negava tabagismo. Ao exame físico apresentava-se em regular estado geral, taquipnéica, emagrecida, cianótica +/4+, afebril. Murmúrio vesicular rude com sibilos, roncos e estertores em terço médio e bases de ambos os pulmões, FR de 28irm, 80bpm, PA de 120/80mmHg, sem outras alterações nos demais órgãos e sistemas.

A radiografia simples do tórax de entrada mostrou hipertransparência dos lobos superiores, fissura horizontal

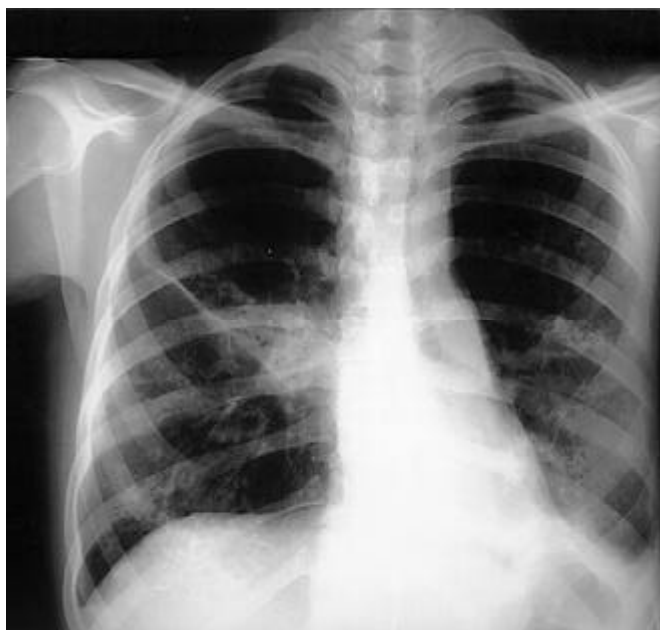


Figura 1 – Radiografia de tórax PA: atelectasia no lobo inferior do pulmão esquerdo. Opacidade peri-hilar direita com faixa de atelectasia e borramento das sombras vasculares nas metades inferiores de ambos os pulmões.

elevada e atelectasia de lobo inferior esquerdo (Figura 1). A radiografia de seios paranasais revelou sinusopatia maxilar crônica. A pesquisa de BAAR foi negativa, as dosagens de cloro e sódio no suor foram normais, os testes de função pulmonar mostraram insuficiência pulmonar ventilatória mista e hipoxemia ($paO_2 = 40\text{mmHg}$). Na broncovideoscopia flexível observaram-se defeitos na estrutura da parede posterior da traquéia e dos grandes brônquios. Essas alterações consistem em orifícios que variam de 2 a 6mm de diâmetro, por onde drenavam secreções mucosas e mucopurulentas para a luz da traquéia, com o esfor-

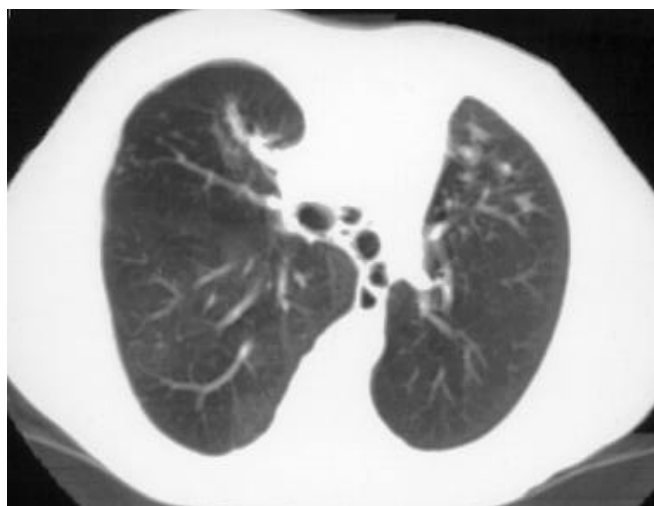

Figura 2 – TC espiral de corte transverso imediatamente abaixo da bifurcação brônquica demonstrando múltiplas imagens nodulares hipertransparentes (divertículos) adjacentes a parede dos brônquios principais. Áreas de bronquiectasias com impações mucóides nos lobos superiores, mais evidente à direita.

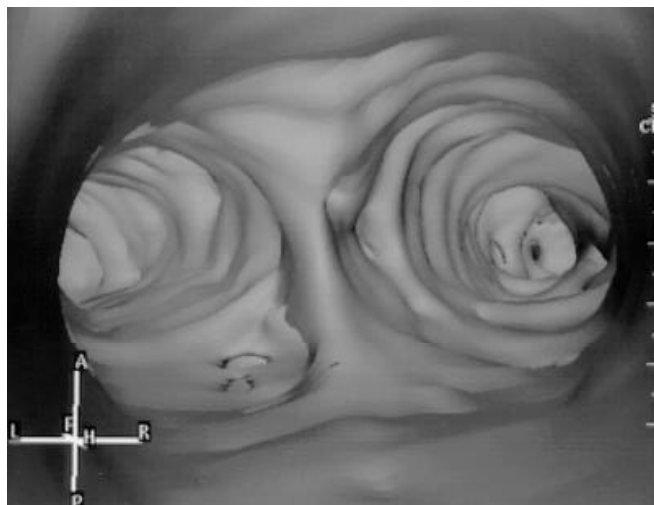


Figura 3 – Imagem de TC: broncoscopia virtual com visão da carina, demonstrando os orifícios dos divertículos traqueobrônquicos.

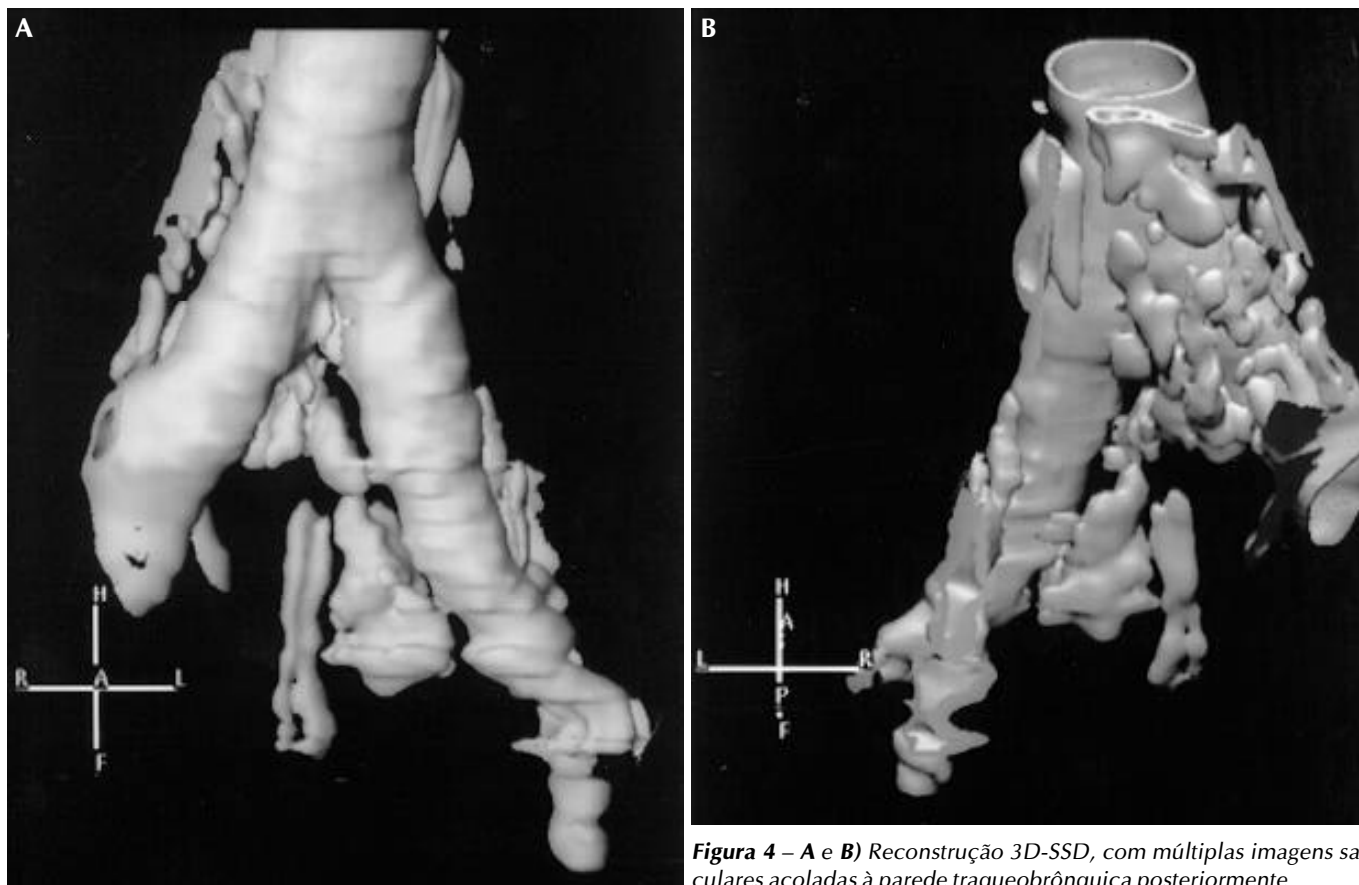


Figura 4 – A e B) Reconstrução 3D-SSD, com múltiplas imagens saculares acoladas à parede traqueobrônquica posteriormente

ço da tosse; a biópsia da mucosa, no interior dessas estruturas, revelou apenas epitélio respiratório com sinais de inflamação subaguda. Além disso, observavam-se profundas alterações anatômicas que se iniciavam desde os brônquios lobares; essas aberrações estruturais tornaram impossível o reconhecimento das ramificações da árvore brônquica. A poucos milímetros da carina principal, emergindo do brônquio principal esquerdo, observou-se um brônquio de grosso calibre.

A tomografia computadorizada espiral de alta resolução revelou coleções aéreas paratraqueais, predominando posteriormente à direita, complementada com broncoscopia virtual e imagens de TC com reconstrução em 3D. Através desses exames ficaram caracterizados a forma e o número desses cistos paratraqueais (Figuras 2, 3, 4a, 4b).

Caso 2 – Mulher branca de 13 anos, irmã da paciente descrita como caso 1, apresentava sintomatologia respiratória crônica compatível com infecções do trato respiratório e dos seios paranasais desde os dois anos de idade, com freqüentes episódios de exacerbação. À semelhança do caso 1, todas as investigações e tratamentos anteriores em outros serviços foram sem sucesso. Ao exame físico estava em regular estado geral, com respiração

ofegante, 80bpm, PA de 110/70, FR de 26irm, murmúrio vesicular com roncos e sibilos expiratórios difusos, mais intensos nas bases pulmonares. Demais aparelhos e sistemas, sem alterações. A pesquisa de BAAR foi negativa, as dosagens de cloro e sódio no suor foram normais, os testes de função pulmonar mostraram insuficiência pulmonar ventilatória mista e hipoxemia ($paO_2 = 40\text{mmHg}$).

A broncovidescopia mostrou, também, orifícios que emergiam de toda extensão da parede posterior da traquéia e alterações anatômicas desde os brônquios lobares que tornaram impossível reconhecer a segmentação pulmonar (Figuras 5, 6 e 7). A biópsia da mucosa revelou epitélio respiratório com sinais de inflamação subaguda.

DISCUSSÃO

A natureza dos cistos paratraqueais poderia ser diversa, mas, devido ao fato de que todos os cistos previamente estudados eram revestidos por epitélio cilíndrico pseudo-estratificado e tinham comunicação com a traquéia, essas alterações devem ser consideradas verdadeiros divertículos traqueais^(1,8). A biópsia da mucosa das lesões de nossos casos confirmou esse fato. Esses achados são similares à descrição histopatológica de divertículo

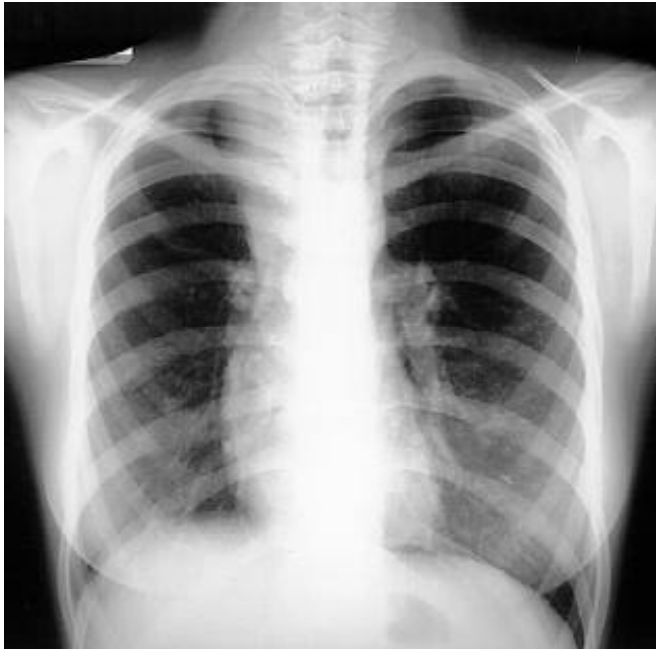

Figura 5 – Radiografia de tórax PA: atelectasia parcial do lobo superior do pulmão direito e discreto borramento das sombras vasculares nos lobos inferiores.

traqueal feita por MacKinnon⁽⁸⁾. Segundo dados da literatura, a parede desses cistos era caracteristicamente desprovida de cartilagem e de musculatura lisa, porém, era revestida de epitélio cilíndrico ciliado pseudo-estratificado. Nos nossos casos, embora não tenhamos obtido provas histopatológicas dos cistos paratraqueais, acreditamos que eles são divertículos traqueais⁽⁹⁾.

Na série de MacKinnon, os divertículos ocorriam no lado direito com mucosa traqueal protruído, através de áreas de maior fraqueza lateral entre os anéis cartilagosos ou, posteriormente, através da parede da traquéia. Nos nossos casos, os divertículos emergem posteriormente através de toda a extensão da parede posterior da traquéia. Os divertículos surgem como cistos ovóides pedunculados ou como formações sésseis, com seu eixo vertical mais longo e medindo entre 0,5 e 3cm em seu diâmetro maior; esses cistos se comunicam entre si e com a luz da traquéia por um ou mais canais com diâmetros que variam de 2 a 6mm⁽⁸⁾. Todas essas alterações císticas estavam unidas à traquéia na série de Goo et al. e também na série de MacKinnon. Na nossa série também os cistos estão unidos, principalmente, à parede posterior da traquéia e à parede posterior dos brônquios principais, e esses são em número exuberante.

Ao exame endoscópico observamos as seguintes alterações anatômicas na traquéia: anéis cartilagosos com forma e número preservados; a mucosa que revestia a traquéia também estava preservada, porém, na parede

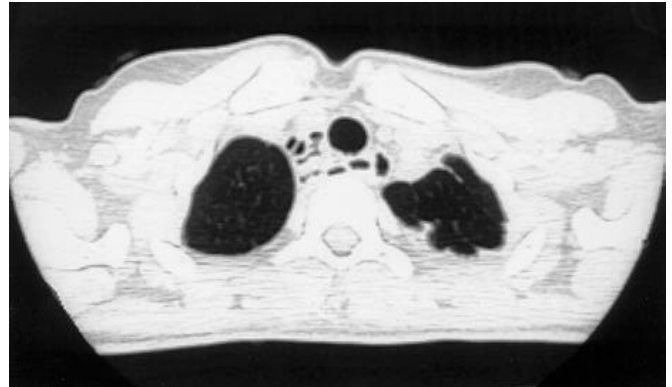


Figura 6 – TC espiral corte transverso no ápice pulmonar demonstrando imagens císticas paratraqueal direita e parede posterior, algumas em contiguidade com a luz traqueal

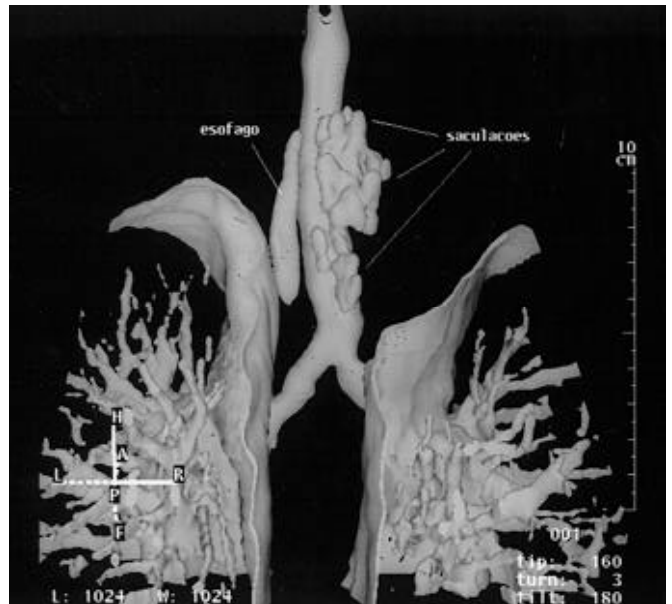


Figura 7 – Imagens de TC espiral com reconstrução 3D-SSD no plano coronal oblíquo, demonstrando imagens diverticulares na parede póstero-lateral da traquéia

posterior da traquéia, notamos numerosos orifícios com diâmetro que variava de 2 a 6mm. Desses orifícios emergia para o interior da luz da traquéia um líquido mucoso ou mucopurulento, com a provocação da tosse. Outras alterações observadas foram: trifurcação traqueal no primeiro caso, ramificação brônquica aberrante a partir dos brônquios lobares nos dois casos, alterações na estrutura anatômica dessas ramificações com distribuição anormal de tecido cartilaginoso e, também, alterações funcionais dessas estruturas. Mesmo com o esforço da tosse, não observamos nem broncodilatação nem broncoconstrição.

Infante et al. reportaram um caso de divertículo traqueal que aumentava de volume ciclicamente, durante a

ventilação controlada, num paciente intubado com sonda orotraqueal⁽⁴⁾. Insuflação dos cistos durante a expiração também foi mostrada na execução de TC com respiração dinâmica⁽¹⁾. Acreditamos que a TC, com reconstrução em 3D, revela, claramente, a natureza dos cistos aéreos e seus canais que se comunicam com a traquéia e os canais que comunicam os cistos entre si. Esse exame e a broncoveoscopia são definitivos para fazer o diagnóstico dessa entidade clínica. Ambos os exames foram realizados nos dois pacientes.

Divertículo traqueal é raramente encontrado na clínica cotidiana e descrições de tratamento cirúrgico de tais divertículos são incomuns. A prevalência dessa entidade foi relatada em aproximadamente 1%, segundo MacKinnon, que encontrou oito casos em 867 autópsias. Divertículo traqueal também tem sido relatado em associação com doença pulmonar obstrutiva crônica (DPOC)⁽¹⁾.

Vários mecanismos podem ser responsáveis pelo desenvolvimento desses cistos paratraqueais. MacKinnon afirma que as evidências histológicas sugerem que os divertículos traqueais surgem da distensão cística dos ductos das glândulas mucosas. Dilatação e distensão da traquéia seriam o resultado do aumento da pressão intraluminal, causado pelos repetidos acessos de tosse crônica. A tosse foi a queixa principal (65%) nos pacientes estudados por Goo et al. Nos nossos casos aqui estudados, os sintomas mais frequentes foram a tosse crônica e copiosa expectoração mucosa, ou mucopurulenta, com crises de exacerbações periódicas, motivo de várias internações, com tratamentos para pneumonias ou para bronquiectasias. Os poucos cistos paratraqueais, um ou dois, localizados exclusivamente na parede póstero-lateral da traquéia, como relatados na literatura, devem ocorrer, pela fraqueza da parede e pelo fato de que a traquéia nesse local é desprovida de sustentação anatômica⁽¹⁾. Nos casos aqui apresentados os numerosos cistos emergem da parede posterior da traquéia em toda a sua extensão, independente das suas relações anatômicas. Essas alterações anatômicas tão aberrantes desses dois casos pertencentes a uma mesma família e o fato de não ter nada semelhante descrito na literatura nos estimularam a essa publicação.

Coincidentemente, quando os casos 1 e 2 eram acompanhados no serviço; o pai delas faleceu aos 43 anos de idade, na cidade de Ipuã, SP. A causa foi infecção pulmonar aguda grave (sic). Solicitou-se que os familiares nos trouxessem os exames realizados e, para surpresa nossa, as alterações radiológicas e o quadro clínico eram bastante semelhantes aos casos 1 e 2 (Figura 8).

Qual a causa dessas alterações císticas? Como são formadas? São questões difíceis de responder e é tarefa para a continuidade das pesquisas. Na literatura há indícios de que essas alterações císticas não são de origem congêni-

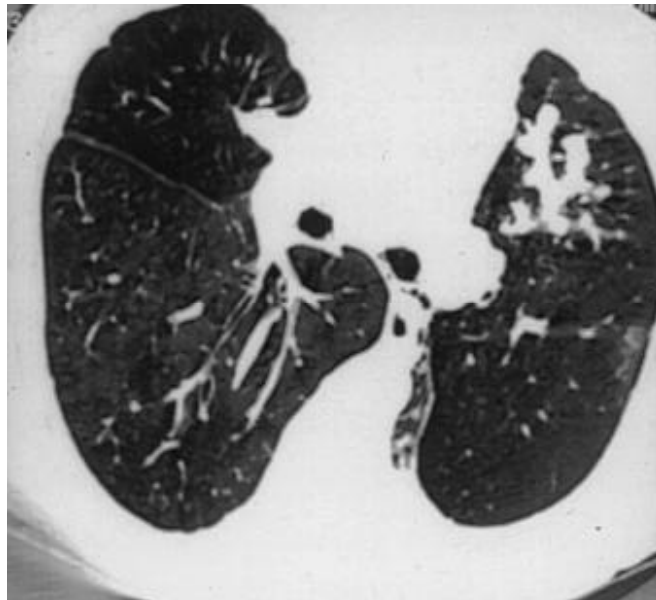


Figura 8 – TC corte axial infra-carinal com imagens radioluzentes císticas adjacentes à parede brônquica. Áreas de impactione mucóides no lobo médio e segmento lingular superior.

ta. A sua estrutura e sua íntima relação com a traquéia e brônquios principais deixam pouca dúvida de que elas surjam da distensão dos ductos das glândulas. Inicialmente, os ductos se dilatam e há hiperplasia das glândulas; posteriormente, seguem-se a distensão cística dos ductos e concomitante atrofia das glândulas mucosas; finalmente, ali permanecerá uma cavidade cística de parede constituída de tecido fibroso, revestida de epitélio cilíndrico ciliado pseudo-estratificado⁽⁸⁾.

Por que acontecem essas formações císticas? Parece razoável pensar que a tosse, com muitos anos de duração, provocada por infecções repetidas da traquéia e/ou associada à deficiência de drenagem das secreções causadas pelas aberrações anatômicas do resto da árvore brônquica, seria a responsável por essas alterações nos casos aqui estudados. Tanto a tosse como o esforço para eliminar as secreções aumentariam a pressão intraluminal da traquéia. No primeiro caso, com 20 anos de idade, as lesões císticas são mais numerosas e de maior calibre do que no segundo caso, com 13 anos de idade (Figuras 4a, 4b, 7).

Essas alterações císticas são responsáveis pela sintomatologia bastante semelhante à das supurações pulmonares, como as bronquiectasias⁽¹⁰⁾. Outras síndromes raras que cursam com aumento de secreções são: a síndrome de Kartagener, a síndrome de Mounier-Kuhn, a síndrome de Williams-Campbell, entre outras^(6,10-14).

Quanto ao tratamento, a doença cística traqueobrônquica pode ser dividida em dois grupos: um grupo de pacientes portadores de numerosos cistos em toda exten-

são da traquéia e dos grandes brônquios e outro grupo de poucos cistos, um ou, no máximo, dois. Nesse primeiro grupo se enquadram os casos aqui estudados. Nossas duas pacientes são controladas ambulatorialmente, internadas esporadicamente nas exacerbações, e a medicação instituída é à base de broncodilatadores, drenagem postural, hidratação, fisioterapia respiratória. Eventualmente, broncoscopias para retirada das secreções copiosas e antibioticoterapia pela via oral ou em forma de aerossol, direcionando o tratamento para os germes mais prevalentes do trato respiratório, principalmente para *Pseudomonas aeruginosa*, a qual foi isolada em cultura de um lavado broncoalveolar do caso 1. Com essas medidas observamos alívio sintomático. No segundo grupo, quando os pacientes apresentam sintomas importantes, como, por

exemplo, hemoptises, pode ser tentado o tratamento cirúrgico; e naqueles outros casos assintomáticos, o tratamento é conservador^(7,14).

Esta nova entidade clínica é extremamente rara e cursa com infecções pulmonares de repetição. Portanto, cada paciente portador de síndrome de supuração pulmonar crônica deveria ser submetido a um exame endoscópico minucioso, examinando-se cuidadosamente toda a árvore brônquica, inclusive a traquéia. Deve-se confirmar o exame endoscópico com achados radiológicos e, principalmente, na tomografia computadorizada de alta resolução, através da observação de coleções aéreas ao redor da traquéia, o que seria altamente sugestivo de cistos aéreos paratraqueais. O tratamento é, predominantemente, sintomático.

REFERÊNCIAS

1. Goo JM, Im JG, Ahn JM, Moon WK, Chung JW, Park JH, Seo JB, Han MC. Right paratracheal air cysts in the thoracic inlet: clinical and radiologic significance. *AJR* 1999;173:65-70.
2. Tanaka H, Igarashi T, Honma S, Yoshida U, Abe S. Lymphoepithelial cysts in the mediastinum with an opening to trachea. *Respiration* 1995; 62:110-113.
3. Tanaka H, Mori Y, Kurokawa K, Abe S. Paratracheal air cysts communicating with the trachea: CT findings. *J Thorac Imaging* 1997;12: 38-40.
4. Infante M, Mattavelli F, Valente M, Alloisio M, Preda F, Ravasi G. Tracheal diverticulum: a rare cause and consequence of chronic cough. *Eur J Surg* 1994;160:315-316.
5. Ferguson Jr TB, Ferguson TB. Congenital lesions of the lung. In: Sabiston Jr DC, Spencer FC, eds. *Surgery of the chest*. 6th ed. United States: Saunders Co., 1995;1:832-839.
6. Netto AR, Bethlem NM. Malformações do sistema respiratório. In: Bethlem NM, ed. *Pneumologia* 1996;4:840-841.
7. Gupta S, Suster B, Shapiro JM. Um homem de 50 anos de idade com infecções respiratórias recidivantes. *J Resp Dis* 1999;1:14-17.
8. MacKinnon D. Tracheal diverticula. *J Pathol Bacteriol* 1953;65:513-517.
9. Landing BH, et al. Congenital malformations and genetic disorders of the respiratory tract. *Am Rev Respir Dis* 1979;120:151-176.
10. Tarantino AB, Silveira IC, Sobreiro MC, Costa RO. Designações epônimas relacionadas com o tórax. In: Tarantino AB, ed. *Doenças pulmonares*. 4^a ed. Guanabara Koogan, 1997;1058.
11. Sane AC, Effman EL, Brown SD. Tracheobroncomegaly: the Mounier-Kuhn syndrome in patient with the Kenny-Caffey syndrome. *Chest* 1992;102:618-619.
12. Katz L, Levine M, Hertnan P. Tracheobroncomegaly. *Am J Roentgenol Radium Ther Nucl Med* 1962;88:1084-1094.
13. Araújo MAN, Cabral LG, Passos UL, Silveira CRS, Simão YGV, Reis Junior CG. Traqueobroncomegalia: relato de um caso e revisão da literatura. *Rev Imagem* 1997;19:105-109.
14. Woodring JH, et al. Congenital tracheobroncomegaly (Mounier-Kuhn syndrome): a report of 10 cases and review of the literature. *J Thorac Imaging* 1991;6:1-10.