

André Augusto Spadotto¹
Ana Rita Gatto²
Paula Cristina Cola³
Roberta Gonçalves da Silva⁴
Arthur Oscar Schelp²
Danielle Ramos Domenis⁵
Roberto Oliveira Dantas⁶

Descritores

Auscultação
Deglutição
Transtornos de deglutição
Fluoroscopia
Acústica
Software

Keywords

Auscultation
Deglutition
Deglutition disorders
Fluoroscopy
Acoustics
Software

Componentes do sinal acústico da deglutição: estudo preliminar

Components of the acoustic swallowing signal: preliminary study

RESUMO

Objetivo: Analisar os componentes do sinal acústico da deglutição com o auxílio de *software* específico. **Métodos:** Foram avaliados 14 indivíduos saudáveis com idades variando entre 20 e 50 anos (média de 31±10 anos). A coleta de dados consistiu da captura simultânea do áudio da deglutição, por meio de um microfone, associado ao registro da imagem videofluoroscópica da deglutição. A identificação dos componentes de som e a quantificação dos tempos foram analisados posteriormente com o auxílio de *software* específico que possibilitou a análise simultânea entre a onda acústica e a imagem videofluoroscópica. **Resultados:** Foram identificados três componentes de som (*burst*) na maioria das deglutições avaliadas. O primeiro *burst* apresentou tempo médio de 87,3 milissegundos (ms) para água e 78,2 para substância pastosa. O segundo *burst* retornou um tempo médio de 112,9 ms para água e 85,5 para consistência pastosa. O intervalo médio entre o primeiro e segundo *burst* foi 82,1 ms (água) e 95,3 ms (consistência pastosa), e entre o segundo e terceiro foi 339,8 ms e 322,0 ms, respectivamente para água e consistência pastosa. **Conclusão:** O *software* permitiu a visualização de três componentes do som durante a deglutição de indivíduos saudáveis e mostrou que o sinal da deglutição em indivíduos normais é altamente variável.

ABSTRACT

Purpose: To analyze the components of the acoustic signal of swallowing using a specific software. **Methods:** Fourteen healthy subjects ranging in age from 20 to 50 years (mean age 31±10 years), were evaluated. Data collection consisted on the simultaneous capture of the swallowing audio with a microphone and of the swallowing videofluoroscopic image. The bursts of the swallowing acoustic signal were identified and their duration and the interval between them were later analyzed using a specific software, which allowed the simultaneous analyses between the acoustic wave and the videofluoroscopic image. **Results:** Three burst components were identified in most of the swallows evaluated. The first burst presented mean time of 87.3 milliseconds (ms) for water and 78.2 for the substance. The second burst presented mean time of 112.9 ms for water and 85.5 for the pasty substance. The mean interval between first and second burst was 82.1 ms for water and 95.3 ms for the pasty consistency, and between second and third burst was 339.8 ms for water and 322.0 ms for the pasty consistency. **Conclusion:** The software allowed the visualization of three bursts during the swallowing of healthy individuals, and showed that the swallowing signal in normal subjects is highly variable.

Estudo conduzido na Faculdade de Medicina de Ribeirão, Universidade de São Paulo – USP – Ribeirão Preto (SP), Brasil, e na Faculdade de Medicina de Botucatu, Universidade Estadual Paulista “Júlio de Mesquita Filho” – UNESP – Botucatu (SP), Brasil.

(1) Instituto de Física de São Carlos, Faculdade de Engenharia, Universidade de São Paulo – USP – São Carlos (SP), Brasil.

(2) Departamento de Neurologia e Psiquiatria, Faculdade de Medicina de Botucatu, Universidade Estadual Paulista “Júlio de Mesquita Filho” – UNESP – Botucatu (SP), Brasil.

(3) Laboratório de Disfagia, Faculdade de Filosofia e Ciências de Marília, Universidade Estadual Paulista “Júlio de Mesquita Filho” – UNESP – Marília (SP), Brasil.

(4) Departamento de Fonoaudiologia, Faculdade de Filosofia e Ciências de Marília, Universidade Estadual Paulista “Júlio de Mesquita Filho” – UNESP – Marília (SP), Brasil.

(5) Departamento de Oftalmologia, Otorrinolaringologia e Cirurgia de Cabeça e Pescoço, Faculdade de Medicina de Ribeirão Preto, Universidade de São Paulo – USP – Ribeirão Preto (SP), Brasil.

(6) Departamento de Medicina, Faculdade de Medicina de Ribeirão Preto, Universidade de São Paulo – USP – Ribeirão Preto (SP), Brasil.

Endereço para correspondência:

André Augusto Spadotto
R. Alegria, 313, Recanto Azul, Botucatu
(SP), Brasil, CEP: 18603-090.
E-mail: spadotto@gmail.com

Recebido em: 16/5/2011

Aceito em: 10/5/2012

INTRODUÇÃO

A ausculta cervical é um método não invasivo utilizado para avaliar os sons da deglutição por meio de instrumento de amplificação, como o estêtoscópio. Embora seja utilizada comumente durante avaliação clínica da disfagia orofaríngea, sua aplicação ainda é uma ferramenta com controvérsias, devido a subjetividade na interpretação dos resultados e a falta da padronização metodológica^(1,2). Entretanto, quando associada a outros parâmetros da avaliação clínica da deglutição, é um importante sistema de alerta precoce para a identificação de pacientes com alto risco de aspiração e/ou penetração laríngea e isto tem sido demonstrado por vários investigadores^(1,3).

A videofluoroscopia de deglutição é considerada o método *Gold Standard* para avaliação objetiva e qualitativa da dinâmica da deglutição, proporcionando a visualização de todas as fases. No entanto, tal exame apresenta algumas limitações, como, por exemplo, a exposição do paciente à radiação, a necessidade de deslocamento do paciente ao setor de radiologia e o alto custo. Estes fatores limitam a repetição periódica para monitoramento das terapias de deglutição. Desta forma, visando diminuir a subjetividade da ausculta cervical tradicional e auxiliar a avaliação das disfunções da deglutição, uma nova e interessante ferramenta vem sendo desenvolvida e denominada ausculta cervical digital.

Embora os primeiros estudos com ausculta cervical digital tenham ocorrido em 1965, muitas perguntas ainda necessitam ser respondidas devido à grande variabilidade do sinal acústico detectado por ela. Assim, para que este instrumento de avaliação ganhe maior credibilidade, é necessário compreender as variáveis do sinal acústico, dos seus padrões de normalidade e fontes de geração.

Distintos são os objetivos presentes nas recentes pesquisas nessa área. Enquanto alguns investigadores tentam determinar o local ideal para colocação do detector acústico^(4,5), outros tentam compreender a geração do sinal⁽⁶⁻⁸⁾. Outros autores, ainda, investigaram as características do perfil acústico do sinal da deglutição⁽⁸⁻¹³⁾.

Em relação às características acústicas do sinal de deglutição, em indivíduos normais, esta é principalmente constituída por dois componentes temporais distintos⁽¹⁴⁾, identificados por um clique duplo audível, com uma variabilidade individual considerável. Outro estudo⁽⁶⁾ relatou a presença de três sons da deglutição. Outra pesquisa⁽⁸⁾ quantificou os principais componentes do sinal da deglutição de indivíduos normais e sua duração, utilizando videofluoroscopia da deglutição como apoio. Os autores identificaram seis componentes de som, com variabilidade inter e intrassujeitos, sendo que somente três componentes ocorriam com maior sistematicidade.

Na mesma linha de pesquisa, outro estudo⁽¹⁵⁾ também detectou seis componentes de som, e nenhum deles ocorreu em todas as deglutições. Além disso, os autores não conseguiram observar correlação consistente de nenhum destes componentes a um evento fisiológico específico da deglutição, mediante utilização de nasolaringoscopia da deglutição durante a captura do som.

Diante das considerações acima, o objetivo do presente estudo foi analisar os componentes do sinal acústico de deglutição com auxílio de *software* específico.

MÉTODOS

Sujeitos

Foram avaliados 14 indivíduos saudáveis – quatro indivíduos do gênero masculino e 10 do gênero feminino – com idades entre 20 e 50 anos (média de 31±10 anos). Por meio de um questionário, foram excluídos da amostra indivíduos com dificuldade de deglutição prévias ou atuais, problemas digestivos, ou em tratamentos com medicações que pudessem causar dificuldade de deglutição.

O projeto de estudo foi aprovado pelo Comitê de Ética e Pesquisa da Faculdade de Medicina de Ribeirão Preto, Universidade de São Paulo – USP – Ribeirão Preto (SP), Brasil (número do processo 10073/2008). Todos os indivíduos foram previamente informados e assinaram o Termo de Consentimento Livre e Esclarecido.

Procedimentos

A coleta de exames constou da captura simultânea da imagem videofluoroscópica e do som da deglutição. O sinal de áudio foi capturado por um microfone dinâmico colocado na região da cartilagem cricoide (borda lateral inferior). O microfone foi conectado a uma mesa de som, marca Wattsom®, para pré-amplificação e controle de ganho. A saída de áudio da mesa de som foi conectada diretamente ao gravador.

Para aumentar a fidedignidade da identificação e interpretação do sinal de áudio, a coleta deste sinal foi realizada simultaneamente à realização da videofluoroscopia da deglutição. A captura simultânea do sinal acústico e da imagem videofluoroscópica, possibilitou-nos determinar com precisão os aspectos da fisiologia onde ocorria o *burst* da deglutição, evitando sua confusão com outros ruídos locais (Figura 1).

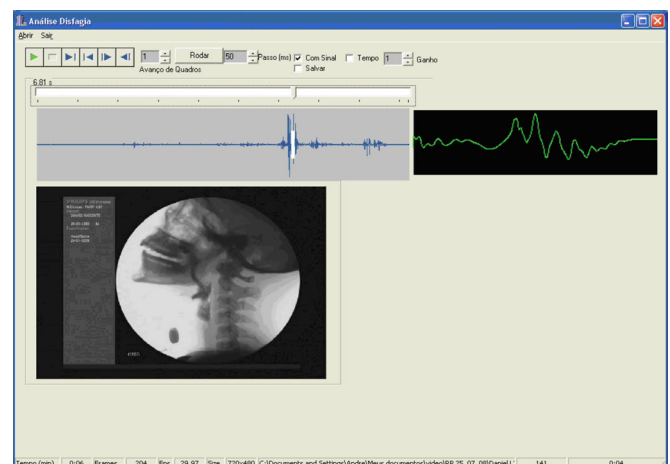


Figura 1. Área de trabalho do *software* para análise simultânea dos sinais de áudio e vídeo

Ambos os sinais foram digitalizados e armazenados em um gravador de DVD, marca Philips®, modelo DVDR3455H/78. A qualidade de digitalização é de 29,97 quadros por segundo para o vídeo, e de 44.100 amostras por segundo para o sinal acústico,

que na edição era convertida para 22.050 Hz. O sinal de vídeo foi adquirido do exame de videofluoroscopia realizado com um instrumento Arcomax Philips® (Philips Medical Systems, modelo BV Pulsera, Veenpluis, The Netherlands). Todos os exames foram acompanhados por uma fonoaudióloga especialista em videofluoroscopia juntamente com um técnico de RX e um bioengenheiro, responsável pelo perfeito funcionamento do equipamento de captura do som.

Para a preparação das consistências de alimento foram utilizados: copo plástico descartável, seringa descartável de 20 mL, colher de plástico descartável, água na temperatura natural, espessante de alimento e bário. A consistência líquida consistia de bário líquido (sulfato de bário 100%, Bariogel®, Laboratório Cristália, Itapira, SP, Brazil) e a consistência pastosa foi preparada com 50 mL de bário líquido acrescido de 4.5 g de espessante (Thick & Easy®, Hormel Health Labs, Austin, MN, USA).

Cada indivíduo foi observado enquanto sentado em uma cadeira, posicionado lateralmente ao intensificador de imagem. As imagens laterais foram obtidas da boca, faringe e esôfago proximal. Os sujeitos foram avaliados durante seis deglutições, sendo três de consistência pastosa, oferecidas em colher, com 7 mL cada, e três de consistência líquida, oferecidas em copo descartável contendo 10 mL cada, totalizando 84 deglutições. Para análise e posterior interpretação, as deglutições foram divididas utilizando o tipo de consistência como critério para divisão de dois grupos, sendo um grupo de deglutições de pastoso (G1) e outro de líquido ralo (G2).

Destas 84 deglutições, foram descartadas 13 por diversos fatores, tais como: deslocamento do microfone causando interferência de sons externos, ou mesmo reduzindo de tal modo a amplitude do sinal que o ruído presente se destacava em relação ao sinal desejado; e a falta de sincronismo entre o técnico de RX e o operador do digitalizador, fazendo que alguns exames não fossem gravados por completo. Assim, totalizaram-se 71 deglutições, sendo incluídas 39 no G1 e 32 no G2.

O sinal acústico e o exame videofluoroscópico foram analisados simultaneamente, visando diminuir a subjetividade na detecção dos *bursts* da deglutição. Para tal fim foi desenvolvido um *software* que além de permitir analisar o vídeo quadro a quadro⁽¹⁶⁾, também apresenta ferramentas para visualização da forma de onda do sinal. O *software* funciona de maneira integrada, com sincronia entre o vídeo e o áudio de cada deglutição. A cada avanço de quadro do vídeo é possível verificar o trecho do sinal e o evento fisiológico correspondente naquele momento específico. No entanto, é necessário ressaltar que neste estudo não realizamos a correlação com os aspectos da fisiologia da deglutição, sendo que a imagem videofluoroscópica só foi utilizada para facilitar a correta localização do sinal acústico da deglutição, evitando confusões com artefatos.

Assim, com o auxílio do *software*, utilizando avanço quadro a quadro, foi possível associar a imagem videofluoroscópica com o sinal acústico, sendo possível identificar exatamente quais eram os componentes do som (também denominado “*bursts*”) nas formas de onda do sinal, mensurando o tempo e intervalo entre eles.

Baseando-se nesta ferramenta foi computado o tempo dos

principais *bursts* (*burst 1*, *burst 2*). O terceiro *burst* não pôde ser quantificado pela dificuldade de demarcação do final deste componente, que muitas vezes se confunde com o sinal gerado pela expiração, só sendo possível demarcar o seu início. Com base nessas marcações foi possível estimar o intervalo entre estes *bursts*.

A Figura 1 apresenta uma amostra da tela do programa, com a imagem videofluoroscópica e a forma de onda do sinal. A imagem mostra o sinal do exame em seu tempo total e também o trecho específico (em branco) do quadro (vídeo) em questão.

A Figura 2 mostra um esquema hipotético de sinal de deglutição, a fim de ilustrar e facilitar o entendimento da morfologia do sinal.

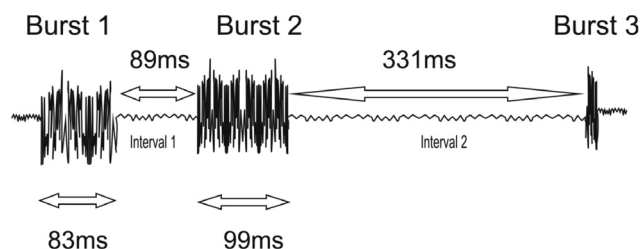


Figura 2. Figura esquemática dos componentes da deglutição e seus intervalos

Análise estatística

Para análise estatística entre as consistências avaliadas foi utilizado o teste t de Student. O nível de significância foi de 0,05.

RESULTADOS

Das 71 deglutições analisadas, foi possível detectar dois componentes de som em somente cinco deglutições (7%). Nas outras 66 (93%) deglutições avaliadas foi possível localizar três componentes de som. Diante disto, foi computado o tempo dos principais *bursts* (*burst 1*, *burst 2*) e no terceiro *burst* (*burst 3*) foi registrado somente o seu início.

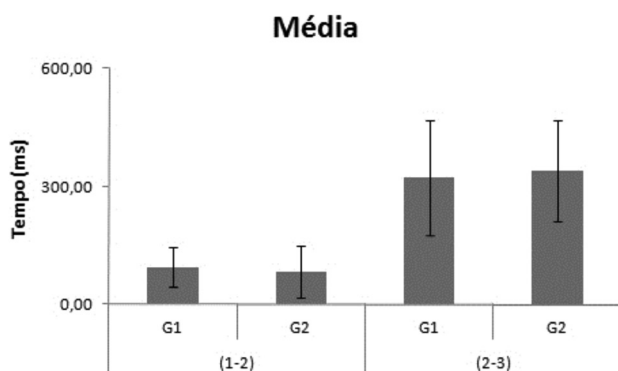
Os tempos de duração computados para cada momento não apresentaram diferenças entre os dois grupos (líquido e pastoso). Verificou-se para o *burst 1* $p=0,4817$ e para o *burst 2* $p=0,2590$. O primeiro componente de som (*burst 1*) apresentou tempo médio de $87,27\pm 36,40$ milissegundos (ms) para a consistência líquida e $78,20\pm 37,53$ ms para a consistência pastosa. O segundo componente de som (*burst 2*) apresentou um tempo médio de $112,93\pm 62,94$ ms para consistência líquida e $85,50\pm 52,20$ ms para consistência pastosa (Tabela 1).

Foram identificados e computados também dois intervalos de tempo entre os componentes do sinal, ocorridos durante a deglutição. Esses intervalos correspondem ao tempo em milissegundos entre o *burst 1* com *burst 2* (1-2) e *burst 2* com o início do *burst 3* (2-3). A média do Intervalo (1-2) para a consistência líquida foi de $82,13\pm 66,22$ ms e $95,33\pm 48,66$ ms para a consistência pastosa. No intervalo (2-3) a média para a consistência líquida foi $339,84\pm 127,16$ ms e para a pastosa de $332\pm 145,00$ ms (Figura 3).

Tabela 1. Duração das deglutições (em milissegundos)

	Burst 1		Burst 2	
	G1	G2	G1	G2
Média	78.20	87.27	85.50	112.93
DP	37.53	36.40	52.20	62.94
Mediana	66.73	66.73	66.73	100.10
Moda	66.73	66.73	33.73	66.73
Mínimo	33.37	33.37	33.37	33.37
Máximo	166.83	166.83	200.20	266.93

Legenda: DP = desvio-padrão; G1 = grupo de deglutições de pastoso; G2 = grupo de deglutições de líquido ralo



Legenda: G1 = grupo de deglutições de pastoso; G2 = grupo de deglutições de líquido ralo

Figura 3. Intervalo entre o *burst* 1 and *burst* 2 (1-2) e entre o *burst* 2 e o começo do *burst* 3 (2-3), de acordo com as consistências testadas (líquida e pastosa)

DISCUSSÃO

A primeira dificuldade encontrada em nosso estudo foi na seleção do método de captura do som da deglutição. De acordo com autores⁽⁵⁾, o detector acústico mais apropriado para captura do som da deglutição é o acelerômetro, em consequência da ampla faixa de resposta em frequência e do baixo nível de atenuação. No entanto, nossa revisão desta metodologia apontou melhores resultados para o microfone quando comparado ao acelerômetro⁽⁴⁾. Apesar de métodos diferentes terem sido utilizados nestes estudos, os últimos justificam a diferença dos resultados pelo fato de que os autores⁽⁶⁾ amplificaram somente o sinal do acelerômetro, causando assim uma rejeição prematura ao microfone.

Com base nestes dados de literatura, iniciamos nossa coleta utilizando um microfone de eletreto. Assim como em outras pesquisas sobre ausculta digital, muitos problemas foram encontrados em nossa pesquisa com o emprego do microfone de eletreto, como, por exemplo, a saturação do sinal, que pode ser justificada pelo fato do sinal da deglutição conter, em um determinado momento, uma variação abrupta de amplitude. Muitos conversores AD (análogo-digital) possuem controles de ganho justamente para minimizar variações deste tipo, mas estes controles, em nosso caso, se tornaram prejudiciais à qualidade do sinal. Por este motivo, optou-se em utilizar um microfone

dinâmico conectado a um pré-amplificador de uso profissional e ligado à entrada de linha do conversor analógico-digital (placa de som ou do gravador de DVD quando empregado juntamente com a videofluoroscopia). Desta forma, foi possível evitar a saturação do sinal, conseguir uma ampla faixa de resposta em frequência e baixo nível de atenuação.

O detector acústico foi fixado na área próxima à borda lateral da traqueia imediatamente inferior à cartilagem cricoide. Esta região foi considerada ótima em estudos anteriores^(5,6) por apresentar a maior média de magnitude do sinal e o menor desvio padrão dos picos máximos do som da deglutição.

O presente estudo foi inovador em termos de análise, por ter sido o primeiro a empregar apenas um *software* integrado, especialmente desenvolvido para trabalhar com o sinal de áudio e vídeos simultâneos. Outros estudos utilizaram *softwares* comerciais separados para o áudio e vídeo, realizando a sincronização baseados no tempo de gravação de cada *software*.

A correlação da onda acústica e da imagem videofluoroscópica nos propiciou maior confiabilidade na análise do som da deglutição, permitindo a visualização do ato da deglutição, evitando, desta forma, confusão com outros artefatos. Na maior parte das deglutições avaliadas, que resultou em um total de 71, foi possível localizar três componentes de som, sendo que em cinco deglutições (7%) só foi possível detectar dois componentes de som. Estes dados corroboram com estudos da literatura^(14,17,18). A dificuldade na detecção de todos os componentes de som justifica-se pela passagem rápida do bolo alimentar acarretar a fusão dos mínimos intervalos entre os componentes.

Em relação aos tempos de duração de cada parâmetro analisado foram obtidos valores ligeiramente menores para a consistência pastosa. A análise destes dados revela grande variabilidade do sinal, além de não se constatar diferença estatisticamente significativa entre os tempos dos *bursts* nas diferentes consistências. Portanto, não se pode afirmar a influência da consistência sobre o tempo de duração dos *bursts*. Desta forma, faz-se necessário recorrer a uma maior amostragem de indivíduos e deglutições para que se possa confirmar esta diferença.

Apesar de neste estudo, terem sido detectados três componentes de som (três *bursts*) na maior parte das deglutições, somente foi possível quantificar a duração de dois destes componentes (Figura 3). Um estudo na literatura⁽¹³⁾, também determinou três explosões acústicas, mas só quantificaram as duas iniciais. No presente estudo as duas primeiras explosões apresentaram um intervalo mais curto que o estudo previamente citado⁽¹³⁾ (100 a 150 ms) e um intervalo mais longo entre a segunda e terceira explosão de (300 a 400 ms). No entanto, em relação à duração dos componentes não se observa exatamente os mesmos achados, mas pode-se dizer que os *bursts* seguiram o mesmo padrão, ou seja, com um primeiro componente mais curto e um segundo mais longo⁽¹¹⁾.

Embora outros autores^(8,18) tenham identificado seis componentes de som, estes enfatizaram que somente três componentes ocorriam com maior sistematicidade. Da mesma forma não encontraram valores semelhantes, com variabilidade considerável dos achados em cada estudo. Mas, novamente, pode-se

encontrar uma relação temporal entre os estudos. Como cita-se acima, apesar dos números não serem iguais, seguem um padrão, com a primeira explosão mais curta, juntamente com o primeiro intervalo, e o segundo componente mais longo, semelhante ao segundo intervalo.

Portanto, pode-se observar que, tanto em dados de literatura como em nosso estudo, o sinal da deglutição é muito variável. Contudo, todos os estudos apresentaram dados com o mesmo padrão, como a primeira explosão mais curta e a segunda mais longa. Para a padronização e utilização destes sinais em futuros programas, necessita-se aumentar o número de indivíduos avaliados.

CONCLUSÃO

O *software* permitiu a detecção dos componentes da deglutição, e mostrou que o sinal acústico da deglutição, em indivíduos saudáveis, é altamente variável.

REFERÊNCIAS

1. Eicher PP, Manno CJ, Fox CA, Kerwin ME. Impact of cervical auscultation on accuracy of clinical evaluation in predicting penetration/aspiration in pediatric population. Minute – Second Workshop on Cervical Auscultation, McLean, Virginia, October 13, 1994.
2. Zenner PM, Losinski DS, Mills RH. Using cervical auscultation in the clinical dysphagia examination in long-term care. *Dysphagia*. 1995;10(1):27-31.
3. Borr C, Hielscher-Fastabend M, Lucking A. Reliability and validity of cervical auscultation. *Dysphagia*. 2007;22(3):225-34.
4. Cichero JA, Murdoch BE. Detection of swallowing sounds: methodology revisited. *Dysphagia*. 2002;17(1):40-9.
5. Takahashi K, Groher ME, Michi K. Methodology for detecting swallowing sounds. *Dysphagia*. 1994;9(1):54-62.
6. Cichero JA, Murdoch BE. The physiologic cause of swallowing sounds: answers from heart sounds and vocal tract acoustics. *Dysphagia*. 1998;13(1):39-52.
7. McKaig T. Auskultation gú zervikal und thorakal. In: Stanschus S, editor. *Methoden in der klinischen dysphagiologie*. Idstein: Schulz-Kirchner Verlag, 2002. p. 111-38.
8. Morinière S, Beutter P, Boiron M. Sound component duration of healthy human pharyngoesophageal swallowing: a gender comparison study. *Dysphagia*. 2006;21(3):175-82.
9. Cichero JA, Murdoch BE. Acoustic signature of the normal swallow: characterization by age, gender, and bolus volume. *Ann Otol Rhinol Laryngol*. 2002;111(7 Pt 1):623-32.
10. Youmans SR, Stierwalt JA. An acoustic profile of normal swallowing. *Dysphagia*. 2005;20(3):195-209.
11. Cichero JA, Murdoch BE. What happens after the swallow? Introducing the glottal release sound. *J Med Speech Lang Pathol*. 2003;11(1):33-41.
12. Santamato A, Panza F, Solfrizzi V, Russo A, Frisardi V, Megna M, et al. Acoustic analysis of swallowing sounds: a new technique for assessing dysphagia. *J Rehabil Med*. 2009;41(8):639-45.
13. Almeida ST, Ferlin EL, Parente MA, Goldani HA. Assessment of swallowing sounds by digital cervical auscultation in children. *Ann Otol Rhinol Laryngol*. 2008;117(4):253-8.
14. Hamlet S, Nelson RJ, Patterson RL. Interpreting the sounds of swallowing: fluid flow through the cricopharyngeus. *Ann Otol Rhinol Laryngol*. 1990;99(9 Pt 1):749-52.
15. Leslie P, Drinnan MJ, Zammit-Maempel I, Coyle JL, Ford GA, Wilson JA. Cervical auscultation synchronized with images from endoscopy swallow evaluations. *Dysphagia*. 2007;22(4):290-8.
16. Spadotto AA, Gatto AR, Cola PC, Montagnoli AN, Schelp AO, Silva RG, et al. Software para análise quantitativa da deglutição. *Radiol Bras*. 2008;41(1):25-8.
17. Mackowiak RC, Brenman HS, Friedman MH. Acoustic profile of deglutition. *Proc Soc Exp Biol Med*. 1967;125(4):1149-52.
18. Morinière S, Boiron M, Alison D, Makris P, Beutter P. Origin of the sound components during pharyngeal swallowing in normal subjects. *Dysphagia*. 2008;23(3):267-73.