

Subluxação da mandíbula para abordagem de bifurcação carotídea alta em paciente com parotidite por contraste iodado: relato de caso e revisão de literatura

Subluxation of the mandible for access to high carotid bifurcation in a patient with iodinated contrast induced parotitis: case report and literature review

Reinaldo Benevides dos Santos¹, André Brito Queiroz², Ronald José Ribeiro Fidelis³, Cicero Fidelis Lopes³, José Siqueira de Araújo Filho³

Resumo

A doença aterosclerótica das carótidas extracranianas pode resultar em complicações com alta morbidade e mortalidade. A avaliação pré-operatória com exames contrastados de imagem é associada a complicações como a parotidite, além das já bem conhecidas reações alérgicas e da disfunção renal. A bifurcação carotídea alta e a doença aterosclerótica de extensão cranial costumam ser fatores limitantes para o tratamento cirúrgico convencional. Entretanto, quando há contraindicação ao uso de contraste iodado ou impossibilidade do tratamento endovascular, há a necessidade do conhecimento de técnicas cirúrgicas que permitam a realização da endarterectomia com segurança. A subluxação da mandíbula se mostrou uma técnica adjuvante segura e efetiva, de fácil execução e reprodutibilidade, possibilitando o acesso a bifurcações carotídeas altas com boa exposição do campo cirúrgico e permitindo a realização da endarterectomia conforme a técnica padrão. Apresentamos o caso de uma paciente com bifurcação carotídea alta e com limitações para uso do contraste iodado que foi submetida a endarterectomia carotídea após subluxação de mandíbula.

Palavras-chave: doença das artérias carótidas; parotidite; endarterectomia; angioplastia; fixação maxilomandibular; mandíbula.

Abstract

Atherosclerotic disease of the extracranial carotid arteries can cause complications with high morbidity and mortality rates. The contrast imaging examinations used in preoperative evaluation are associated with complications such as parotitis, in addition to well-known allergic reactions and renal dysfunction. A high carotid bifurcation or atherosclerotic disease that extends distally are often limiting factors for conventional surgical treatment. However, when iodinated contrast is contraindicated or endovascular treatment is not feasible, knowledge of surgical techniques that allow safe endarterectomy is required. Subluxation of the mandible has proven to be a safe and effective adjuvant technique that is easy to perform and reproducible, providing access to high carotid bifurcations with good exposure of the surgical field and allowing endarterectomy to be performed with a standard technique. We present the case of a patient with a high carotid bifurcation and limitations for use of iodinated contrast who underwent carotid endarterectomy after subluxation of the mandible.

Keywords: carotid artery diseases; parotitis; endarterectomy; angioplasty; jaw fixation techniques; mandible.

¹Hospital Ana Nery – HAN, Departamento de Cirurgia Vascular, Salvador, BA, Brasil.

²Hospital Universitário Professor Edgard Santos – HUPES, Departamento de Cirurgia Vascular, Salvador, BA, Brasil.

³Universidade Federal da Bahia – UFBA, Faculdade de Medicina, Salvador, BA, Brasil.

Fonte de financiamento: Nenhuma.

Conflito de interesse: Os autores declararam não haver conflitos de interesse que precisam ser informados.

Submetido em: Junho 06, 2017. Aceito em: Agosto 24, 2017.

O estudo foi realizado no Hospital Ana Nery (HAN), Salvador, BA, Brasil.

INTRODUÇÃO

A abordagem da bifurcação carotídea alta ou a presença de extensão distal da doença aterosclerótica demanda tática específica para exposição adequada dos vasos carotídeos, remoção da placa aterosclerótica e arteriorrafia com segurança. A subluxação da mandíbula (SM) tem se mostrado uma técnica efetiva, que evoluiu desde a sua criação.

O objetivo desse artigo é relatar o caso de uma paciente com estenose carotídea sintomática, bifurcação carotídea alta e raro diagnóstico de parotidite pós-contraste, tratada com endarterectomia após SM e revisar a literatura sobre a parotidite por contraste e a técnica de SM. O termo de consentimento livre e esclarecido foi assinado.

DESCRIÇÃO DO CASO

Paciente do sexo feminino, 55 anos, com episódios recorrentes de hemiparesia esquerda havia três anos. Hipertensa, diabética e dislipidêmica. Alérgica a

Sulfametoxazol-trimetropima. Tabagista de 20 maços/ano. Exame neurológico sem alterações.

Tomografia de crânio normal e dúplex descrevendo suboclusão em artéria carótida interna (ACI) direita, estenose maior que 70% em ACI esquerda e artérias vertebrais sem alterações. Ecocardiograma transtorácico com boa função sistólica, câmaras cardíacas de paredes normais e sem trombos intracavitários. Angiotomografia mostrou arco aórtico com placas ateroscleróticas irregulares na sua luz, suboclusão de ACI direita, estenose em torno de 70% da ACI esquerda e vertebrais sem alterações significativas. Chamava atenção a bifurcação carotídea alta, com longa extensão cranial da doença aterosclerótica (Figura 1).

Apresentou abaulamento cervical bilateral, sem sinais inflamatórios ou febre, 48 horas após a angiotomografia. A ultrassonografia mostrou aumento das parótidas, mais pronunciado à direita, com diagnóstico de parotidite pós-contraste. Evoluiu com melhora progressiva após tratamento sintomático (Figura 2). O abaulamento cervical mostrou-se restritivo para endarterectomia.

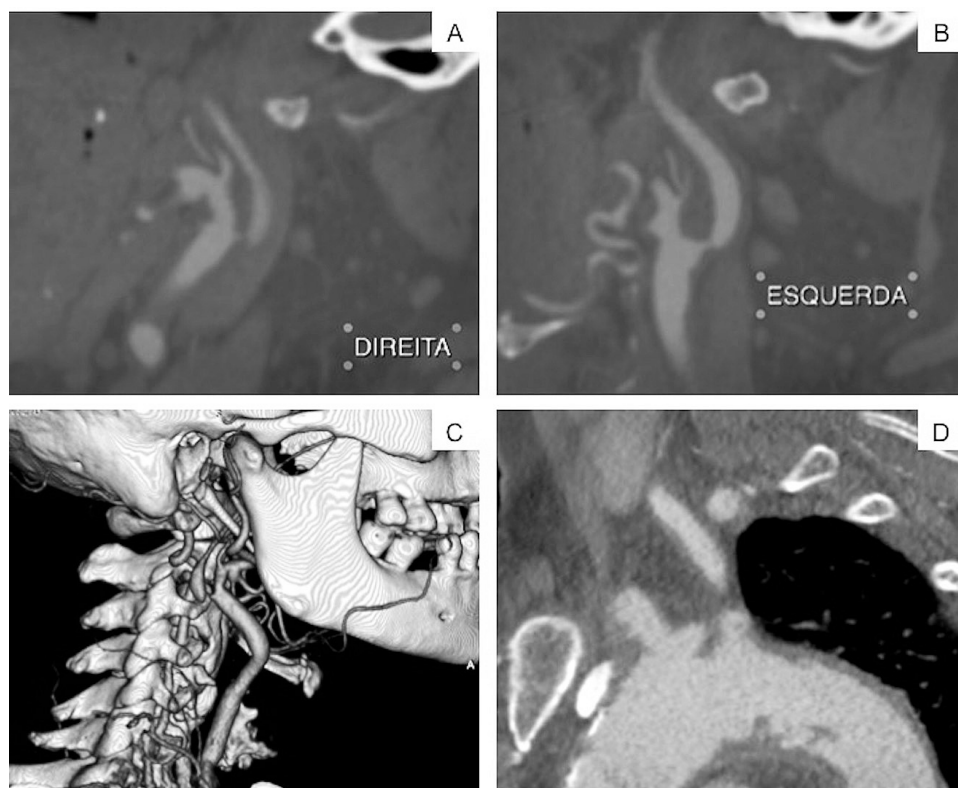


Figura 1. Angiotomografia pré-operatória. (A) Corte sagital de angiotomografia mostrando suboclusão de artéria carótida interna direita (carótida sintomática); (B) Estenose em artéria carótida interna esquerda (carótida assintomática); (C) Imagem de reconstrução mostrando relações anatômicas da bifurcação carotídea direita, retromandibular, com ACI se dirigindo para posterior e com fino calibre até sua porção intracraniana por doença aterosclerótica; (D) Corte sagital de angiotomografia mostrando o arco aórtico repleto de placas.

O contraste iodado (único disponível no serviço) para angioplastia poderia resultar em complicações mais graves, então optou-se pela alta hospitalar, com retorno em uma semana para intervenção cirúrgica.

A paciente retornou após 40 dias, com hemiparesia esquerda e disartria. A tomografia de crânio demonstrou AVC isquêmico à direita. Foi submetida a endarterectomia de carótida direita após SM com fixação com fios de aço. O procedimento foi realizado sob anestesia geral e intubação nasotraqueal. Os fios foram fixados nos

caninos da mandíbula inferior direita e da maxila superior esquerda e então rodados conjuntamente em torno de seu eixo, mantendo a posição de subluxação (Figura 3).

Seguiu-se com endarterectomia padrão, com secção do ventre posterior do digástrico, reparo do nervo hipoglosso e arteriorrafia com remendo de pericárdio bovino. Não apresentou novo déficit focal nem lesão dentária ou da mucosa oral. Relatou disfagia para sólidos no pós-operatório, que foi resolvida

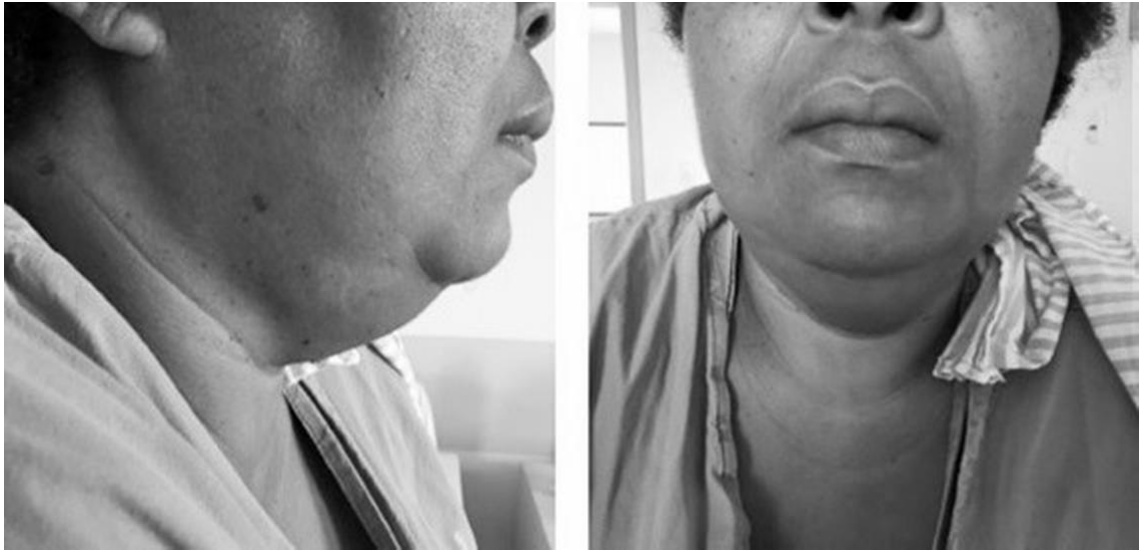

Figura 2. Imagens demonstrando abaulamento cervical. Ultrassonografia confirmou correspondência com aumento das glândulas parótidas. Imagens do quinto dia após exposição ao meio de contraste iodado.

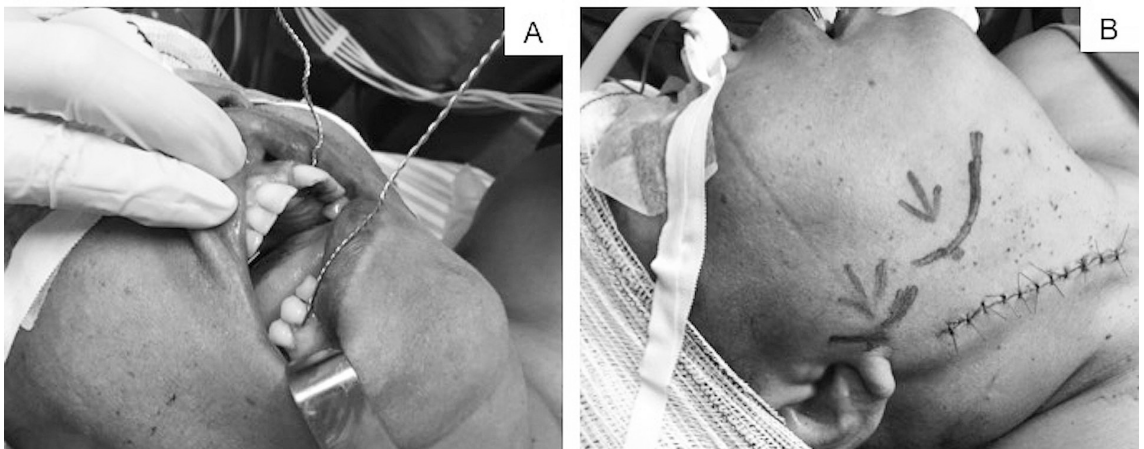


Figura 3. Aplicação da subluxação de mandíbula. (A) Técnica de subluxação de mandíbula em paciente com presença de dentes. Passagem de fio de aço envolvendo unidade dentária da maxila esquerda (canino) e de fio de aço envolvendo unidade dentária da mandíbula em direção ipsilateral ao lado a ser operado. A mandíbula é então subluxada para o lado ipsilateral ao operado através de uma força firme e suave anteromedial e em direção ao lado contralateral. Ao alcançar a posição desejada, os fios são cuidadosamente envolvidos e torcidos em seu próprio eixo; (B) Demonstração do campo cirúrgico ganho através de anatomia topográfica. As marcações correspondem à localização do ângulo da mandíbula. A marcação à esquerda corresponde à localização do ângulo da mandíbula em repouso, e a marcação à direita corresponde à localização do ângulo da mandíbula enquanto a mandíbula estiver subluxada. É notório o ganho no campo cirúrgico, retirando o ângulo da mandíbula da topografia da bifurcação carotídea.

espontaneamente em um mês, atribuída à neuropraxia do hipoglosso por manipulação no intraoperatório. Recebeu alta hospitalar no terceiro dia pós-operatório e, no seguimento de 3 meses, apresentou-se sem eventos neurológicos ou disfunção da articulação temporomandibular (ATM).

■ DISCUSSÃO

A endarterectomia carotídea em pacientes sintomáticos ainda é o padrão-ouro, sendo o único método com grau de recomendação I e nível de evidência A para estenoses maiores que 70%¹.

A altura da bifurcação carotídea é habitualmente descrita na borda superior da cartilagem tireoide, que corresponde ao disco intervertebral C3-C4 (90% dos casos). A bifurcação carotídea é considerada alta se localizada acima do nível de C2 ou com lesões que se estendam além da linha de Blaisdell na avaliação tomográfica. A linha de Blaisdell é traçada do ápice do processo mastoide até o ângulo da mandíbula²⁻⁴.

Técnicas prévias com ressecção óssea e muscular ou mobilização da parótida resultavam em maior tempo cirúrgico e mais complicações, frequentemente deformadoras ou incapacitantes. A técnica de SM evoluiu até que uma nova técnica de manutenção da subluxação se mostrou a mais segura, mais simples e menos invasiva^{5,6}.

A SM foi trazida pioneiramente por Fry & Fry⁷, em 1980, para abordagem da ACI distal no trauma, com subluxação bilateral da mandíbula com fixação maxilomandibular, o que tornava o método bastante demorado (90 minutos). Fischer et al., em 1984, citado por Dossa et al.⁵, modificaram a técnica para subluxação unilateral, tornando-a mais rápida (10 minutos) e aplicável a pacientes sem dentes.

A SM demanda anestesia geral e intubação nasotraqueal, permitindo maior mobilidade e segurança no momento da subluxação. De forma firme e cuidadosa, a mandíbula é empurrada anteriormente e inferiormente em direção contralateral ao lado a ser operado (por extensão de 10-15 mm). O côndilo ipsilateral é posicionado no ápice da eminência articular, sem provocar luxação da mandíbula pelo risco de lesão dos ligamentos da ATM, com conseqüente disfunção da ATM. Na técnica de subluxação, a integridade da cápsula articular temporomandibular é preservada. A mandíbula é mantida subluxada através de fixação na maxila por manobras diversas, com estratégias diferentes dependendo da presença ou não de dentes. É esperado que a subluxação do côndilo mandibular por 10-15 mm propicie a

mobilização anterior da mandíbula por 20-30 mm, transformando um campo cirúrgico triangular em retangular^{4,5}.

Pacientes com dentes saudáveis são submetidos a fixação diagonal interdentária com fios de aço. O fio de aço envolve uma ou mais unidades dentárias em posição próxima à raiz, e são rodados conjuntamente em torno de seu eixo. Pacientes com doença periodontal importante ou sem dentes são submetidos a fixação diagonal com auxílio de pinos, parafusos ou pontos passados diretamente nos ossos da mandíbula e maxila, onde se fixam os fios de aço, que são rodados conjuntamente em torno de seu eixo. Outras estratégias são: envolver maxila e mandíbula perialveolar com fios de aço, posicionar parafusos na maxila e mandíbula em direção contralateral ao lado a ser operado ou utilizar próteses dentárias para fixação da subluxação^{5,6,8}.

Em estudo com 1.357 pacientes submetidos a endarterectomia, 43 deles com subluxação, foram comparadas a endarterectomia padrão e a endarterectomia com SM. No grupo subluxação, estavam pacientes com bifurcação carotídea alta ou lesão aterosclerótica além do nível de C2 ou da linha de Blaisdell. Os resultados demonstraram a segurança da técnica de subluxação, pois, comparando mortalidade de causa neurológica, morbidade neurológica perioperatória e lesão nervosa periférica temporária ou permanente, não foram encontradas diferenças nas taxas de complicações, a despeito da dissecação mais extensa nos indivíduos submetidos a SM. O tempo cirúrgico adicional nesse grupo foi, em média, de 15 minutos⁴.

Outros estudos sugerem tratar-se de técnica segura, sem prejuízo à função mastigatória, complicações graves relacionadas ou restrição futura dos movimentos da mandíbula. Podem ocorrer disfunção temporomandibular transitória e sintomas algícos de curta duração. A lesão nervosa periférica é atribuída mais ao afastamento do que a técnica em si, com resolução em meses. A desvantagem da SM é a necessidade de antecipar sua utilização porque a aplicação no intraoperatório pode ser inviável^{5,6,8}.

Arteriografia, angiotomografia e angiorressonância são exames frequentemente utilizados no planejamento da abordagem carotídea. Os dois primeiros demandam a utilização de contraste iodado, que pode estar relacionado a complicações como anafilaxia, disfunção renal e parotidite.

A parotidite por iodo é uma patologia incomum e pode ocorrer após administração de composto iodado intravenoso, intra-arterial e oral, seja iônico ou não. Não há na literatura descrição da sua incidência.

Um estudo japonês que avaliou reações adversas ao contraste iodado, com 337.647 pacientes, não registrou casos de parotidite. Há cerca de 40 casos publicados, sendo os primeiros descritos em 1956 após urografias. Como a fisiopatologia é desconhecida, parece tratar-se de reação idiossincrática. Entretanto, foi descrita indução da parotidite após novas exposições ao contraste, que poderia ser explicada pelo acúmulo tóxico do iodo no sistema ductal das glândulas ou ser resultado da incapacidade do rim em excretar o composto iodado, levando ao seu acúmulo e causando intoxicação da glândula e reação inflamatória⁹⁻¹¹.

Zhang et al.⁹ agrupou os casos descritos em língua inglesa e fez uma avaliação descritiva. Identificaram 36 casos: 22 homens e 14 mulheres; idade média de 60 ± 13,6 anos; 19 por injeção endovenosa, 10 por arteriografia, 4 por ingestão oral, 3 por mais de uma via; 31 com apresentação bilateral e 5 com apresentação unilateral; 19 envolvendo a glândula submandibular, 12 envolvendo a glândula submandibular e parótidas, e, ocasionalmente, tireoide e glândulas lacrimais; 9 apresentaram recorrência após nova administração.

Os sintomas se instalam de alguns minutos a até 5 dias após a administração do contraste, e os sintomas persistem por 12 horas a 11 dias. A recorrência é comum se há nova exposição, com descrição de tentativa de dessensibilização com corticosteroides em pacientes com conhecida parotidite por contraste prévia, sem sucesso, sendo aconselhável evitar o seu uso^{9,12}. A complicação mais grave descrita é a paralisia do nervo facial, com necessidade de descompressão. Não há relato de comprometimento de via aérea com risco de morte. Parece tratar-se de patologia autolimitada. O uso de corticoides, anti-inflamatórios e anti-histamínicos não tem benefício comprovado^{9,13}.

O ganho no campo cirúrgico acrescentado pela SM mostrou-se determinante para a execução do procedimento no caso relatado, com boa exposição das estruturas vasculares e nervosas, o que ficou evidente pela ausência de complicações detectadas no pós-operatório.

A parotidite por uso de contraste é patologia rara, pouco conhecida e deve ser lembrada no diagnóstico diferencial. No tratamento da doença carotídea, pode ser um limitante técnico e clínico para o tratamento. A SM mostrou-se técnica segura, reprodutível, de fácil execução e efetiva para o acesso a bifurcações carotídeas altas.

REFERÊNCIAS

1. Brott TG, Halperin JL, Abbara S, et al. 2011 ASA/ACCF/AHA/AANN/AANS/ACR/ASNR/CNS/SAIP/SCAI/SIR/SNIS/SVM/SVS guideline on the management of patients with extracranial carotid and vertebral artery disease: executive summary. A report of the American College of Cardiology Foundation/American Heart Association Task Force on Practice Guidelines, and the American Stroke Association, American Association of Neuroscience Nurses, American Association of Neurological Surgeons, American College of Radiology, American Society of Neuroradiology, Congress of Neurological Surgeons, Society of Atherosclerosis Imaging and Prevention, Society for Cardiovascular Angiography and Interventions, Society of Interventional Radiology, Society of NeuroInterventional Surgery, Society for Vascular Medicine, and Society for Vascular Surgery. *Circulation*. 2011;124(4):489-532. PMID:21282505. <http://dx.doi.org/10.1161/CIR.0b013e31820d8d78>.
2. Ristow A von, Leal D, Vescovi A, Massiere B. Doença oclusiva carotídea e do tronco braquiocéfálico. In: Lobato AC. *Cirurgia endovascular*. 3. ed. São Paulo: Instituto de Cirurgia Vascular e Endovascular de São Paulo; 2015. p. 987-1040.
3. Silva JL. Anatomia cirúrgica dos vasos do pescoço. In: Maffei FHA. *Doenças vasculares periféricas*. 5. ed. Rio de Janeiro: Guanabara Koogan; 2016. p. 61-80.
4. Capoccia L, Montelione N, Menna D, et al. Mandibular subluxation as an adjunct in very distal carotid arterial reconstruction: Incidence of peripheral and cerebral neurologic sequelae in a single-center experience. *Ann Vasc Surg*. 2014;28(2):358-65. PMID:24090828. <http://dx.doi.org/10.1016/j.avsg.2013.01.024>.
5. Dossa C, Shepard AD, Wolford DG, Reddy DJ, Ernst CB. Distal internal carotid exposure: a simplified technique for temporary mandibular subluxation. *J Vasc Surg*. 1990;12(3):319-25. PMID:2398590. [http://dx.doi.org/10.1016/0741-5214\(90\)90155-4](http://dx.doi.org/10.1016/0741-5214(90)90155-4).
6. Jaspers GW, Witjes MJ, Van den Dungen JJ, Reintsema H, Zeebregts CJ. Mandibular subluxation for distal internal carotid artery exposure in edentulous patients. *J Vasc Surg*. 2009;50(6):1519-22. PMID:19782520. <http://dx.doi.org/10.1016/j.jvs.2009.07.068>.
7. Fry RE, Fry WJ. Extracranial carotid artery injuries. *Surgery*. 1980;88(4):581-7. PMID:7423378.
8. Simonian GT, Pappas PJ, Padberg FT Jr, et al. Mandibular subluxation for distal internal carotid exposure: technical considerations. *J Vasc Surg*. 1999;30(6):1116-20. PMID:10587398. [http://dx.doi.org/10.1016/S0741-5214\(99\)70052-2](http://dx.doi.org/10.1016/S0741-5214(99)70052-2).
9. Zhang G, Li Y, Zhang R, et al. Acute submandibular swelling complicating arteriography with iodide contrast: a case report and literature review. *Medicine*. 2015;94(33):e1380. PMID:26287428. <http://dx.doi.org/10.1097/MD.0000000000001380>.
10. Katayama H, Yamaguchi K, Kozuka T, Takashima T, Seez P, Matsuura K. Adverse reactions to ionic and nonionic contrast media: a report from the Japanese Committee on the Safety of Contrast Media. *Radiology*. 1990;175(3):621-8. PMID:2343107. <http://dx.doi.org/10.1148/radiology.175.3.2343107>.
11. Sussman RM, Miller J. Iodide mumps after intravenous urography. *N Engl J Med*. 1956;255(9):433-4. PMID:13358860. <http://dx.doi.org/10.1056/NEJM195608302550907>.
12. Panasoff J, Nusem D. Iodide mumps. *World Allergy Organ J*. 2008;1(5):85-6. PMID:23282324. <http://dx.doi.org/10.1097/WOX.0b013e318172fcd4>.

13. Cansel M, Yagmur J, Cuglan B, et al. Iodide-induced parotitis after coronary angiography. *Hong Kong J Emerg Med.* 2011;18:421-3.

Correspondência

Reinaldo Benevides dos Santos
Hospital Ana Nery – HAN, Departamento de Cirurgia Vascular
Rua Saldanha Marinho, s/n, Caixa D'água
CEP 40320-010 - Salvador (BA), Brasil
Tel.: (71) 3241-8035
E-mail: rei.benevides@gmail.com

Informações sobre os autores

RBS - Especialista em Cirurgia Vascular pelo Hospital Ana Nery (HAN).
ABQ - Doutor pela Faculdade de Medicina da Universidade de São Paulo (USP); especialista em Cirurgia Vascular e Endovascular pelo Hospital das Clínicas da Universidade de São Paulo (HC USP).
RJRF - Doutor pela Universidade de São Paulo (USP); especialista em Cirurgia Vascular pela Universidade de São Paulo (USP).
CFL - Mestre em Medicina e Saúde pela Universidade Federal da Bahia (UFBA); especialista em Angiologia e Cirurgia Vascular.
JSAF - Especialista em Cirurgia Vascular pelo Conselho Regional de Medicina do Estado da Bahia (CREMEB).

Contribuições dos autores

Concepção e desenho do estudo: RBS, ABQ, CFL, JSAF
Análise e interpretação dos dados: RBS, ABQ, CFL, JSAF
Coleta de dados: RBS, ABQ
Redação do artigo: RBS, ABQ
Revisão crítica do texto: RBS, ABQ, RJRF, CFL, JSAF
Aprovação final do artigo*: RBS, ABQ, RJRF, CFL, JSAF
Análise estatística: RBS, ABQ, RJRF, CFL, JSAF
Responsabilidade geral pelo estudo: RBS, ABQ, RJRF, CFL, JSAF

*Todos os autores leram e aprovaram a versão final submetida ao J Vasc Bras.