

# Alterações inflamatórias provocadas pelo metronidazol em feridas: estudo experimental em ratos

*Inflammatory alterations provoked by metronidazole in wounds: an experimental study in rats*

Cláudia Paraguaçu Pupo Sampaio<sup>1</sup>, Maria de Lourdes Pessole Biondo-Simões<sup>2</sup>,  
Lilian Cristine Teixeira Trindade<sup>3</sup>, Rogério Estevam Farias<sup>4</sup>, Rodrigo Jardim Pierin<sup>5</sup>,  
Rafael César Martins<sup>5</sup>

## Resumo

**Contexto:** Cerca de 2,7% da população brasileira tem úlceras crônicas nos pés e nas pernas, porcentagem que chega a 10% nos diabéticos e que representa a segunda causa de afastamento do trabalho no Brasil. Isso demonstra a necessidade de se encontrar um produto de baixo custo que favoreça a cicatrização dessas feridas.

**Objetivo:** Avaliar os efeitos do metronidazol na cicatrização de feridas por segunda intenção.

**Métodos:** Utilizaram-se 80 ratos machos, em cujos dorsos se produziu uma ferida, distribuindo-se os animais em dois grupos de 40. Os ratos do grupo-controle tiveram suas feridas tratadas com solução de NaCl 0,9%, e os pertencentes ao grupo-experimento, com metronidazol 4%. No terceiro, sétimo, 14º e 21º dias, avaliou-se o processo cicatricial por parâmetros macroscópicos, histológicos e imunoistoquímicos.

**Resultados:** A concentração de colágeno foi maior nas cicatrizes dos animais do grupo-experimento em todos os tempos examinados. A concentração de colágeno do tipo I também foi significativa no sétimo dia ( $p = 0,020$ ) e no 21º dia ( $p = 0,016$ ). O colágeno tipo III mostrou concentração semelhante nos tempos iniciais e apresentou-se com maior concentração no 21º dia ( $p = 0,005$ ). A angiogênese, avaliada pelo anti-CD34, demonstrou maior número de vasos, no grupo-experimento, com diferença significativa no terceiro dia ( $p < 0,001$ ) e no 14º dia ( $p = 0,003$ ).

**Conclusão:** O metronidazol contribui para a cicatrização de feridas por segunda intenção, estimulando a produção de colágeno e a angiogênese.

**Palavras-chave:** Cicatrização de feridas, metronidazol, neovascularização fisiológica, colágeno, ratos.

## Abstract

**Context:** Chronic feet and leg ulcers affect about 2.7% of the Brazilian population, 10% of diabetic patients. The condition represents the second most frequent cause of absence from work in Brazil. This shows the need for a product that promotes healing of these wounds at a low cost.

**Objective:** To evaluate the effects of metronidazole on ulcer healing by second intention.

**Methods:** Eighty male rats divided into two groups of 40 had a wound made on their dorsum. The control group was treated with a 0.9% NaCl solution and the experimental group was treated with 4% metronidazole. On the third, seventh, 14th and 21st days, the healing process was assessed through microscopical, histological and immunohistochemical parameters.

**Results:** Collagen concentration was higher in wounds in the experimental group in all samples. Concentration of type I collagen was also significant on the seventh ( $p = 0.020$ ) and 21st ( $p = 0.016$ ) days. Concentration of type III collagen was similar in both groups in the initial phase, but it was higher in the experimental group on the 21st day ( $p = 0.005$ ). Angiogenesis, assessed with anti-CD34, revealed a larger number of vessels in the experimental group, with a significant difference on the third ( $p < 0.001$ ) and 14th ( $p = 0.003$ ) days.

**Conclusion:** Metronidazole contributes to healing wounds by second intention and stimulates collagen production and angiogenesis.

**Keywords:** Wound healing, metronidazole, physiological neovascularization, collagen, rats.

1. Mestranda, Programa de Pós-Graduação em Clínica Cirúrgica, Pontifícia Universidade Católica do Paraná (PUCPR), Curitiba, PR.
2. Professora titular, Metodologia Científica, PUCPR, Curitiba, PR. Professora adjunta, Departamento de Cirurgia, Universidade Federal do Paraná (UFPR), Curitiba, PR.
3. Aluna, Programa de Pós-Graduação em Clínica Cirúrgica, PUCPR, Curitiba, PR.
4. Doutorado em Patologia, Universidade Federal Fluminense (UFF), Niterói, RJ. Professor adjunto, Universidade Federal de Juiz de Fora (UFJF), Juiz de Fora, MG.
5. Acadêmico de Medicina, PUCPR, Curitiba, PR.

Trabalho desenvolvido no Programa de Pós-Graduação em Clínica Cirúrgica, Pontifícia Universidade Católica do Paraná (PUCPR), Curitiba, PR.

Não foram declarados conflitos de interesse associados à publicação deste artigo.  
Artigo submetido em 25.03.09, aceito em 03.08.09.

J Vasc Bras. 2009;8(3):232-237.

Copyright © 2009 by Sociedade Brasileira de Angiologia e de Cirurgia Vasculiar

## Introdução

Alguns autores referem que 3% da população brasileira é portadora de algum tipo de lesão crônica. Cerca de 2,7% da população tem úlceras crônicas nos pés e pernas, porcentagem que chega a 10% nos diabéticos e que representa a segunda causa de afastamento do trabalho no Brasil<sup>1</sup>.

Ere no atenta para a importância do desenvolvimento de curativos, com preços razoáveis, para atender 4,5 milhões de pessoas no Brasil que, provavelmente, não podem pagar os altos valores dos medicamentos importados e dos curativos sofisticados<sup>2</sup>.

A despeito dos resultados de pesquisas isoladas e em função dos escassos registros existentes<sup>3</sup>, é provável que os dados estatísticos não retratem de forma fidedigna o sério problema de saúde pública que as feridas crônicas apresentam.

Há pesquisas que indicam que o antibiótico metronidazol possui propriedades relacionadas com a cicatrização, promovendo aceleração da contração e da epitelização, o que culmina com a precocidade do processo de reparação<sup>4-6</sup>.

Mallikarjuna, após realização de experimento, sugeriu uma linha entre o fim dos produtos oxidativos e a epitelização<sup>5</sup>, pois, segundo seus estudos, qualquer fator que reduzisse a peroxidação lipídica, ajudaria a promover a cicatrização de lesões por queimaduras. Girish & Patil atribuíram ao metronidazol a propriedade pró-cicatrizacional em função da promoção da epitelização e da queratinização que o antibiótico produz<sup>7</sup>.

Considerando que o metronidazol se encontra disponível na rede pública e apresenta um baixo custo, sua utilização em feridas crônicas poderia representar o acesso de milhões de pessoas a um tratamento de melhor qualidade. Deve ser levado em conta que o gasto público não se limita ao valor do tratamento da úlcera, mas inclui o tempo de afastamento do trabalho e o custo diário de um leito, quando o paciente requer internamento.

O intuito do presente estudo é avaliar as reações inflamatórias provocadas pelo metronidazol, em feridas, comparadas às reações com solução fisiológica.

## Métodos

O projeto que deu origem a este estudo foi submetido ao Comitê de Ética no Uso de Animais da Pontifícia Universidade Católica do Paraná (PUCPR) e aprovado sob n.º 231, tendo obedecido as orientações da Lei Federal n.º 6.638 e as recomendações do Colégio Brasileiro de Experimentação Animal (COBEA).

Foram utilizados 80 ratos machos (*Rattus norvegicus albinus*, *Rodentia mammalia*) da linhagem Wistar, adultos jovens com idade de 90 dias e com peso de entre 184,28 g e 255,56 g. O tamanho da amostra foi estimado por estudos realizados na literatura pesquisada<sup>8-10</sup>.

Os animais, provenientes do Biotério Central da PUCPR, foram mantidos em gaiolas apropriadas para a espécie com livre acesso à água e à ração padrão para a espécie. As condições ambientais foram controladas com temperatura de  $20 \pm 2$  °C e ciclo claro-escuro de 12 horas, sendo que a umidade relativa do ar e o ruído eram os próprios do ambiente. Todas as caixas ficaram a igual distância da fonte de luz.

Sob anestesia, conseguida com aplicação intramuscular de 0,1 mL/100 g de peso de uma solução composta por 1 mL de quetamina (50 mg) e 1 mL de xilazina (20 mg)<sup>11</sup> na região posterior da coxa direita, fez-se a tricotomia seguida de antisepsia com polivinilpirrolidona-iodo da região dorsal e a delimitação da área operatória com pano esterilizado fenestrado.

No centro da área tricotomizada foi feita a demarcação na pele de cada rato por rotação da borda cortante de um *punch* metálico, com 2 cm de diâmetro. Foi ressecado o segmento de pele circular, de acordo com a demarcação, deixando-se exposta a fáscia muscular dorsal.

Após o término do ato operatório, os animais receberam diclofenaco de potássio na dose de 10 mg/kg, por via intramuscular, com finalidade analgésica e anti-inflamatória<sup>11</sup>.

As feridas cirúrgicas dos animais foram fotografadas com câmera digital (modelo Cyber-Shot® P71, Sony, resolução de 3.2 Mpixels), mantida em tripé a uma distância constante de 34 cm.

Após a recuperação anestésica, os animais foram devolvidos às suas gaiolas (cinco ratos em cada gaiola) e observados até a data prevista para a eutanásia.

A amostra de 80 animais foi dividida em dois grupos, controle e experimento, por meio de sorteio. As feridas dos ratos do grupo-controle foram tratadas diariamente com limpeza mecânica feita com solução de NaCl 0,9%, e as dos ratos do grupo-experimento, além da limpeza e depois dela, com metronidazol 4% tópico. Dez animais de cada grupo foram submetidos à eutanásia no terceiro, sétimo, 14º e 21º dia de evolução.

A solução de metronidazol utilizada foi obtida da suspensão oral (benzoilmetronidazol) 40 mg/mL (4%) em veículo qsp. A dose utilizada foi de 0,3 mL de metronidazol, correspondendo a 12,5 mg/dia. Essa dose foi obtida a partir da indicação da dose padrão do metronidazol de 50 mg/kg/dia.

Imediatamente após a eutanásia, as feridas cirúrgicas dos animais foram fotografadas e ressecadas com margem de um centímetro de pele íntegra em torno da lesão e com profundidade até a musculatura dorsal do rato. As peças obtidas foram fixadas em formalina 10% e encaminhadas para estudo histopatológico.

De cada bloco foram feitos cortes com 4 µm de espessura que foram corados pela técnica de Picrosirius (Sirius supra red F3BA). Para cada corte histológico foi realizada a leitura de três campos, com ampliação de 400 x sobre a área da lesão.

Na análise dos cortes corados pelo Sirius Red, as fibras colágenas mais espessas e birrefringentes apresentaram coloração vermelho-alaranjada (colágeno I), e as fibras mais finas e dispersas, fracamente birrefringentes, apresentaram coloração esverdeada (colágeno III)<sup>12</sup>. O microscópio utilizado foi da marca Olympus® BX50, com câmeras de captura 3 CCD pró-séries. As imagens foram captadas por uma câmera Sony®, CCD101, transmitidas a um monitor colorido Trinitron Sony®, congeladas e digitalizadas através de placa oculus® TCX. Realizou-se a análise das imagens usando o aplicativo Image-Plus® 4.5 para Windows® da MediaCybernetics em microcomputador da linha Pentium. Foram analisados em cada corte cinco campos com ampliação de 200 x localizados na linha da cicatriz. Em cada um dos campos foi calculado o percentual de área ocupada pelas fibras vermelhas e amarelas (colágeno I) e verdes (colágeno III)<sup>12</sup>. Uma vez que os demais tipos de colágeno constituíam frações muito pequenas, para fins práticos, considerou-se a somatória dos colágenos I e III como sendo o colágeno total da cicatriz.

Para a imunistoquímica foi utilizado o método *tissue array* ou *mycro array*, sendo retiradas amostras do bloco de parafina utilizado para a confecção do hematoxilina e eosina (HE) e Picrosirius. A área escolhida para a retirada da amostra foi a área superficial central da ferida, localizada através da lâmina do HE, previamente demarcada com caneta para retroprojetor e utilizada como espelho para a realização do *punch*. O *punch* utilizado foi o número 3. As amostras foram retiradas e depositadas em um cassete, conforme determinação do mapa previamente elaborado.

O material foi encaminhado, na sequência, para processamento imunistoquímico, tendo sido utilizado o anti-CD34<sup>13,14</sup>. A técnica imunistoquímica se baseia numa reação antígeno-anticorpo. Para a identificação de uma proteína específica (antígeno), um determinado anticorpo reconhecerá um determinado *domain*. O anticorpo liga-se ao antígeno específico, que por sua vez é reconhecido por um anticorpo secundário ao qual se liga um complexo enzimático streptavidina-biotina-peroxidase. A peroxidase transforma uma substância cromogênica, em geral a diaminobenzidina, que confere à reação positiva uma coloração acastanhada.

O anti-CD34 é um marcador de endotélio, mas não apresenta resultados satisfatórios para vasos maiores, sendo, conforme sua indicação, para marcação de microvasculatura. Foi realizada a leitura de 10 campos para cada corte histológico, complementando a avaliação do processo inflamatório com enfoque na avaliação quantitativa da neovascularização. Foi utilizado, para a leitura, microscópio Olympus® BX500.

A leitura das lâminas (10 campos por lâmina) foi realizada por patologista que não conhecia a que animal pertenciam, isto é, mediante leitura cega.

Para a comparação dos grupos controle e experimento avaliados em cada momento de sacrifício, foi usado o teste t de Student para amostras independentes. Para a comparação dos momentos de sacrifício restritos a cada um dos grupos controle e experimento, foi usado a análise de variância com um fator. A condição de normalidade das variáveis foi avaliada pelo teste Shapiro-Wilk<sup>15</sup>. Variáveis que não apresentaram essa condição foram submetidas a uma transformação (raiz quadrada). Para a comparação de dois grupos em relação a variáveis nominais dicotômicas foi usado o teste exato de Fisher<sup>16</sup>. Valores de  $p < 0,05$  indicaram significância estatística. Os cálculos foram rea-

lizados usando-se o programa computacional Statistica versão 7.

**Resultados**

Registrou-se o óbito de um animal por acidente anestésico, não sendo feita a reposição do mesmo.

Nos quatro tempos avaliados, observou-se maior concentração de colágeno nas feridas tratadas com metronidazol, tendo sido significantes as diferenças no sétimo dia ( $p = 0,012$ ) e no 21º dia ( $p = 0,001$ ) (Figura 1).

A concentração de colágeno I mostrou-se maior no grupo tratado com metronidazol nos quatro tempos examinados, mas só mostrou-se significativa no sétimo dia ( $p = 0,020$ ) e no 21º dia (Figura 2).

A concentração de colágeno III foi semelhante nas feridas dos dois grupos nos tempos iniciais e maior nas feridas do grupo-experimento no 21º dia ( $p = 0,005$ ) (Figura 3).

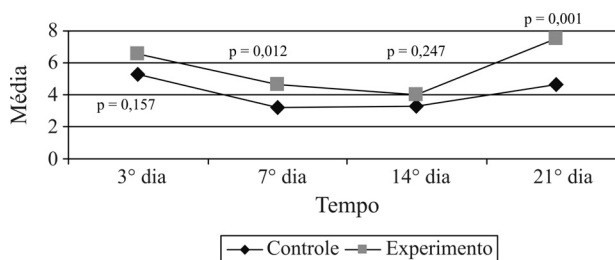
O processo de angiogênese mostrou-se mais efetivo nas feridas tratadas com metronidazol, evidenciado pela presença de maior número de vasos, em todos os tempos avaliados. Entretanto, só foi observada significância no 3.º dia ( $p < 0,001$ ) e no 14.º dia ( $p = 0,003$ ) (Figura 4).

**Discussão**

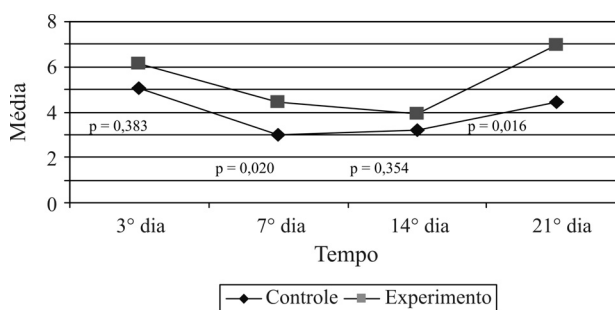
Mallikarjuna et al.<sup>17</sup> compararam a utilização do metronidazol oral (180 mg/kg) com o metronidazol gel (10 mg/kg) em queimados, em feridas de espessura parcial. Relataram que a administração oral estimulou a epitelização, enquanto que a aplicação tópica a deprimiu. Segundo eles, o metronidazol sistêmico eliminaria radicais livres e preveniria a peroxidação lipídica promovendo a cicatrização. Eles justificaram a ineficácia da aplicação local alegando que a dose usada era muito elevada e produzira citotoxicidade para os fibroblastos.

Prasad & Rao<sup>4</sup> utilizaram 160 mg/kg de metronidazol por via oral. Relataram que houve maior contração da ferida e que houve aceleração da epitelização.

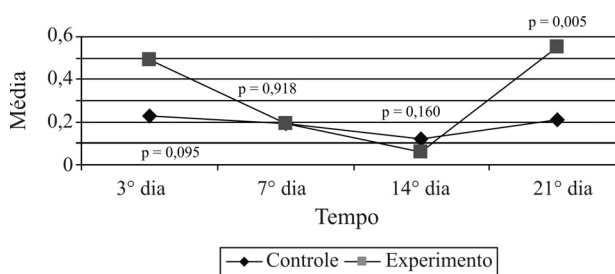
Girish & Patil<sup>18</sup> fizeram um estudo no qual utilizaram 108 mg de metronidazol, via oral, para avaliação de feridas produzidas no abdome de ratos. Relataram que o metronidazol promoveu epitelização e queratinização, aumento da força tênsil e do conteúdo de colágeno, representado por maior concentração de hidroxiprolina.



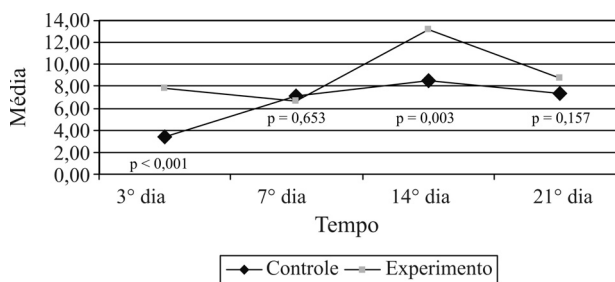
**Figura 1** - Média dos percentuais de concentração de colágeno (tipos I e III) obtida da leitura de três campos microscópicos



**Figura 2** - Média dos percentuais de concentração de colágeno (tipo I) obtida da leitura de três campos microscópicos



**Figura 3** - Média dos percentuais de concentração de colágeno (tipo III) obtida da leitura de três campos microscópicos



**Figura 4** - Média de vasos em 10 campos microscópicos

Borden et al.<sup>19</sup>, ao contrário dos outros autores, relataram que o emprego de 20 mg/kg, via oral, de metronidazol predispôs a falha de contração da ferida. Girish & Patil<sup>18</sup> argumentaram que os resultados negativos de Borden et al.<sup>18</sup> se devera ao emprego de dose ineficiente.

Neste estudo, observou-se que as feridas tratadas com metronidazol apresentaram maior concentração de colágeno do que as tratadas com solução de NaCl 0,9% em todos os tempos estudados, embora esta diferença só tenha sido significativa no sétimo e 21º dias. Quando se analisa a qualidade deste colágeno, verifica-se que é o colágeno do tipo I o responsável por essa diferença. Não se pode descartar a possibilidade de que, se a amostra fosse maior, talvez as diferenças pudessem ser significativas também nos outros tempos estudados.

Deve-se, ainda, considerar que Prasad & Rao<sup>4</sup>, Mallikarjuna et al.<sup>5,17</sup>, Girish & Patil<sup>18</sup> e Borden et al.<sup>19</sup> utilizaram a via enteral, enquanto neste estudo a utilização do metronidazol foi tópica. Stoltze & Stellfeld<sup>20</sup> avaliaram a absorção sistêmica do metronidazol com sua aplicação tópica em gel a 25% em bolsas periodontais inflamadas, sem ter induzido a altas concentrações plasmáticas.

Provavelmente, essa dosagem represente o limite qualificador para o efeito do metronidazol sobre a síntese de colágeno. Assim, dosagens baixas como a utilizada por Borden et al.<sup>19</sup> (20 mg/kg) não estimulariam a síntese de colágeno; entretanto, dosagens altas, como a utilizada por Prasad & Rao<sup>4</sup> e por Mallikarjuna et al.<sup>4,5,17</sup> (160 mg/kg), apresentariam efeito citotóxico sobre os fibroblastos, inibindo a produção do colágeno. No entanto, visto que as vias de administração foram diferentes, não há como saber qual a concentração encontrada nas lesões daqueles que receberam metronidazol por via oral.

A cicatrização depende de dois pilares fundamentais: a vascularização e a capacidade de produzir colágeno. A vascularização, além de promover a chegada das células ao sítio inflamatório, promove o aporte de nutrientes e oxigênio. Para Reed et al.<sup>21</sup>, a formação de vasos é modulada pelo fator de crescimento transformador básico (TGF- $\beta$ ) e pelas proteínas da matriz. O TGF- $\beta$  aumenta a produção de citocinas, as quais induzem a angiogênese, estimulam a produção de colágeno tipo I e inibem a produção de colagenase intersticial.

Ingber & Folkman<sup>22</sup> referiram que o colágeno tipo I se encontra entre as proteínas da matriz que regulam o reparo das feridas, estimulando a formação de vasos. É provável que o metronidazol, em dosagem adequada, estimule os fibroblastos a produzirem mais colágeno, promovendo o aumento da neovascularização.

No estudo ora apresentado, o metronidazol estimulou a angiogênese. Se considerarmos que existiu maior densidade de vasos e de colágeno, é possível afirmar que houve estímulo à formação de tecido de granulação.

Os resultados desta pesquisa sugerem a hipótese do metronidazol atuar de formas distintas durante o processo cicatricial. Embora não se tenha usado um marcador de fibroblastos, há que se considerar a possibilidade do metronidazol, em função de ser um antibiótico, ter diminuído a duração da fase inflamatória, permitindo maior eficiência dos fibroblastos.

Os resultados indicam um aumento do colágeno e da angiogênese, resultando em uma precocidade da cicatrização. Poletti et al.<sup>23</sup> e Kalinski et al.<sup>24</sup> referiram a aplicação de metronidazol, gel ou solução, para o controle do odor, com base na erradicação da infecção anaeróbia. Há que se considerar que sendo o metronidazol um antibiótico, o mesmo poderia impedir a replicação bacteriana, garantindo um melhor resultado para a cicatrização das feridas do grupo-experimento. Embora não tenha sido identificada a presença de secreção em nenhuma das feridas, a redução do número de bactérias colonizadoras poderia ser um facilitador da cicatrização.

Deve, ainda, ser incorporada à análise a consideração do fato de que outras substâncias poderiam provocar inflamação nos tecidos, aumentando o colágeno e a angiogênese, não sendo essa uma propriedade exclusiva do metronidazol.

## Conclusão

O metronidazol contribui para a cicatrização de feridas por segunda intenção em ratos, facilitando a produção de colágeno e a angiogênese.

## Referências

1. Mandelbaum SH, Di Santis EP, Mandelbaum MHS. Cicatrização: conceitos atuais e recursos auxiliares - Parte II. An Bras Dermatol. 2003;78:525-40.
2. Ereno D. Curativo de borracha. Rev Pesq Fapesp. 2003;88. <http://www.revistapesquisa.fapesp.br/?art=2191&bd=1&pg=1&lg=>. Acessado: 19/08/2008.
3. Morais GF, Oliveira SH, Soares MJ. Avaliação de feridas pelos enfermeiros de instituições hospitalares da rede pública. Texto Contexto Enferm. 2008;17:98-105.
4. Prasad D, Rao CM. Wound healing profiles of ketorolac, metronidazole and tinidazole administered post-surgically. Indian J Exp Biol. 1995;33:845-7.

5. Mallikarjuna Rao C, Ghosh A, Raghothama C, Bairy KL. Does metronidazole reduce lipid peroxidation in burn injuries to promote healing? *Burns*. 2002;28:427-9.
6. Nicholson TJ, Armstrong D. Topical metronidazole (10 percent) decreases posthemorrhoidectomy pain and improves healing. *Dis Colon Rectum*. 2004;47:711-6.
7. Pedrazzoli V, Kilian M, Karring T. Comparative clinical and microbiological effects of topical subgingival application of metronidazole 25% dental gel and scaling in the treatment of adult periodontitis. *J Clin Periodontol*. 1992;19:715-22.
8. Branco-Neto MLC, Ribas-Filho JM, Malafaia O, et al. Avaliação do extrato hidroalcoólico de Aroeira (*Schinus terebinthifolius* Raddi) no processo de cicatrização de feridas em pele de ratos. *Acta Cir Bras*. 2006;21(suppl 2):17-22.
9. Garros IC, Campos ACL, Tâmbara EM, et al. Extrato de *Passiflora edulis* na cicatrização de feridas cutâneas abertas em ratos: estudo morfológico e histológico. *Acta Cir Bras*. 2006;21(suppl 3):55-65.
10. Amorim E, Matias JE, Coelho JC, et al. Efeito do uso tópico do extrato aquoso de *Orbignya phalerata* (babaçu) na cicatrização de feridas cutâneas: estudo controlado em ratos. *Acta Cir Bras*. 2006;21(suppl 2):66-7.
11. Sharp PE, La Regina MC. *The laboratory rat*. Washington: CRC Press; 1998.
12. Junqueira LC, Bignolas G, Bretani RR. Picrosirius staining plus polarization microscopy, a specific method for collagen detection in tissue sections. *Histochem J*. 1979;11:447-55.
13. Hussein MR. Evaluation of angiogenesis in normal and lichen planus skin by CD34 protein immunohistochemistry: preliminary findings. *Cell Biol Int*. 2007;31:1292-5.
14. Pisacane AM, Picciotto F, Risio M. CD31 and CD34 expression as immunohistochemical markers of endothelial transdifferentiation in human cutaneous melanoma. *Cell Oncol*. 2007;29:59-66.
15. Shapiro SS, Wilk MB. A further development of tests for normality. *Biometrika*. 1930;22:239-49.
16. Fisher RA. On the mathematical foundation of theoretical statistics. *Phil Trans R Soc Lon*. 1922;222:309-68.
17. Rao CM, George KM, Bairy KL, Somayaji SN. An appraisal of the healing profiles of oral and external (GEL) metronidazole on partial thickness burn wounds. *Indian J Pharmacol*. 2002;32:282-7.
18. Girish MB, Patil PA. The influence of some azoles on wound healing in albino rats. *Indian J Pharmacol*. 2005;37:247-50.
19. Borden EB, Sammartano RJ, Dembe C, Boley SJ. The effect of metronidazole on wound healing in rats. *Surgery*. 1985;97:331-6.
20. Stoltze K, Stellfeld M. Systemic absorption of metronidazole after application of a metronidazole 25% dental gel. *J Clin Periodontol*. 1992;19:693-7.
21. Reed MJ, Corsa A, Pendergrass W, Penn P, Sage EH, Abrass IB. Neovascularization in aged mice: delayed angiogenesis is coincident with decreased levels of transforming growth factor beta1 and type I collagen. *Am J Pathol*. 1998;152:113-23.
22. Ingber DE, Folkman J. Mechanochemical switching between growth and differentiation during fibroblast growth factor-stimulated angiogenesis in vitro: role of extracellular matrix. *J Cell Biol*. 1989;109:317-30.
23. Poletti NA, Caliri MH, Simão CD, Juliani KB, Tácito VE. Feridas malignas: uma revisão de literatura. *Rev Bras Cancerol*. 2002;48:411-7.
24. Kalinski C, Schnepf M, Laboy D, et al. Effectiveness of a topical formulation containing metronidazole for wound odor and exudate control. *Wounds*. 2005;17:84-90.

---

**Correspondência:**

Cláudia Paraguaçu Pupo Sampaio  
Rua Conselheiro Laurindo, 41/82  
CEP 80060-100 – Curitiba, PR  
Tel.: (41) 3233.4733  
E-mail: cpp.sampaio@uol.com.br