

Tratamento da recidiva da crossa da veia safena magna por acesso proximal

Treatment of recurrent varicosity of the great saphenous vein arch via proximal access

Paula Dayana Matkovski¹, Jorge Oliveira da Rocha Filho², Arthur de Souza Rocha³,
André Laurindo Cabral², Caio Augusto Knihs², João Marcelo Gonçalves da Rocha Loures², Fabrício Martins Zucco²,
Patrick Cardoso Candemil²

Resumo

A maior causa de recidiva das varizes dos membros inferiores é a inadequada dissecação da crossa da safena interna, com a ligadura não rente da junção safenofemoral. O acesso direto ao tecido cicatricial de uma cirurgia prévia deve ser evitado ao máximo pelo elevado risco de sangramento e de lesões linfáticas. O acesso proximal ao tecido cicatricial, abordando inicialmente a veia femoral comum acima da junção safenofemoral, seguindo-a em direção caudal até a crossa da safena, mostrou-se uma técnica eficiente e relativamente simples quando comparada às abordagens medial, lateral e direta.

Palavras-chave: veia safena; recidiva; varizes.

Abstract

The most common cause of recurrence of varicose veins in the lower limbs is inadequate dissection of the internal saphenous arch, with ligature that is not flush to the saphenofemoral junction. Direct access to the scar tissue of previous surgery should be avoided to the maximum because of the high risk of bleeding and of lymphatic injuries. Access proximal to the scar tissue, initially at the common femoral vein, above the saphenofemoral junction, continuing caudally to the saphenous arch, proved to be an effective and relatively simple technique when compared to medial, lateral and direct approaches.

Keywords: saphenous vein; recurrence; varicose veins.

¹ Pontifícia Universidade Católica do Paraná – PUC-PR, Departamento de Ciências da Saúde, Curitiba, PR, Brasil.

² Hospital Santa Isabel – HSI, Setor de CirurgiaVascular, Blumenau, SC, Brasil.

³ Fundação Educacional Serra dos Órgãos – UNIFESO, Centro de Ciências da Saúde, Teresópolis, RJ, Brasil.

Fonte de financiamento: Nenhuma.

Conflito de interesse: Os autores declararam não haver conflitos de interesse que precisam ser informados.

Submetido em: Abril 30, 2017. Aceito em: Agosto 25, 2017.

O estudo foi realizado no Hospital Santa Isabel (HSI), Blumenau, SC, Brasil.

INTRODUÇÃO

A maior causa de recidiva das varizes dos membros inferiores é a inadequada dissecação da crossa da safena interna, com a ligadura não rente da junção safenofemoral^{1,2}. A cirurgia para a reexploração dessa região é frequentemente difícil devido ao tecido cicatricial, envolvendo as delicadas e dilatadas veias varicosas dessa localização³. O acesso direto sobre o tecido cicatricial deve ser evitado ao máximo pelo elevado risco de sangramento e de lesões linfáticas.

Entre alguns cirurgões vasculares, o acesso lateral, com visualização inicial da artéria femoral, tem sido uma via natural para a correção desse problema^{1,4}. Outros cirurgões, como Dodd e Cockett⁵, sugerem o acesso medial como sendo a melhor via para essa abordagem. Em contrapartida, o acesso proximal ao tecido cicatricial, descrito inicialmente por Luke⁶ e Lofgren et al.⁷, abordando inicialmente a veia femoral comum, acima da junção safeno-femoral, seguindo-a em direção caudal até a crossa da safena é considerada por nós uma técnica simples e rápida para a abordagem da recidiva da crossa da safena. Atualmente, o acesso proximal é também utilizado pelos cirurgões vasculares para a exposição dos vasos femorais durante o implante das endopróteses de aorta.

Descrição do caso

No período de março de 2012 a dezembro de 2016, 62 pacientes consecutivos, não selecionados, com queixa de recorrência de varizes em membros inferiores e com aparente ligadura prévia da junção safenofemoral, foram diagnosticados com recidiva da crossa da safena interna. Foram abordados 74 membros inferiores, sendo 23 direitos, 27 esquerdos e 12 bilaterais. Em todos os casos, utilizou-se o estudo dúplex venoso para confirmação da recidiva da crossa.

Todos os pacientes foram operados em centro cirúrgico por técnica asséptica, com bloqueio raquimedular, e receberam alta hospitalar após 7 horas de internação. Após a alta, todos foram estimulados a deambular e utilizar elastocompressão.

Com relação à técnica de reexploração da crossa por abordagem proximal, realizou-se a palpação da fossa oval e a identificação do ligamento inguinal, bem como a visualização da cicatriz da incisão da safenectomia prévia. Uma incisão oblíqua de 5-6 cm foi realizada aproximadamente 1 cm acima do ligamento inguinal (Figura 1), sendo aprofundada até a fâscia transversal. Na sequência, foram identificados o ligamento inguinal e uma pequena sombra da veia femoral comum. Em caso de dificuldade na identificação da veia femoral comum, a palpação da artéria femoral comum poderá facilitar a tarefa em situação medial (Figura 2). Seguiu-se com a dissecação longitudinal sobre a região anterior da veia femoral comum por planos avasculares de Leriche,

em direção caudal até a completa exposição da junção safenofemoral, bem como das tributárias da veia femoral comum, evitando, assim, danos aos vasos linfáticos. Uma vez que a junção safenofemoral e a veia femoral comum foram identificadas, a crossa da safena interna foi ligada de forma rente à veia femoral comum, com fio inabsorvível, sendo dividida a seguir (Figuras 3 e 4). Para a síntese, foi realizada a aproximação dos flaps da fâscia pectínea e do tecido subcutâneo com fio absorvível e com fio monofilamentar não absorvível para a pele.

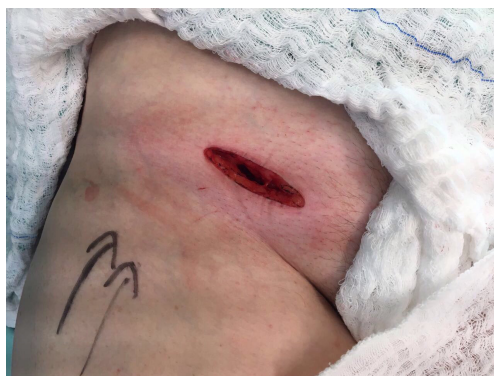

Figura 1. Incisão oblíqua acima do ligamento longitudinal.

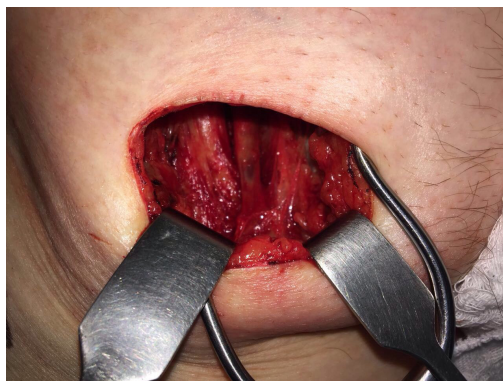

Figura 2. Identificação da crossa da safena e da veia femoral comum.

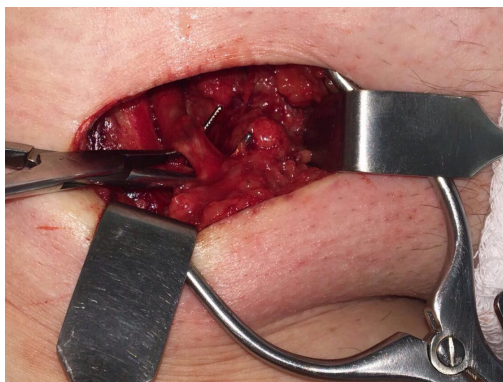


Figura 3. Isolamento da crossa da safena.

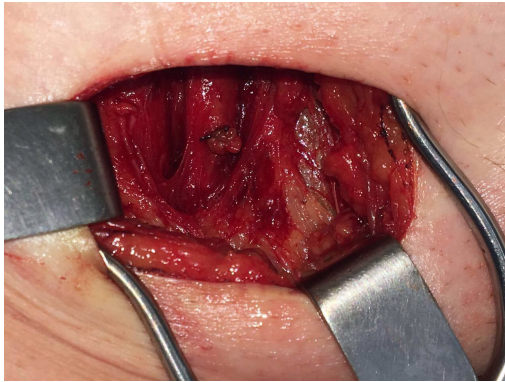


Figura 4. Ligadura da crosse da safena.

■ DISCUSSÃO

A recorrência das varizes dos membros inferiores não é incomum. Sheppard⁸ relatou uma taxa de 28% de recorrência de varizes após uma cirurgia prévia, com elevado número associado à incompetência da junção safenofemoral. Embora acreditasse que a ligadura distante da junção safenofemoral fosse a causa mais comum e óbvia da recorrência, Sheppard⁸ também observou recidivas onde foram realizadas ligaduras das junções safenofemorais de forma rente às veias femorais comuns. Esses achados corroboram a opinião de Lofgren et al.⁷, que identificou pequenas conexões das veias, mesmo com a correta ligadura da crosse da safena interna com a veia femoral comum, nas virilhas reexploradas. Qualquer que seja a causa da recorrência da incompetência safenofemoral, a reabordagem será difícil. Diversos autores sugerem evitar o acesso direto à área com tecido cicatricial devido aos riscos inerentes de lesão dos vasos linfáticos e à grande perda sanguínea decorrente da abertura inadvertida das delicadas e abundantes veias varicosas dessa topografia.

Ficamos satisfeitos com a simplicidade do acesso proximal à junção safenofemoral e com os resultados obtidos. Com a abordagem proximal, observamos um menor número de vasos no trajeto até a junção safenofemoral com necessidade de ligadura, quando comparada às abordagens medial, lateral e direta. Deve-se considerar também que raramente os vasos varicosos se desenvolvem em direção cranial, o que torna esse acesso relativamente livre de varizes e/ou tecidos cicatriciais. Em decorrência da dissecação da veia femoral comum longitudinalmente em direção caudal, os vasos linfáticos também apresentam uma relativa proteção.

Como complicações precoces, observamos um caso de infecção da ferida operatória tratada com sucesso e um caso de linfedema discreto com melhora espontânea após 6 meses da cirurgia. Não houve necessidade de hemotransfusão em nenhum dos casos. Uma queixa relativamente frequente dos pacientes submetidos à abordagem da junção safenofemoral por via proximal foi a anestesia discreta da região inguinal, que apresentou melhora espontânea após alguns meses da cirurgia. Atribuímos essas complicações precoces à quebra de protocolos técnicos relativos a higiene e cuidados pós-operatórios pelo paciente, e possivelmente à curva de aprendizado, devido à ausência de novas complicações semelhantes. Com relação à queixa de anestesia/hipossensibilidade que frequentemente é relatada, trata-se de um quadro transitório e autolimitado, sem maiores limitações para o paciente.

Em nosso entendimento, a abordagem cirúrgica para o tratamento da recidiva da crosse da safena interna é a única técnica que pode remover a junção safenofemoral de maneira eficaz. A escleroterapia com espuma densa pode atingir a crosse, mas tem como desvantagens o alto risco de trombose venosa profunda e as altas taxas de recanalização em curto prazo, proibitivas em nossa opinião. Por fim, os métodos de termoablação endoluminais tratam as tributárias remanescentes, mas deixam a junção safenofemoral intacta.

■ REFERÊNCIAS

1. Nabatoff RA. Reasons for major recurrence following operations for varicose veins. *Surg Gynecol Obstet.* 1969;128(2):275-8. PMID:5776364.
2. Lofgren EP, Lofgren KA. Recurrence of varicose veins after the stripping operation. *Arch Surg.* 1971;102(2):111-4. PMID:5101326. <http://dx.doi.org/10.1001/archsurg.1971.01350020021006>.
3. Stern W. Dealing with difficulties and complications of varicose vein operations. *Med J Aust.* 1967;1(11):554-6. PMID:6022464.
4. Li AKC. A technique for re-exploration of the saphenofemoral junction for recurrent varicose veins. *Br J Surg.* 1975;62(9):745-6. PMID:1174821. <http://dx.doi.org/10.1002/bjs.1800620918>.
5. Dodd H, Cockett FB. Pathology and surgery of veins of the lower limbs. Edinburgh: Churchill Livingstone; 1976. 153 p.
6. Luke JC. The management of recurrent varicose veins. *Surgery.* 1954;35(1):40-4. PMID:13122370.
7. Lofgren KA, Myers TT, Webb WD Jr. Recurrent varicose veins. *Surg Gynecol Obstet.* 1956;102(6):729-36. PMID:13324635.
8. Sheppard M. A procedure for the prevention of recurrent saphenofemoral incompetence. *Aust N Z J Surg.* 1978;48(3):322-6. PMID:281226. <http://dx.doi.org/10.1111/j.1445-2197.1978.tb05240.x>.

Correspondência

Paula Dayana Matkovski
Pontifícia Universidade Católica do Paraná – PUC-PR, Departamento
de Ciências da Saúde
Rua Jacob Faintyck, 325, Bloco 11, Apto 21 - Uvaranas
CEP 84026-400 - Ponta Grossa (PR), Brasil
Tel: (42) 99999-8805
E-mail: pauladayanam@gmail.com

Informações sobre os autores

PDM - Farmacêutica, médica e pós-graduanda em Medicina do Trabalho, Pontifícia Universidade Católica do Paraná (PUC-PR).
JORF - Radiologista intervencionista, cirurgião vascular e endovascular no Setor de Cirurgia Vascular e Radiologia Intervencionista do Hospital Santa Isabel (HSI).
ASR - Acadêmico de Medicina na Fundação Educacional Serra dos Órgãos (UNIFESO).
ALC e CAK - Residentes em Cirurgia Vascular no Hospital Santa Isabel (HSI).
JMGRL e FMZ - Cirurgiões vasculares e endovasculares no Hospital Santa Isabel (HSI).
PCC - Angiologista, cirurgião vascular e endovascular no Hospital Santa Isabel (HSI).

Contribuições dos autores

Concepção e desenho do estudo: JORF
Análise e interpretação dos dados: PDM, JORF
Coleta de dados: JORF, ALC, CAK
Redação do artigo: PDM, JORF, ASR
Revisão crítica do texto: PDM, PCC, FMZ, JMGRL
Aprovação final do artigo*: PDM, JORF, PCC, FMZ, ALC, JMGRL, ASR, CAK
Análise estatística: N/A.
Responsabilidade geral pelo estudo: JORF

*Todos os autores leram e aprovaram a versão final submetida ao J Vasc Bras.