

## Trombose isolada de veia braquial em paciente com hiper-homocisteinemia

### *Isolated brachial vein thrombosis in a patient with hyperhomocysteinemia*

Paula Sabrina Araújo Milhomem<sup>1</sup>, Marcelo Luiz Brandão<sup>1</sup>, Mônica Meireles Costa<sup>1</sup>, Werther Souza Sales<sup>1</sup>,

Juliano Ricardo Santana dos Santos<sup>1</sup>, Rodrigo Alves Riemma<sup>1</sup>, Viviane Queli Macedo de Alcântara<sup>1</sup>

#### INTRODUÇÃO

Trombose de veias profundas de membro superior corresponde a cerca de 4% de todos os casos de trombose venosa profunda (TVP) e, entre estas, a menos acometida é a veia braquial (26%) e a mais envolvida é a veia subclávia (73%)<sup>1</sup>. A situação clínica caracteriza-se por dor, edema, impedimento funcional ou mesmo pode ser assintomática. O diagnóstico é confirmado com exame de ultrassonografia no modo B, Doppler colorido e espectral, de forma acurada, em que a veia apresente incompressibilidade, dilatação, trombo em seu interior e ausência de fluxo. Nos dias atuais, a flebografia encontra-se em desuso.

Causas secundárias de trombose do membro superior são as mais frequentes e estão relacionadas ao uso de cateteres venosos centrais e implante de marcapasso. Trombose venosa do membro superior por causas primárias ocorre em duas a cada 100 mil pessoas por ano e comumente apresenta associação com doenças malignas, trombose por esforço (Síndrome de Paget-Schroetter) e trombofilias<sup>1,2</sup>.

Dentre as trombofilias adquiridas, destaca-se a presença de anticorpo antifosfolípide, e as primárias são o fator V de Leiden e a mutação da protrombina G20210A, por exemplo. Excesso de homocisteína é causa de trombose vascular idiopática e pode ser responsável por aumento de sua recorrência em até 2,7 vezes, 24 meses após suspensão do anticoagulante<sup>3,4</sup>.

Descreve-se, neste trabalho, o caso clínico de paciente com trombose isolada da veia braquial associada à hiper-homocisteinemia hereditária.

#### PARTE I - RELATO DE CASO

Paciente de 23 anos, sexo feminino, natural e procedente de Goiânia-GO, secretária. Negava abortos. Apresentou gestação a termo havia 3 anos, sem intercorrências. Queixava-se de dor e edema em membro superior esquerdo, com início havia 7 dias. Apresentava, ao exame físico, presença de todos os pulsos, e veias superficiais com calibre aumentado (sinal de Pratt - Figura 1). Negava trauma no membro ou queixa semelhante prévia.

Foi submetida à ecografia com Doppler (Figura 2) colorido do membro em questão, que evidenciou incompressibilidade e ausência de fluxo ao modo colorido e espectral apenas nas veias braquiais à esquerda.

#### PARTE II - CONDUTA

Após o início da investigação de possíveis causas, o tratamento clínico foi indicado com inibidor seletivo de fator X ativado (Rivaroxaban). Na radiografia de coluna cervical, ausência de costela cervical ou outras alterações anatômicas. Previamente à primeira dose da medicação, realizaram-se coleta e dosagem de antitrombina III, proteínas C e S, e presença de fator V de Leiden, estando todos dentro da normalidade. Anticardiolipina IgG e IgM negativas. Identificou-se presença de homozigoto mutante para homocisteína (mutação genética C677T) e dosagem sérica de 105,0 µmol/L (valor de referência de 14,0 µmol/L), pelo método de cromatografia líquida de alta performance (HPLC).

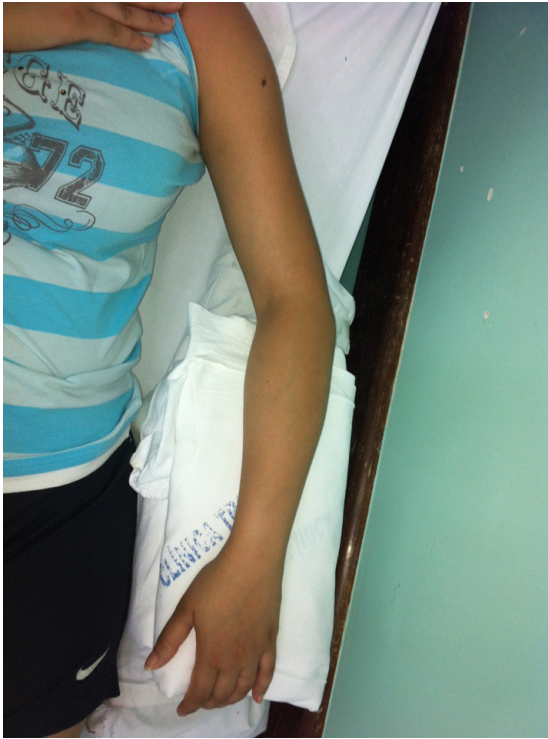<sup>1</sup> Universidade Federal de Goiás – UFG, Serviço de Cirurgia Vascular, Goiânia, GO, Brasil.

Fonte de financiamento: Nenhuma.

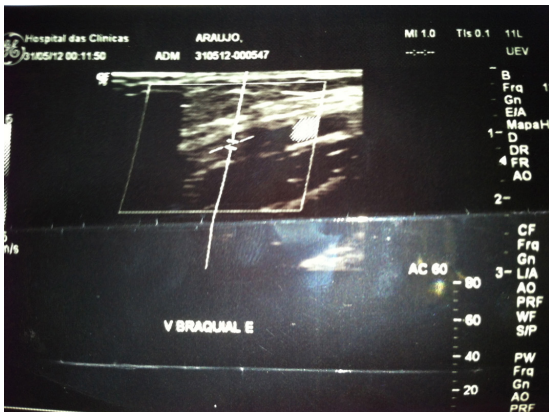
Conflito de interesse: Os autores declararam não haver conflitos de interesse que precisam ser informados.

Submetido em: 25.02.13. Aceito em: 01.05.13.

O estudo foi realizado na Universidade Federal de Goiás, Serviço de Cirurgia Vascular, Goiânia, GO, Brasil.



**Figura 1.** Primeiro dia de internação. Edema de todo o membro superior esquerdo.



**Figura 2.** Veia braquial sem fluxo.

O tratamento foi mantido e a paciente encaminhada a acompanhamento ambulatorial. Realizado novo exame de imagem após 15 dias do início do tratamento, o qual já evidenciava recanalização parcial da veia acometida, além de melhora importante dos sintomas. Optamos por manter anticoagulante por 6 meses e o uso de ácido fólico contínuo, com retornos periódicos ao consultório.

## ■ DISCUSSÃO

Trombose venosa de membros superiores é uma condição clínica pouco frequente, principalmente quando acomete apenas a veia braquial. As complicações em decorrência de uma trombose venosa de membro superior são, principalmente, embolia pulmonar e síndrome pós-trombótica<sup>1,4</sup>. O tratamento padrão é clínico, com uso de heparinas e anticoagulantes orais. Eventualmente, trombólise pode ser uma opção terapêutica.

A hiper-homocisteinemia foi recentemente reconhecida como fator de risco para doença tromboembólica<sup>5</sup>. Trata-se de um distúrbio do metabolismo da homocisteína, um derivado aminoácido sulfúrico, que, em excesso, parece estar relacionado a alterações endoteliais por mecanismos oxidativos e inflamatórios, e por reduzir a biodisponibilidade de óxido nítrico, potente vasodilatador endógeno<sup>4,8</sup>. A mutação homozigótica da metiltetrahidrofolato redutase C677 -T, como encontrada na nossa paciente, está relacionada a altas concentrações de homocisteína plasmática (fenótipo), sendo que a hiper-homocisteinemia leva a riscos ainda maiores de fenômenos tromboembólicos, como TVP, embolia pulmonar, infarto do miocárdio e acidente vascular cerebral isquêmico.

Os níveis de homocisteína sérica podem aumentar em resposta a tabagismo e deficiência de folatos e vitamina B12, o que deve ser lembrado quando nenhum diagnóstico etiológico for encontrado. Além disso, alteração genômica (mutação) não é sinônimo de alteração fenotípica (altos valores de homocisteína)<sup>6</sup>. A variação entre 5 e 15  $\mu\text{mol/L}$  é considerada normal; acima desses valores, caracteriza-se a hiper-homocisteinemia<sup>8</sup>.

O tratamento da trombose deve ser iniciado no momento do diagnóstico e sua duração não é um consenso<sup>9</sup>. Alguns autores defendem o uso perene do anticoagulante devido à trombofilia. Em contrapartida, há quem opte pelo tratamento do primeiro evento por 3 a 12 meses na fase aguda e indique anticoagulação contínua apenas em casos de retrombose. Pacientes de alto risco – dois ou mais episódios de trombose, sítio atípico, uma TVP e mais de uma alteração genética, pacientes com câncer, dentre outros – devem ser considerados para anticoagulação por tempo indeterminado, a fim de evitar recorrências<sup>5,9</sup>.

Outra situação a ser discutida é o manejo na gestação e no puerpério, em que as alterações no sistema hematológico predispõem eventos tromboembólicos. Para gestantes de alto risco, recomenda-se uso de heparina de baixo peso molecular (HBPM)

ou heparina não fracionada (HNF) em toda a gestação e no puerpério. Para gestantes de risco moderado, iniciar heparina a partir do segundo ou terceiro trimestre da gravidez, mantendo-se no período puerperal.

Em relação à hiper-homocisteinemia, uso de ácido fólico e vitaminas B6 e B12, além de tratamento dietético, promove redução dos índices plasmáticos de forma efetiva; contudo, o impacto disso sobre a morbimortalidade de doenças cardiovasculares é assunto polêmico, com divergência entre os estudos<sup>10-12</sup>.

O caso relatado, portanto, tem sua importância, uma vez que se trata de um evento raro, mas que não deve, entretanto, ser esquecido na investigação de pacientes com queixa de dor em membro superior, mesmo sem causa evidente de trombose venosa.

## REFERÊNCIAS

- Hingorani A, Ascher E, Marks N, et al. Morbidity and mortality associated with brachial vein thrombosis. *Ann Vasc Surg.* 2006 May;20(3):297-300. PMID:16779509. <http://dx.doi.org/10.1007/s10016-006-9040-0>
- Sawyer GA, Hayda R. Upper-extremity deep venous thrombosis following humeral shaft fracture. *Orthopedics.* 2011;34(2):141. PMID:21323281. <http://dx.doi.org/10.3928/01477447-20101221-27>
- Leebek FW, Kappers-Klunne MC, Gomez-Garcia EB. Deep venous thrombosis of the arm: etiology, diagnosis and treatment. *Ned Tijdschr Geneesk.* 2000 Feb 19;144(8):361-4.
- Cable GG. Hyperhomocysteinemia and upper extremity deep venous thrombosis: a case report. *Aviat Space Environ Med.* 1999;70(7):701-4. PMID:10417008.
- Martinelli I, Battaglioli T, Bucciarelli P, Passamonti SM, Mannucci PM. Risk factors and recurrence rate of primary deep vein thrombosis of the upper extremities. *Circulation.* 2004;110:566-70. PMID:15262837. <http://dx.doi.org/10.1161/01.CIR.0000137123.55051.9B>
- Brattstrom L, Wilcken DE, Ohrvik J, Brudin L. Common methylenetetrahydrofolate reductase gene mutation leads to hyperhomocysteinemia but not to vascular disease. *Circulation.* 1998;98:2520-6. PMID:9843457. <http://dx.doi.org/10.1161/01.CIR.98.23.2520>
- Kaul S, Zadeh AA, Shah PK. Homocysteine hypothesis for atherothrombotic cardiovascular disease. *J Am Coll Cardiol.* 2006;48:914-23. PMID:16949480. <http://dx.doi.org/10.1016/j.jacc.2006.04.086>
- Boushey CJ, Beresford SA, Omenn GS, et al. A quantitative assessment of plasma homocysteine as a risk factor for vascular disease. Probable benefits of increasing folic acid intakes. *JAMA.* 1995;274:1049-57. PMID:7563456. <http://dx.doi.org/10.1001/jama.274.13.1049>
- Pinede L, Duhaut P, Cucherat M, Ninet J, Pasquier J, Boissel JP. Comparison of long versus short duration of anticoagulant therapy after a first episode of venous thromboembolism: a meta-analysis of randomized, controlled trials. *J Intern Med.* 2000;247(5):553-62.
- Schnyder G, Roffi M, Flammer Y, et al. Effect of homocysteine-lowering therapy with folic acid, vitamin B12 and vitamin B6 on clinical outcome after percutaneous coronary intervention. The Swiss Heart Study: a randomized controlled trial. *JAMA.* 2002;288:973-9. PMID:12190367. <http://dx.doi.org/10.1001/jama.288.8.973>
- McCully KS. Homocysteine, vitamins, and vascular disease prevention. *Am J Clin Nutr.* 2007;86:1563S-8S. PMID:17991676.
- Venâncio LS, Burini RC, Yoshida WB. Tratamento dietético da hiper-homocisteinemia na DAP. *J Vasc Bras.* 2010;9(1):28-41. <http://dx.doi.org/10.1590/S1677-54492010000100006>

### Correspondência

Paula Sabrina Araújo Milhomem  
 Universidade Federal de Goiás – UFG, Cirurgia Vasculard  
 Primeira Avenida, s/n - Setor Universitário  
 CEP 74280-210 - Goiânia (GO), Brasil  
 Fone: (62) 81227938  
 E-mail: psmilhomem@hotmail.com

### Informações sobre os autores

PSAM é residente de Cirurgia Vasculard do Hospital das Clínicas da Universidade Federal de Goiás (UFG).  
 MLB é professor titular e chefe do Serviço de Cirurgia Vasculard do Hospital das Clínicas da Universidade Federal de Goiás (UFG).  
 MMC é cirurgiã vascular do Hospital das Clínicas da Universidade Federal de Goiás (UFG).  
 WSS, JRSS, RAR são residentes de Cirurgia Vasculard do Hospital das Clínicas da Universidade Federal de Goiás (UFG).  
 VQMA é residente de Cirurgia Endovascular no Hospital das Clínicas da Universidade Federal de Goiás (UFG).

### Contribuições dos autores

Concepção e desenho do estudo: PSAM, MLB, MMC  
 Análise e interpretação dos dados: MLB, JRSS, WSS, RAR, VQMA, MMC  
 Coleta de dados: PSAM, WSS, VQMA, MMC  
 Redação do artigo: PSAM, JRSS, WSS, MMC  
 Revisão crítica do texto: MLB, RAR, MMC  
 Aprovação final do artigo\*: PSAM, MLB, VQMA, WSS, JRSS, RAR, MMC  
 Análise estatística: Não houve análise estatística neste estudo.  
 Responsabilidade geral do estudo: PSAM, MLB  
 Informações sobre financiamento: Nenhuma.

\*Todos os autores devem ter lido e aprovado a versão final submetida ao J Vasc Bras.