

Sobre uma hemogregarina da gambá.

Haemogregarina didelphys n. sp.

pelos

DRS. OSCAR d'UTRA e SILVA e J. B. ARANTES.

(Com a estampa 11.).

No decurso de estudos histolojicos encontrámos em Maio de 1914 uma hemogregarina no sangue de um macho adulto da gambá comum (*Didelphys didelphys aurita*).

Não conhecendo referencia sobre a observação de hemogregarinas em marsupiaes resolvemos registrar o fato nesta breve noticia.

Examinámos cerca de cincoenta gambás, sendo o unico infetado procedente de Merity, perto da Capital Federal.

O nosso parasito foi encontrado somente nos globulos vermelhos ao passo que as outras especies de hemogregarinas descritas foram observadas de preferencia nos leucocitos.

Para o exame a fresco retirámos sangue da cauda, cuidadosamente limpa com eter. Os parasitos apresentavam-se em fórma de corpusculos hialinos, imoveis, esfericos ou ovoides, tendo na parte média um nucleo arredondado e de maior refrinjencia que o protoplasma. Não verificámos a presença de pigmento. Raras vezes encontravam-se livres no sangue, geralmente ocupavam parte ou quasi a totalidade de um eritrocito.

Preparações de sangue fixadas pelo alcool metilico e coradas pelo metodo de Gi-

EMSA tambem mostravam os parasitos, livres ou no interior de eritrocitos, esfericos ou ovoides tendo 8-10 μ de comprimento e largura de 4-6 μ . O protoplasma é finamente alveolar, de côr azul clara e contendo, as vezes algumas granulações vermelhas.

O nucleo ocupa diversos pontos do parasito, geralmente a região central; é constituído por massas de cromatina irregularmente dispostas, mais raramente por granulações. Tem fórma esferica, ovoide ou alongada em faixas, sem membrana nuclear distinta. A cromatina, pelo processo de coloração indicado, toma a côr vermelha escura arroxeada.

Não observámos mais de um parasito em um mesmo globulo. Não havia aiteração na côr dos globulos infetados.

Tendo o animal morrido alguns dias depois, tivemos ensejo de examinar os orgãos em esfregaços e em cortes. Estes foram feitos em fragmentos fixados em sublimado alcool de SCHAUDINN, liquido de GILSON, formol a 10%, liquido de MÜLLER e corados pela hematoxilina de DELAFIELD e pelos metodos de HEIDENHAIN, VAN GIESON e GIEMSA.

Nos esfregaços os parasitos eram pouco abundantes, com o aspeto já descrito, e,

formas de reprodução foram reveladas em cortes do pancreas. Tratava-se de formas schizogônicas incluídas nas células dos acinos onde recalcavam os núcleos quando atingiam maior volume.

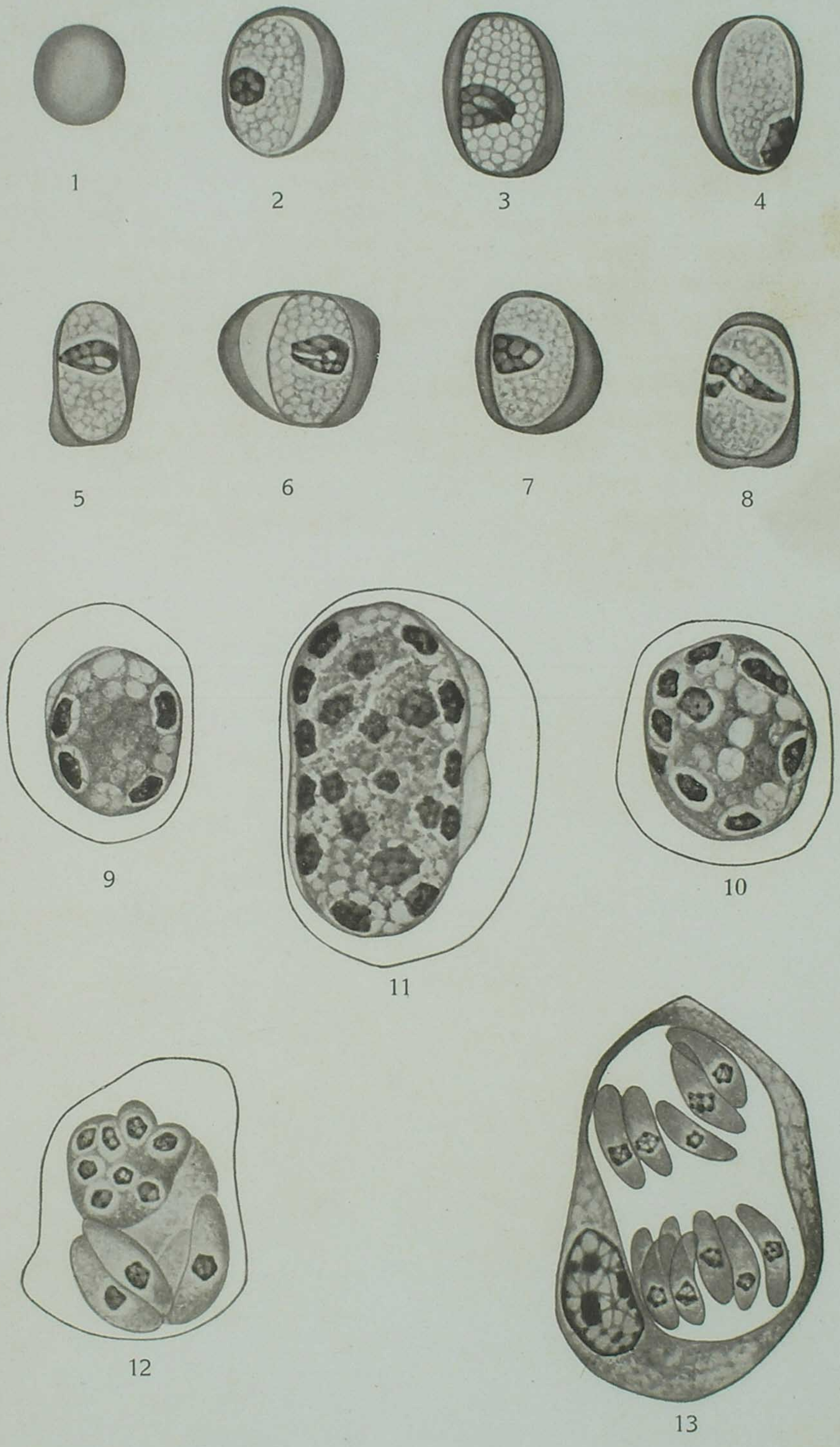
O tamanho destas variava e com ele o número dos núcleos que vimos atingir a 18. Ocupam, a princípio, o centro, espalhando-se depois por toda a massa. Nas últimas fases aparecem parasitos isolados em forma de crescentes com 6-9 μ de comprimento por 2 a 2,5 de largura.

O protoplasma do parasito é finamente alveolar, o núcleo sem membrana apreciável, arredondado e situado na parte mediana, é formado por massas de cromatina em torno de um cariosoma pequeno.

Os kistos, em diversas fases, encontrados no tecido glandular do pancreas permitem reconstruir a evolução do modo seguinte: o germe depois de penetrar na célula, torna-se redondo, cresce substituindo quase por completo o plasma celular e recalcando o núcleo para um lado; o núcleo do parasito durante este processo entra em divisão e os núcleos filhos formam o centro de massas protoplasmáticas que acabam constituindo os merozoitos. O kisto então pode atingir 22 μ de comprimento e 12 de largura.

Com o material do animal infetado (sangue e suco de órgãos) inoculámos por via intraperitoneal gambás, coelhos, cobaias, e ratos brancos, sem obter nova infecção.

Demos a esta nova espécie o nome de *Hemogregarina didelphydis*.



CASTRO SILVA, del.

Explicação da estampa 11:

Fig. 1 Globulo vermelho normal.

- 2-8 Formas do sangue periferico.
- 9-13 Fases de evolução nas celulas dos acinos pancreaticos.

