

# **Contribuição para o estudo da anatomia patológica da “Molestia de Carlos Chagas”**

( Esquizotripanoze humana ou tireoidite parasitaria )

PELO

**Dr. Gaspar Vianna.**

---

# **Beitrag zum Studium der Pathologischen Anatomie der Krankheit von Carlos Chagas**

( Schizotrypanose des Menschen oder parasitaere Thyreoiditis )

VON

**Dr. Gaspar Vianna.**

---

A convite do Dr. CARLOS CHAGAS, encetámos o estudo das alterações histológicas na esquizotripanoze pela pesquisa no sistema nervoso. Infetámos varios gatos e o material nos pareceu desde logo magnifico para o estudo das lezões do sistema nervoso, porque os exemplares inoculados apresentaram fenomenos curiozos de perturbações motoras, principalmente notaveis nos membros, sendo os posteriores por mais vezes e com mais intensidade acometidos.

Aos primeiros passos no assunto, tivemos de suspender o trabalho para acudir ao estudo do material d'uma autopsia, em individuo morto pela molestia. Realizada no cadaver d'uma criança de 3 mezes, com o diagnostico de esquizotripanoze de forma aguda, feito em vida pelo proprio Dr. CHAGAS, atinjam as peças colhidas um grande valor.

Auf Ansuchen von Dr. CARLOS CHAGAS begann ich das Studium der histologischen Veränderungen bei der Schizotrypanose mit der Untersuchung des Nervensystems. Ich infizierte verschiedene Katzen und das Material schien mir von vorn herein für das Studium der Läsionen des Nervensystems äusserst günstig, weil die geimpften Tiere merkwürdige Erscheinungen motorischer Störungen boten, welche besonders an den Extremitäten bemerkbar waren, wobei die hinteren häufiger und intensiver befallen wurden.

Nach kaum begonnenen Studien musste ich diese Arbeit unterbrechen, um mich der Untersuchung des Sektionsmaterials zuzuwenden, welches von einem an der Krankheit Verstorbenen herrührte. Da es sich um ein dreimonatliches Kind handelte, bei welchem während des Lebens von Dr. CARLOS CHAGAS die Diagnose einer akuten Form der Schizotrypanose gestellt worden war, kam dem gewonnenen Material eine besondere Bedeutung zu.

Efetivamente revelaram os córtex lezões curiozissimas que apenas esquematicamente podem ser referidas no momento atual.

Apoz esta, novas necropsias fez o Dr. CHAGAS, de modo que até hoje atinjem a 10 o numero de cazos de que temos as vicerias para estudo histopatolójico.

Segundo informações do Dr. CHAGAS sobre as lezões macroscopicas encontradas nas autopsias realizadas, parece possivel julgar por ellas, com baze firme, se o cadaver pertence a um esquizotripanozico. Apesar da «molestia de CARLOS CHAGAS» apresentar varias modalidades clinicas, existe, na faze letal, quer se trate de cazo agudo, quer de cazo cronico, um conjunto de lezões capaz de por si só, deixar prezumir a especificidade das modificações morbidas. O quadro patolójico varia de intensidade de uma a outra forma, mas não se modifica qualitativamente.

Aos sinais constantes observados sempre por CHAGAS, outros se juntam conforme a séde da principal lezão observada em vida.

Assim num cadaver da forma cardiaca é intuitivo que o coração seja o ponto de lezões intensas e carateristicas.

Nas formas nas quais ha lezões cronicas do sistema nervozo, a meningite ou melhor, a encefalo-meningite, associa o seu quadro de lezões particulares aos sinais gerais e constantes.

Das palavras, pronunciadas pelo Dr. CHAGAS na sua conferencia na Academia Nacional de Medicina e de apontamentos, que nos ministrou pessoalmente, deduzimos este quadro geral para as necropsias da molestia: « Poliorominite generalizada. O liquido existente nas serozas é citrino. Existencia constante de numerosos gan-

In der Tat ergaben die Schnitte äusserst merkwürdige Veränderungen, über welche ich gegenwärtig nur in schematischer Weise berichten kann.

Nach dieser machte Dr. CHAGAS noch weitere Sektionen, so dass heute die Zahl der Fälle, von denen innere Organe für die histologische Untersuchung vorliegen, bereits zehn beträgt.

Nach den Mitteilungen von Dr. CHAGAS über die makroskopischen Veränderungen, welche bei den ausgeführten Sektionen beobachtet wurden, erscheint es möglich, nach denselben mit Sicherheit zu beurteilen, ob eine Schizotrypanuminfektion vorliegt. Obgleich die Krankheit von CARLOS CHAGAS verschiedene klinische Formen zeigt, so besteht doch, wenn sie zum Tode führt, sowohl bei akuten, wie bei chronischen Fällen, ein Symptomenkomplex, der für sich allein gestattet, die Spezifität der krankhaften Veränderungen vorauszusetzen. Das pathologische Bild der verschiedenen Formen zeigt eine ungleiche Intensität, ohne sich qualitativ zu ändern.

Zu den von CHAGAS beständig beobachteten Anzeichen kommen, entsprechend dem hauptsächlichsten Sitze der während des Lebens beobachteten Krankheitserscheinungen, andere hinzu.

Demgemäss wird, falls im Leben die Herzsymptome vorgeherrscht haben, in der Leiche das Herz besonders intensive und charakteristische Erscheinungen darbieten.

Bei den Formen, die längere Zeit nervöse Störungen zeigten, fügt die Meningitis oder richtiger Encephalomeningitis die die ihr eigentümlichen Veränderungen zu den allgemeinen und charakteristischen Erscheinungen hinzu.

Aus den Mitteilungen, welche Dr. CHAGAS bei Gelegenheit seines Vortrages in der *Academia Nacional de Medicina* machte und aus den Notizen, die er mir persönlich gab, konstruiere ich für die Sektionen bei dieser Krankheit das folgende Bild:

Allgemeine Polyorrhomenitis mit serösem Ergüsse von gelber Farbe. — Kon-

glios aumentados de volume na cavidade abdominal, mediastino, pescoço, axilas e virilhas. Dejuneração gorduroza do figado, mais ou menos acentuada conforme a morbidez do caso, sendo nas formas agudas comparavel á dejeneração identica observada na febre amarela. Baço ligeiramente aumentado de volume e, por vezes, friavel. Existencia *infalivel* de lezões tireoidianas escleroticas, hipertroficadas e produzindo verdadeiros cistos, ás vezes com zonas calcificadas. Não raro, verificam-se miocardite e lezões das capsulas suprarenais ».

Fóra deste quadro geral, ficam, é claro, lezões outras localizadas em pontos diversos do organismo.

Este nosso trabalho abranjerá um conjunto de fatos histo-patolojicos já estabelecidos nos cazos humanos, com verificações em animais de laboratorio.

Descreveremos, em primeiro lugar, as alterações cardiacas e musculares, passando depois ás assinaladas no sistema nervozo, e por fim ás que são de séde glandular.

Entretanto só o faremos rezumidamente, rezervando a ampliação deste estudo para publicações posteriores, que enquadramos em 7 capitulos, distribuidos nesta ordem: 1.º — *aparelho circulatorio e sistema muscular*; 2.º — *glandulas de secreções internas*; 3.º — *sistema nervozo*; 4.º — *aparelho respiratorio*; 5.º — *aparelho genito-urinario*; 6.º — *aparelho dijestivo e glandulas anexas*; 7.º — *ossos, cartilajens, tecido conjuntivo e pele*.

### ALTERAÇÕES CARDIACAS

O coração é uma das vicerias de predileção do esquizotripano, quer no homem, quer nos animais.

Verificam-se lezões em todos os tecidos constitutivos do orgam, variando de intensidade e de aspeto conforme se trate de caso agudo, cardiaco ou cronico.

stante Schwellung zahlreicher Lymphdrüsen der Bauchhöhle, des Mediastinums, des Halses, der Achselhöhlen und Inguines. — Je nach der Intensität der Krankheit, mehr oder weniger ausgesprochene, fettige Degeneration der Leber, die in den akuten Formen der bei Gelbfieber beobachteten gleichkömmt. — Leicht geschwollene und manchmal erweichte Milz. — Ganz konstantes Vorkommen von Schilddrüsenveränderungen in Form von Sklerose, Hypertrophie und wirklicher Zystenbildung, manchmal mit Verkalkungszonen. — Häufiges Bestehen von Myocarditis und Nebennierenveränderungen.

Ausser diesem Allgemeinbilde giebt es natürlich noch Veränderungen, die sich in verschiedenen Körperregionen lokalisieren.

Diese Arbeit soll einen Komplex histopathologischer Befunde umfassen, welche beim Menschen erhoben und bei Laboratoriumstieren kontrolliert wurden. Ich beschreibe in erster Linie die Herz- und Muskelveränderungen, wende mich dann zu denjenigen des Nervensystems und be fasse mich schliesslich mit solchen der drüsigen Organe.

Es soll dies aber nur in aller Kürze geschehen, indem ich die Ausarbeitung des Themas auf spätere Publikationem ver spare; dieselben sollen sieben Kapitel in folgender Anordnung umfassen: 1. Kreislauforgane und Muskelsystem. 2. Drüsen mit innerer Sekretion. 3. Nervensystem. 4. Atmungsorgane. 5. Urogenitalorgane. 6. Verdauungsapparat und zugehörige Drüsen. 7. Hämatopoietische Organe. 8. Knochen, Knorpel, Bindegewebe und Haut.

### VERAENDERUNGEN AM HERZEN.

Das Herz gehört zu den Organen, in welchen sich das Schizotrypanum vorzugsweise lokalisiert; man findet verschiedene Veränderungen in allen seinen Geweben, die in ihrer Intensität und in ihrem Aussehen wechseln, je nachdem die Krankheit akut, chronisch oder hauptsächlich durch Herzsymptome charakterisiert war.

Para clareza da exposição, descreveremos primeiramente as lezões das células nobres, depois as do tecido de sustentáculo, serozas e vasos.

Nos casos nos quais o órgão é portador dos germens, encontram-se dentro dos segmentos de WEISSMANN espalhados por toda a espessura do músculo cardíaco, parasitos de forma arredondada, com um núcleo e blefaroplasto.

Estas formas do parasito variam muito numericamente no interior da célula cardíaca, vendo-se delles em divisão binária. Células ha que possuem numero reduzido de protozoarios, em contraste com outras peçadas de centenas delles.

Nas células de numero muito diminuto de germens, estes localizam-se na parte central, perto do núcleo, isto é, no protoplasma não diferenciado.

Por multiplicação tomam a zona do sarcoplasma, atinjem á parte fibrilar que destroem localmente.

E' facil verificar em córtices transversas das fibras, excavações produzidas pelos esquizotripanos na parte contratil por elles occupada.

Com a multiplicação sempre crescente do hospede, o processo destrutivo estende-se pelo maior eixo da célula, atinge os segmentos de WEISSMANN que com ella se unem, formando-se deste modo um cisto parasitario de grande volume.

A fibra assim lezada não apresenta grande alteração em sua fibrilação, pois as estriações longitudinal e transversal continuam perfectamente observaveis com os metodos ordinarios de coloração.

Ha, é certo, células nas quais o parasito, causou, quazi por completo, o desaparecimento da parte diferenciada, reduzindo-as á membrana.

Verifica-se por vezes a multiplicação do núcleo e, raro, ligeira pigmentação no protoplasma.

Behufs grösserer Verständlichkeit werde ich zuerst die Veränderungen der spezifischen Orgazellen beschreiben und nachher die des Stützgewebes, der Serosa und der Gefässe.

In den Fällen, in welchen das Herz Parasiten beherbergt, finden sich in den WEISSMANN'schen Segmenten über die ganze Dicke des Herzmuskels zerstreute Parasiten von runder Form mit Kern und Blepharoplast. Die Zahl dieser in den Herzmuskelzellen liegenden Parasitenformen schwankt sehr; viele derselben erscheinen in binärer Teilung begriffen. Während manche Zellen nur eine geringe Zahl von Protozoen aufweisen, zeigen sich dagegen andere von Hunderten derselben erfüllt.

Enthalten die Zellen nur eine sehr geringe Anzahl von Parasiten, so lokalisieren sich dieselben in den zentralen Teilen, in der Nähe des Kernes, d. h. im nicht differenzierten Teile des Protoplasma. Bei ihrer Vermehrung befallen sie die ganze Sarkoplasmazone und erreichen den fibrillären Anteil, welchen sie langsam zerstören. Auf Querschnitten der Fasern bemerkt man leicht Hohlräume, welche durch die Schizotrypanumformen in der von ihnen bewohnten kontraktilen Zone hinterlassen wurden.

Bei beständig weiterschreitender Vermehrung der Schmarotzer breitet sich der Zerstörungsprozess in der Längsaxe der Zelle aus und erreicht die WEISSMANN'schen Segmente, welche mit ihm verschmelzen und eine voluminöse Zyste parasitärer Natur bilden.

Die befallene Faser weist in ihrer Struktur keine grosse Veränderung auf, indem sich Längs- und Querstreifung bei den gewöhnlichen Färbemethoden erkennen lassen. Es giebt freilich Zellen, bei denen der Parasit den differenzierten Teil fast völlig zum Schwinden bringt, indem bloss eine Membran übrig bleibt.

Man beobachtet manchmal eine Vermehrung des Kernes und nicht selten eine leichte Pigmentierung im Protoplasma.

Muitas apresentam rupturas de suas membranas, em determinados pontos onde, parece-nos, foi mais ativo o processo destruidor.

Quando se dá este fato, não raro, existem, perto do ponto onde se deu a ruptura, esquizotripanos flajelados.

Estas formas do parasito podem ser observadas no interior das fibras, principalmente naquellas que tem grandes reuniões parasitarias.

Cumpré referir ainda que existem casos nos quais ha degeneração bastante curiosa da célula cardíaca, sem, contudo, serem vistos aí parasitos, ao passo que a infecção é positivamente verificada em outras células do organismo.

No tecido conjuntivo disposto de perimeio ás fibras, observam-se ora fenomenos inflamatórios generalizados (caso agudo), ora focos esparsos em varios pontos.

Nas inflamações encontram-se, muitas vezes, parasitos fagocitados ou não.

Os fenomenos inflamatórios são muitas vezes localizados ao redor de fibras parasitadas, mas não só, ha zonas infiltradas sem haver parasitos, como ha muitas células parasitadas sem reação pericelular.

Sempre que se dá ruptura de uma fibra cardíaca, produz-se reação franca por parte do tecido conjuntivo e elementos outros afluem para este ponto, certamente em defeza do orgam.

Aí é comum verem-se esquizotripanos fagocitados e outros já sobre fibras não parasitadas.

Além destes pontos reaccionarios existem inflamações perivasculares, algumas bastante pronunciadas, outras apenas esboçadas.

Entretanto ha vasos que conservam a integridade morfolojica de suas paredes.

Nos casos agudos verificámos fenomenos de pericardite e endocardite, mas debalde pesquisámos o parasito nestas lezões.

Num caso da forma cardíaca os fenomenos de pericardite eram muito pronun-

Bei vielen Zellen zerreißt die Membran an bestimmten Stellen, wo, anscheinend, der Zerstörungsprozess besonders intensiv war. In diesem Falle finden sich nicht selten in der Nähe des Risses geißeltragende Schizotrypanumformen. Man kann dies auch im Innern der Fasern beobachten, besonders solcher, welche grosse Parasitenansammlungen enthalten.

Es verdient auch, erwähnt zu werden, dass zuweilen eine ziemlich merkwürdige Degeneration der Herzmuskelzelle vorkömmt, ohne dass man daselbst Parasiten wahrnehme, während in anderen Zellen desselben Organismus die Infektion deutlich erkennbar ist.

An dem, zwischen den Muskelfasern gelegenen, Bindegewebe bemerkt man bald ausgebreitete Entzündungserscheinungen (in akuten Fällen), bald an verschiedenen Stellen zerstreute Herde. Bei den Entzündungen findet man häufig Parasiten, bald in Phagozyten, bald frei.

Die entzündlichen Erscheinungen treten häufig in der Umgebung parasitenhaltiger Fasern auf, indessen giebt es nicht nur entzündete Zonen ohne Parasiten, sondern auch von solchen befallene Zellen ohne perizelluläre Reaktion.

Reißt eine Herzmuskelfaser ein, so erfolgt immer eine deutliche Reaktion von Seite des Bindegewebes und es sammeln sich andere Elemente an diesem Punkte, unzweifelhaft zum Schutze des Orgnes. Hier sieht man dann häufig phagocytierte Schizotrypana und andere, bereits auf parasitenfreien Fasern gelegene.

Ausser diesen Reaktionspunkten giebt es noch, zum Teil sehr deutliche, zum Teile kaum angedeutete, perivaskuläre Entzündungen. Es giebt aber auch Gefässe, deren Wände eine morphologische Integrität aufweisen.

In akuten Fällen beobachtete ich Erscheinungen von Peri- und Endocarditis, suchte aber vergebens nach Parasiten in diesen Läsionen.

In einem Falle mit Herzerscheinungen waren die Zeichen von Pericarditis besonders deutlich, indem sich auch

ciados, havendo mesmo pontos hemorráxicos; a miocardite e a lesão cardio-celular igualmente nitidas.

Até agora não nos foi possível encontrar alterações nos grandes vasos cardiacos que temos estudado.

#### MUSCULOS ESTRIADOS.

Na esquizotripanoze o musculo é ponto dos mais prediletos para a multiplicação do parasito. Verificámos a sua infestação na cobaia, um mez apoz a inoculação; e, em seguida, nos musculos humanos.

Pensamos atualmente que o musculo e o coração formam a pedra de toque para o diagnostico histo-patolójico da molestia de CHAGAS. O tecido muscular, poucos dias apoz a inoculação de sangue parasitado na cobaia, já se acha lezado pelo tripanozomo.

Suas alterações são muito curiozas, quer pelo modo de se comportar da celula, quer pelas reações do endomizio.

Os musculos do homem e animais esquizotripanozicos nem todos se acham atacados pelo elemento invazor, porém muitas delles apresentam lezões em grande percurso. Em cobaias infetadas verifiquei, algumas vezes, os musculos da perna e o psoas abranjidos em todo o seu comprimento.

Em cazos humanos constatee a infeção em grandes extensões dos musculos da perna, dorso, braço, etc.

A celula muscular estriada, como a celula cardiaca, póde ter em seu interior, numero variavel de parasitos: umas, onde se inicia o processo, mostram raros exemplares; outras, ao contrario, deixam vêr milhares de individuos.

Geralmente estes grandes acumulos de parasitos tomam a forma de fuzo, na parte central da fibra, sem deformar-lhe o contorno. A integridade da estriação é per-

punktförmige Hämorrhagien vorhanden; die interstitielle Myocarditis und die Läsionen der Herzmuskelzellen waren gleichfalls deutlich.

Bis jetzt war es mir nicht möglich, an den von mir studierten grossen Herzgefässen Veränderungen zu entdecken.

#### ALLGEMEINE WILLKUERLICHE MUSKULATUR.

Bei der Schizotripanose ist die Muskulatur ein Ort der Wahl für die Vermehrung des Parasiten. Ich beobachtete deren Infektion beim Meerschweinchen einen Monat nach der Einimpfung und später in den menschlichen Muskeln.

Ich glaube zur Zeit, dass das Herz und die willkürlichen Muskeln bei der histo-pathologischen Diagnose der Krankheit von CHAGAS den Prüfstein bilden. Das Muskelgewebe des Meerschweinchens zeigt, bereits wenige Tage nach der Einspritzung des parasitenhaltigen Blutes, von Trypanosomen herrührende Läsionen.

Zwei Veränderungen sind besonders merkwürdig, sowohl wegen des Verhaltens der Zelle selbst, als wegen der Reaktion von Seiten des Endomysiums.

Bei der Schizotripanose des Menschen und der Tiere werden nicht alle Muskeln von der Invasion befallen, aber viele derselben zeigen Läsionen in weiter Ausdehnung. Bei infizierten Meerschweinchen beobachtete ich einige Male, dass Psoas und Beinmuskulatur in ihrer ganzen Länge ergriffen waren. Beim Menschen fand ich eine sehr ausgedehnte Infektion der Bein-, Arm- und Rückenmuskulatur.

Wie die Herzmuskelzelle, kann auch diejenige der Körpermuskeln in ihrem Innern eine wechselnde Zahl von Parasiten aufweisen; solche, bei denen der Prozess im Beginn ist, zeigen nur wenige Exemplare, andere dagegen Tausende von Individuen.

Gewöhnlich nehmen grosse Parasitenanhäufungen im zentralen Teile der Faser eine Spindelform an, ohne deren Umriss zu stören. Die gute Erhaltung der Strei-

feitamente patente, mesmo perto dos pontos destruídos (Estampa 14, Fig. 1).

Em nada, na maioria das fibras, é alterada a coloração pelos métodos habituais de investigações histológicas.

Nos casos nos quais o parasito se dispunha na periferia da substância estriada, logo abaixo do sarcolema, certamente no sarcoplasma, verificava-se a destruição da parte diferenciada e a reprodução do parasito.

Vimos algumas fibras cuja fibrilação havia desaparecido, ficando em seu lugar substância hialina.

Estas fibras parasitadas não apresentam, em alguns casos, alteração alguma reveladora da reação celular contra o elemento invazor, nem o endomizíolo se modifica em sua vizinhança; outras, porém, deixam ver que a proliferação nuclear é um fato, e mais que a reação inflamatória se estabelece intensamente nas circumvizinhanças do ponto afetado.

Chegado a certo ponto de plenitude, isto é, quando não mais o sarcolema pôde conter os esquizotripanos desenvolvidos no seu interior, dá-se a ruptura em alguns pontos do elemento anatómico, e parasitos, uns ainda redondos, outros já flajelados, são lançados nos interstícios das fibras musculares.

Em cortes transversais esta evolução pôde ser seguida a passo, e as figuras 2—4 da estampa 14 representam as suas principais fases. Muitas vezes não se vê no ponto mais dilatado do fuso de parasitos fibrilas musculares, estando aí a célula reduzida a pequena camada de protoplasma e membrana.

Dada a ruptura do elemento muscular, os parasitos, como já dissemos, vão ter ao endomizíolo onde são vistos isolados, incluídos em células de defeza e juxtapostos a outras fibras.

Estas fibras apresentam-se umas infectadas por algumas unidades parasitárias, e outras integras, parecendo que as infectadas

fung ist selbst in der Nähe der Zerstörungsherde vollständig klar. (Tafel 14, Fig. 1).

Bei Anwendung der gebräuchlichen Färbemethoden zeigt sich bei der Mehrzahl der Fasern die Färbung durchaus nicht verändert.

In den Fällen, wo die Parasiten in der Peripherie der gestreiften Substanz dicht unter dem Sarcolemm und sicher im Sarcoplasma lagen, beobachtete ich eine Zerstörung des differenzierten Anteiles und eine Reproduktion des Parasiten.

Ich sah einige Fasern, bei denen die Faserung verschwunden und eine hyaline Substanz an deren Stelle getreten war.

In manchen Fällen zeigen solche infizierte Fasern keine Veränderung, welche eine Reaktion der Zelle gegen das invadierende Element beweist, noch wird das Endomysium in ihrer Nachbarschaft modifiziert; andere dagegen zeigen das tatsächliche Vorkommen einer Kernvermehrung und überdies das Auftreten einer intensiven entzündlichen Reaktion in der Umgebung des befallenen Punktes.

Nach einer kurzen Periode der Anfüllung, wenn das Sarcolemm die in seinem Innern sich entwickelnden Parasiten nicht mehr aufnehmen kann, erfolgt die Ruptur der Zelle an einigen Punkten und die teils runden, teils bereits geißeltragenden Parasiten ergießen sich in die Interstitien der Muskelfasern.

Auf Querschnitten kann dieser Vorgang Schritt für Schritt verfolgt werden und Taf. 14, Fig. 2—4 zeigt seine hauptsächlichsten Phasen. Oft sieht man am breitesten Teile der Parasitenspindel keine Fibrillen mehr, da die Zelle hier auf die Membran und eine dünne Protoplasmaschicht reduziert ist.

Wie gesagt, gelangen die Parasiten nach erfolgter Ruptur des Muskelementes ins Endomysium, wo sie, einzeln in zur Abwehr dienenden Zellen eingeschlossen und anderen Fasern angelagert, angetroffen werden. Diese Fasern erscheinen bald unversehrt, bald mit einigen Parasiten infiziert, wobei die letzteren anschei-

são as que com mais facilidade deixaram o parasito atravessar a membrana.

A multiplicação nuclear, apoz a saída de parasitos, ativa-se; a fibra é invadida por células migradoras; os nucleos das células, envolvidos por camada protoplasmica, misturam-se com os elementos para aí aportados. No ponto no qual a fibra foi destruída, não raro apoz o que acabamos de referir, vêm-se como se fossem tubos cheios de elementos reacionarios, os restos do sarcolema.

Para o lado do tecido conjuntivo dos musculos infetados, é facil, mesmo com aumento fraco, verificar zonas de infiltração mais ou menos extensas, constituídas por células frequentemente mononucleares.

Os vasos que irrigam os musculos infetados, principalmente os de pequeno calibre, sofrem infiltração celular de suas paredes, sobretudo da externa.

#### SISTEMA NERVOZO.

Nesta parte o nosso estudo abranjerá somente lezões do sistema nervozo central e principalmente observadas na forma aguda da molestia.

Quanto ao sistema nervozo periferico, as nossas observações até agora feitas não nos autorizam a estabelecer de modo absoluto as lezões patolojicas nelle encontradas.

Num cazo agudo, bastante parazitado, verificámos, mesmo com fraco poder ampliador, e em córtes de qualquer parte do tecido nervozo, córados por qualquer processo, modificações morbidas muito pronunciadas do tecido nobre, bem como, em menor intensidade, lezões vasculares e meninjeanas.

No cerebro, cerebello, nucleos da baze, protuberancia, bulbo, medula em varios segmentos, viam-se fócios inflamatórios espalhados em toda a substancia nervoza, quer branca, quer parda, e destacaveis ao mais superficial exame microscopico.

Variando muito de tamanho, sem distribuição regular, esses fócios, em sua

nend eine für den Parasiten leichter durchgängige Membran besitzen.

Nach dem Austritte der Parasiten wird die Kernvermehrung eine lebhaftere; Wanderzellen dringen in die Muskelfaser ein und die von einer Plasmaschicht umgebenen Kerne vermischen sich mit den eingedrungenen Elementen, so dass nicht selten später, an Stelle der zerstörten Faser, die Reste des Sarcolemms als ein mit Entzündungsprodukten erfüllter Schlauch erscheinen.

Am Bindegewebe der infizierten Muskel kann man, bereits mit schwacher Vergrößerung, mehr oder weniger ausgedehnte Entzündungsherde konstatieren, welche von — häufig einkernigen — Zellen gebildet sind.

Die Gefäße, welche die infizierten Muskel bedienen und zwar besonders die feineren, zeigen eine zellige Infiltration der Wandschichten, namentlich der äussersten.

#### NERVENSYSTEM.

Hier befassen sich meine Studien nur mit den Veränderungen am zentralen Nervensystem und zwar besonders denjenigen der akuten Erkrankungen. Die Beobachtungen, welche ich am peripherischen Nervensystem angestellt habe, gestatten mir nicht, in absoluter Weise, daselbst vorkommende pathologische Zustände aufzustellen.

In einem akuten, an Parasiten ziemlich reichen Falle konstatierte ich, schon mit schwacher Vergrößerung und in beliebig gefärbten Schnitten irgend eines Teiles des Zentralnervensystems, sehr ausgedehnte krankhafte Veränderungen des spezifischen funktionellen Gewebes und auch, obwohl in geringerem Masse, Veränderungen an Gefäßen und Meningen.

Im Gross- und Kleinhirn, in den Nervenkernen der Basis, Brücke und Medulla oblongata und in verschiedenen Rückenmarksabschnitten sah man in der ganzen Nervensubstanz, der weissen, wie der grauen, verteilte Entzündungsherde, die schon bei ganz oberflächlicher mikrosko-



maioria, não mantêm relações diretas com as paredes dos vasos.

Ha, é certo, zonas de infiltração leucocitaria, dispostas nas proximidades delles, e que, por vezes os envolvem completamente. A exame mais acurado e com auxilio de lentes mais poderozas, descobre-se o parasito em muitos dos citados pontos reacionarios.

Em numero variavel, quazi sempre incluzos em celulas de nucleo unico ou polimorfo, o esquizotripano apresenta, em geral, a forma arredondada que já vimos nas lezões cardiacas.

Nas zonas inflamatórias, não é fato excecional verificar-se a presença de celulas nervozas mais ou menos alteradas.

Tornou-se curiozo para nós verificar a diminuição numerica dos parasitos, na maioria de vezes, sua auzencia nos pontos nos quais a extensão do processo inflamatório havia adquirido grande intensidade e abranjido vasta zona, em comparação com outros, nas suas cercanias colocados, nos quais, percebendo-se o inicio da destruição do tecido hospedeiro, via-se o protozoario, variando apenas numericamente.

Estes fatos induziram-nos a concluir logicamente pelo desaparecimento do fator morbido *in loco*, ao aumentar da reação inflamatória.

Observação mais pertinaz realizada no intuito de elucidar o ponto de orijem das infiltrações leucocitarias, esclareceu-nos em grande parte o cazo, mas não consideramos todo o assunto desvendado.

Na substancia branca medular encontramos, como tipo, uma reunião de parasitos todos redondos, colocados dentro de uma celula enormemente aumentada de volume, sem que a menor reação inflamatória se revelasse nesse ponto.

Retomámos o estudo dos córtes do nevraxe e verificámos a reprodução do fato referido em todo o sistema nervozo central.

pischer Untersuchung hervortraten. Diese Herde, von sehr wechselnder Grösse und unregelmässiger Verteilung, stehen in keiner direkten Verbindung zu den Gefässwänden.

In ihrer Umgebung und manchmal dieselben vollständig umhüllend, finden sich freilich Zonen von Leukozyteninfiltration und bei eingehender Untersuchung mit stärkerer Vergrösserung erkennt man die Parasiten in vielen dieser Entzündungsherde.

Das Schizotrypanum erscheint in wechselnder Anzahl, fast immer in Zellen mit einzigem, einfachen oder polymorphen Kerne eingeschlossen und zeigt gewöhnlich die schon bei den Herzveränderungen erwähnte abgerundete Form.

Das Vorkommen mehr oder weniger veränderter Ganglienzellen in den Entzündungsherden wird nicht bloss ausnahmsweise beobachtet.

Es war mir interessant, festzustellen, dass an den Stellen, wo der Entzündungsprozess eine grosse Intensität und weite Ausdehnung erreicht hatte, die Parasiten seltener wurden und meistens verschwanden, im Gegensatz zu anderen, in der Nähe gelegenen, bei denen man erst den Anfang der Zerstörung der Wirtsgewebe sah und welche die Protozoen immer, wiewohl in wechselnder Zahl enthielten. Diese Tatsachen liessen logischer Weise darauf schliessen, dass der Krankheitserreger in Folge der zunehmenden Entzündungserscheinungen an Ort und Stelle verschwindet.

Zur Aufklärung des Ausgangspunktes der Leukozyteninfiltration machte ich eingehendere Beobachtungen, die mich über diesen Punkt ziemlich aufklärten; doch kann ich die Frage noch nicht als vollständig erledigt betrachten.

In der weissen Rückenmarkssubstanz findet man, typischer Weise, Anhäufungen ausschliesslich runder Parasiten, im Innern je einer enorm vergrösserten Zelle, ohne dass sich an der Stelle die geringste Entzündungsreaktion vorfände. Zum Studium der Schnitte des Zentralnervensystems zurückkehrend, bestätigte ich die angeführte

Julgamos daí que é esta uma das primeiras fazes do ataque contra o eixo cefalo-espinhal na molestia de CHAGAS.

Vêm-se células redondas, com um único núcleo, muito aumentado de volume, contendo em seu interior grande copia de esquizotripanos, sem que exista o mínimo processo inflamatório na vizinhança (Est. 15, Fig. 1).

A célula parasitada julgamos ser sempre de neuroglia, mas esta afirmativa não pôde ainda ser confirmada em absoluto com os estudos procedidos.

Leva-nos a esta propozição, isto é, a considerar a célula como de neuroglia, além da sua posição no tecido, estrutura do seu núcleo, suas relações com os outros elementos, a circumstancia de nunca termos visto célula nervosa ou leucocito parasitado que não estivesse em foco reaccionario, emquanto que, neste caso, ella fica isolada, córando-se com facilidade, e, como já dissemos, sem ataque por células migradoras.

Por divizões binarias successivas os parasitos aumentam numericamente, destroem o protoplasma, forçam a membrana a distender-se, hipertrofiando deste modo colossalmente o elemento anatomico que os contem.

Por vezes, mas o fato não chega a ser frequentemente observado, os esquizotripanos tornam-se flajelados ainda dentro da célula infestada (Est. 15, Fig. 4).

Esta verificação, tendo em consideração o que vimos já em outras células hospedeiras do parasito, induz-nos a crêr que a membrana da célula ou é perfurada pelo protozoario já flajelado, que no pensar de CHAGAS representa a forma adulta, ou a ruptura se dá pela pressão exercida pelos parasitos, de dentro para fóra.

Quer de um modo, quer de outro, realizado o phenomeno, é o ponto invadido por células reaccionarias que para aí afluem em grande numero.

Nesta faze vêm-se células aí chegadas conterem 3, 4 e mais parasitos, ao lado de muitas outras inteiramente desprovidas del-

Beobachtung in seinem ganzen Verlaufe. Ich schloss daraus, dass es sich in diesem Falle von CHAGAS'scher Krankheit um die ersten Stadien der Invasion des Gehirnes und Rückenmarkes handle.

Man sieht runde, einkernige Zellen, welche in ihren Innern eine grosse Menge von Schizotripanen enthalten, ohne dass sich in der Nachbarschaft der geringste Entzündungsprozess auffinden liesse (Taf. 15, Fig. 1).

Ich erachte, dass die invadierten Zellen der Neuroglia angehören, doch genügen die bisherigen Untersuchungen nicht, um diese Behauptung absolut sicher zu machen. Für Neurogliazellen halte ich sie nicht nur wegen ihrer Lage im Gewebe, ihrer Kernstruktur und ihren Beziehungen zu anderen Elementen, sondern auch wegen des Umstandes, dass ich, ausserhalb von Entzündungsherden, niemals parasitenhaltige Ganglienzellen oder Leukozyten gesehen habe, während diese Zellen isoliert, gut färbbar und ohne Beziehung zu Wanderzellen erscheinen.

Die Parasiten vermehren sich durch successive Zweiteilung, zerstören das Protoplasma und dehnen die Membran derart, dass eine kolossale Hypertrophie der sie enthaltenden Zelle entsteht.

Zuweilen erhalten die Parasiten Geisseln, während sie noch in der befallenen Zelle eingeschlossen sind, doch ist dies nicht eben häufig (Taf. 15, Fig. 4). In Berücksichtigung dessen, was wir bereits an anderen parasitenhaltigen Zellen beobachteten, führt mich diese Beobachtung zu der Annahme, dass die Zellmembran entweder durch bereits geisseltragende (nach CHAGAS erwachsene) Flagellaten perforiert wird, oder dass die Ruptur, in Folge des inneren, durch die Parasiten ausgeübten Druckes, zu Stande kömmt.

Wenn dieses Ereignis eintritt, gleichviel wie, so wird die Stelle von einer grossen Anzahl herbeiströmender Wanderzellen invadiert. Man sieht jetzt die hier angesammelten Zellen drei, vier und mehr Parasiten beherbergen, während viele andere völlig frei erscheinen. In solchen

les. Nestes fócios dá-se o desaparecimento do parasito com o progredir da reacção, conforme referimos antes.

Do que observámos parece podermos afirmar que o tripanozomida penetra na celula, multiplica-se por divizão binaria, rompe a membrana e saí, motivando nessa ocasião reacção grande, na qual, não raro, perecem celulas nervozas.

Estes fatos foram verificados em todo o sistema nervozo do cazo agudo, predominando os elementos parasitados e os fócios de reacção nos nucleos centrais, protuberancia e medula.

Entretanto, no cerebello apenas encontrámos fócios inflammatorios, mas não vimos celulas cheias de parasitos.

O processo inflammatorio meninjeano assemelha-se bastante ao seu similar nas outras tripanozomiazes.

Nas arterias que irrigam a substancia nervoza encontram-se, em muitas dellas, fenomenos francos de peri-arterite.

Ha, portanto, na molestia de CHAGAS meningo-encefalo-mielite.

Os elementos constitutivos destes dois processos, e as alterações dos elementos nervozos serão estudados em trabalho posterior a este.

#### GLANDULAS.

Multiplas são as alterações acarretadas para estes organs pela molestia de CHAGAS.

As observações clinicas do descobridor desta nova entidade morbida, mostram que ha sempre, em todos os cazos, lezões importantes neste sistema organico e que, em muitos dellas, o quadro morbido gira em torno da alteração funcional do parenquima de determinada glandula.

Não falando da tireoide que CHAGAS encontrou sempre lezada, quer no inicio, quer durante a evolução da molestia, em centenas de cazos, outras glandulas mostram tambem alterações funcionais muito importantes.

Herden erfolgt das Verschwinden des Parasiten mit fortschreitender Reaktion, wie ich schon oben auseinandersetzte.

Aus diesen Beobachtungen kann man, wie ich glaube, den Schluss ziehen, dass das Trypanosoma in die Zelle eindringt, sich dort durch Zweiteilung vermehrt, die Membran sprengt und schliesslich austritt, wobei eine starke Reaktion hervorgerufen wird, bei welcher nicht selten Nervenzellen zu Grunde gehen.

Diese Befunde wurden im ganzen zentralen Nervensystem des akuten Falles erhoben, wobei befallene Zellen und Erzündungsherde besonders vorwiegend in den zentralen Kernen, Pons und Rückenmark gefunden wurden.

Im Kleinhirn habe ich übrigens nur Entzündungsherde gefunden, in denen keine parasitenhaltige Zellen vorkamen.

Die Entzündung der Meningen stellt einen, demjenigen bei anderen Trypanosomiasisarten sehr ähnlichen, Prozess vor.

Bei vielen der Arterien, welche die Nervensubstanz versehen, erkennt man leichte periarteriitische Erscheinungen.

Man findet also bei der Krankheit von CHAGAS eine Meningo-encephalo-myelitis. Die Vorgänge bei diesen Prozessen und die Veränderungen an den Elementen des Nervensystems sollen in einer späteren Arbeit studiert werden.

#### DRÜSEN.

Die Veränderungen, welche die Schizotrypanose in den drüsigen Organen herbeiführt, sind mannigfacher Natur.

Die klinischen Beobachtungen des Entdeckers dieser neuen Krankheitseinheit zeigen, dass, in dieser Gruppe von Organen, bei allen Fällen wichtige Veränderungen vorkommen und dass bei vielen das Krankheitsbild sich um Funktionsstörungen des Parenchyms einer bestimmten Drüse dreht.

Es war mir bei meinen Studien unmöglich, dieses Thema zu erschöpfen und die Veränderungen sämtlicher Drüsen aufzuklären.

Não nos foi possível levar o nosso estudo a cabo neste assunto, deixando perfeitamente elucidadas as lesões de todas as glandulas.

Trataremos apenas da tireoide, capsula supra-renal, ovario e testiculo, assinalando desde já que verificámos a reacção inflamatória no rim, hipofize e glandula parotida de animais infetados.

**TIREOIDE.** — Nos cazos agudos da molestia verifica-se pela palpação o endurecimento da glandula.

Nos córtes ha pontos inflamatórios no tecido conjuntivo do organ e escleroze muito pronunciada em alguns cazos.

As veziculas tireoidianas mostram-se diminuidas de volume, algumas mesmo com a luz muito reduzida.

Raras são as veziculas, na tireoide esclerosada, que apresentam cavidades medianamente constituidas, e a substancia coloide que existe em seu interior, em muitas, é modificada em sua cromofilia.

As celulas glandulares em certas veziculas destacam-se em grande numero, sendo encontradas na substancia coloide.

Este fato verifica-se com facilidade em glandulas de animais nas quais as celulas destacadas se apresentam muito dejeneradas.

As ilhotas epiteliais que normalmente existem entre as veziculas tireoidianas, aparentam haver sofrido multiplicação de suas celulas.

Estas massas epiteliais existem profuzamente disseminadas e, em muitas veziculas, prolongam-se por toda a superficie.

Em cazos cronicos ha focos fibrosos de grande extensão no interior da glandula e os focos inflamatórios são muito pronunciados em alguns pontos da tireoide.

Muitos destes focos são portadores de cistos de volume variavel e de conteúdo diverso: uns são pequenos, de substancia coloide; outros desta mesma substancia,

Abgesehen von der Thyreoidea, welche CHAGAS immer verändert fand, ebensowohl im Beginne, als während des Verlaufes von Hunderten von Krankheitsfällen, zeigen auch andere Drüsen sehr wichtige Funktionsstörungen.

Ich werde nur Schilddrüse, Nebennieren, Ovarien und Hoden besprechen, betone aber schon jetzt, dass ich eine entzündliche Reaktion auch in den Nieren, der Hypophyse und den Ohrspeicheldrüsen beobachtet habe.

**SCHILDDRÜSE:** In akuten Fällen konstatiert man durch Palpation die Verhärtung der Drüse.

Auf Schnitten findet man im Bindegewebe dieses Organes entzündete Stellen und in manchen Fällen eine sehr ausgesprochene Sklerose. Die Schilddrüsenbläschen erscheinen sehr verkleinert und einige zeigen selbst ein sehr reduziertes Lumen.

Bei der sklerotischen Schilddrüse zeigen nur wenige Bläschen mittelgrosse Höhlungen und die in ihrem Innern vorhandene Kolloidsubstanz ist oft in ihrer Färbbarkeit verändert.

In manchen Bläschen lösen sich zahlreiche Drüsenzellen ab und werden in der Kolloidsubstanz gefunden. Diese Tatsache beobachtet man leicht bei den Drüsen von Tieren, bei welchen die abgelösten Zellen stark degeneriert erscheinen.

Die Epithelinseln, welche normalerweise zwischen den Schilddrüsenbläschen vorkommen, scheinen eine Vermehrung der Zellen zu erleiden.

Diese Epithelialmassen kommen reichlich zerstreut vor und erstrecken sich in vielen Bläschen über die ganze Oberfläche.

Bei chronischen Fällen trifft man sehr ausgedehnte fibröse Herde im Innern der Drüse und an manchen Stellen derselben sind die Entzündungsherde sehr ausgesprochen.

Viele dieser Herde zeigen Zysten von wechselnder Grösse mit verschiedenem Inhalte: einige sind klein und kolloidhaltig; andere, jedoch viel grössere, ent-

mas de volume bastante grande, e ainda outros contendo liquido e cujas paredes são, em parte ou totalmente, calcificadas.

Ha, entretanto, cazos chronicos, nos quais não se verifica a formação de cistos, revelando então a glandula grande quantidade de tecido epitelial intervezicular, escleroze e veziculas pequenas e alteradas.

Nessas glandulas os vasos sofrem processos histopatolojicos semelhantes aos que foram encontrados nos vasos do coração.

**CAPSULA SUPRA RENAL.** — E' organo bastante lezado nesta molestia, extendendo-se a lezão a todas as camadas da glandula.

Em um cazo cronico da molestia, de forma cardiaca, o Dr. CHAGAS rejistou a *coloração bronzea* da pele, como provavel consequencia de lezões das capsulas supra-renais.

Na autopsia, estes organs estavam aumentados de volume, apresentavam, ao córte, a camada medular muito acrecida e de um branco mate.

Córtes destes organs mostram, quer na camada cortical, quer na medular, lezões de celulas glandulares e fócios inflammatorios. A persistencia destas lezões foi por nós verificada em outros cazos, com outras formas, da molestia de CHAGAS.

E' possivel que o parazito penetre nas celulas glandulares, se multipliquem e, acarretando a destruição dellas, provoque a reação inflammatoria.

Esta propozição, que só em hipoteze podemos estabelecer para os cazos humanos, já foi verificada em animais de experiencia, como se póde ver no dezenho dum organo de cobaia, em uma celula da camada fasciculada (Estampa 15, Fig. 2).

As lezões vasculares inflammatorias nestes organs são identicas ás que foram já assinaladas.

**OVARIO.** — Nossas observações neste organo utilizaram o material dum cazo cronico humano, e de varios animais infetados.

halten dieselbe Substanz; noch andere enthalten zwar Flüssigkeit, aber ihre Wandung ist ganz oder teilweise verkalkt.

Es gibt aber auch chronische Fälle, bei denen man keine Zystenbildung findet und die Drüse eine grosse Menge von intravesikulären Epithelien, Skleroseherden und kleinen veränderten Bläschen aufweist.

In diesen Drüsen erleiden die Gefässe ähnliche histo-pathologische Veränderungen, wie sie bei den Herzgefässen gefunden wurden.

**NEBENNIERE.** — Dieses Organ ist bei unserer Krankheit ziemlich verändert und die Läsionen erstrecken sich auf alle Schichten der Drüse.

In einem chronischen, von Herzerscheinungen begleiteten, Falle dieser Krankheit verzeichnete Dr. CHAGAS eine Bronzefärbung der Haut als wahrscheinliche Folge von Veränderungen der Nebennieren.

Bei der Autopsie fand man diese Organe vergrössert und auf dem Schnitte erschien die Marksicht sehr verbreitert und mattweiss.

Mikroskopische Schnitte zeigen, sowohl in der Rindenschicht, als auch im Marke, Veränderungen der Drüsenzellen und entzündliche Herde. Das Bestehen solcher Veränderungen wurde von mir bei anderen Formen der neuen Krankheit festgestellt.

Es ist möglich, dass der Parasit in die Drüsenzellen eindringt und durch seine Vermehrung ihre Schädigung herbeiführt, welcher die entzündliche Reaktion folgt. Dieser Satz, den ich beim Menschen nur als Vermutung aufstellen kann, wurde schon an Versuchstieren konstatiert, wie man aus der Abbildung sieht, die eine Zelle aus der Fasciculärschicht zeigt (Taf. 15, Fig. 2).

Auch in diesem Organe sind die Entzündungserscheinungen an den Gefässen den bereits geschilderten ähnlich.

**OVARIUM.** — Bei meinen Untersuchungen dieses Organes verwandte ich das Material von einer chronischen Krankheits-

No caso humano eram ambos os ovários portadores de volumoso cisto colóide, limitado por um tecido esclerótico.

A glandula toda, quer na parte central, quer na periferica, era séde de reação inflamatória e de escleroze.

Em animais verificámos alguns cistos de pequeno tamanho, com substancia cromaticamente comparavel á substancia mucóide.

Em redor delles havia tecido inflamatório e, algumas vezes, esclerozante.

Possuiam foliculos normais em todas as fazes evolutivas e, raramente, os encontramos muito lezados.

Não verificámos a presença do esquizotripano nesses organs, mesmo nos que apresentavam maior reação inflamatória.

Os vazos, por vezes, revelavam-se inflamados.

**TESTICULO.** — Todo o nosso trabalho sobre esta glandula foi feito em organs de cobaias infetadas, pois não lográmos obter ainda material humano.

Na esquizotripanoze da cobaia o testiculo é um dos organs mais sériamente lezados pelo germen da molestia.

As lezões abranjem não só a parte nobre da glandula genética, como a intersticial, e os envólucros. Os tubos seminiais mostram-se, em quazi todos os cazos, com grãos varios de alterações.

Assim é que, ao mais superficial exame, detem a nossa atenção o aspeto de tubos glandulares, reduzidos a uma unica camada de celulas alteradas e diversamente córadas em relação ás de outros tubos.

Revelaram-se mais, em varios pontos, zonas de orquite, ao mesmo tempo que outros pontos se conservavam integros.

Sob observação mais atenta, melhor se vêem tubos que se apresentam sem a menor alteração estrutural, ao lado de outros cujas alterações são enormes.

form des Menschen und verschiedene infizierte Tiere.

Beim Menschen fand sich in beiden Ovarien eine volumöse Kolloidzyste, die von sklerotischem Gewebe begrenzt war.

Die ganze Drüse, sowohl in der Peripherie, wie im Zentrum, war der Sitz entzündlicher Reaktion und Sklerosierung.

Bei Tieren konstatierte ich einige Zysten von geringer Grösse, deren Inhalt bei der Färbung sich der Schleimsubstanz ähnlich verhielt. Um diese fand sich entzündliches und manchmal sklerotisches Gewebe. Die Ovarien zeigten normale Follikel in allen Entwicklungsstadien und nur selten fand ich dieselben deutlich geschädigt. Die Gegenwart des Schizotrypanum konnte in diesen Organen nicht konstatiert werden, selbst dann, wenn die entzündliche Reaktion sehr hochgradig war.

Die Gefäße zeigten zuweilen Entzündungserscheinungen.

**TESTIKEL.** — Alle meine Studien über diese Drüsen wurden an Organen von infizierten Meerschweinchen angestellt, da es mir nicht gelang, menschliches Material zu erhalten.

Bei der Schizotripanose des Meerschweinchens ist der Hoden eines der durch den Krankheitserreger am schwersten geschädigten Organe.

Die Läsionen umfassen nicht nur den Drüsenteil desselben, sondern auch das interstitielle Gewebe und die äusseren Hüllen. An den Samenkanälchen sieht man fast in allen Fällen Veränderungen verschiedenen Grades.

So wird, auch bei der oberflächlichsten Untersuchung, die Aufmerksamkeit durch die Erscheinung von Kanälchen gefesselt, welche auf eine Schicht veränderter und sich anders färbender Zellen reduziert sind.

Es zeigen sich an verschiedenen Stellen Herde von Orchitis, während gleichzeitig andere Stellen intakt erscheinen.

Bei genauerer Untersuchung erkennt man noch deutlicher Kanälchen ohne

Nas glandulas espermaticas atacadas pelo esquizotripano, canais seminiferos existem com multiplas porções de sua parede em perfeita atividade, ao passo que em outras ha celulas muito aumentadas de volume, cheias de parasitos, geralmente redondos mas, por vezes, já flajelados.

Em córtes seriados deste orgam, vêm-se tubos que em uns córtes apresentam estrutura integra, em outros alterada.

Ha mesmo tubos que apenas tem uma ou outra forma parazitaria, no interior ou fóra de celulas da parede, por vezes em divizão.

Certamente será esta a primeira faze da infestação testicular.

As celulas que no tubo mais vezes e por maior numero, se encontram parazitadas são as da camada bazal, mas o processo aggressivo não lhes é restrito, podendo invadir todas as outras celulas, até mesmo as da camada superior.

Veze ha, nas quais os elementos hospedeiros se destacam da parede, mais ou menos cheios de parasitos, são levados até a luz tubular e, de lá, acarretados pelo liquido espermatico.

Nestes elementos hospedeiros vêm-se apenas o nucleo, a membrana e, dentro della um numero enorme de esquizotripanos.

A fig. 1 da estampa 16 representa o córte obliquo dum canal, córado pelo metodo de GIEMSA, mostrando o que acabamos de referir.

Além disso vêm-se parasitos izolados e celulas completamente dejeneradas, com enorme quantidade de esquizotripanos no seu interior.

A proporção que a infestação progride á custa da reprodução dos parasitos, ruptura das celulas e parazitação de outras,

jegliche Änderung der Struktur, neben solchen, welche enorme Veränderungen aufweisen.

Bei den vom Schizotrypanum befallenen Samendrúsen finden sich Samenkanälchen, bei denen viele Portionen der Wandung in voller Tätigkeit begriffen sind, während in anderen die Zellen sehr vergrössert und von Parasiten erfüllt sind; letztere sind gewöhnlich rund, manchmal aber bereits mit Geisseln versehen. In Serienschnitten durch dieses Organ sieht man Kanälchen, welche in einigen Schnitten normale, in andern pathologische Struktur zeigen. Es finden sich auch Tuben, welche nur eine oder andere parasitäre Form, manchmal in Teilung begriffen, im Innern oder ausserhalb der Wandzellen aufweisen. Gewiss repräsentiert dies die erste Phase der Hodeninfektion.

Die Zellen, welche in den Kanälchen am häufigsten und zahlreichsten befallen werden, sind diejenigen der Basalschicht; doch beschränkt der Prozess seine Angriffe nicht auf diese allein, vielmehr kann er alle anderen Zellen, auch die der oberflächlichen Schicht befallen.

Es kommt vor, dass die infizierten Zellen sich, mehr oder weniger voll von Parasiten, von der Wandung ablösen, ins Lumen der Tubuli gerathen und von da mit der Samenflüsigkeit weiter geführt werden.

In solchen infizierten Zellen sieht man nur den Kern und die Membran, sowie im Innern der letzteren eine ungeheure Zahl von Schizotrypanumformen.

Fig. 1, Taf. 16 zeigt einen, nach GIEMSA gefärbten Schrägschnitt durch ein Kanälchen, welcher das geschilderte illustriert. Ausserdem sieht man isolierte Parasiten und vollständig degenerierte Zellen mit einer enormen Menge von Krankheitserregern in ihrem Innern.

In dem Maasse, wie die Infektion durch Vermehrung der Parasiten, Ruptur der Zellmembranen und Infektion neuer Zellen fortschreitet, verliert das Kanälchen

o tubo glandular sofre perda de elementos da sua parede, ficando por fim reduzido a uma unica camada de celulas e estas mesmo em dejeneração.

Neste estado a prezença de parasitos é raramente verificada e não existem fenomenos de reprodução celular tendentes á separação das lezões.

Ao lado deste processo descrito, passa-se outro, mas este no tecido de sustentaculo da glandula.

PerifERICAMENTE aos canais, sem ser, comtudo, extenso a toda a glandula, ha aumento numerico de celulas conjuntivas e infiltração leucocitaria.

Esta reação pericanalicular afeta não somente tubos parasitados ou já em caminho de destruição, mas tambem tubos integros.

Convém assinalar, entretanto, que ha rejiões nestas glandulas, nas quais não foi verificado o menor esboço de reação, mesmo ao redor de canais vitimas do protozoario.

Algumas vezes o processo inflamatorio é bastante intenso nas cercanias de tubos muito lezados, rompe a membrana conjuntiva e leva a destruição ao que resta da parede tubular.

Aí forma-se então grande acumulo de celulas reacionarias, vendo-se, de permeio com ellas, celulas epiteliais em destruição, e parasitos, uns ainda no interior destas celulas, outros fagocitados por aquellas, e ainda outros, mais raros, completamente livres.

As celulas reacionarias destes focos são, em sua maioria uninucleadas e com pequena camada de protoplasma.

No tecido conjuntivo encontram-se celulas de tamanho gigantesco, hospedeiras de parasitos, que, em seu interior, podem ser contados por centenas. Tais celulas possuem nucleo bastante grande, na maioria das vezes alterado, e tem protoplasma tomado pelos parasitos.

Na maioria dos cazos seu contorno é cercado por laminas conjuntivas, achando-se ellas em zonas inflamatorias.

Elemente seiner Wandung und wird auf eine einzige Schicht von — selbst in Degeneration begriffenen — Zellen reduziert. In diesem Stadium wird die Gegenwart der Parasiten selten konstatiert und es existieren keine Erscheinungen einer Zellreproduktion, welche zu einer Ausgleichung der Schädigung dienen könnte.

Neben dem beschriebenen Prozesse verläuft ein anderer im Stützgewebe der Drüse. Peripherisch von den Kanälchen, ohne sich jedoch auf die ganze Drüse zu erstrecken, existiert eine Vermehrung der Bindegewebszellen und eine Infiltration mit Leukozyten.

Diese perikanalikuläre Reaktion befällt nicht nur parasitenhaltige oder im Untergang begriffene, sondern auch normale Tubuli.

Es muss jedoch hervorgehoben werden, dass in diesen Drüsen Stellen vorkommen, wo nicht die geringste Andeutung einer Reaktion gefunden wird, selbst um Kanälchen, welche von den Protozoen befallen sind.

Manchmal ist der Entzündungsprozess um stark geschädigte Kanälchen ein sehr lebhafter, so dass er die Bindegewebsmembran zerreisst und den Rest der Kanälchenwand zerstört. Es bildet sich dann daselbst eine grosse Anhäufung reaktiver Zellen, zwischen denen man, im Untergang begriffene, Epithelien und Parasiten, teils im Innern jener Zellen und von ihnen aufgenommen, teils, aber selten, vollkommen frei erkennen kann. Die reaktiven Zellen solcher Herde sind der Mehrzahl nach einzellig und haben eine geringe Protoplasmaschicht.

Im Bindegewebe finden sich noch Zellen von riesiger Grösse mit Hunderten von Parasiten im Innern. Solche Zellen haben einen ziemlich grossen Kern, der meistens stark geschädigt ist und in seinem Protoplasma Parasiten enthält. Ihr Umriss ist meist von Bindegewebschichten begrenzt und sie finden sich in entzündeten Gebieten. Ich halte sie für interstitielle Zellen; um diese Vermutung



Julgamol-as células intersticiais mas precisamos de pesquisas em animais propícios ao estudo da glandula intersticial do testiculo, para transformar este juizo em afirmativa (Est. 15, Fig. 3).

Os vasos, em grande numero, são passivos de lezões identicas ás que assinalámos em outros organs. Na albuginea não encontrámos fenomenos inflamatórios mas vimos células hipertrofidas e intensamente parasitadas (Est. 16, Fig. 2).

EPIDIDIMO: Em córtex deste organo tivemos ensejo de verificar, na luz tubular, de mistura com espermatozoides, células parasitadas e semelhantes ás que acima mencionámos como destacadas das paredes dos canais seminíferos.

Ha aí outras células infestadas cuja origem não nos é possível ainda estabelecer; algumas tem volume bastante reduzido, em media diametral 15 a 20 *micra*; outras, porém, ultrapassam de muito esta média.

Vêm-se, algumas vezes, massas protoplasmáticas, sem nucleo visível, e com muitos esquizotripanos.

O estudo de córtex seriados mostra facilmente serem estas partes constitutivas das grandes células a que antes nos referimos.

Por vezes encontram-se protozoários livres no liquido, mas este facto não é comum.

Quando faziamos as nossas pesquisas microscópicas, tivemos ocasião de observar duas formas redondas do esquizotripano parecendo incluídas no segmento cefálico de um espermatozoide (Est. 16, Fig. 3).

Esta célula mostra dois vacuolos correspondendo aos parasitos, alteração do nucleo e a modificação, não só morfológica, mas também cromática do « *Neben Kern* ».

Uma unica vez se nos deparou á observação, este facto, e, por isso, deixamos para estudo posterior a parasitação da referida célula.

zur Sicherheit zu gestalten, brauche ich aber Untersuchungen an Tieren, die für das Studium des interstitiellen Hodengewebes günstiger sind (Fig. 3, Taf. 15).

Zahlreiche Gefäße erleiden dieselben Veränderungen, die ich bei anderen Organen angegeben habe. In der albuginea fand ich keine Entzündungserscheinungen, dagegen hypertrophische und intensiv infizierte Zellen (Taf. 16, Fig. 2).

EPIDIDYMYS: In Schnitten dieses Organes konstatierte ich im Lumen der Kanälchen unter den Spermatozoen ähnliche parasitenhaltige Zellen, wie ich sie eben als von der Mündung der Samenkanälchen abgelöst beschrieb.

Es kommen hier auch andere infizierte Zellen vor, deren Abstammung ich noch nicht feststellen konnte; einige sind sehr klein und messen im Mittel 15—20 Mikra; andere dagegen überschreiten diese mittlere Grösse weit.

Manchmal sieht man Protoplasmamassen ohne erkennbaren Kern, welche viele Schizotripanen enthalten. Das Studium von Serienschnitten zeigt, ohne weitere Schwierigkeiten, dass dies Fragmente der oben geschilderten grossen Zellen sind.

Manchmal findet man auch Protozoen in der Flüssigkeit, doch kömmt dies nicht häufig vor.

Während meiner Untersuchungen hatte ich Gelegenheit zwei runde Schizotripanumformen zu beobachten, welche im Kopfteil eines Spermatozoons eingeschlossen schienen (Taf. 16, Fig. 3). Diese Zelle zeigt zwei Vacuolen, welche Parasiten entsprechen, Veränderung des Kernes, sowie eine, nicht nur morphologische, sondern auch chromatische Modifikation des Nebenkernes.

Dieses Faktum kam nur einmal zur Beobachtung und deshalb verspare ich die Infektion dieser Zellen für ein späteres Studium. Weitere Untersuchungen können jeden Zweifel zerstreuen, doch ist die Degeneration des Spermatozoons ein gewich-

Novas pesquisas poderão dissipar dúvidas, si bem que a dejeneração sofrida pelo espermatozoide seja poderoso elemento para afirmar a sua parasitação.

ESPERMA. — Quando se sacrifica a cobaia por picada no bulbo ou no coração, não raro se dá a expulsão de algumas gotas de esperma que, neste cazo, é puro.

Colhemos assim o liquido em animais infetados, e o exame revelou, 2 vezes em 6, a presença do esquizotripano.

Manguinhos, Julho de 1911.

ESTAMPA 14.

Fig.

1. Corte longitudinal de musculo estriado de cobaia. Coloração VAN GIESON-CURTIS. Aumento=1363 diametros.
  - a) nucleos das celulas musculares.
  - b) formas redondas de esquizotripanos.
  - c) formas redondas de esquizotripano em divizão.
2. Corte transverso de fibra muscular estriada de cobaia, contendo esquizotripanos na parte central. Coloração VAN GIESON-CURTIS. Aumento=1363 diametros.
  - a) nucleo da fibra.
  - b) forma redonda de esquizotripano.
  - c) esquizotripano em divizão.
3. Corte transverso de fibra muscular estriada em um ponto onde já existe rutura da membrana. Coloração VAN GIESON-CURTIS. Aumento=1363 diametros.
  - a) nucleo da fibra.
  - b) forma redonda de esquizotripano.
  - c) esquizotripano em divizão.
  - d) forma flajelada do parasito.
4. Neste corte ve-se destruição do elemento muscular e a presença de varios parasitos flajelados. Coloração VAN GIESON-CURTIS. Aumento=1363 diametros.
  - a) nucleo da fibra.
  - b) substancia hialina rezultante da destruição do elemento muscular.
  - c) formas redondas de esquizotripano.
  - d) forma flajelada de esquizotripano.

ESTAMPA 15.

Fig.

1. Corte de cerebro onde se vê uma celula de nevroglia contendo um cisto de formas redondas de esquizotripano. Coloração GIEMSA. Aumento=1363 diametros.
  - a) celula nervosa.
  - b) celula de nevroglia.
  - c) celula de nevroglia aumentada de volume e cheia de formas redondas de esquizotripano.
  - d) nucleo da celula.
  - e) formas redondas de esquizotripano.

tiger Grund; um seine Infektion zu behaupten.

SPERMA. — Wenn man Meerschweinchen durch Stich ins verlängerte Mark oder ins Herz tötet, so erfolgt nicht selten die Entleerung einiger Tropfen, in diesem Falle ganz reinen, Samens. Ich habe auf diese Weise die Flüssigkeit von infizierten Tieren gewonnen und die Untersuchung ergab in zwei von sechs Fällen die Gegenwart des Schizotrypanums.

Manguinhos, Juli 1911.

TAFEL 14.

Fig.

1. Längsschnitt durch quergestreiften Meerschweinchenmuskel. Färbung nach VAN GIESON-CURTIS. Vergr.=1363.
  - a) Kerne des Muskelzellen.
  - b) Runde Formen des Schizotrypanum.
  - c) Dieselben in Teilung.
2. Querschnitt einer quergestreiften Muskelfaser, welche im Innern Schizotrypanum enthält. Färbung nach VAN GIESON-CURTIS. Vergr.=1363.
  - a) Kern der Faser.
  - b) Runde Formen des Schizotrypanum.
  - c) Schizotrypanum im Teilung.
3. Querschnitt der quergestreiften Muskelfaser an einer Stelle, wo bereits eine Ruptur vorliegt. Färbung nach VAN GIESON-CURTIS. Vergr.=1363.
  - a) Kern der Faser.
  - b) Runde Formen des Schizotrypanum.
  - c) Schizotrypanum im Teilung.
  - d) Geisseltragende Form des Parasiten.
4. In diesem Schnitte sieht man die Zerstörung des Muskelelementes und verschieden geisseltragende Parasiten. Färbung nach VAN GIESON-CURTIS. Vergr.=1363.
  - a) Kern der Faser.
  - b) Hyaline Substanz als Folgezustand der Zerstörung der Muskelfaser.
  - c) Runde Formen des Schizotrypanum.
  - d) Geisseltragende Formen des Schizotrypanum.

TAFEL 15.

Fig.

1. Hirnschnitt mit einer Neurogliazelle, welche eine von runden Formen des Schizotrypanum erfüllte Zelle bildet. GIEMSA-färbung. Vergr.=1363.
  - a) Ganglienzelle.
  - b) Neurogliazelle.
  - c) Vergrößerte und von runden Formen des Schizotrypanum erfüllte Neurozelle.
  - d) Zellkern.
  - e) Runde Formen des Schizotrypanum.

Fig.

2. Corte de capsula suprarenal de cobaia — zona faciculada. Coloração VAN GIESON-CURTIS. Aumento=1363 diâmetros.
  - a) célula da zona faciculada.
  - b) célula intersticial.
  - c) célula interfascicular.
  - d) célula da zona faciculada contendo formas arredondas do parasito.
  - e) núcleo da célula parasitada.
  - f) formas arredondas de esquizotripano.
3. Célula intersticial hipertrofiada de testículo de cobaia. Coloração VAN GIESON-CURTIS. Aumento=1200 diâmetros.
  - a) núcleo da célula.
  - b) lâminas conjuntivas pericelulares.
  - c) formas arredondas de esquizotripano.
  - d) esquizotripano com núcleo em divisão.
  - e) elementos de reação.
4. Corte de cérebro onde ha um cisto de esquizotripanos no interior de uma célula de neuroglia, sendo a maioria constituída de elementos flagelados. Coloração GIEMSA. Aumento=1363 diâmetros.
  - a) célula de neuroglia.
  - b) capilar sanguíneo com núcleo da célula endotelial.
  - c) célula contendo esquizotripanos flagelados.
  - d) núcleo da célula parasitada.
  - e) formas arredondas do parasito.
  - f) formas flageladas de esquizotripano.

ESTAMPA 16.

Fig.

1. Corte obliquo de um tubo seminifero de cobaia colorido pelo metodo de GIEMSA. Aumento=1200 diâmetros.
  - a) espermatozoides.
  - b) células glandulares em cariocinese.
  - c) célula epitelial, destacada da parede, contendo numerosas formas arredondas de esquizotripano e com degeneração nuclear muito pronunciada.
  - d) esquizotripanos em divisão.
  - e) célula da camada parietal cheia de esquizotripanos.
  - f) parasitos no interior de células em via de destruição.
  - g) parede do tubo vizinho.
  - h) tecido intertubular.
2. Corte da albuginea de cobaia onde se ve uma grande célula, completamente cheia de esquizotripanos. Coloração GIEMSA. Aumento=1200 diâmetros.
  - a) núcleo da célula.
  - b) formas arredondas de esquizotripano.
3. Espermatozoides do interior de um tubo epididimario, sendo um delles parasitado. Coloração GIEMSA. Aumento 1363=diâmetros.
  - a) espermatozoides.
  - b) segmento cefalico com duas formas arredondas de esquizotripano, certamente em seu interior.

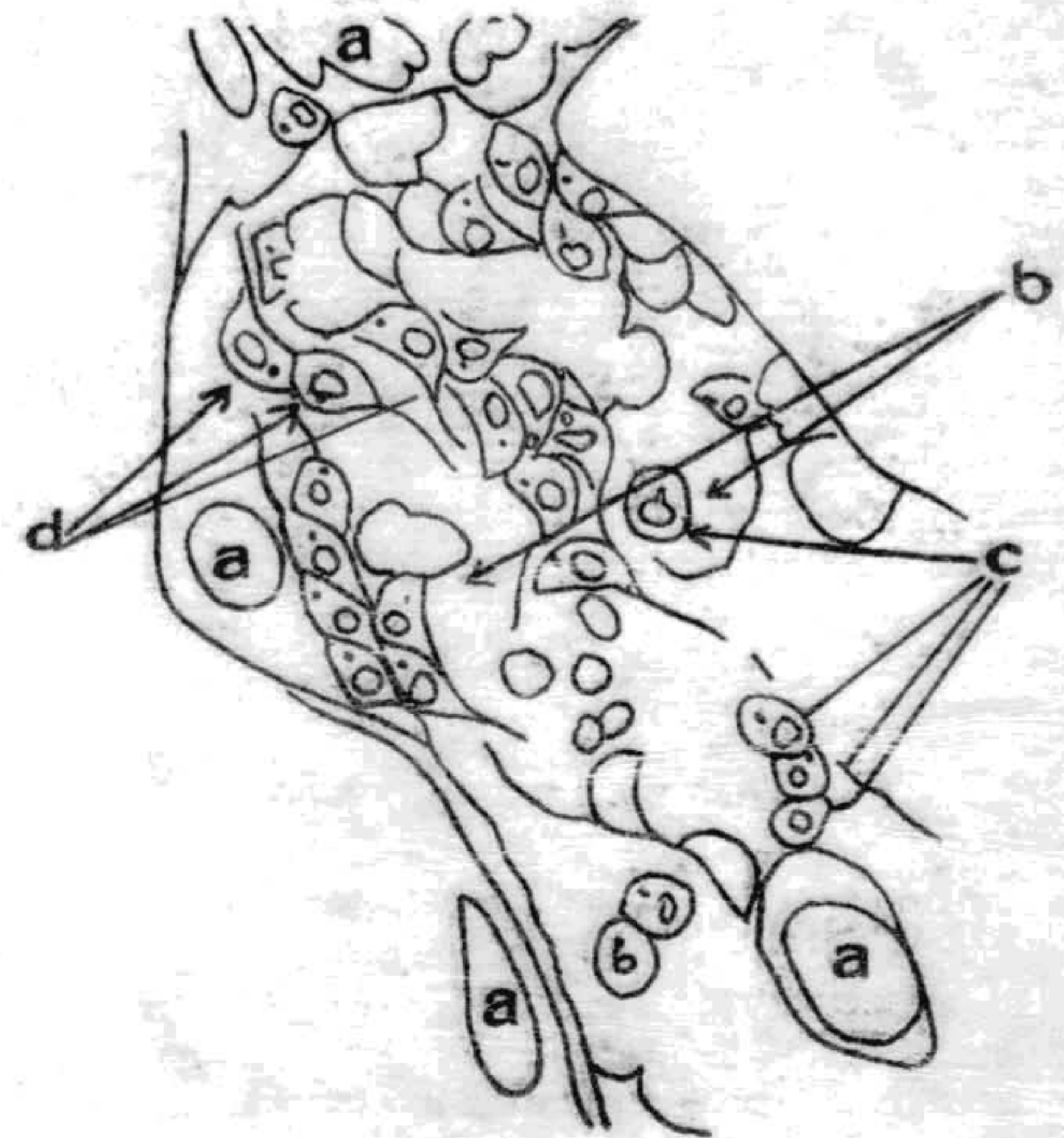
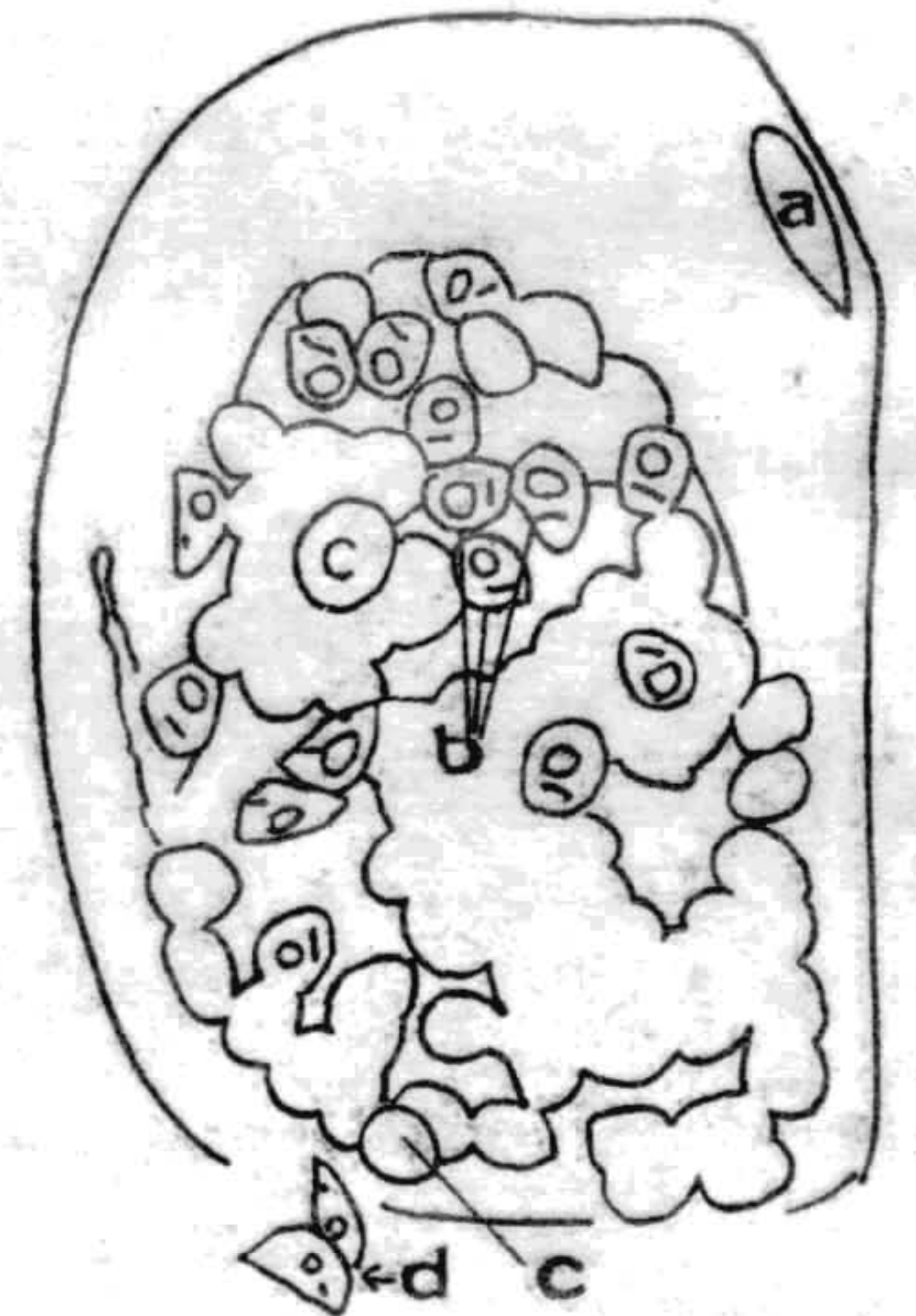
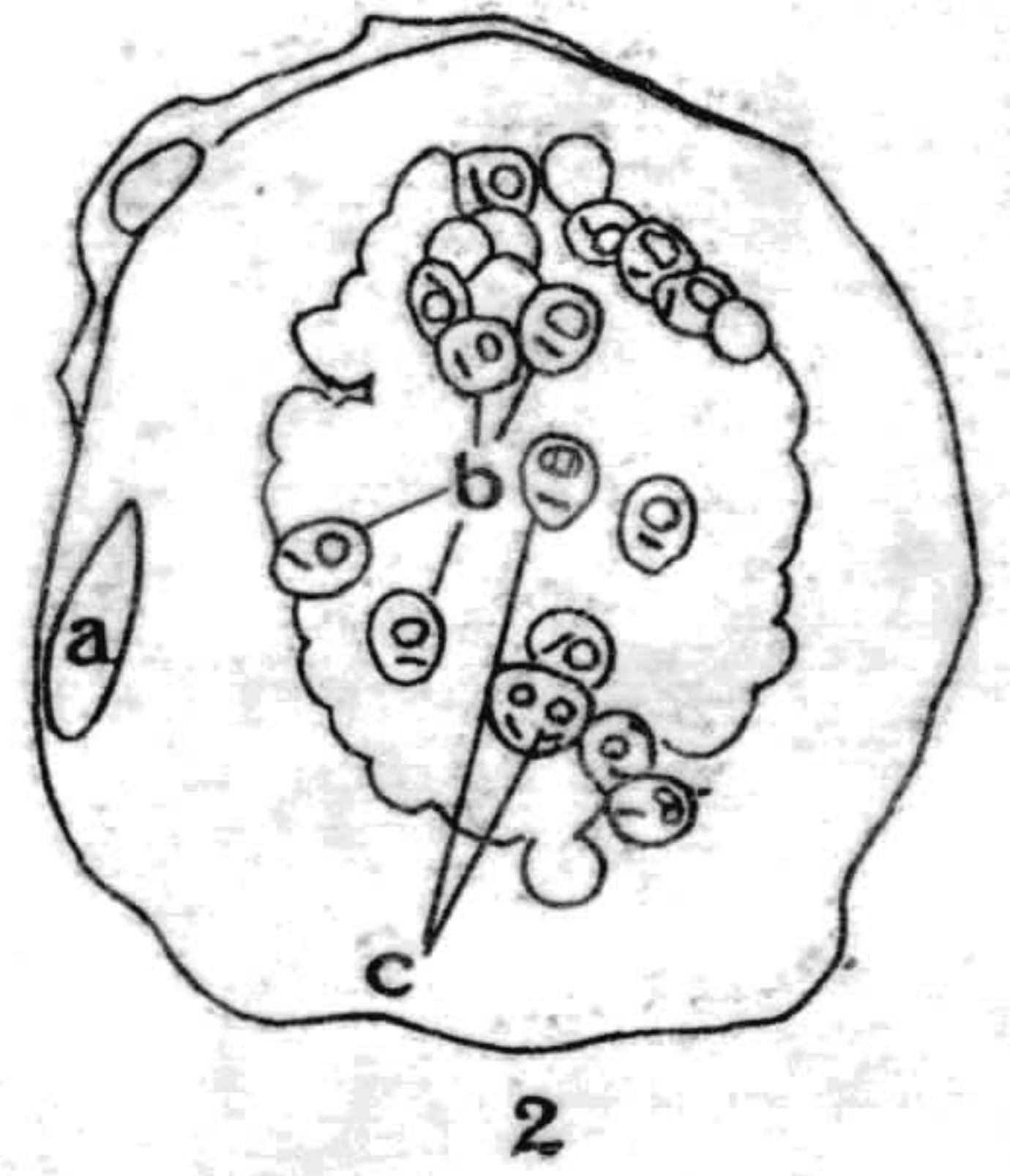
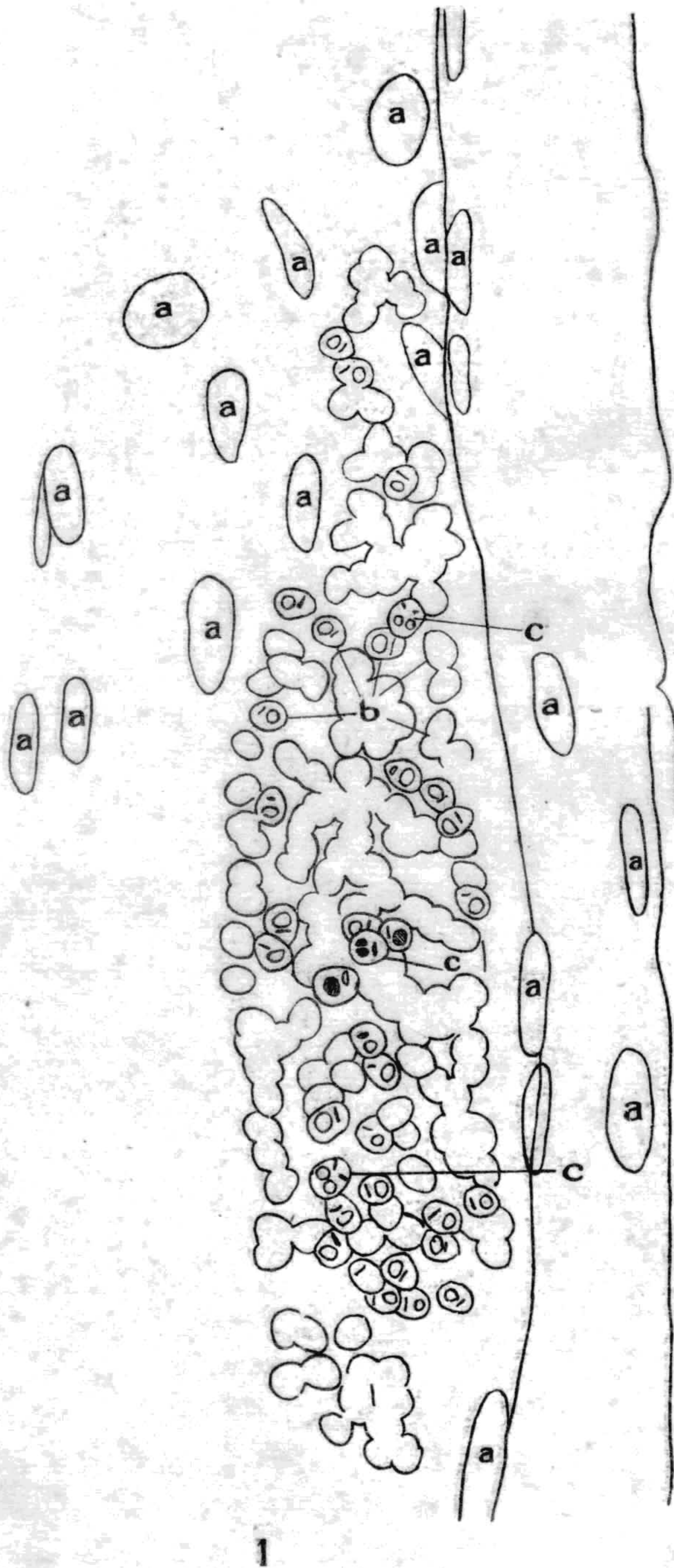
Fig.

2. Schnitt durch die Nebenniere eines Meerschweinchens. Fasciculäre Zone. Färbung nach VAN GIESON-CURTIS. Vergr.=1363.
  - a) Zelle der fasciculären Zone.
  - b) Interstitielle Zelle.
  - c) Interfasciculäre Zelle.
  - d) Zelle der fasciculären Zone, welche runde Parasitenformen einschliesst.
  - e) Kern einer parasitenhaltigen Zelle.
  - f) Runde Formen des Schizotripanum.
3. Hypertrophische interstitielle Zelle aus dem Hoden eines Meerschweinchens. Färbung nach VAN GIESON-CURTIS. Vergr.=1200.
  - a) Zellkern.
  - b) Perizelluläre Bindegewebslamellen.
  - c) Runde Schizotripanumformen.
  - d) Schizotripanum mit in Teilung begriffenem Kerne.
  - e) Entzündliche Elemente.
4. Hirnschnitt mit einer Schizotripanumzyste im Innern einer Neurogliazelle, welche grösstenteils aus geisseltragenden Elementen besteht. GIEMSAfärbung. Vergr.=1363.
  - a) Neurogliazelle.
  - b) Blutkapillare mit dem Kern einer Endotheliazelle.
  - c) Zelle mit geisseltragenden Schizotripanumformen.
  - d) Kern der parasitenhaltigen Zelle.
  - e) Runde Formen der Parasiten.
  - f) Geisseltragende Formen des Schizotripanum.

TAFEL 16.

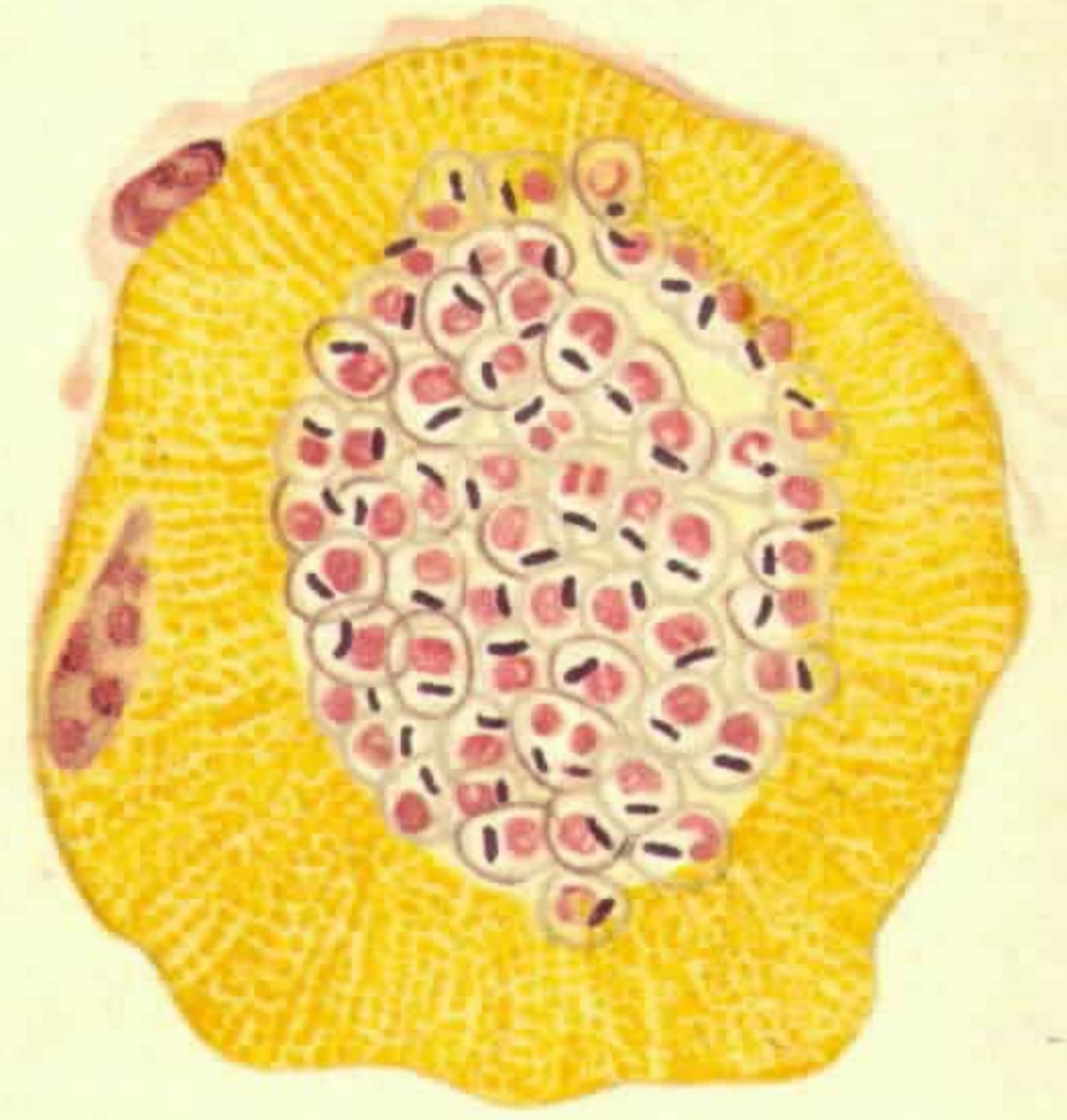
Fig.

1. Schrägschnitt durch ein Samenkanälchen vom Meerschweinch. Färbung nach GIEMSA. Vergr.=1200.
  - a) Spermatozoen.
  - b) Drüsenzellen in Karyokinese.
  - c) Von der Wandung abgelöste Epitheliazelle, die im Innern zahlreiche runde Schizotripanumformen enthält. Sehr deutliche Kerndegeneration.
  - d) Schizotripanen in Teilung.
  - e) Mit Schizotripanen erfüllte Zelle aus der Parietalschicht.
  - f) Parasiten aus dem Innern in Zerstörung befindlicher Zellen.
  - g) Wandung des benachbarten Kanälchens.
  - h) Intertubuläres Gewebe.
2. Schnitt durch die Albuginea vom Meerschweinch. Man sieht eine grosse, von Schizotripanen ganz erfüllte Zelle. GIEMSAfärbung. Vergr.=1200.
  - a) Zellkern.
  - b) Runde Schizotripanumformen.
3. Spermatozoen im Innern eines Nebenhodenkanälchens; eines derselben enthält einen Parasiten. GIEMSAfärbung. Vergr.=1363.
  - a) Spermatozoen.
  - b) Kopfabschnitt eines solchen mit zwei, sicher in seinem Innern gelegenen, runden Schizotripanumformen

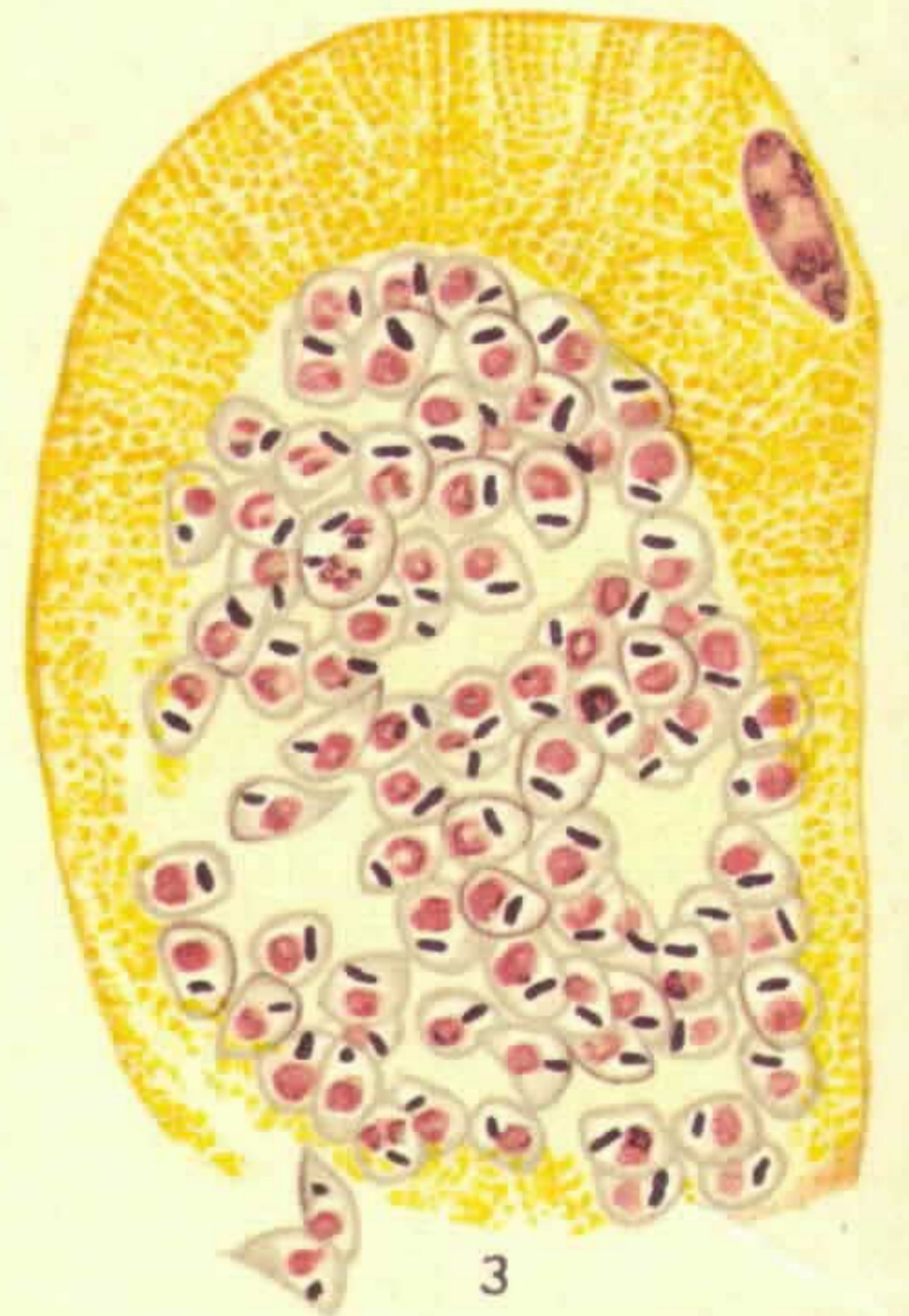




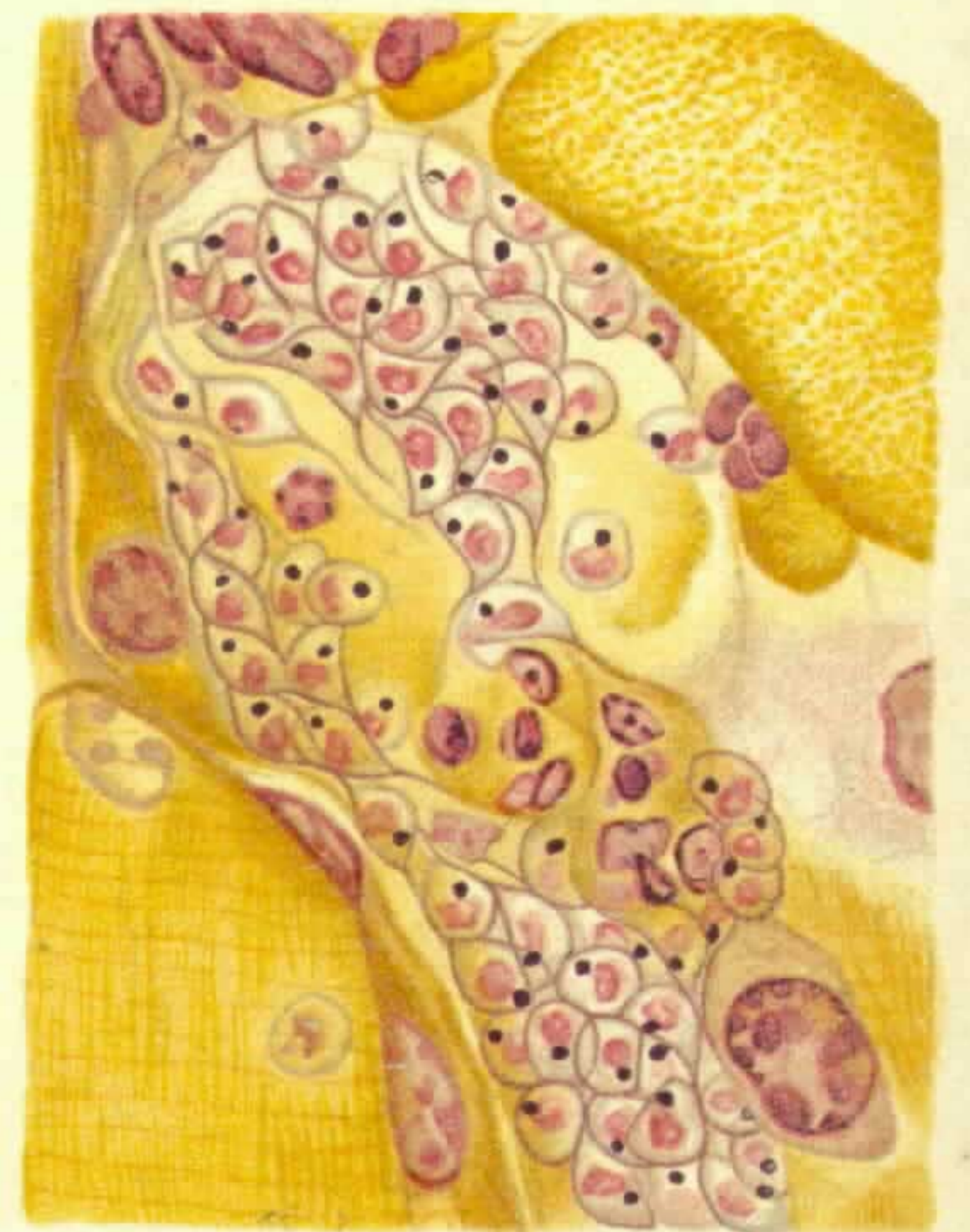1



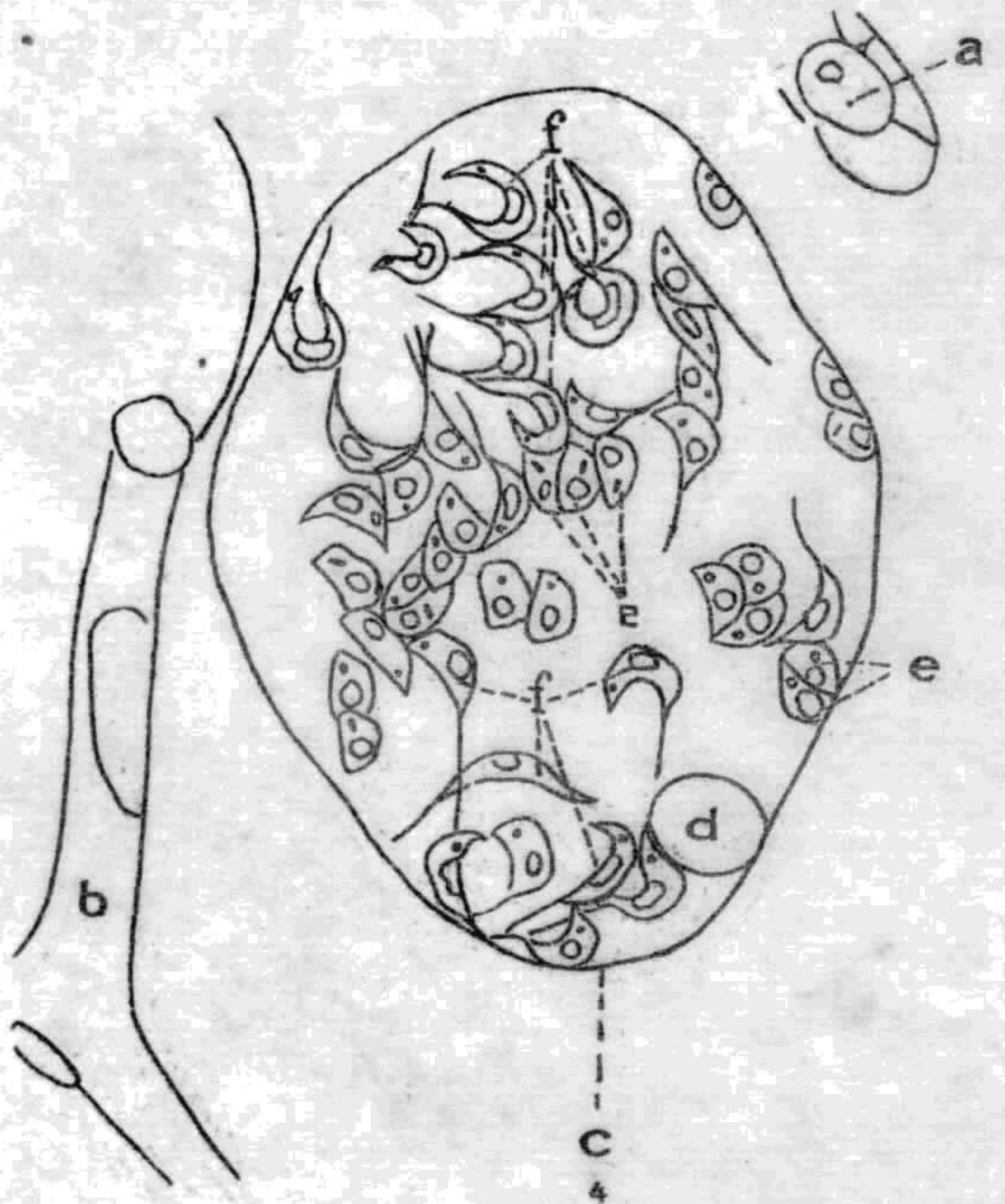
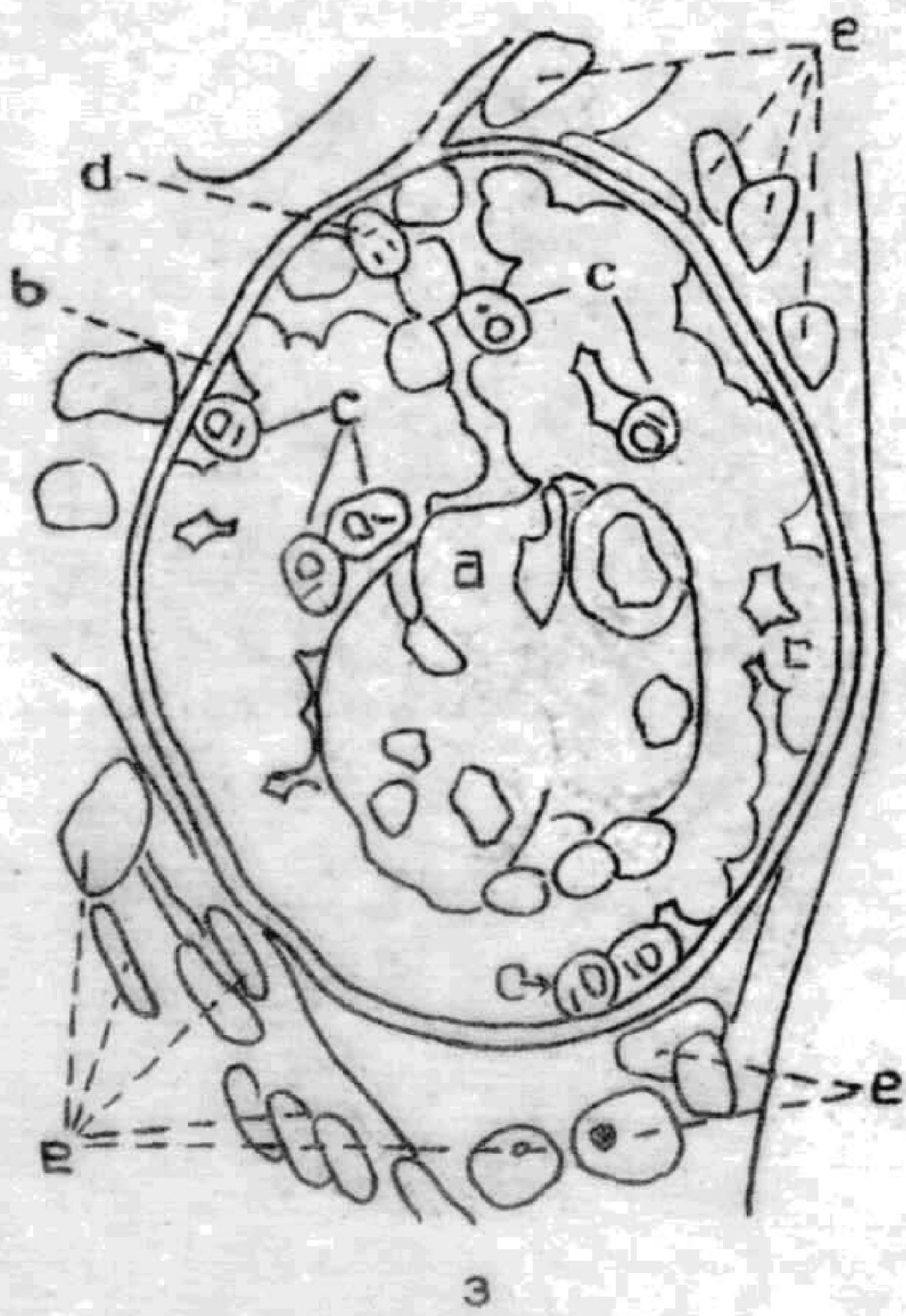
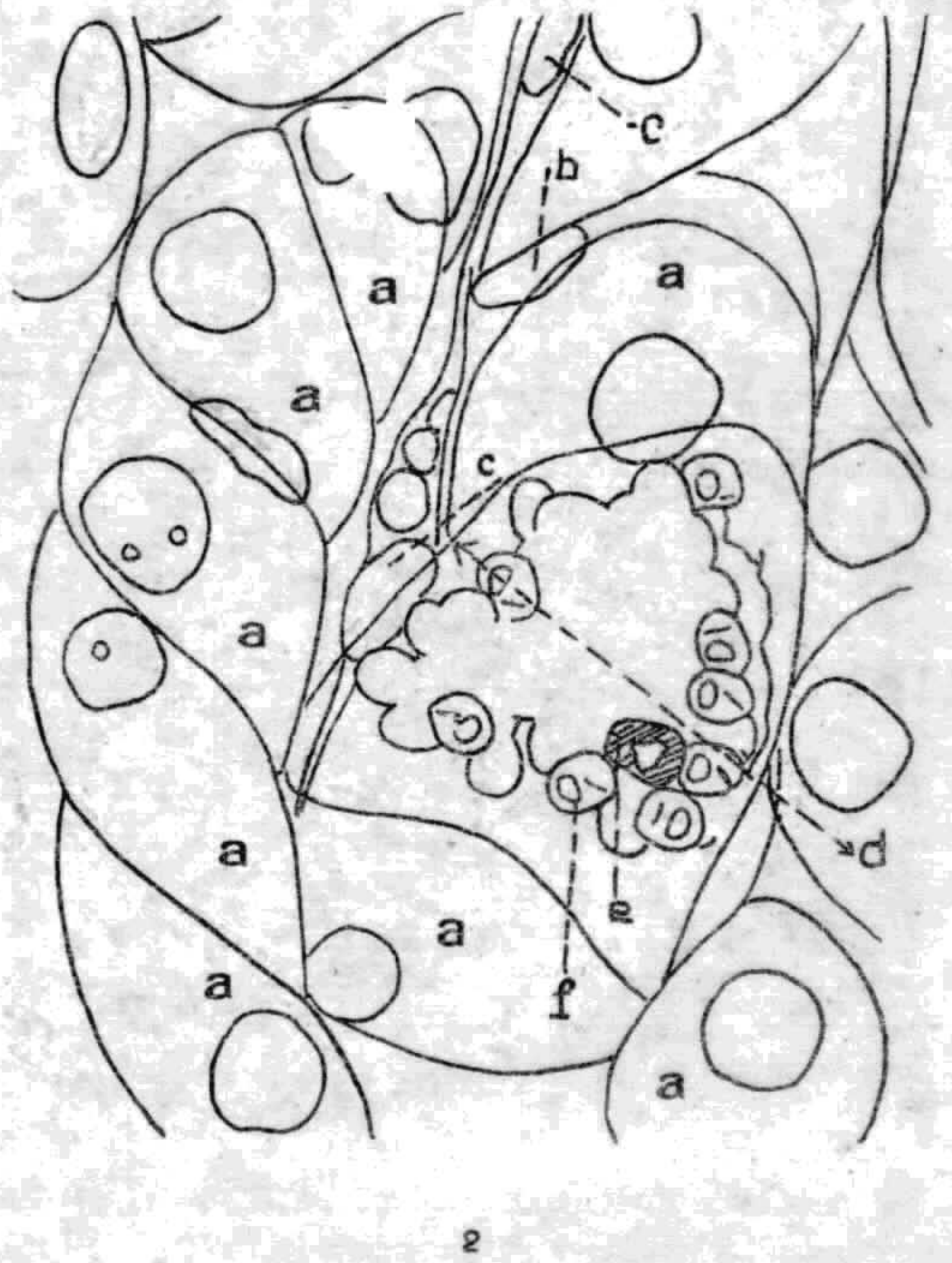
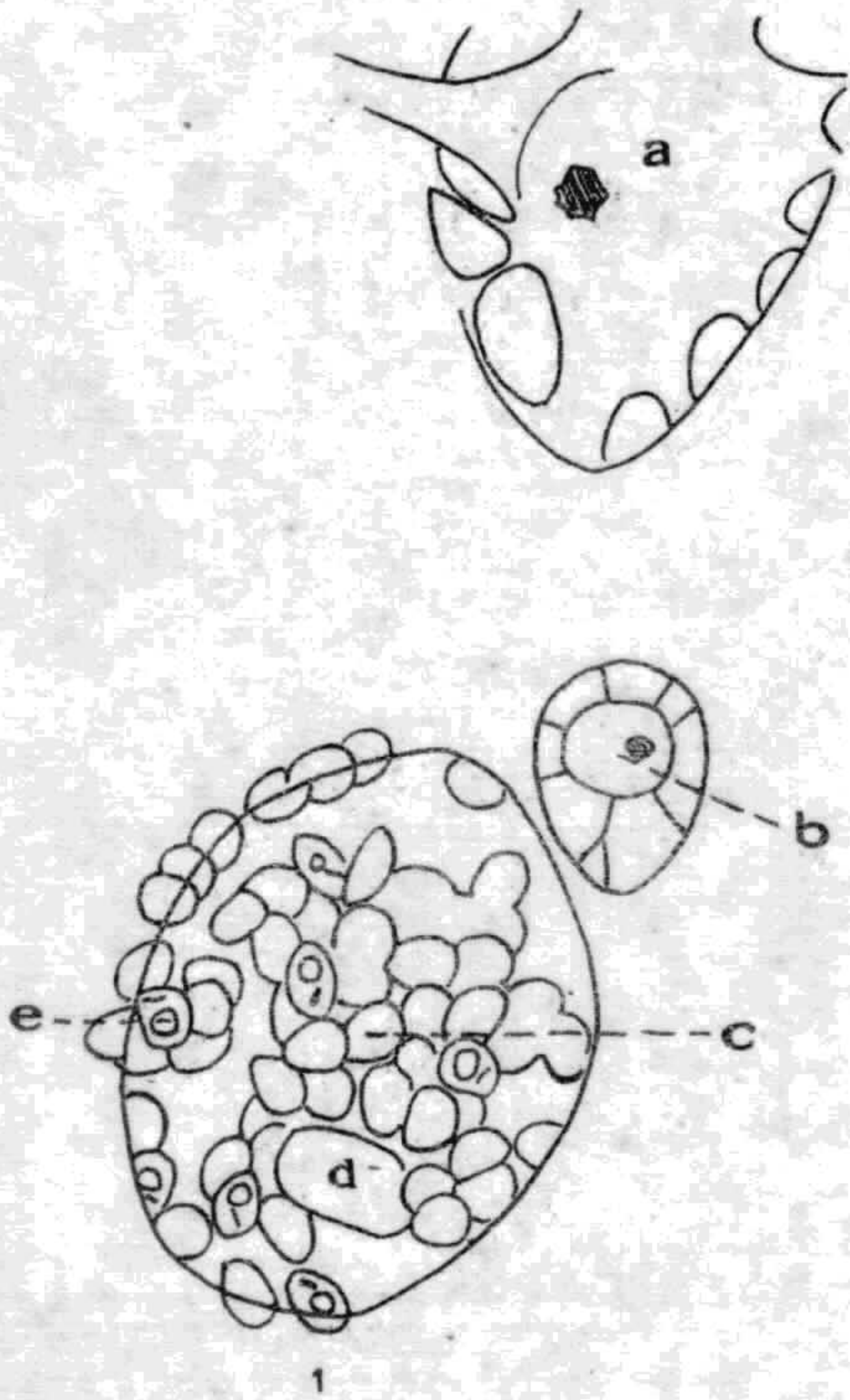
2

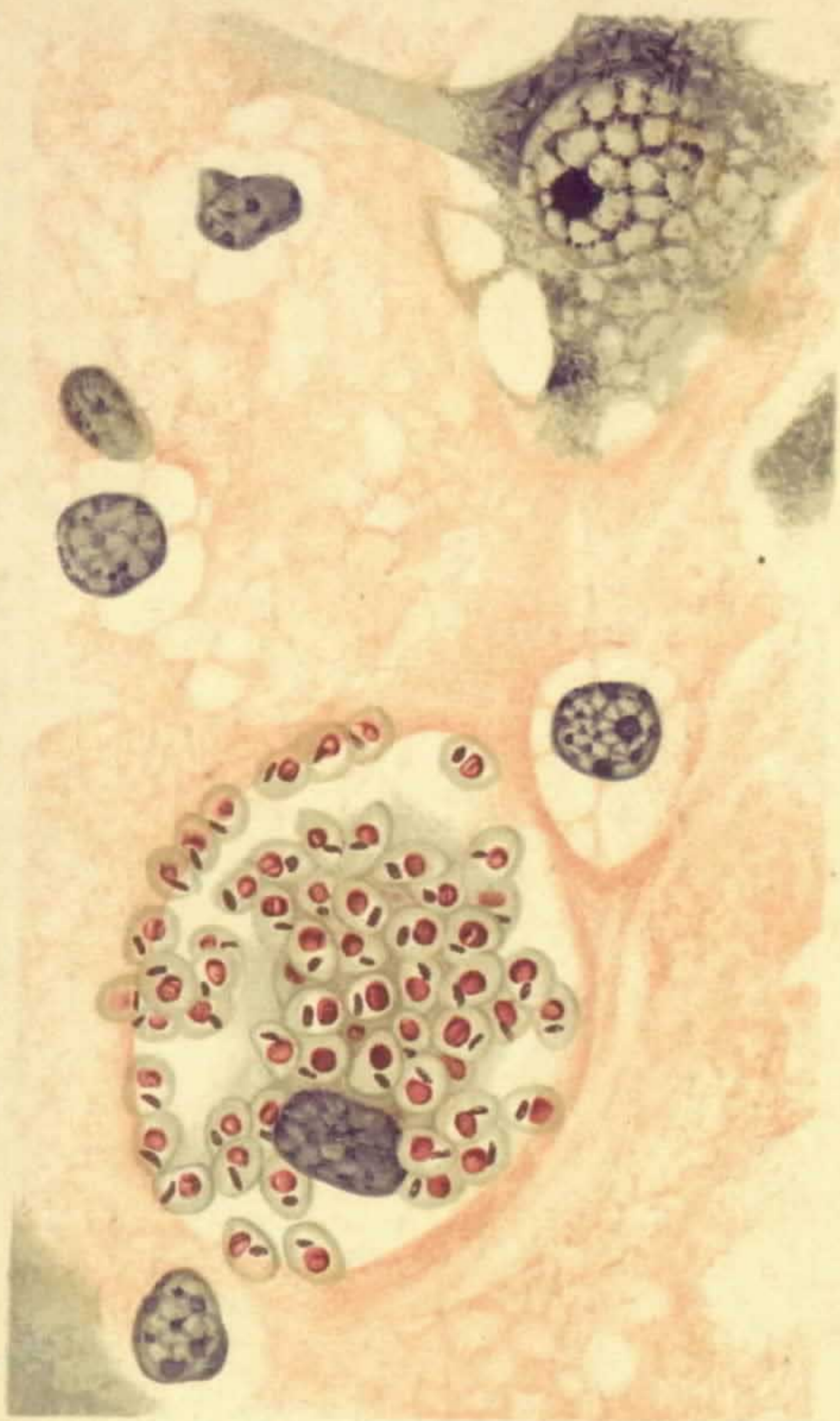


3

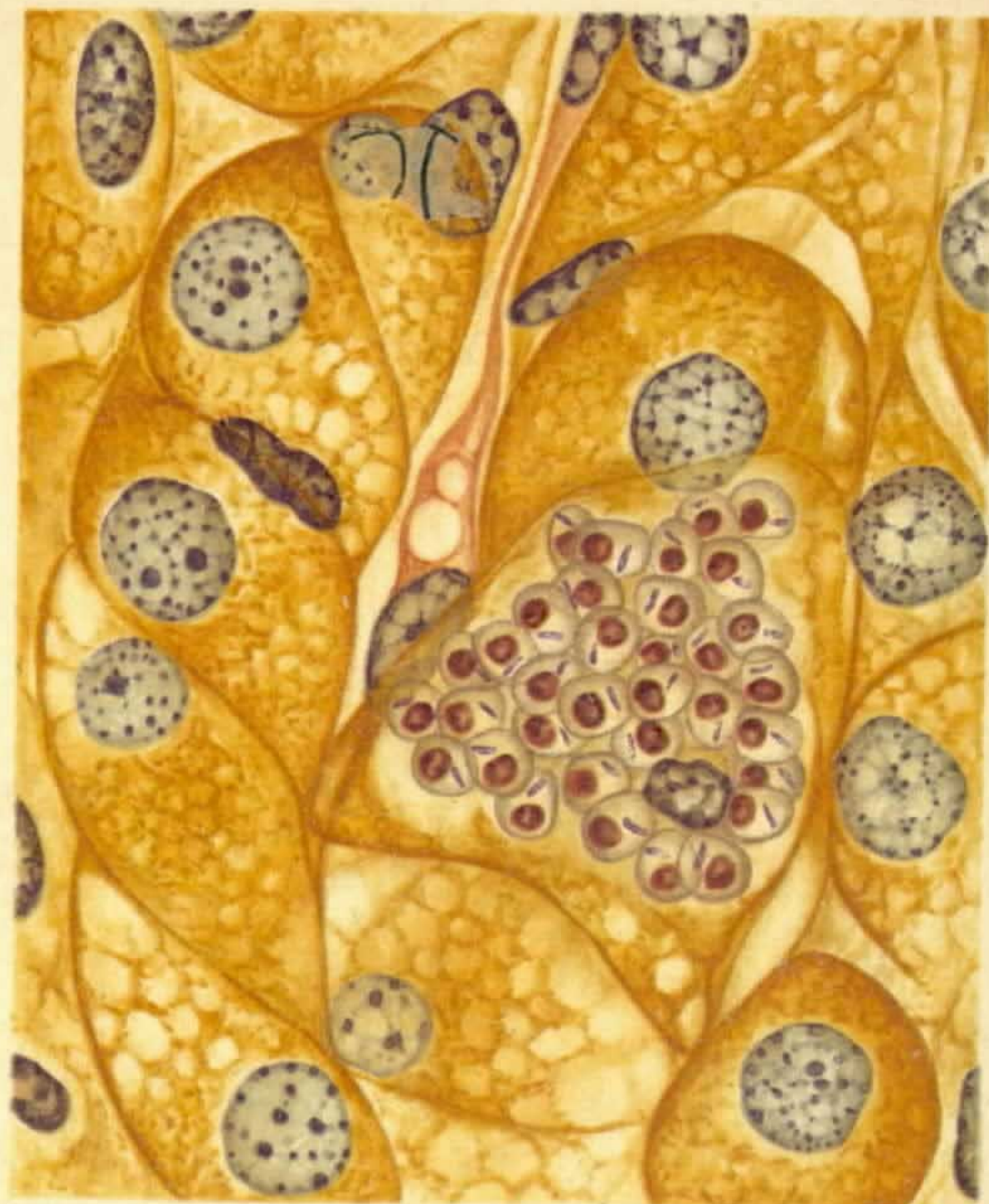

4

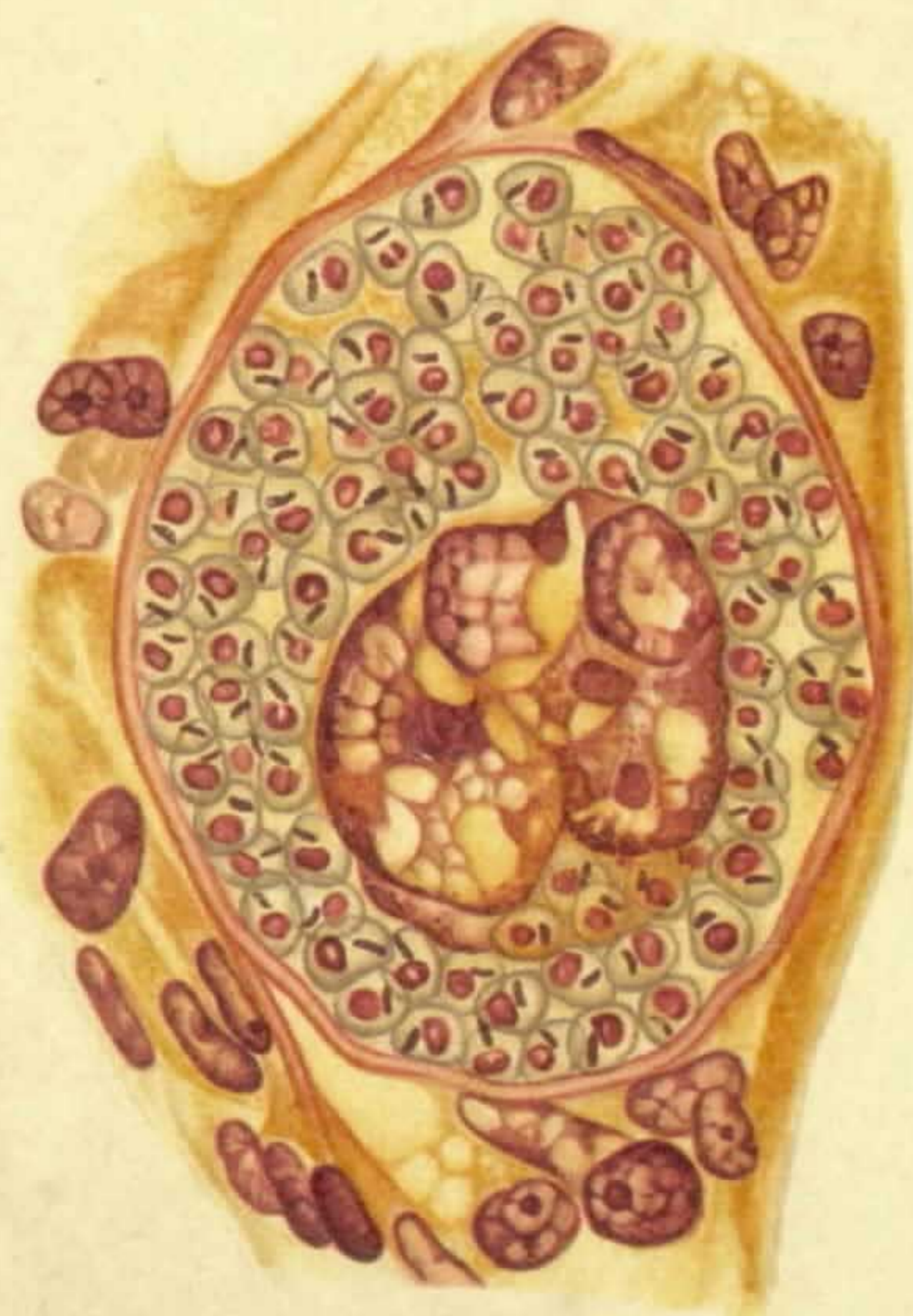




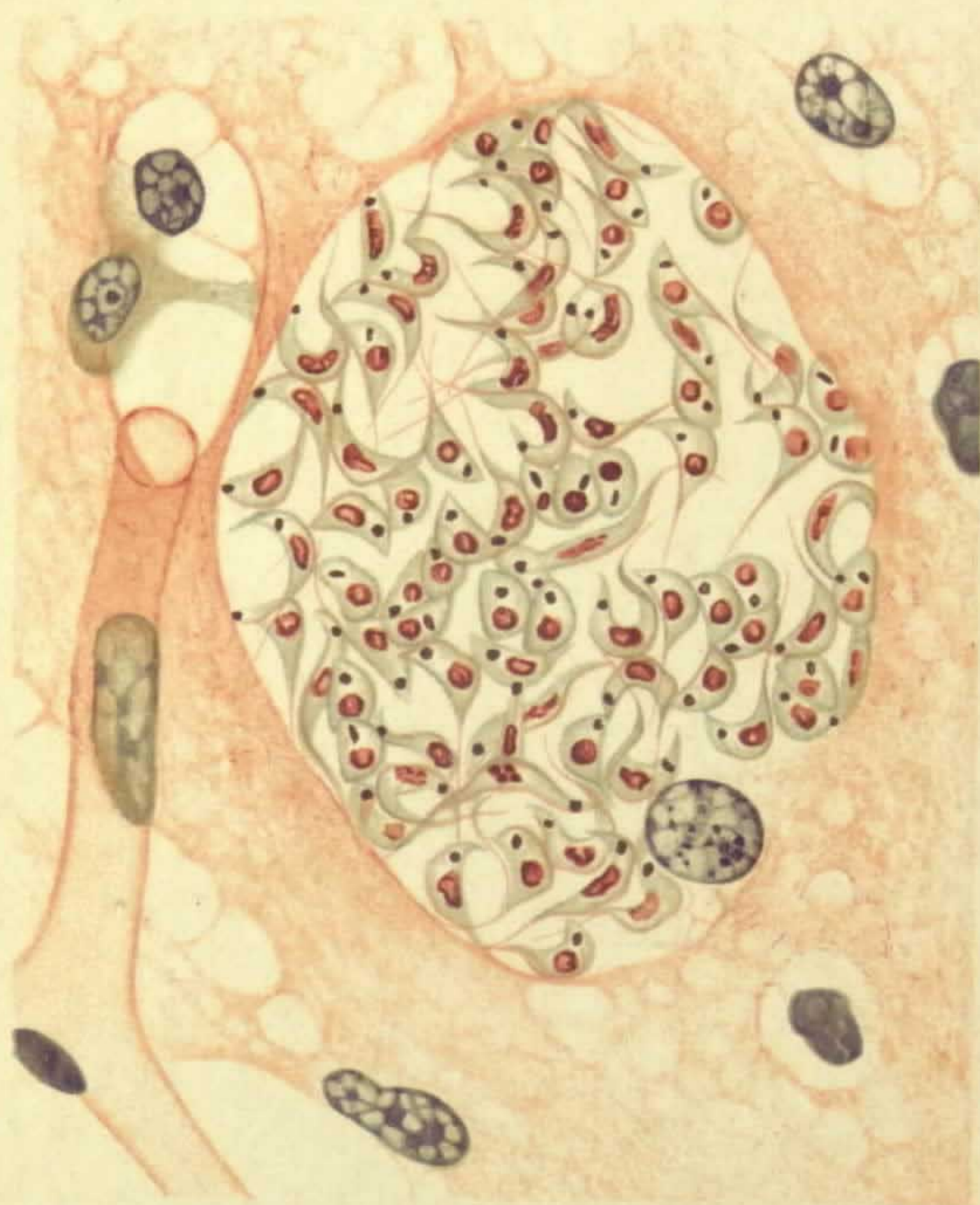
1



2



3



4

