

# Tuberculose Renal

Considerações gerais referentes à étio-patogenia,  
anatomia patológica, bacteriologia, diagnóstico  
e tratamento

por

**Jorge de Gouvêa\*** e **J. Guilherme Lacorte\*\***

(Com 115 figuras)

A tuberculose renal figura, logo depois da pulmonar, entre as mais freqüentes infecções provocadas pelo *Mycobacterium tuberculosis*. Segundo refere BRAULT, antes de G. L. BAYLE, os únicos autores que apresentaram lesões renais ligadas à tuberculose foram MORGAGNI e BAILLIE. O trabalho de BAYLE foi publicado no jornal de Corvisart e descreve alterações, obedecendo à mesma origem, nos rins, ureteres, bexiga, próstata, testículos e vesículas seminais. O mesmo autor assinala as observações de HOWSHIP e RAYNAUD e os quatro casos muito bem descritos por AMMON em 1834. RAYER, em 1839, apresenta no seu "Traité des maladies des reins", 16 casos distribuídos em três tipos, conforme as lesões se acham limitadas ao rim, ao rim e bacinete ou, então, atingem os demais órgãos do aparelho gênito-urinário. Todos os tipos de RAYER encontram-se nas descrições dos autores modernos. Cumpre ter em mente que, nessa época, ainda estava distante a era pasteuriana e as discussões sobre as causas das doenças infecciosas eram bastante agitadas e raros admitiam a possibilidade de um agente externo, vivo e invisível, penetrar no organismo humano e ocasionar tão sérias e profundas alterações. Só depois da descoberta do bacilo da tuberculose, feita por KOCH em 1882, com a descrição dos seus principais caracteres, ficou aclarada a etiologia da tuberculose renal como o ficara a das demais, localizadas em outros órgãos, principalmente os respiratórios.

Percorrendo a literatura sobre o assunto, verificámos que a tuberculose renal é assás freqüente nos serviços de vias urinárias e nos de necroscopias. E' assim que MARION afirma que a quinta parte dos doen-

---

\* Chefe do Serviço de Urologia do Hospital S. Francisco de Assis.

\*\* Chefe de Secção do Instituto Oswaldo Cruz.

tes internados nesses serviços sofrem dessa moléstia. SELLARIS e VONDERBERKE verificaram que, em 1724 doentes de lesões do aparelho urinário, 16 por cento o era de tuberculose renal. KUSTER declara que 10 por cento dos doentes atacados de tuberculose em outros órgãos apresenta alterações semelhantes nos rins. Na Clínica Mayo, segundo CAULK, em 85.000 operações, 510 foram conseqüentes à tuberculose renal. Em 20.000 autópsias, KAPSAMMER encontrou 196 casos dessa doença. No que diz respeito à idade, WILDBOLZ, em 315 casos, verificou que 224 estavam no limite entre 20 e 40 anos. ROHRER observou 2/3 dos casos entre 30 e 40 anos. MARION verificou que, de 1.393 casos, 933 tinham de 20 a 40 anos, 185 menos de 10, 175 de 40 a 50, e 100 além de 50 anos. GILE observou 96 doentes com a seguinte distribuição por idade: abaixo de 20 anos — 9; de 20 a 29 anos — 18; de 30 a 29 — 38; de 40 a 59 — 16; de 50 a 59 — 11; de 60 a 69 — 3; além desse limite — 1 caso. O doente mais jovem tinha 13 anos e o mais velho 76. Segundo CAULK, pela estatística das diferentes clínicas, a maior incidência está nos 31 anos e meio de idade. Quanto ao lado, segundo MARION, nenhum deles tem predominância. GILE observou 50 casos no rim direito e 46 no esquerdo. Das 60 peças cujas fotografias vão apresentadas neste trabalho, 38 são do lado direito. Das 30 observações correspondentes às radiografias, 14 são do lado direito. Em referência ao sexo, para MARION, tanto são sensíveis os homens como as mulheres. GILE observou 56 casos em homens e 40 em mulheres. CAULK cita várias estatísticas perfazendo o total de 1.176 casos; 59 por cento pertencia ao sexo masculino. ROHRER observou o dôbro de casos em homens. No que diz respeito à raça, GILE apresenta a seguinte distribuição dos seus casos: 53 indígenas 22 judeus, 3 pretos, 16 italianos, 1 mexicano e 1 chinês. Nos casos de CAULK, registraram-se 232 brancos e somente 14 pretos, sendo que a metade destes tinha tuberculose generalizada.

Com o aperfeiçoamento dos métodos de investigação urológica e com o conhecimento atual da patogenia da tuberculose não é difícil reconhecer a tuberculose urinária em suas diversas manifestações.

Na tuberculose renal, o diagnóstico precoce é de máxima importância e contribui para que um tratamento eficiente possa ser iniciado antes que lesões adiantadas requeiram a retirada do rim profundamente afetado; infelizmente, na maioria das vezes, o doente só é submetido a exame urológico quando, em fase adiantada da moléstia, os sintomas urinários não podem mais ser suportados.

Pela íntima conexão entre os órgãos do aparelho urinário, estabelecida por via linfática e pelo percurso da própria urina, dá-se muito cedo a contaminação do segmento inferior do sistema, muitas vezes precedida por via reflexa de sintomas subjetivos a que se seguem a desuréia e a cistite. Rápida e progressão da moléstia, os sofrimentos aumentam de intensidade, indicando maior comprometimento da bexiga.

Pela sua freqüência deve merecer atenção especial do clínico, quase sempre o primeiro a ser consultado logo aos primeiros sintomas; de uma boa orientação no início depende o êxito do tratamento.

A tuberculose renal é uma infecção de origem hematogênica e não se admite mais que possa ser primitiva, encarada como entidade patológica isolada. É sempre secundária, embora raras vezes não se possa localizar clinicamente o foco primário.

Em autópsias de indivíduos com tuberculose renal, KOCHER encontrou lesões tuberculosas do pulmão em 80% e KUMMEL verificou lesões extra-renais em 99,2%. Na estatística apresentada por CIBERT, 87% dos casos de tuberculose renal examinados clínica e radiologicamente apresentavam antecedentes de tuberculose pulmonar.

MEDLAR, em suas pesquisas, muito contribuiu para esclarecer o modo de infecção do rim na tuberculose. Injetando em animais urina infetada com bacilos da tuberculose, verificou que o rim só filtra os bacilos se houver uma lesão tuberculosa do tipo ulcerativo. Em exames histopatológicos, entretanto, pôde encontrar conglomerados de bacilos nos glomérulos sem que a urina mostrasse bacilúria; a presença de bacilos na urina sempre coincidia com a concomitância de lesões tuberculosas no rim.

Em importante trabalho publicado em 1926 provou a bilateralidade constante da tuberculose renal; suas conclusões basearam-se no estudo de cortes seriados de rins de indivíduos mortos de tuberculose pulmonar; as lesões quase sempre eram corticais, mostrando sinal de cura. Somente em poucos desses cortes pôde encontrar lesões que pudessem ser clinicamente reveladas pela urografia.

As conclusões de MEDLAR foram posteriormente confirmadas pelo mesmo, em 1948, no Congresso Americano de Urologia, em Boston, onde apresentou o resultado de 5.424 necrópsias de homens acima de 16 anos, falecidos de tuberculose pulmonar, em que sempre encontrou bilateralidade de lesão renal e comprometimento de outros órgãos do aparelho urogenital.

Salientando a frequência do acometimento simultâneo dos dois rins por via hematogênica acentua a preferência de localização das lesões no córtex, e em segundo lugar, nas papilas, podendo coexistir no mesmo órgão, umas ao lado de outras, lesões em fase ativa e outras em fase menos ativa ou mesmo em via de cicatrização.

O resultado prático das investigações de MEDLAR nos leva a não mais admitir uma unilateralidade absoluta da tuberculose renal.

Ficando latente em um dos órgãos e evoluindo para a caseificação do outro, a moléstia, se não revelar, pelos meios de diagnóstico a nosso alcance, sinais claros de lesão, pode ser clinicamente rotulada de unilateral e o rim manifestamente comprometido representa o rim cirúrgico.

O conhecimento deste episódio é de grande valor na apreciação das diversas fases de evolução da tuberculose renal e tem muita importância para o tratamento adequado a cada caso na concepção atual da terapêutica dessa moléstia.

A bacilúria tuberculosa descrita pela primeira vez por FULLERTON e HILLIER, que acreditavam ser possível a passagem do bacilo tuberculoso pelo rim indene, logo em seguida foi contestada por KIELHEUTER que achava ser necessário haver uma inflamação parenquimatosa com

albuminúria, para o bacilo transpor o rim. Em época posterior, SPITZER e SCHAFFAUSEN procuraram demonstrar a necessidade da existência de focos renais tuberculosos para explicar a bacilúria; as idênticas conclusões chegaram LIEBERTHAL, HUTH e RIEDER.

Estudando casos de bacilúria em rins cortados em série de pólo a pólo, WILDBOLZ procurou demonstrar sua origem em lesões inicialmente medulares.

MEDLAR, em exames histológicos, encontrou cicatrização em lesões corticais e caseificação nas medulares, concluindo que a bacilúria pode permanecer por muito tempo o único sintoma da tuberculose renal, ora evoluindo as lesões para o estado úlcero-cavernoso, ora ficando em estado de latência e cicatrizar.

Clínicamente, a tuberculose renal é cirúrgica quando a bacilúria é associada à piúria.

No estado de invasão da tuberculose, a regra é haver bilateralidade na contaminação dos rins, podendo haver cura espontânea em um deles (DE VRIES).

A tuberculose renal em sua fase evolutiva caracteriza-se pela piúria, bacilúria, distúrbios vesicais e, às vezes, hematúria micro ou macroscópica.

A cistite acompanhada de polaquiúria e tenesmo terminal é o sintoma que prevalece, e é tão freqüente que ISRAEL acentuou a suspeita de sua natureza sempre que fôr renitente ao tratamento local.

A piúria maciça ou microscópica ou a piúria asséptica dos casos obscuros requer sempre a pesquisa do bacilo no sedimento, a inoculação em cobaia e a cultura.

As vezes a moléstia simula a litíase renal com dôr e a hematúria, aparecendo na radiografia uma sombra lembrando a imagem de cálculo.

Em outras ocasiões o doente relata a história de uma hematúria que lembra um neoplasma renal ou uma hematúria essencial, que podem ser tão profusas a ponto de requererem uma operação de urgência.

Já nos vimos em tal contingência, diante de um caso sem nenhum outro sinal; a hematúria persistente e profusa havia de tal forma espoliado o doente que nos levou a fazer a ablação do rim esquerdo; o ponto de partida da hemorragia e a única lesão macroscópica encontrada era uma ulceração de papila cuja natureza tuberculosa foi demonstrada pelo exame histopatológico.

O mais comum, entretanto, é a moléstia se iniciar com uma irritação vesical de intensidade gradativa, aumentando progressivamente os sintomas de polaquiúria e tenesmo.

As vezes, inexplicavelmente, no decurso da moléstia desaparece a disúria e a urina torna-se clara; se o caso não foi visto no período de piúria o diagnóstico é difícil.

Isto acontece tôdas as vezes em que o ureter se estenosa e impede a chegada da urina infetada à bexiga, que, libertada da causa irritativa, só coleta a urina do rim oposto e melhora sua tolerância; os antecedentes da moléstia, a cistoscopia, e a urografia descendente são os únicos meios que nos podem conduzir ao diagnóstico.

Pode também a tuberculose renal apresentar o quadro de uma pielonefrite ou de um abscesso perinefrítico que só posteriormente o ato cirúrgico venha descobrir sua natureza com o exame anátomo-patológico.

A história do doente é de grande valor para o diagnóstico e requer anamnese minuciosa dos antecedentes individuais e de família.

A antecedência de moléstias pleuro-pulmonares, ganglionares, ósseas, articulares e urogenitais deve ser pormenorizada.

CIBERT, BRUN, FERWEL e USTUEDT, que estudaram minuciosamente a fase da infecção tuberculosa em que o rim é acometido, demonstraram que o complexo tuberculoso primitivo muitas vezes está no pulmão, onde pode ficar por algum tempo encapsulado ou calcificado em via de cura aparente; nos meses que se seguem, os bacilos entram na corrente circulatória, indo alojar-se em vários órgãos.

Os depósitos de bacilos extrapulmonares se fazem durante a fase de bacilúria, denominada fase secundária; formam-se focos latentes sem manifestação clínica e de duração variável, conforme o órgão atingido e o grau de infecção; só mais tarde é que vão aparecer os sinais de tuberculose renal.

Gradativamente a infecção tuberculosa primitiva vai-se atenuando; tornam-se mais raros novos focos e os gânglios tendem a se esclerosar ou encapsular. Quando aparece a tuberculose terciária crônica, a tísica, o processo metastático já está terminado. Se outros focos surgirem posteriormente, é que houve reativação tardia de uma lesão metastática latente da fase primitiva ou secundária.

Um elemento que deve sempre merecer grande atenção nos antecedentes do doente é a epididimite tuberculosa.

Na opinião de grande número de autores é secundária a tuberculose renal, mesmo em início; às vezes pode se apresentar em estado adiantado já fistulada e a lesão renal limita-se a um foco pequeno, por vezes parcialmente fibrosado.

Em 1935, CHEVASSU relatou uma série de casos de doentes com urina clara, portadores de epididimite tuberculosa sem sintoma algum que pudesse fazer suspeitar uma tuberculose renal e, no entanto, a urografia descobriu lesões no rim.

LJUNGGREN, em 1939, publicou a observação de 68 casos de epididimite tuberculosa, entre os quais anteriormente 50% havia tido tuberculose renal ao mesmo tempo ou em época posterior; em três deles houve confirmação pela necropsia. Na publicação mais recente de 1945, referindo-se ao mesmo tema relatou o resultado de outros 23 casos de tuberculose renal, em 12 dos quais o diagnóstico foi feito conjuntamente com a manifestação do epidídimo.

E' interessante a comunicação de LIVDEN, publicada em 1945, referindo 25 casos de epididimite tuberculosa, em que a urografia revelava lesões renais calcificadas, na maioria numa média de 14 anos após o surto da moléstia do epidídimo.

Diante de tais ocorrências, compreende-se a importância de um exame urológico completo em todos os casos de epididimite tuberculosa.

O estado geral do doente não sofre grande alteração, a não ser quando a tuberculose renal se associa a uma infecção mista trazendo febre e calafrios.

A noctúria traz um certo abatimento pela interrupção seguida do sono. Quando a moléstia ataca profundamente os dois rins provoca uma anorexia com emagrecimento geral, sensação de fadiga e perturbação do metabolismo protéico; pouco a pouco vão declinando as forças, e o doente entra em um estado urêmico e sucumbe por insuficiência renal ou tuberculose pulmonar ou miliar.

No exame, a palpação renal só tem valor quando existe uma hidronefrose ou pionefrose. O exame da próstata e vesículas seminais, como o toque vaginal, nunca devem ser omitidos.

A piúria, a bacilúria e a perturbação funcional da bexiga constituem a tríade sintomática da moléstia. A presença de pus e bacilos na urina, colhida em condições que afastem a possibilidade de contaminação, positivam o diagnóstico.

Nem sempre a pesquisa direta do bacilo é positiva, apesar de ser encontrada, na opinião de WILDBOLZ, em 77% dos casos.

BEER diz tê-lo encontrado em 89% de seus casos, empregando algumas vezes injeções de tuberculina para ativar a eliminação.

O diagnóstico bacteriológico é feito pela observação microscópica do bacilo de KOCH no sedimento urinário, pela cultura do mesmo em meios especiais e pela inoculação em cobaias.

O exame do sedimento urinário póde ser direto ou após homogeneização. No primeiro caso, podemos ainda examinar o sedimento depois da colheita da urina ou em seguida a tratamento que altere a sua densidade, afim de facilitar a precipitação dos bacilos.

BONINO aconselha a misturar o álcool a 50° na proporção de 1/4 do volume. Deixar em repouso à temperatura ambiente e centrifugar durante 15 a 20 minutos e 4.000 rotações por minuto. Este autor observou ainda que as urinas da manhã, entre 7 e 9 horas, contêm muito maior quantidade de bacilos. HANKS e FELDMAN aconselham método de pesquisa após floculação dos fosfatos.

Para o exame direto, simples, faz-se o esfregaço do centrifugado. Depois de sêco, fixa-se pelo calor, ou melhor, pelo álcool absoluto que se inflama a seguir. O esfregaço está pronto para ser corado, o que se faz a quente pela fucsina de ZIEHL, conforme o método de ZIEHL-NEELSEN. Esta foi a técnica que preferimos para a coloração dos sedimentos que tivemos oportunidade de examinar.

Outro método de coloração que muitos autores preferem e que oferece, igualmente, boa diferenciação microscópica, é o de SPENGLER: Corar o esfregaço, fixado pela fucsina de ZIEHL, aquecendo-se levemente, durante 10 minutos. Entornar o corante e tratar pela mistura, em partes iguais, da solução aquosa saturada de ácido pícrico e álcool a 95°. Lavar em álcool a 60°. Descorar durante 30 a 40 segundos pelo ácido azótico a 15%. Lavar novamente em álcool a 60°. Passar na solução pícrica. Lavar rapidamente em água e secar.

Conforme referimos, é aconselhável, antes de centrifugar, para obtenção do depósito que vai servir para os esfregaços, provocar a queda da densidade urinária, de modo a que os bacilos facilmente atinjam o fundo do tubo durante a centrifugação. Para tal fim basta — e assim o temos praticado — seguir as recomendações de BONINO. Depois de bem feita a mistura, procede-se à centrifugação. Constitui ainda boa norma operar sobre urinas obtidas de várias micções.

Muitos autores desprezam o exame direto nas condições acima descritas e fazem imediatamente a homogeneização do material suspeito conforme a técnica que preferem.

Nós temos adotado a seguinte, ligeira modificação da de PETROFF: Ao material suspeito, que será, no caso, o depósito urinário obtido por centrifugação, junta-se parte igual de soda a 10%. Mistura-se bem e deixa-se durante 15 minutos à temperatura ambiente. Centrifuga-se, e o esfregaço é feito com o depósito obtido, que se cora pelo método de ZIEHL-NEELSEN ou outro destinado ao mesmo fim. PETROFF aconselha no seu método original a neutralização da soda pelo ácido clorídrico.

Outro método que tem a preferência de muitos autores e que também temos empregado é o de SAENZ e COSTIL: colocam-se mais ou menos 2 gramas do material em geral estéril. Tritura-se, junta-se água e mistura-se. Depois, retira-se certa quantidade da água e junta-se o mesmo volume de ácido sulfúrico a 15%. De preferência temos juntado o ácido sulfúrico diretamente ao material triturado. Deixa-se em repouso durante 30 minutos e neutraliza-se com solução de soda a 10% até viragem ao tornassol. Centrifuga-se e faz-se o esfregaço, que está pronto para ser corado depois de fixar-se.

A observação do bacilo de KOCH na urina, mesmo nos casos positivos de tuberculose renal, é difícil e falha em elevada percentagem de casos. Daí a necessidade dos exames repetidos e o recurso às culturas e inoculações experimentais.

A observação direta, o germen apresenta-se sob a forma de bastonetes delgados que medem de 0,2 a 0,8 de micro por 0,5 a 5 micros. As extremidades do bacilo podem ser arredondadas ou ponteagudas. Observam-se, com frequência, formas encurvadas, alongadas, às vezes elementos claviformes ou cuneiformes, além de outras, extremamente irregulares. Mesmo os elementos ramificados, semelhantes aos actinomicetes, podem aparecer raramente. Os bacilos mostram-se com frequência agrupados dois a dois em forma de V, Y ou T (Fig. 1).

No citoplasma do bacilo encontramos grânulos esparsos que algumas vezes aparecem isolados. As principais granulações desse tipo são as de MUCH. As suas dimensões são variáveis, assim como o seu número, para cada bacilo. Para melhor evidência dessas granulações, denominadas granulações gramófilas, possuímos o método de FONTES, que consiste na combinação dos métodos de ZIEHL-NEELSEN e GRAM e que se pratica da seguinte maneira: Corar o esfregaço fixado pelo calor, pela fucsina de ZIEHL, a quente, durante 2 minutos. Sem lavar, tratar pela solução de violeta de genciana ou cristal-violeta durante 1 a 2 minutos, e depois pelo lugol, que se renova 3 vezes. Tratar pelo álcool-acetona até descoramento completo. Lavar e tratar pelo azul de meti-

leno durante 30 segundos. Lavar e secar. Por êste método, as granulações, em número e dimensões variáveis para cada bacilo, aparecem coradas de violeta, ao passo que o resto do corpo bacilar apresenta-se em vermelho mais ou menos carregado.

De regra, os bacilos são raros no esfregaço de sedimento urinário, se bem que possam aparecer em abundância no pus renal, conforme observámos no material colhido no caso do rim n.º 87 (Fig. 1) em que se notam aglomerados compactos que dão a impressão de serem provenientes de cultura em meio artificial ou de lesões lepróticas.

Bacilos morfológicamente atípicos em referência ao bacilo de Koch, conforme a descrição acima, podem dificultar o diagnóstico que só se resolverá pela cultura ou inoculação. Foi o que nos sucedeu uma das vezes.

Há referências, se bem que raras, ao aparecimento de bacilos álcool-ácido-resistentes banais em sedimento urinário. Nunca os observámos.

A cultura do bacilo de Koch existente na urina ou em qualquer ponto do aparelho urinário pode ser obtida pela sementeira direta do material quando não se encontram outros germens associados. Neste caso, é necessário praticar-se um dos métodos de homogeneização atrás indicados.

O bacilo da tuberculose não prolifera nos meios usuais de cultura, de modo que, para o seu isolamento e cultivo, torna-se necessário o emprego de meios especiais.

A nossa experiência nesse terreno tem-se estendido a vários meios, como sejam os de PETROFF, LOEWENSTEIN, PETRAGNANI, HOHN, DORSET e LUBENAU. Chegámos à conclusão de que os três primeiros são os melhores e, dêles, o de LOEWENSTEIN ocupa o primeiro lugar. PELZ obteve 88 por cento de resultados positivos empregando êste meio.

Conforme referimos, a sementeira pode ser feita com o sedimento da urina colhida assépticamente, ou, quando contaminada, com o centrifugado final resultante da homogeneização.

As colônias começam a ser vistas a partir de 10 a 15 dias. Em menor prazo aparecem as microcolônias visíveis ao microscópio, ou com lupa de forte aumento. Mesmo antes desta fase de visibilidade, podemos fazer esfregaço do material colhido da superfície do meio de cultura e verificar a presença de bacilos álcool-ácido-resistentes nos casos positivos, em tempo mais reduzido.

SAENZ e EISENDRATH aconselham o exame das microculturas antes da verificação das colônias, pela raspagem do meio de cultura, o que reduz à metade o tempo de observação. BONINO acha que, pelo exame das microcolônias, o resultado pode ser dado de 7 a 12 dias.

Conforme se vê, as culturas do bacilo da tuberculose, a partir da urina, são de crescimento vagaroso, como acontece com o mesmo bacilo proveniente de qualquer outro material.

As colônias, nos meios indicados, a partir de 15 dias, são secas, opacas, rugosas, de contôrno sinuoso. Algumas amostras apresentam colônias pigmentadas em amarelo, róseo ou alaranjado (Figs. 2 a 5).



Alguns autores como sejam NASTA, BLECHMANN e KATZ-GALATI aconselham também a hemocultura.

Para as inoculações experimentais o animal de escôlha é a cobaia. E' extremamente sensível e com a particularidade que muito facilita o diagnóstico — de apresentar lesões características e fácilmente visíveis.

A inoculação pode ser feita com material colhido assèpticamente, urina ou pus de qualquer ponto do aparelho urinário. Costumamos inocular subcutâneamente, na região abdominal, nas proximidades da virilha. Quando o material apresenta muito pus e germens associados é necessário praticar-se a homogeneização, inoculando-se o centrifugado diluído em água fisiológica.

A reação dos gânglios regionais correspondentes é quase sempre fácilmente apreciável, além do abcesso que pode formar-se no ponto de inoculação e que costuma aparecer em primeiro lugar. A reação ganglionar é comumente notada a partir do décimo dia. De regra, os animais resistem durante muito tempo, apesar das lesões adiantadas e generalizadas que apresentam. Temos a impressão que resistem por período muito mais prolongado do que as cobaias inoculadas com escarro que contenham bacilos, mesmo em pequena quantidade. Pelo menos assim tem sucedido nas nossas experiências.

As lesões provocadas na cobaia não diferem das observações em animais inoculados com bacilos de KOCH de outras proveniências. São mais comuns e típicas as lesões do baço e fígado que apresentam, macroscopicamente, aumento de volume, principalmente do baço, e áreas e nódulos esbranquiçados correspondentes a folículos em evolução ou caseificados. Os demais órgãos, pulmões, pâncreas, gânglios etc. podem apresentar lesões semelhantes. Ao exame microscópico dos cortes histológicos notam-se as alterações características da tuberculose — folículos, células gigantes e epitelióides, linfócitos, além de pontos caseificados e evidenciação de bacilos álcool-ácido-resistentes pelo método de ZIEHL-NEELSEN aplicado aos cortes.

Fato curioso um de nós teve ocasião de observar em cobaia inoculada com sedimento urinário de indivíduo portador de tuberculose renal. À necropsopia o animal inoculado nada revelou a não ser pequeno abcesso localizado no pólo superior de um dos rins (Fig. 6). Do material colhido dêsse abcesso obteve-se cultura pura de bacilo da tuberculose e animais reinoculados apresentaram as lesões típicas e generalizadas da moléstia.

Em suma, para o diagnóstico bacteriológico da tuberculose renal, quando possível, devemos praticar o exame microscópico do material como se apresenta e, após homogeneização, semear o mesmo nos meios especiais de cultura e, finalmente, inoculá-lo em cobaia.

Qualquer dos métodos, quando isolado, pode falhar.

Pelas experiências que um de nós teve ocasião de executar em colaboração com E. MONTEIRO, com o fito de verificar qual dos métodos apresentava superioridade sôbre os demais para o diagnóstico da tuberculose em qualquer órgão, incluindo o exame histopatológico, chegámos

à conclusão seguinte: em 91 casos suspeitos o exame histopatológico foi positivo em 61,6% dos casos. As culturas foram positivas em 45%, as inoculações em 37% e os exames dos esfregaços, em 33%. Cumpre frisar que se tratava de casos suspeitos. Em muitos dêles todos os exames foram negativos e, às vêzes, de modo variável, um ou dois dos exames positivos, e os demais negativos. Tomando por base êsse trabalho concluimos pela necessidade de serem praticados todos os exames, nos casos duvidosos ou suspeitos.

Segundo CORPER, para que a inoculação seja positiva basta a presença de 1 a 10 bacilos por cc. e para que o exame microscópico os acuse são necessários 100.000 por cc.

Quando se suspeitar, pelo exame microscópico ou das culturas, de que se trata de bacilo álcool-ácido-resistente, saprófita ou não patogênico, só a inoculação experimental poderá fornecer o resultado definitivo. Foi o que nos sucedeu com a observação do rim n.º 73.

A ocorrência de bacilos álcool-ácido-resistentes saprófitas ou patogênicos para animais, tem sido assinalada por vários autores. Nos últimos tempos, CARLI descreveu um caso pelo bacilo da tuberculose das aves em que, além das lesões renais, encontraram-se alterações específicas nos ossos e pèle. BONINO descreve espécie pouco virulenta para a cobaia e atípica quanto à morfologia das colônias. Sòmente as lesões histopatológicas não deixaram dúvidas. DE SANCTIS MONALDE, de 400 urinas provenientes de indivíduos suspeitos de tuberculose renal, isolou 72 amostras de bacilos álcool-ácido-resistentes, entre os quais, 69 foram identificados como pertencentes ao tipo humano clássico, e 1, ao bovino. As duas amostras restantes eram constituídas por colônias cromogênicas e o estudo biológico mostrou que uma delas devia ser identificada a um bacilo paratuberculoso não virulento para animais de laboratório, e a outra, a um bacilo do tipo humano da variedade amarela. Mesmo o isolamento do tipo bovino parece raro. YAMAZAKI e YAMAGUSHI, de 200 casos, sòmente de um isolaram o tipo bovino. SAENZ e EISENDRATH, em 57 casos examinados, só encontraram o tipo bovino em dois. Já CELLINA, em 16 casos, encontrou 3 do tipo bovino, isolando o gérmen de material colhido diretamente do rim. Nos nossos casos sòmente observámos o tipo humano.

O sintoma que mais preocupa o doente é a cistite e a cistoscopia, quando praticável, é o primeiro recurso propedêutico que nos permite avaliar até que ponto a bexiga já foi comprometida.

As lesões vesicais no início da fase evolutiva da tuberculose renal apresentam uma morfologia tão peculiar que não é difícil suspeitar a sua natureza só pela cistoscopia.

Em casos incipientes apenas se encontra uma zona de hiperemia ao redor do meato ureteral ligeiramente edemaciado, conservando o resto da bexiga seu aspecto normal; com o progredir da moléstia, vai sendo acometida a mucosa circunvizinha, salpicada de placas hemorrágicas; o meato ureteral torna-se mais edemaciado, tomando, às vêzes, um aspecto polipóide. Com a progressão da moléstia formam-se logo

em seguida sôbre a mucosa, tubérculos, como pequenos nódulos amarello-esbranquiçados e circundados por um halo hiperemiado.

Algumas rompem, transformando-se em ulcerações escavadas, como se causadas pela unha, de bordos irregulares e tamanho variável; enquanto as lesões são pouco extensas, chama a atenção o contraste que existe entre a zona doente e o quadrante não afetado da bexiga.

Êste quadro cistoscópico é o que podemos apreciar nos casos iniciais da tuberculose renal ou quando o processo tuberculoso ficou estacionário durante muito tempo.

O meato ureteral oferece também um aspecto peculiar devido ao repuxamento que sofre em consequência da ureterite; ao redor dêle é que se formam as primeiras ulcerações; fora dêsse local de predileção, podemos encontrá-los em qualquer parte da bexiga, mas de preferência na parede posterior ou no fundo.

Em casos menos freqüentes, podemos encontrar as ulcerações no quadrante vesical correspondente ao rim suposto são.

A infecção secundária dá lugar a depósito de exsudatos na área das ulcerações, e o tecido de granulação recém-formado faz desaparecer o aspecto característico.

Outras vêzes a lesão vesical oferece à imagem cistoscópica a aparência de um tumor polipóide na área do meato correspondente ao rim lesado, e apenas com uma hiperemia na periferia do óstio uretral edemaciado, contrastando com o aspecto normal do resto da mucosa. O único sintoma que desperta a atenção é a disúria com turvação da urina. E' o tuberculoma que muitas vêzes simula um neoplasma; já tivemos oportunidade de observar dois casos submetidos a electro-coagulação e que só a cultura da urina e a urografia puderam demonstrar a natureza tuberculosa e indicar como tratamento, a nefro-ureterectomia; nos dois casos, tratava-se de uma tuberculose caseosa com processo intenso de ureterite infiltrante e esclerosante.

Com o evoluir da moléstia, à medida que o processo ulcerativo se propaga pela superfície da mucosa, vai havendo uma infiltração na espessura da parede muscular da bexiga com a perda da elasticidade e contratibilidade; a capacidade vesical se reduz, a ponto de só poder conter poucos centímetros cúbicos de urina, que é emitida à custa de tenesmos violentos e freqüentes. Quando a moléstia atingiu êste estado, qualquer tentativa para uma cistoscopia é infrutífera, e o único recurso a nosso dispor é a urografia descendente.

Se as condições da bexiga permitirem, o *cateterismo ureteral* é o complemento indispensável da cistoscopia. A urina colhida de cada rim serve para o exame clínico, histológico e bacteriológico. Além disso, a permanência das sondas ureterais permite avaliar, separadamente, a capacidade de eliminação renal pelo índigo-carmim e podem ser aproveitados para fazer na mesma uma pielografia ascendente.

A *prova do índigo-carmim*, pela sua simplicidade, é de grande valor; mesmo nos casos incipientes da tuberculose renal, o tempo de elimina-

ção e o grau de concentração do corante mostram uma diferença entre o rim lesado e o suposto são.

A exploração renal de um indivíduo que elimina bacilo de Koch pela urina deve começar pela *radiografia*.

A radiografia dos pulmões pode revelar a existência e o grau de evolução de um processo específico primitivo ou ganglionar suspeito.

A radiografia da região lombar investiga a presença de zonas de calcificação nos rins, a associação de uma litíase e de gânglios calcificados de lesões ósseas da coluna vertebral, etc. (Fig. 7 e 103).

Cabe, porém à *urografia* o papel primordial na determinação da sede, extensão, unilateralidade ou bilateralidade das lesões, e é um grande recurso para se poder avaliar o quadro anatômico, dinâmico e funcional dos órgãos e vias excretoras do aparelho urinário. O tempo de concentração e de eliminação do meio de contraste está subordinado à capacidade secretora do rim (Figs. 8 a 27 e 41).

As imagens do andar superior do aparelho urinário são moldadas de acôrdo com as condições dinâmicas e anatômicas e, ao mesmo tempo que a urografia localiza a sede da lesão, serve também como prova funcional do alto valor.

Nos casos em que a cistoscopia não pode ser feita por falta de capacidade vesical, ou quando o cateterismo ureteral é impraticável pela estenose do ureter ou estado muito avançado de tuberculose vesical, a urografia descendente é o único recurso de que podemos nos utilizar para o diagnóstico.

Também a *pielografia ascendente*, apesar de algumas opiniões em contrário, não deve ser abandonada como meio de investigação. Ela nos dá uma imagem detalhada da configuração anatômica do bacinete, dos cálices e do ureter (Figs. 28 a 36). As alterações profundas que as lesões produzem no parênquima assinalam-se em imagens características.

Quando o processo destrutivo está limitado à extremidade de um cálice, o pielograma mostra uma imagem meio apagada, fôscas, de contornos pouco nítidos, contrastando com a imagem bem nítida dos outros cálices e do bacinete. Quando ainda em início mas em fase de progressão, encontra-se uma irregularidade dos bordos de um ou mais cálices, um pouco mais dilatados e como se fôsem *roídos por traça*. A imagem alongada e estreitada de um ou mais cálices pode ser a expressão de um processo infiltrativo de suas paredes. Se a destruição alcançou a extremidade de um cálice mas ainda não houve fusão, o pielograma dá uma imagem radiada característica que os autores alemães denominaram *Margaretenformig*, pela semelhança com a flôr dêsse nome. Nas cavernas do parênquima renal podemos encontrar uma imagem idêntica.

Um aspecto patognomônico é o que oferece o ureter; pela ureterite e periureterite toma uma direção retilínea, e a urografia o apresenta como um conduto de aspecto granuloso ou de madreperola, quase

em linha reta, do bacinete ao seu ponto terminal na bexiga, deformada pela retração ureteral (*Ureterstarre* dos autores alemães).

Em alguns casos de tuberculose renal clinicamente unilateral, a urografia pode mostrar uma ligeira dilatação do bacinete e ureter do lado sã, mas isso só se observa quando há um grande comprometimento da bexiga, já no período de retração; as ulcerações, o pus e os bacilos eliminados pelo rim tuberculoso, provocam um aumento da tonicidade do "detrusor" e da musculatura dos orifícios ureterais que vêm desorganizar o escoamento da bexiga regulada fisiologicamente entre os rins e a bexiga; esta condição favorece a estase, e em consequência, provoca a dilatação do ureter e bacinete.

A cistografia é outro complemento do exame urográfico e deve ser estudada pelas imagens que apresenta, obtidas por via descendente e ascendente; ela nos dá uma orientação sobre a capacidade vesical, deformações da parede e a imagem do refluxo ureteral quando já está constituída a bexiga retraída. (Figs. 37 a 42)

Quanto ao seu aspecto macroscópico, os rins atacados de tuberculose apresentam-se de várias maneiras, principalmente os tipos miliar, caseoso, cavernoso, ulceroso e associados, conforme se vê pelas reproduções das 60 peças e dos 4 desenhos que fazem parte deste trabalho (Figuras 43 a 107). MARION classifica-as de várias formas. Na *granulosa localizada*, o rim apresenta-se externamente sem qualquer modificação. Somente ao corte aparecem as pequenas lesões, às vezes em número bastante reduzido, localizadas em determinada zona do órgão. Trata-se evidentemente de lesões iniciais, e cada grânulo corresponde ao agrupamento de vários folículos. Na *granulosa difusa*, o rim apresenta-se repleto de granulações cinzentas, translúcidas, em aglomerados por vezes com aspecto de verdadeiro granuloma. O rim pode apresentar-se aumentado de volume com saliências pela superfície, umas pequenas, outras volumosas, violáceas, correspondentes aos granulomas. Na *nodular*, se bem que inicial, aparecem as lesões sob o aspecto de núcleos gomosos. O rim apresenta-se, em geral, deformado, principalmente ao nível dos pólos. Além disso, é mais vermelho e com aparência de mármore. Ao corte vêem-se nódulos mais ou menos volumosos cinzento-amarelados. Alguns já amolecidos ou supurados. Esses nódulos situam-se sobretudo na zona cortical e na base das pirâmides, ao nível dos pólos. Na *piélica*, a lesão começa pela papila e pelo bacinete. Nota-se a ulceração de uma ou várias papilas. A ulceração atinge o bacinete, que apresenta lesões mais ou menos extensas. O resto do órgão pode permanecer íntegro ou apresentar raras granulações. Às vezes as lesões limitam-se às papilas e aos bacinete, formando saliências que lembram a tuberculose verrucosa da pele. Na *pielo-nefrética úlcero-caseosa* associam-se tôdas as variedades de lesões. É a que se encontra mais comumente nas operações. Na *irradiante* o rim mostra-se com finos traços esbranquiçados, contínuos ou pontilhados, em forma de leque, do centro à periferia, ao nível do vértice de uma pirâmide. Trata-se de forma rara, quando pura. A *hidronefrótica* caracteriza-se pelas cavidades que se formam no órgão, comunicantes entre si e com bacinete, incompletamente separadas por divisões. Às vezes a hidronefrose

localiza-se nos pólos, outras vezes há bôlsas hidronefróticas separadas de outras, cheias de pus. O conteúdo das bôlsas pode ser completamente límpido ou turvo, com grumos. Este tipo de hidronefrose não difere dos originados por outras causas. Na *pionefrótica*, o rim muito distendido é formado por cavidades de paredes delgadas, cheias de pus. Às vezes as cavidades e o rim comunicam-se com a bexiga, às vezes não. São comuns as infecções secundárias como origem deste processo. Quando se observa o *rim mastic* toda a substância renal transforma-se em massa pastosa de coloração e consistência bastante análogas à massa de vidraceiro. Trata-se de degenerescência maciça do órgão e obliteração completa do ureter. Às vezes encontram-se bôlsas cheias dessa substância encistadas em rins tuberculosos. Com a desenvolver do processo tuberculoso, qualquer das formas pode ocasionar o *rim atrófico*, que se reduzirá, em alguns casos, até à quarta parte do tamanho normal. Dá-se retração fibrosa do órgão. Há ainda as formas císticas, com vários cistos dando ao órgão o aspecto do rim policístico comum. Há as formas com cistos isolados, de maior ou menor volume. Nos rins policísticos podemos encontrar lesões ulcerativas e cavernosas típicas. As formas com lesões concomitantes são aquelas em que o rim se apresenta com outras alterações anteriores ou posteriores às lesões tuberculosas, principalmente casos de cálculos, câncer, rim policístico, etc.

*Lesões do bacinete e ureter.* As lesões específicas do bacinete e ureter, que sempre aparecem na tuberculose renal, caracterizam-se inicialmente pelo espessamento das paredes desses órgãos. Com o decorrer do processo tornam-se as mesmas bastante rijas, notando-se, no bacinete, a presença de granulações. O ureter mostra tendência a diminuir de calibre, até a obliteração. Às vezes, pela eliminação da substância caseosa, dá-se o aumento do calibre. Em outros casos, seguem-se partes estreitadas e dilatadas. Posteriormente, o ureter apresenta ulcerações e depósito caseoso pela mucosa e lesões geralmente difusas. As lesões de peri-ureterite também permitem aderências aos tecidos vizinhos (Fig. 108).

*Lesões de bexiga.* A bexiga, na quase totalidade dos casos, é atacada quando o rim apresenta lesões tuberculosas. As lesões iniciais localizam-se na zona do orifício ureteral correspondente ao rim atacado. Segundo MARION, outro ponto inicial poderá ser o vértice da bexiga, em consequência, provavelmente, da localização do orifício ureteral nesse ponto quando a bexiga está vazia. As granulações constituídas por pequenas elevações cinzentas desenvolvem-se sob o epitélio. Com o tempo, aumenta de volume, o centro amarelece, forma-se a zona avermelhada em tórno. Constitui-se a substância caseosa que se desprende pelo epitélio delgado, originando a ulceração. Esta pode aumentar ou unir-se a outras ulcerações. Notámos ainda ulcerações crateriformes pequenas, outras extensas, de bordos irregulares, e outras salientes, na parede da bexiga. As dimensões dessas ulcerações são variáveis, podendo ir desde 0,5 cm. até 2 cms. mais ou menos. Com o progredir do processo, as lesões podem estender-se, tanto em superfície como em profundidade, e as paredes do órgão tornam-se espessas e infiltradas.

E' raríssimo que tôda a parede vesical seja destruída, assim como as lesões podem atingir a uretra e órgão genitais.

No que se refere ao 1.º tipo de MARION são interessantes as observações de REICHLÉ e WORK que concluíram, baseados nos exames necroscópicos do Hospital Municipal de Cleveland que quase todos, senão todos os corpos esféricos encontrados no fígado, baço e rins e freqüentemente chamados flebólitos, são verdadeiros tubérculos miliares. Ocorreram em cêrca de 1/5 dos casos.

Sôbre a coincidência da tuberculose renal e hidronefrose, CUMMING apresenta vários casos.

*Exame microscópico.* O exame microscópico dos cortes de rim, bacinete, ureter ou bexiga, acusa, na quase totalidade dos casos, as alterações específicas da tuberculose. Em primeiro lugar, o folículo constante da célula gigante central, cercada de células epitelióides e corôa de linfócitos em tórno. A coloração pelo método de ZIEHL-NEELSEN aplicado a cortes poderá revelar, no folículo, a presença dos bacilos típicos. Além das lesões específicas, podemos encontrar, no rim, lesões de nefrite epitelial ou intersticial, dilatação dos canalículos ou glomérulos, reação do tecido celular intersticial e infartos. Posteriormente o tecido fibroso poderá invadir as lesões. E' comum faltar qualquer elemento típico da lesão específica na tuberculose renal, sendo, por vêzes, se bem que raramente, indeciso o diagnóstico, o que não aconteceu nos nossos casos (Figs. 109 a 115).

O *tratamento* da tuberculose renal deve ser baseado no conceito atual de sua patogenia tão bem estudada por MEDLAR em 5.424 necropsias de indivíduos acima de 16 anos de idade. De acôrdo com suas conclusões quase tôdas as infecções tuberculosas do rim são bilaterais, podendo ser mais extensas em um que no outro, sendo possível também uma contaminação de outro órgão do sistema genital.

Nestas condições não é o suficiente praticar a nefrectomia do órgão clinicamente afetado; é imprescindível associar ao tratamento cirúrgico o tratamento médico e higiênico. Essa norma de conduta vem ganhando terreno em alguns países; na Suíça, por exemplo, o doente é operado em um Serviço de Cirurgia e logo em seguida enviado para um Sanatório, onde se submete ao tratamento médico complementar. Providência análoga está sendo seguida na Inglaterra e na Suécia. Em França, a Associação francesa de Urologia está estudando êste problema encarecendo a necessidade de serem fundados em vários departamentos do país sanatórios especiais para o tratamento da tuberculose renal. Não se admite mais hoje o axioma: tuberculose renal, nefrectomia imediata e sistemática.

A indicação cirúrgica deve ser oportuna; a presunção de que *sempre* operando os casos iniciais se possa garantir um êxito favorável nem sempre traduz a realidade, porquanto, na época presente, têm sido registradas numerosas observações de curas obtidas com os agentes antibióticos e quimioterápicos empregados *logo no início* da moléstia.

Se o pielograma revelar alteração muito discreta da imagem de um cálice e se não houver sintomas vesicais, o doente deve primeiro ser submetido a tratamento médico e higiênico, seguidamente controlado pelo laboratório, pela urografia. No caso de haver progressão da lesão renal e aparecerem sintomas de cistite e o rim continuar a eliminação de bacilos, então a nefrectomia deve ser indicada.

A cistite rebelde ao tratamento com os agentes medicamentosos de que dispomos na época atual, é condição imprescindível para ser indicada a nefrectomia, porquanto reflete uma não regressão das lesões específicas do rim.

Quando existem concomitantemente manifestações ativas em outros focos, como nos pulmões, nos ossos etc., a operação deve ser adiada até que estas lesões se tenham clinicamente curado com o tratamento médico e higiênico. Em tais casos, não é conveniente tentar a operação, pela pouca resistência ao efeito destrutivo dos bacilos.

Alguns cirurgiões, como LJUNGGREN, BERGLIN e SIEVERS, da Suécia, tomaram por norma, antes de operar, fazer a verificação do grau da atividade da tuberculose pelo teste de BARGE e BOURGAIN, que eles reputam ser de grande valor e específico; é provocado por toxinas e outros elementos provindo de focos tuberculosos que entram na circulação.

Este teste consiste na injeção do sangue do doente em cobaia tuberculosa e, quando positivo, indica um estado de atividade do processo tuberculoso que poderá contribuir para uma disseminação, com as manobras do ato operatório. Isto explica o aparecimento de uma meningite tuberculosa em seguida à nefrectomia por tuberculose renal, como já tivemos ocasião de verificar por duas vezes. Submetem o doente a tratamento médico, aguardando um teste negativo ulterior para então operar.

O *tratamento médico* pode curar clinicamente os casos recentes de tuberculose renal com o emprêgo de drogas atualmente a nosso dispor, como a estreptomicina e o ácido para-amino-salicílico (PAS).

Na tuberculose renal bilateral é o método imperativo; pode acontecer também, como mostraram FEY e CIBERT, que o processo progrida em um rim, ficando encapsulado ou curado no outro; dá-se uma *unilateralização* da moléstia, permitindo a remoção ulterior do rim mais afetado para libertar o doente dos sintomas vesicais.

A *estreptomicina* tem efeito considerável sobre o bacilo da tuberculose e a maioria dos urologistas, atualmente, é unânime em apregoar a vantagem de seu emprêgo. Na tuberculose bilateral, como já foi mencionado, é o recurso único de que podemos lançar mão, porquanto a indicação cirúrgica está de antemão afastada em princípio. Muito recentemente, NESBIT revelou um entusiasmo tão grande pelo emprêgo da *estreptomicina* na tuberculose renal que chega a prever quase desnecessária, no futuro, a indicação cirúrgica desta moléstia, atribuindo a este antibiótico papel fundamental no seu tratamento.

Ao contrário da ação rápida com que atua sobre outros bacilos, a *estreptomicina* age lentamente sobre o bacilo de KOCH devido à mem-



brana cêrea que o protege; com o emprêgo do óleo de chalmogra que, *in vitro*, rompe a sua cápsula protetora, sua ação bactericida é mais eficaz.

Nas lesões macroscópicas destrutivas sua ação é de pouco efeito; às vêzes concorre para acelerar a estenose do ureter, quando a ureterite não é mais superficial e já houve um processo infiltrativo em suas paredes; com o trabalho de cicatrização, o conduto ureteral chega a ser obliterado, trazendo uma conseqüente exclusão do rim.

A dose aconselhável, de acôrdo com a experiência de LATTIMER, que a experimentou em 753 casos de tuberculose uro-genital, é de duas grammas diárias administradas em dose de 4 em 4 horas, dia e noite, durante 120 dias. Alguns autores preconizam doses menores para evitar seus efeitos tóxicos secundários.

As pequenas lesões renais descobertas apenas pelo exame bacteriológico antes que a urografia as revele, respondem melhor ao tratamento pela *estreptomycina* do que outros já francamente assinaladas no pielograma.

Quando o foco renal já está transformado em tecido caseoso e necrosado, a eficiência da droga é muito pequena, o que não acontece com o edema e as lesões da bexiga, ainda superficiais.

Nos casos favoráveis, depois de 120 dias de tratamento, os bacilos não são encontrados na urina em 25% dos casos, mas mesmo quando ainda presentes, oferecem uma melhoria clínica muito acentuada.

Outro agente de grande eficácia que foi introduzido recentemente na terapêutica da tuberculose urinária é o *ácido-para-amino-salicílico* (PAS). Em muitos casos é de efeito surpreendente concorrendo para paralisar a marcha destrutiva da moléstia, atenuar os sintomas vesicais e melhorar o estado geral do doente. É administrado na dose diária de duas a quatro grammas, devendo alcançar até dez ou quatorze grammas por dia, se persistirem bacilos na urina com a dose inicial.

DAHLSTROM aconselha a combinação do *ácido-para-amino-salicílico* com o *sódio* (NA-PAS) na dose de 8 e 12 grammas diárias, de efeito mais eficaz, absorção rápida e eliminação acelerada.

Além dêste último medicamento, tem sido recomendado o *TBI 968* (Domagk) e o *Calciferol*, cujos efeitos benéficos foram relatados por STOBBAERTS, em 1947, no Congresso Internacional de Urologia de St. Moritz.

Diante de resultados tão favoráveis assinalados unânimemente em várias clínicas, o tratamento atual da tuberculose do rim tem que ser subordinado a uma nova orientação sem prescrever a nefrectomia, de eficácia comprovada pelo tempo, mas aguardando a oportunidade da sua indicação.

Seguindo a norma formulada por NESBIT "o tratamento deve ser iniciado com o doente em repouso, de preferência em sanatório, recebendo uma dose diária de 2 grammas de *estreptomycina*, durante sessenta dias; no fim dêsse período é submetido a uma verificação pelo exame da urina e pielografia retrógrada. Se o resultado da prova evidenciar

a cura, continuar o tratamento nas mesmas condições durante sessenta dias mais, repetindo freqüentemente os exames.

Caso no fim do primeiro prazo não haja alteração dos sintomas e a urina recolhida pelo cateterismo ureteral revelar a presença de pus e bacilos, praticar a nefrectomia, continuando a administração da *estreptomina* ainda por mais sessenta dias. Com êste plano — salienta NESBIT — não se pretende eliminar a necessidade da nefrectomia em tôdas as circunstâncias, mas diminuir os perigos de disseminação miliar durante a operação, e influir favoravelmente em outras lesões metastáticas que ainda possam estar em atividade no doente, particularmente no rim que resta, e facilitar a cura”.

Casos há em que a *estreptomina*, já empregada com sucesso em manifestações tuberculosas em outros órgãos como pulmão e ossos, não dá o resultado que se poderia esperar quando surge mais tarde a manifestação renal. Temos podido observar que, nestas circunstâncias, o emprêgo do PAS dá resultados muito favoráveis, sobretudo melhorando a cistite e o estado geral do doente. Tomámos por norma sempre empregá-lo associado à *estreptomina* no tratamento pré-operatório e prolongar ainda o seu uso durante os dois meses seguintes, com resultados muito satisfatórios.

Alguns urologistas, entre êles SEMB, na Noruega, e PUYGVERT GORRO, na Espanha, são os precursores de uma nova tendência para uma cirurgia mais conservadora do rim tuberculoso, aconselhando a *resseção parcial* nos casos em que o foco seja bem delimitado pela urografia. Apesar de ser ainda muito limitada a experiência desta tentativa, deve-se encarar com esperança o seu futuro; se o tempo confirmar a eficácia permanente do tratamento com a *estreptomina* e o PAS nas lesões pequenas e disseminadas, ao lado de uma maior ênfase úlcero-caseosa, é de supôr que a resseção do segmento do rim em que está localizada a zona cavernosa possa preservar uma parte funcional curada do órgão. Entretanto, ainda é prematuro para uma conclusão no que diz respeito a bacilúria. Nos seis casos publicados por SEMB em mais de 9 meses, cinco estavam isentos de bacilos.

Grande número de vêzes, apesar da ablação do rim doente e do tratamento antibiótico e quimoterápico, a *cistite* persiste como o sintoma cruciante em que se concentra tôda a preocupação do doente.

A bexiga retraída pela infiltração de suas paredes se transforma em um reservatório fibrosado de pequena capacidade funcional, sem a menor elasticidade, obrigando o doente a emitir a urina com uma freqüência dolorosa. Os meios mais diversos foram experimentados para proporcionar alívio. ROCHET a princípio preconizou a esfincterectomia; posteriormente, a resseção dos gânglios hipogástricos e a seção do ramo perineal do nervo podendo interno; os resultados, em nada animadores, deixou em desuso a operação. Também a resseção do nervo pré-sacro, empregada por COTTE nas cistalgias de origem genital da mulher, não surtiu efeito nas bexigas dolorosas da tuberculose.

Mais tarde, RICHER aconselhou a seção simultânea dos nervos eretores e hipogástricos, nem sempre com bons resultados; de técnica di-

fácil, sofreu várias modificações, das quais a mais interessante é a de DARGET por via perineal, fazendo a ressecção do cócix.

As tentativas em aumentar a capacidade vesical por meio de operação plástica falharam por completo, e aos poucos chegou-se à conclusão de que o melhor recurso para corrigir os sofrimentos e as conseqüências de uma bexiga tuberculosa retraída é a derivação da urina, para proporcionar um repouso permanente ao órgão.

A *nefrostomia* de derivação, preconizada por ALBARRAN tem indicação muito restrita e só é aconselhável nos casos em que o ureter está muito fixado aos tecidos adjacentes pelo processo de ureterite, que impede a sua liberação. Pelos inconvenientes que oferece, foi substituída pela *ureterostomia cutânea*, divulgada por LEGUEU e PAPIN.

Pelo repouso da bexiga traz um grande alívio ao doente, mas é incômoda pela maneira de coletar a urina.

Atualmente é reservada aos casos em que o ureter está muito dilatado; faz cessar o sofrimento e pode favorecer uma longa sobrevivência como PAPIN, CABOT, e MATHÉ puderam verificar. Se ao cabo de algum tempo o ureter recobrar o calibre normal e a sua tonicidade, poderá ser implantado ulteriormente no intestino, libertando o doente de uma aparelhagem incômoda.

Nos casos de dilatação pouco acentuada do ureter, o método preferido é a implantação do ureter na sigmóide.

A *operação de Coffey I* pela simplicidade de técnica tem hoje a preferência quase universal; as numerosas modificações que seguidamente são apresentadas não têm conseguido superá-la nos resultados imediatos e posteriores.

A sigmóide e o reto suportam muito bem ao contato permanente da urina por longo tempo, adaptando-se ao papel de receptor muito tolerante, podendo guardar a urina durante muitas horas. Com facilidade o doente se acomoda à nova condição de vida, melhora o estado geral com o repouso e a ausência de dor. Houve muito exagero em apregoar o perigo da infecção ascendente na operação de COFFEY; quando executada com boa técnica esse perigo é muito diminuto e, além disso, os meios terapêuticos de que dispomos atualmente lhe dá pronto combate. O doente pode continuar a exercer sua atividade diária em qualquer mister, e como exemplo posso citar o caso de uma das nossas doentes operadas há sete anos e que exerce a profissão de cozinheira sem o menor inconveniente.

---

Ao terminar, desejamos apresentar os nossos agradecimentos ao Prof. GUSTAVO DE GOUVÊA pelo grande auxílio prestado na execução do presente trabalho. Ao Dr. C. MAGARINOS TORRES pelas verificações anátomo-patológicas de alguns casos, sendo outros executados pelo saudoso colega Prof. A. PENNA DE AZEVEDO a cuja memória prestamos a nossa homenagem.

---

## SUMÁRIO

Os A.A., tomando por base cerca de 100 observações feitas durante alguns anos, apresentam a sua maneira de encarar a tuberculose renal, principalmente sob o ponto de vista da sua étio-patogenia, diagnóstico e tratamento. Êsses diferentes aspectos são analisados depois de ligeiro histórico, e a documentação original que apresentam, constante de 115 figuras, oferece as melhores provas em abono das idéias aqui expendidas.

## BIBLIOGRAFIA

- ALBERNET — J. Urol. 62, 804, 1949.  
BARGE e BOURGAIN — Mem. Ac. Chir., n.º 69, 1943.  
BEER — Am. J. Med. Sc. 161, 736, 1921.  
BONINO — Diagn. precoce tub. renale, 1936.  
BRAULT — In Sergent, *Traité Path. Méd.* Paris, 1923.  
BRUN — Tese, Lyon, 1936.  
CARLI — ap. Rohrer.  
CAULK — J. Urol. 6, 97, 1921.  
CELLINA — Ap. Marini.  
CHEVASSU — Ass. Franç. Urol. v. 49, 1946.  
CIBERT — Tuberc. rénale, 1946.  
CIBERT, BRUN e FERVAL — J. d'Urol. 50, 1942.  
CORPER — Am. Rev. Tub. 2, 587, 1918.  
CORPER — J. Lab. Clin. Med. 23, 1195, 1938.  
CUMMING — ap. Richle e Work.  
DARGET — Ass. Franç. Urolog. 1945.  
DE SANCTIS MONALDE — ap. Marini.  
FEY — J. d'Urol., n.º 49, 1941.  
FONTES — Brasil Méd. 22, 401, 1908.  
FULLERTON e HILLIER — Brit. Med. J. n.º 2, 774, 1901.  
GILE — ap. Corper.  
GOUVÊA, G. — Derivação de urina, tese, 1947.  
HANKS e FELDMAN — J. Lab. Clin. Med. 25, 974, 1940.  
HAMMOND — Surgery, Gyn. Obst. n.º 58, 1937.  
KAPSAMMER — ap. Wildbolz.  
KILHEUTER, KOCHER e KUMMEL — ap. Cibert.  
LACORTE — O Hospital, 9, 99, 1937.  
LACORTE e MONTEIRO — Brasil Méd. 54, 727 e 807; 55, 51, 1941.  
ISRAEL — Chir. Klin. Nier. 1901.  
ISRAEL e PILLET — Ass. Franç. Urol. 1910.  
LIEBERTHAL e HUTH — J. Urol. 30, 153, 1933 e Surg. Gyn. Obst. 55, 440, 1932.  
LJUNGGREM et al — Acta Chir. Scand. 98, 451, 1949. e Urol. Cut. Rev. 52, n.º 6, 1948.  
MARINI — Arch. Ital. Urol. 15, 351, 1938.  
MARION — *Traité d'Urol.* 4e. éd. Paris, 1940.  
MC CLELLAND e DAVIS — J. Urol. n.º 47, 1942.  
MEDLAR — Am. Rev. Tub. t. 1, 370.  
NASTA et al. Oresse Méd. 1, 820, 1936.  
NESBIT — J. A. M. A. 138, 937, 1948.  
OPENHEIM — J. Urol. 62, 804, 1949.

- PAPIN — Arch. Mal. Reins Org. Gen. — Urin. 3, 89, 1927/29, e Soc. Cir. Paris, 1930.  
PELZ — ap. Rohrer  
PUYGVERT-GORRO — J. Urol. 38, 530, 1934.  
RICHER — J. Urol. 51, 118, 1943.  
RICHLE e WORK — Arch. Path. 28, 331, 1939.  
ROHRER — J. Urol. 44, 871, 1940.  
SAENZ e COSTIL — C. R. Soc. Biol. 115, 584, 1934.  
SAENZ e EISENDRATH — Ann. Inst. Pasteur, 49, 608, 1932.  
SELARIS e VONDERBERKE — ap. Hanks e Feldman.  
SEMB — Acta Chir. Scand. 98, 457, 1949.  
SPITZER e WILLIAMS — J. A. M. A. 88, 1870, 1927.  
STOBBAERTS — ap. Cibert.  
VRES, DE — J. d'Urol. 46, 526, 1938.  
WILDBOLZ — Zeit. Urol. Chir 18, 506, 1924 e 30, 15, 1936 e J. Urol. 21, 145, 1929.  
YAMAZAKI e YAMAGUSHI — Jap. J. Derm. Urol. 44, 184, 1938.

ESTAMPA 1

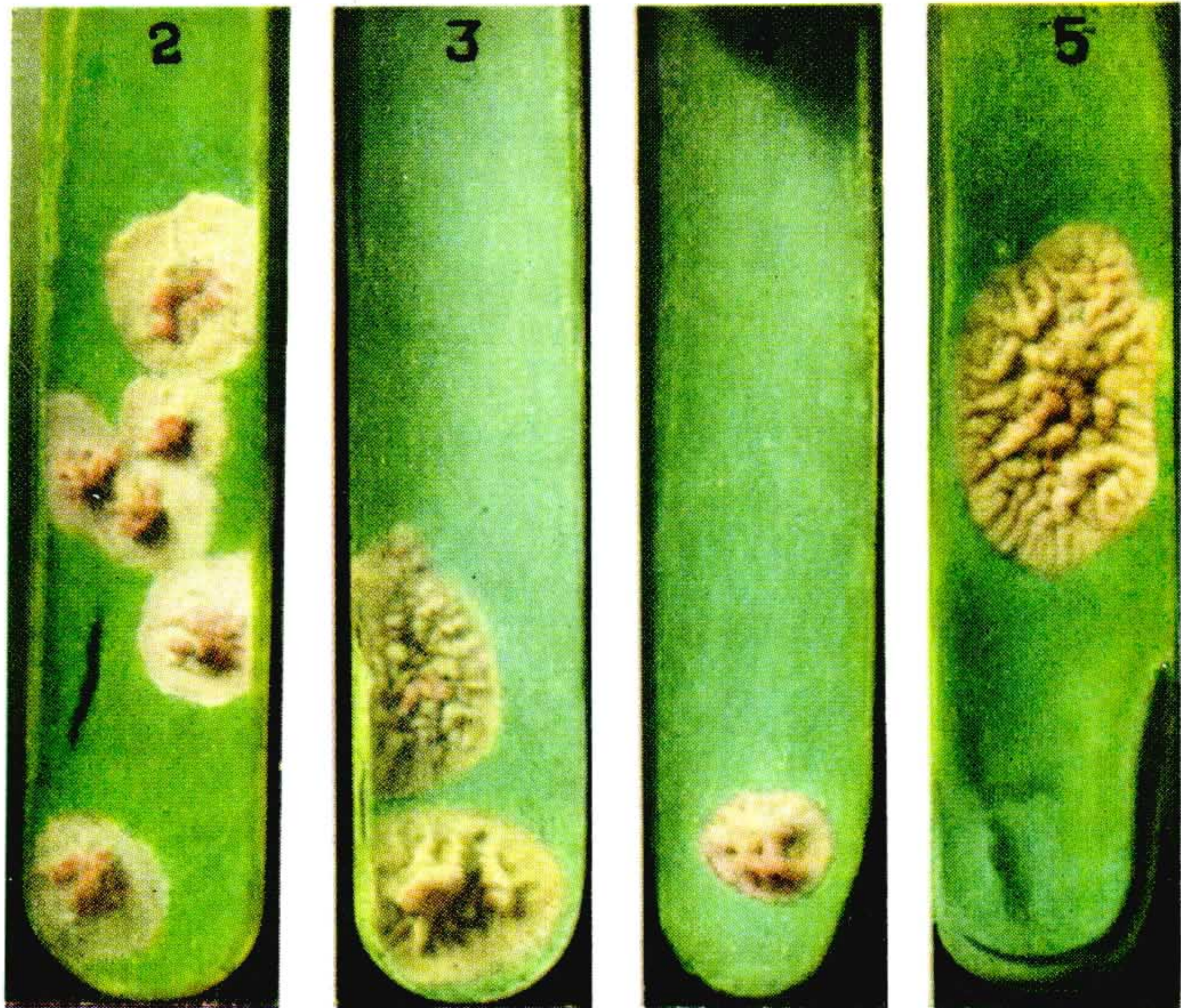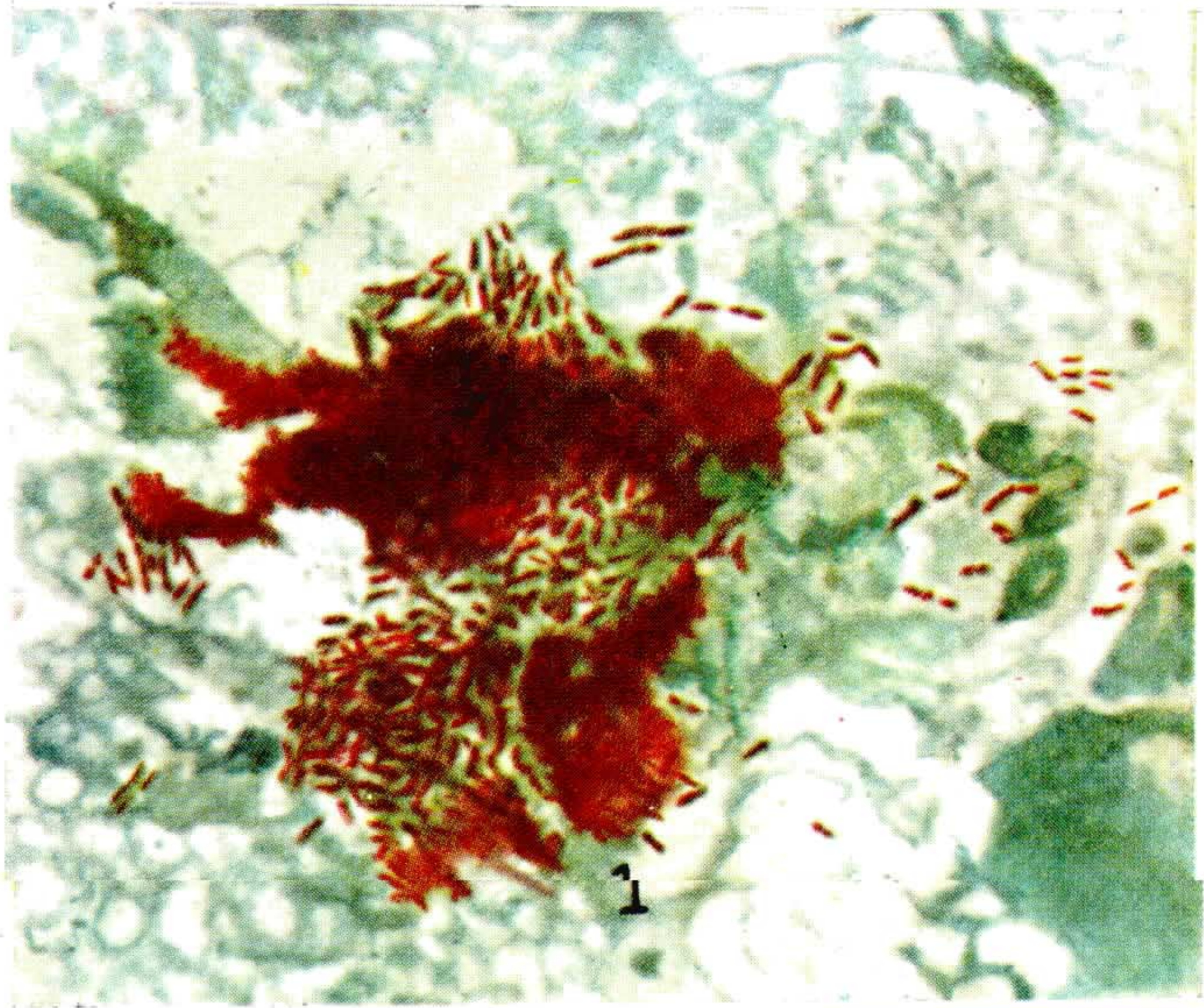
Fig. 1 — Sedimento urinário do doente J.P.S., corado pelo método de ZIEHL-NEELSEN. Vê-se um aglomerado de bactérias ácido-álcool-resistentes, identificadas ao *Mycobacterium tuberculosis*. Rim n.º 87.

Fig. 2 — Cultura inicial de *Mycobacterium tuberculosis* em meio de LOEWENSTEIN com verde de malaquita, após 3 meses da sementeira com urina de doente de tuberculose renal. Observação 148.

Fig. 3 — Cultura inicial de *Mycobacterium tuberculosis* em meio de LOEWENSTEIN com verde de malaquita, dois meses e meio após a sementeira com urina de doente de tuberculose renal. Observação 112.

Fig. 4 — Cultura inicial de *Mycobacterium tuberculosis* em meio de LOEWENSTEIN com verde de malaquita, dois meses e vinte dias após a sementeira com urina de doente de tuberculose renal. Observação 145.

Fig. 5 — Cultura inicial de *Mycobacterium tuberculosis* em meio de LOEWENSTEIN com verde de malaquita, três meses após a sementeira com urina de doente de tuberculose renal. Observação 141.



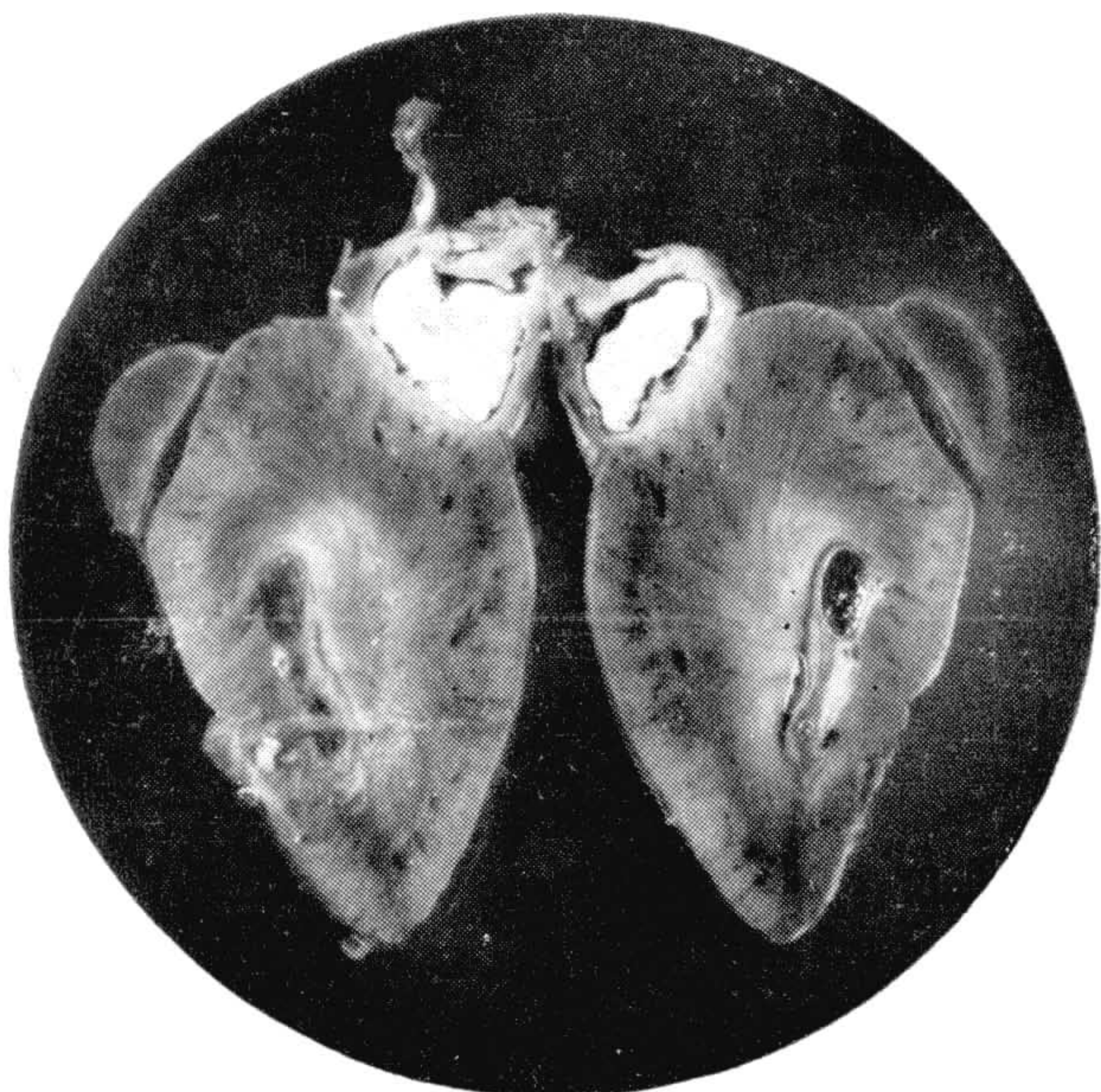


Fig. 6 — Rim de cobaia inoculada com urina de doente de tuberculose renal.

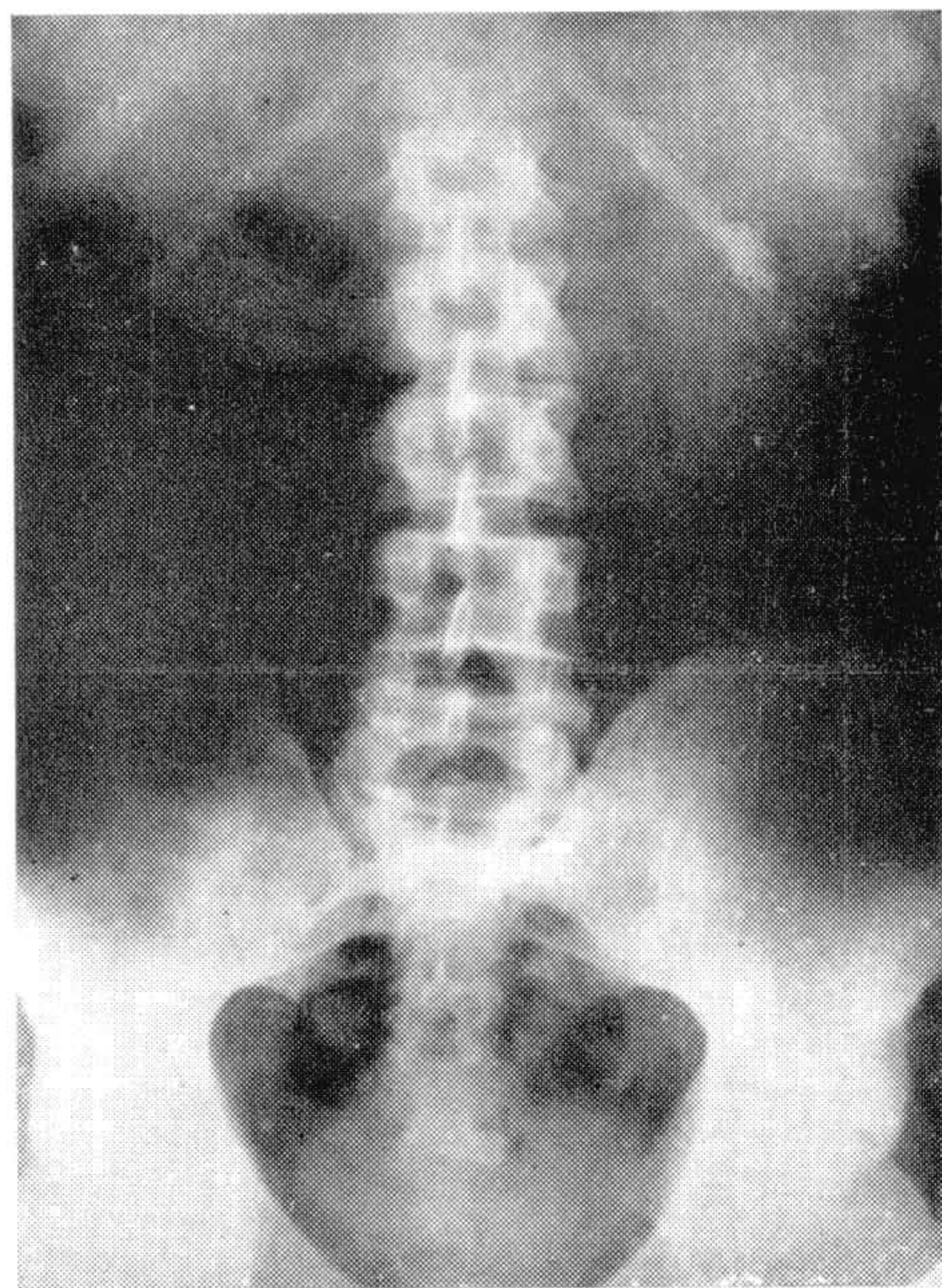


Fig. 7 — Radiografia simples. Calcificação em tuberculose renal esquerda.

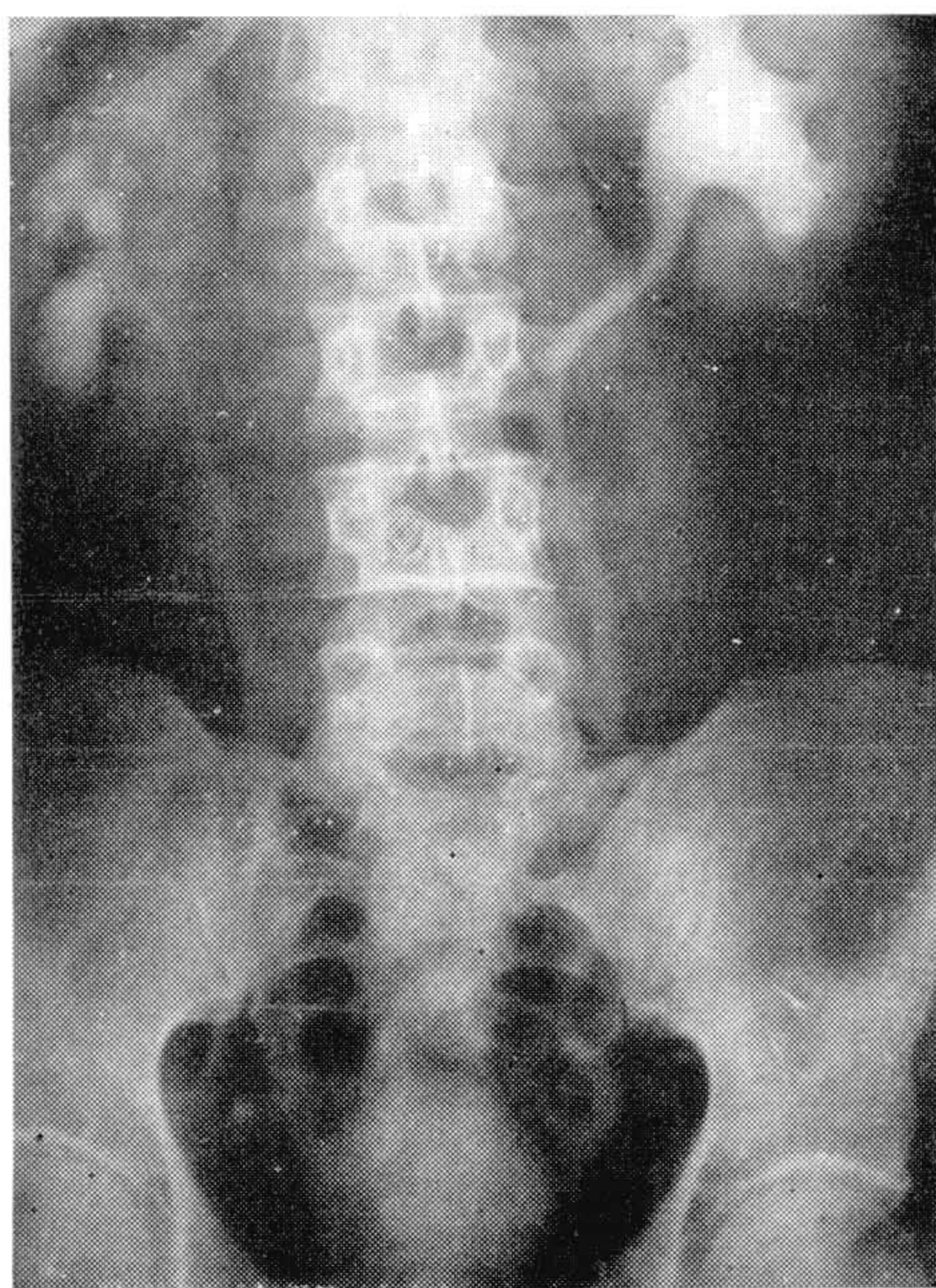


Fig. 8 — Urografia. Tuberculose renal direita.

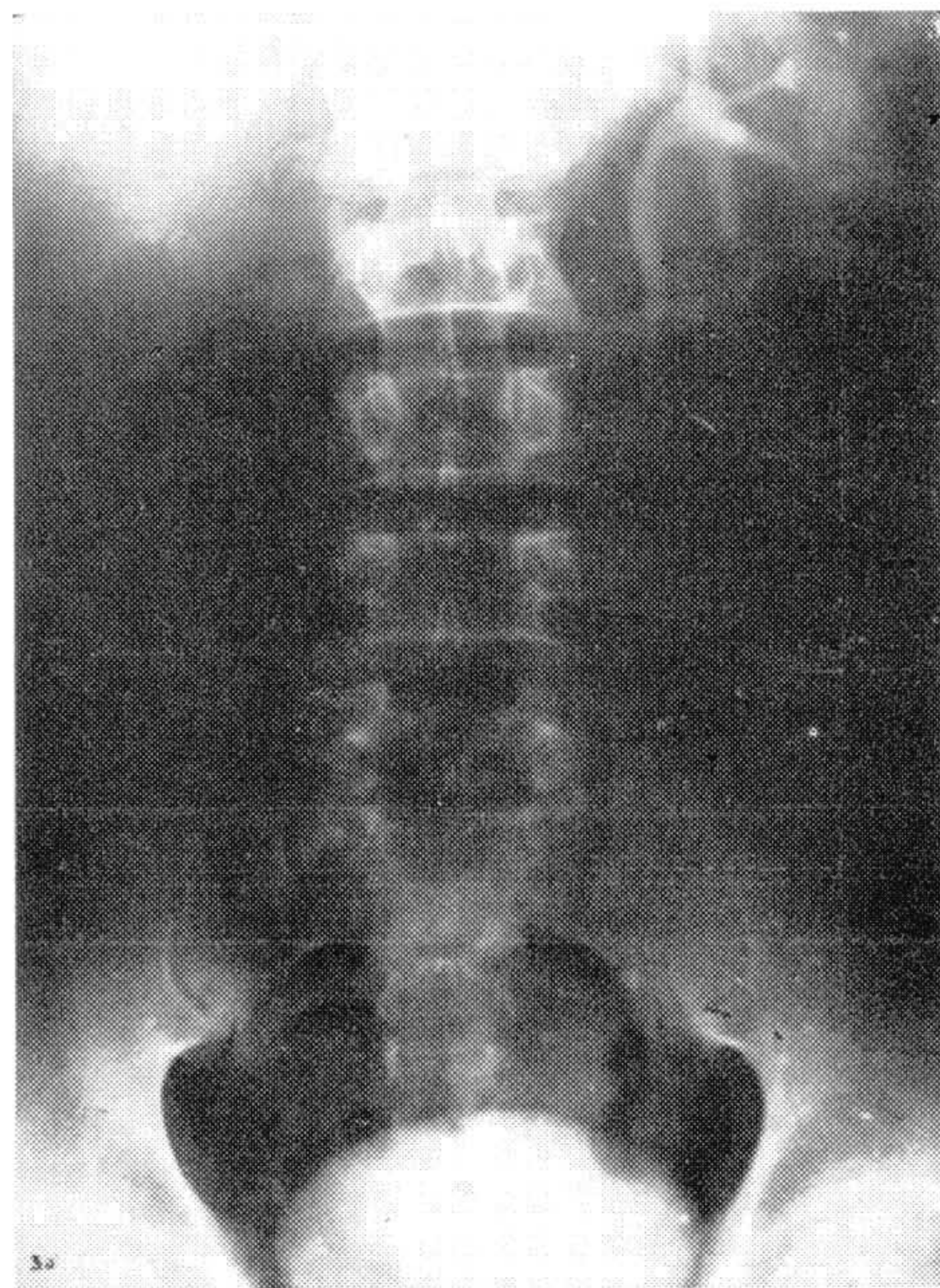


Fig. 9 — Urografia. Tuberculose renal direita com exclusão do rim. Rim esquerdo clinicamente normal. Boa capacidade vesical demonstrada pela cistografia.



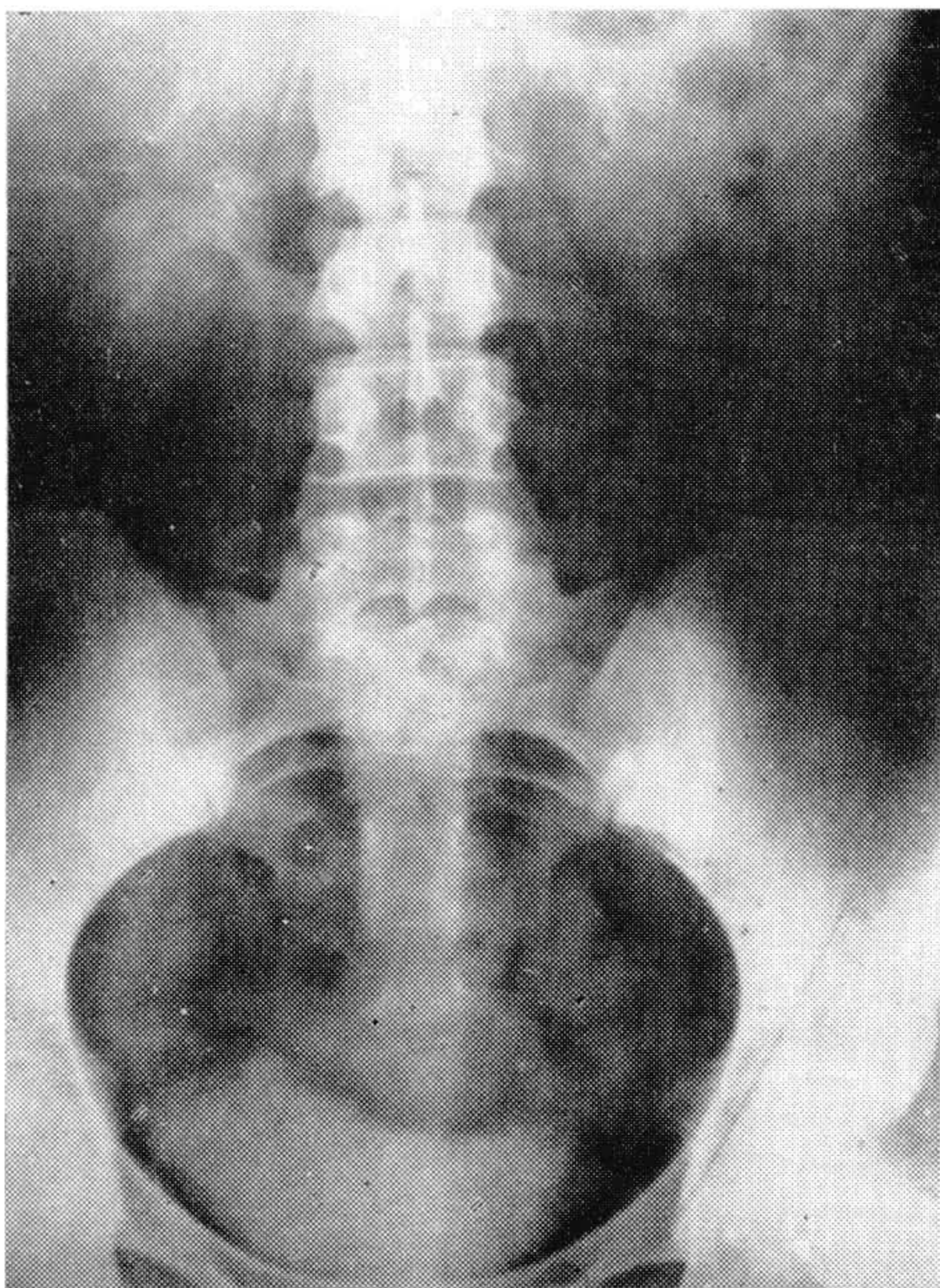


Fig. 10 — Urografia. Hidronefrose tuberculosa esquerda.

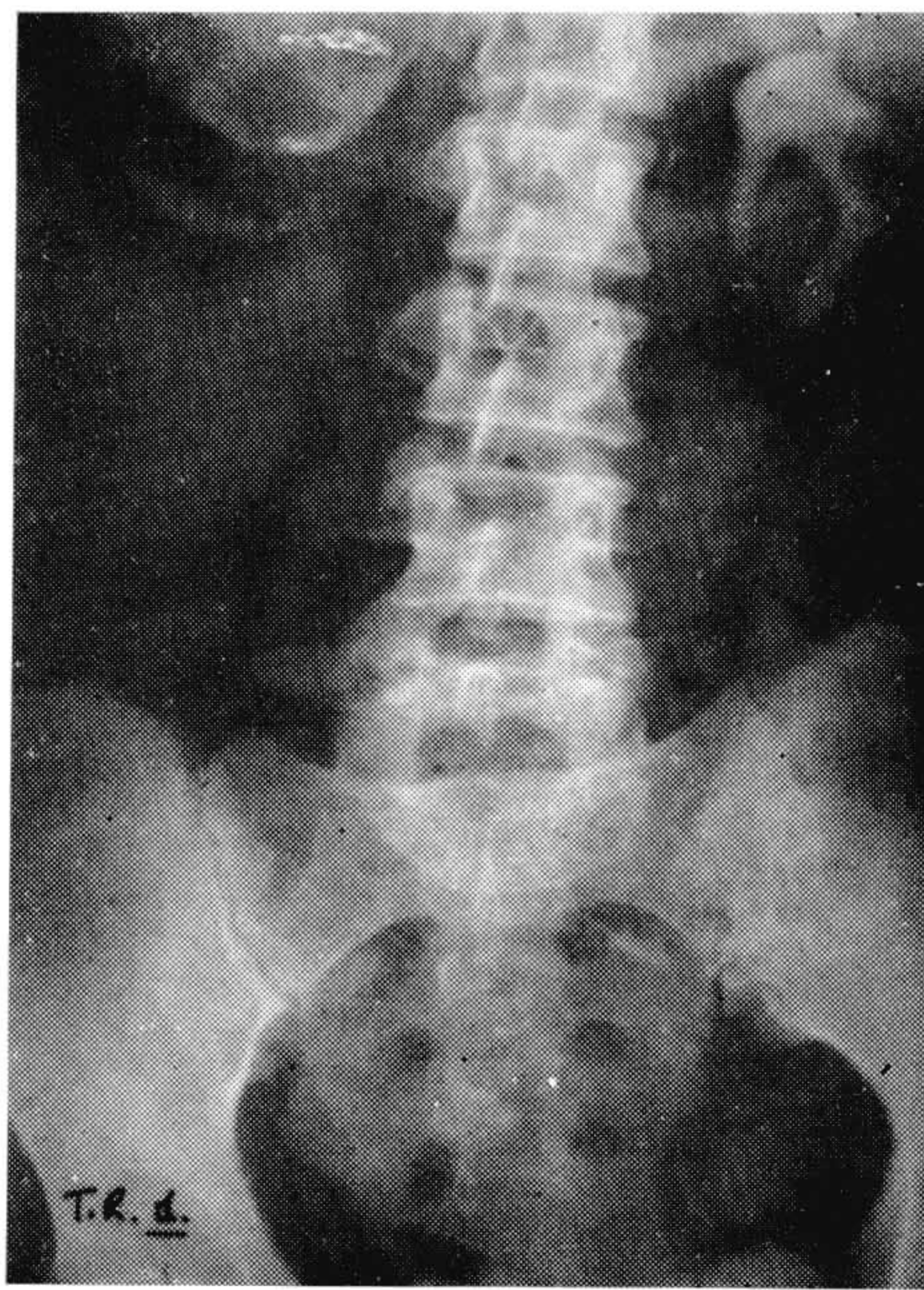


Fig. 11 — Urografia. Tuberculose renal direita. A imagem mostra o rim muito aumentado e má eliminação.

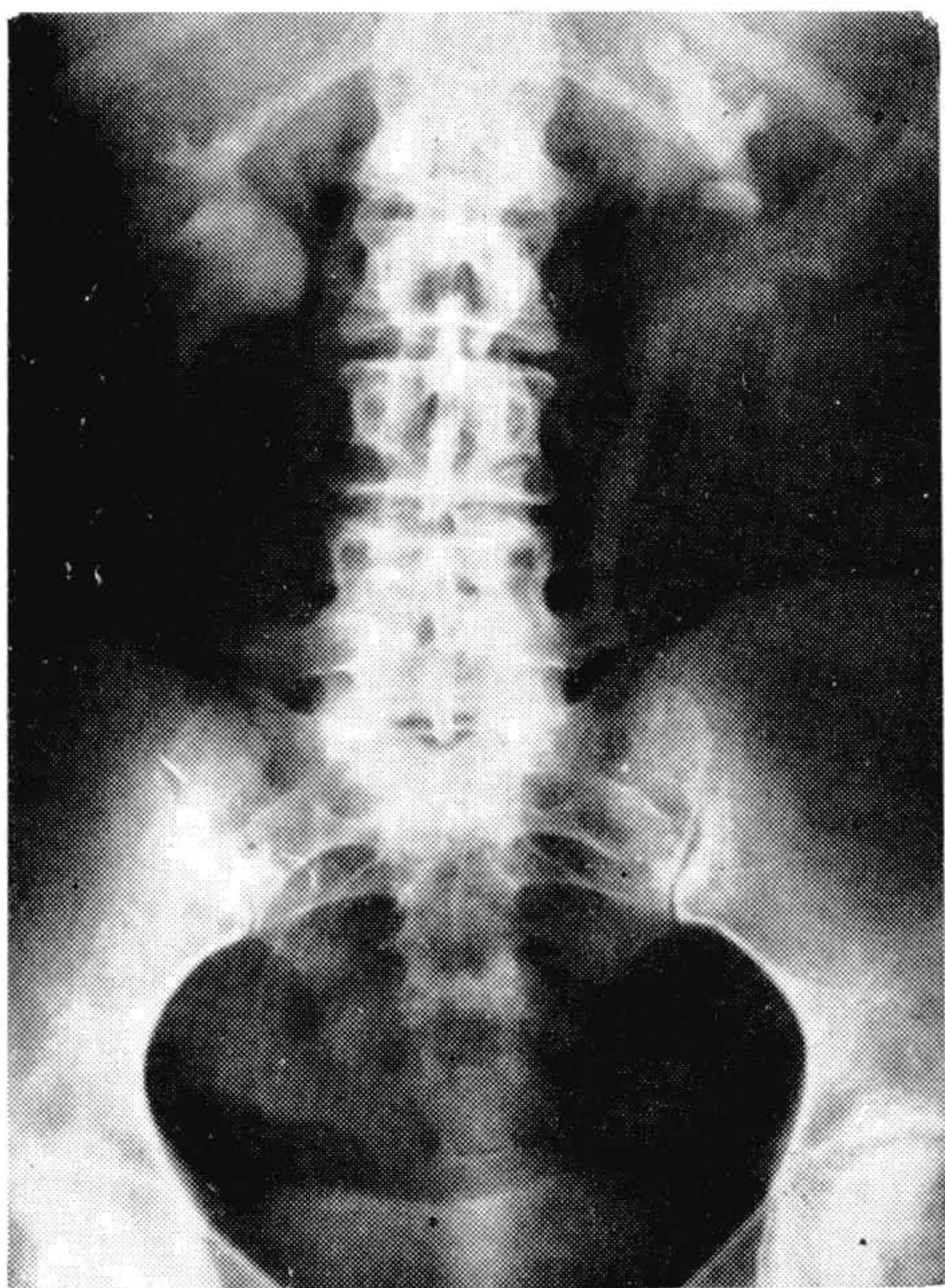


Fig. 12 — Urografia. Tuberculose renal esquerda. Apagamento da imagem do bacinete e alongamento do cálice superior. Ureter dilatado e infiltrado.

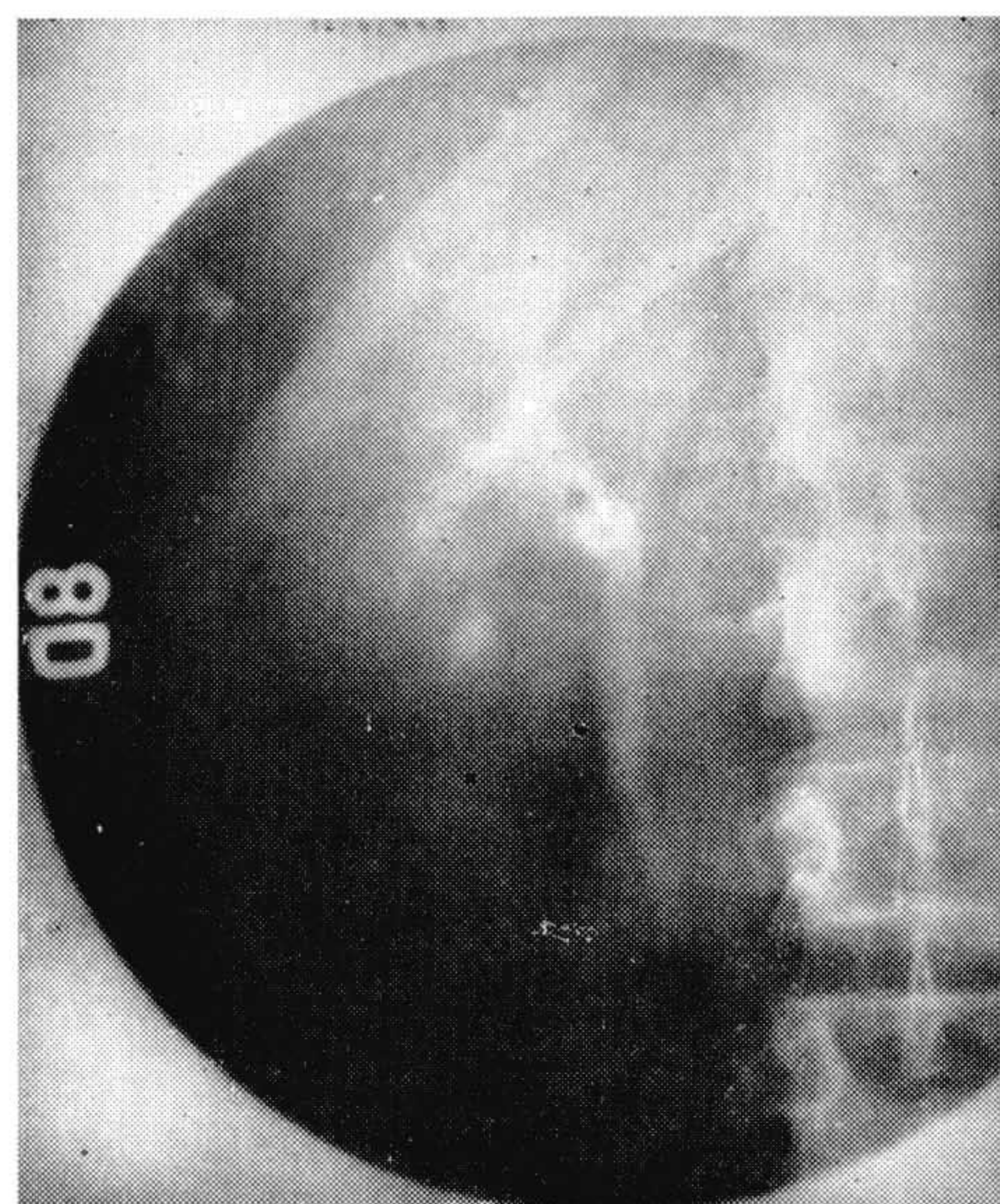


Fig. 13 — Urografia do rim direito. Imagem "borrada" com infiltração do ureter.

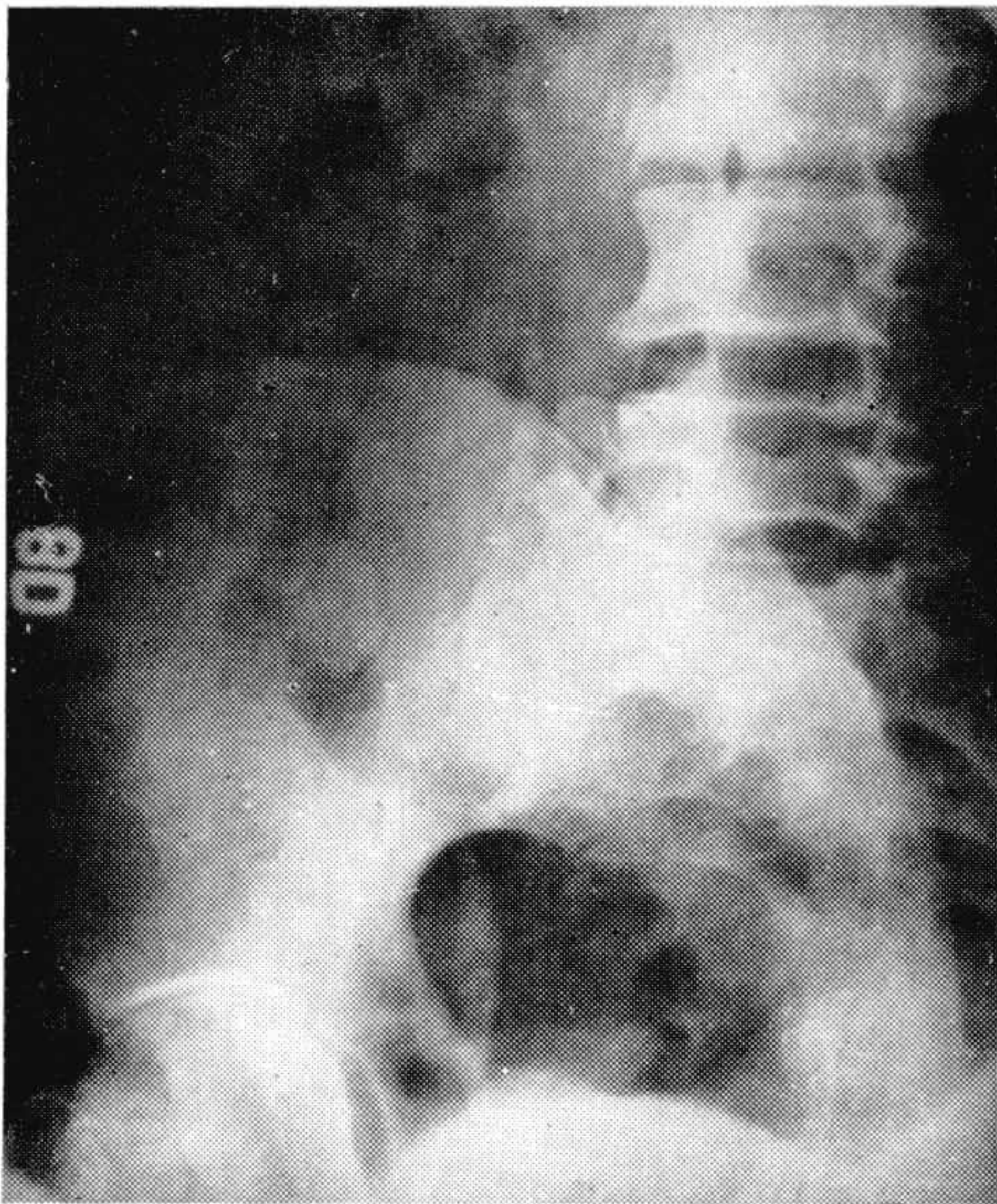


Fig. 14 — Urografia. Tuberculose renal direita. Ureter esticado em consequência do processo infiltrativo de suas paredes.

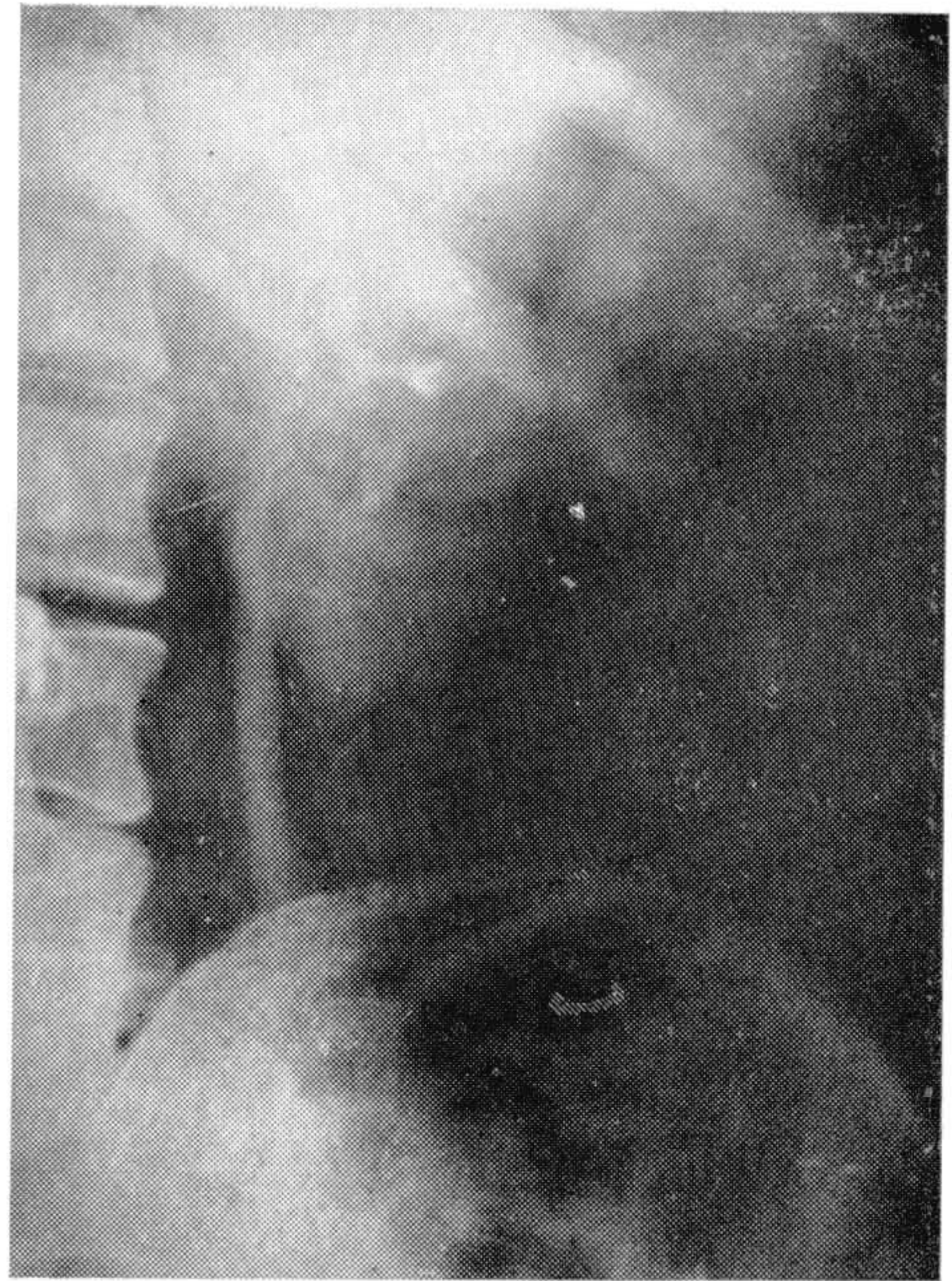

Fig. 15 — Tuberculose renal esquerda. Urografia mostrando "imagem apagada" e ureterite intensa.

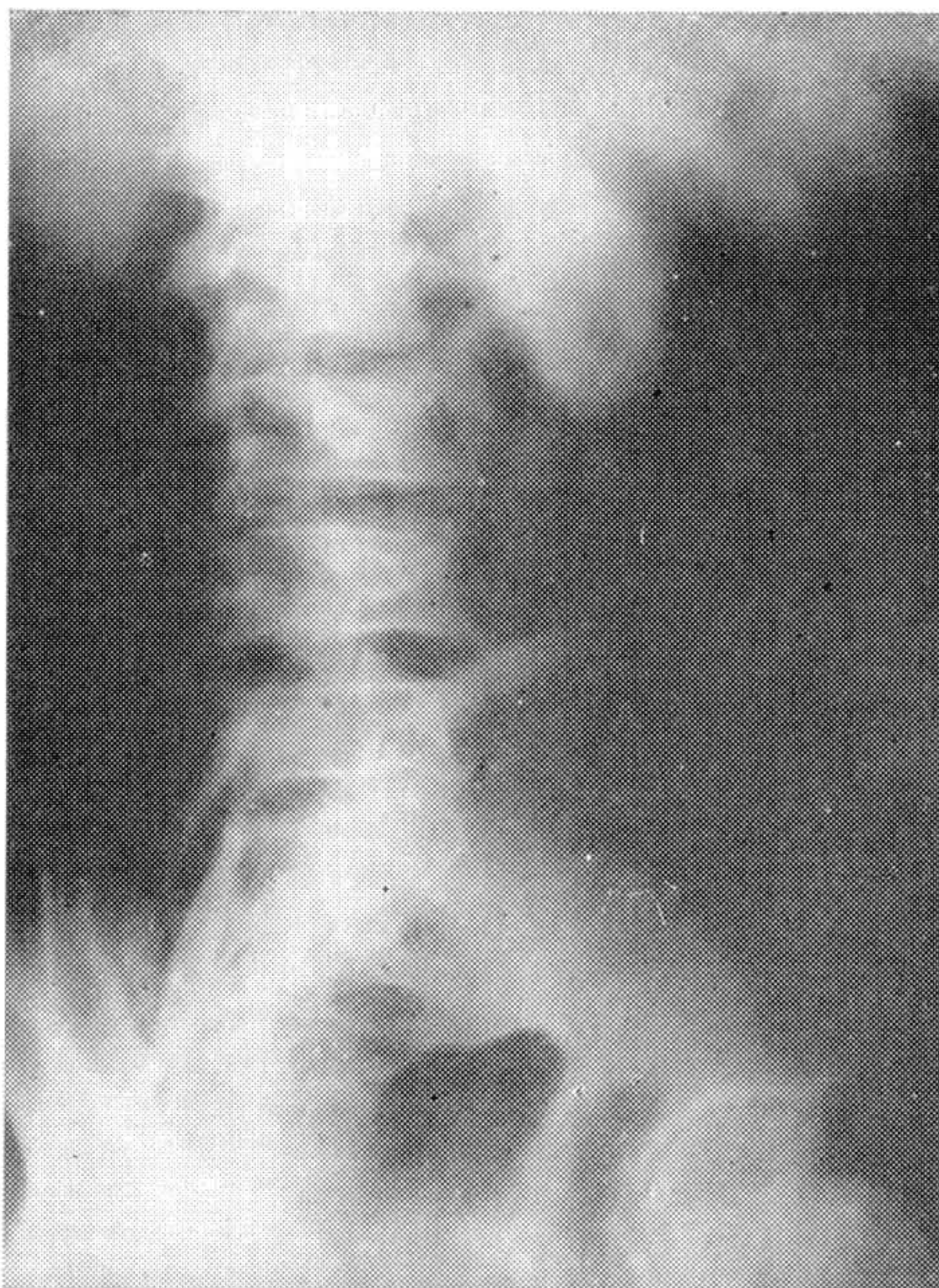

Fig. 16 — Urografia. Tuberculose renal direita com exclusão do rim. Reflexo ureteral à esquerda devido à cistite e bexiga retraída.

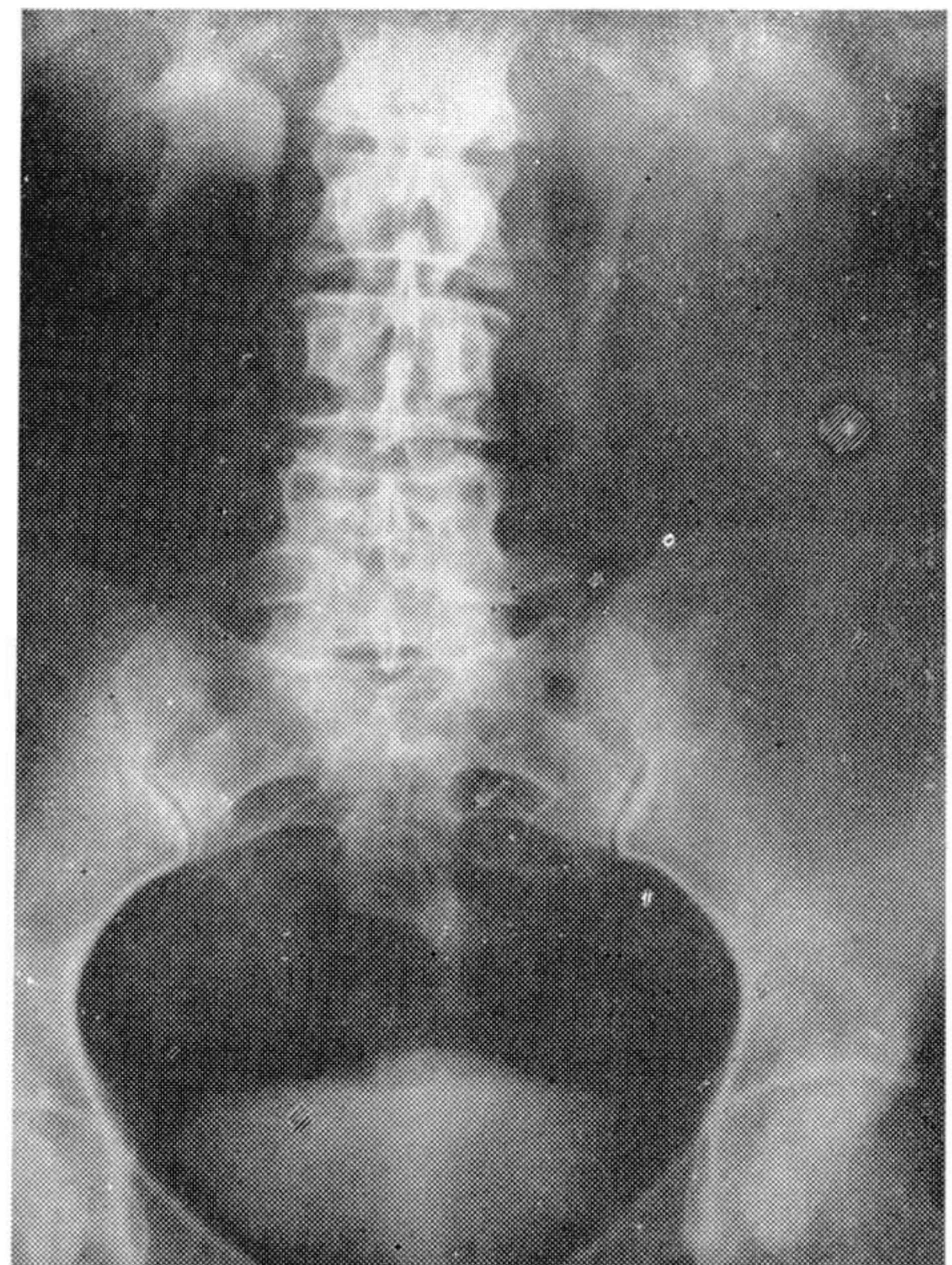


Fig. 17 — Urografia. Tuberculose renal esquerda. "Imagem apagada" e infiltração do ureter esquerdo.

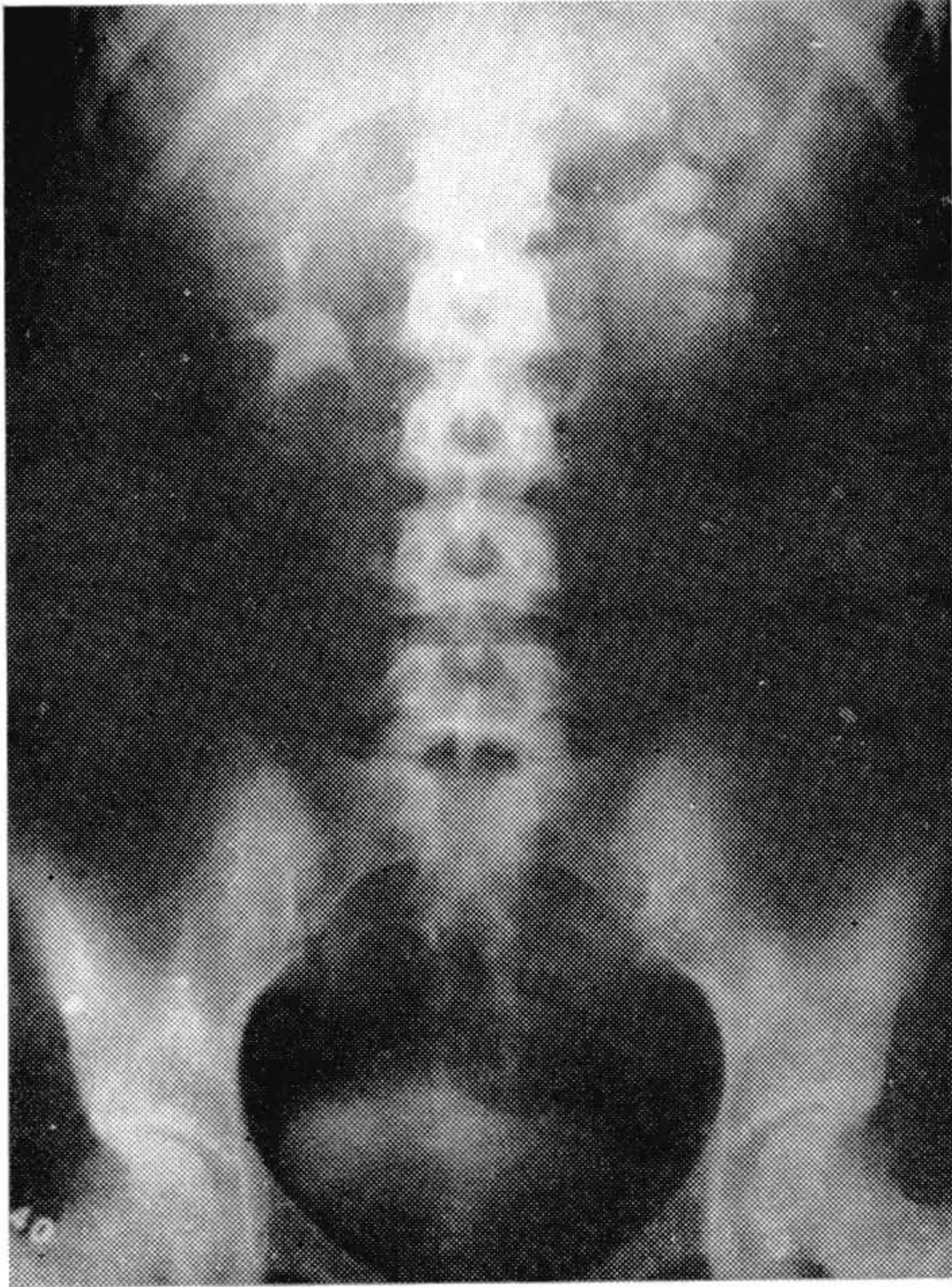


Fig. 18 — Urografia. Tuberculose do rim esquerdo.

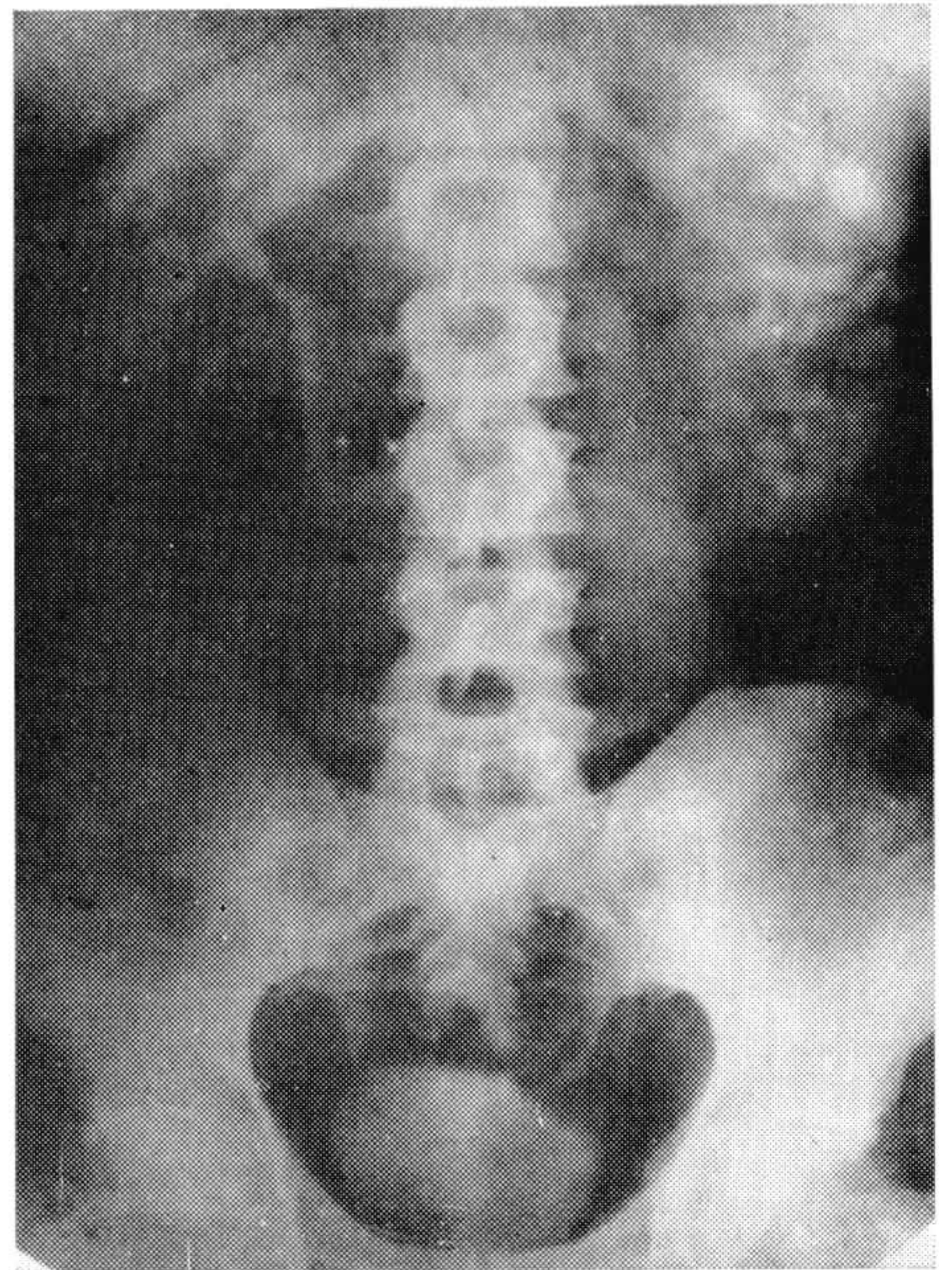


Fig. 19 — Urografia. Tuberculose renal bilateral, mais pronunciada à esquerda.

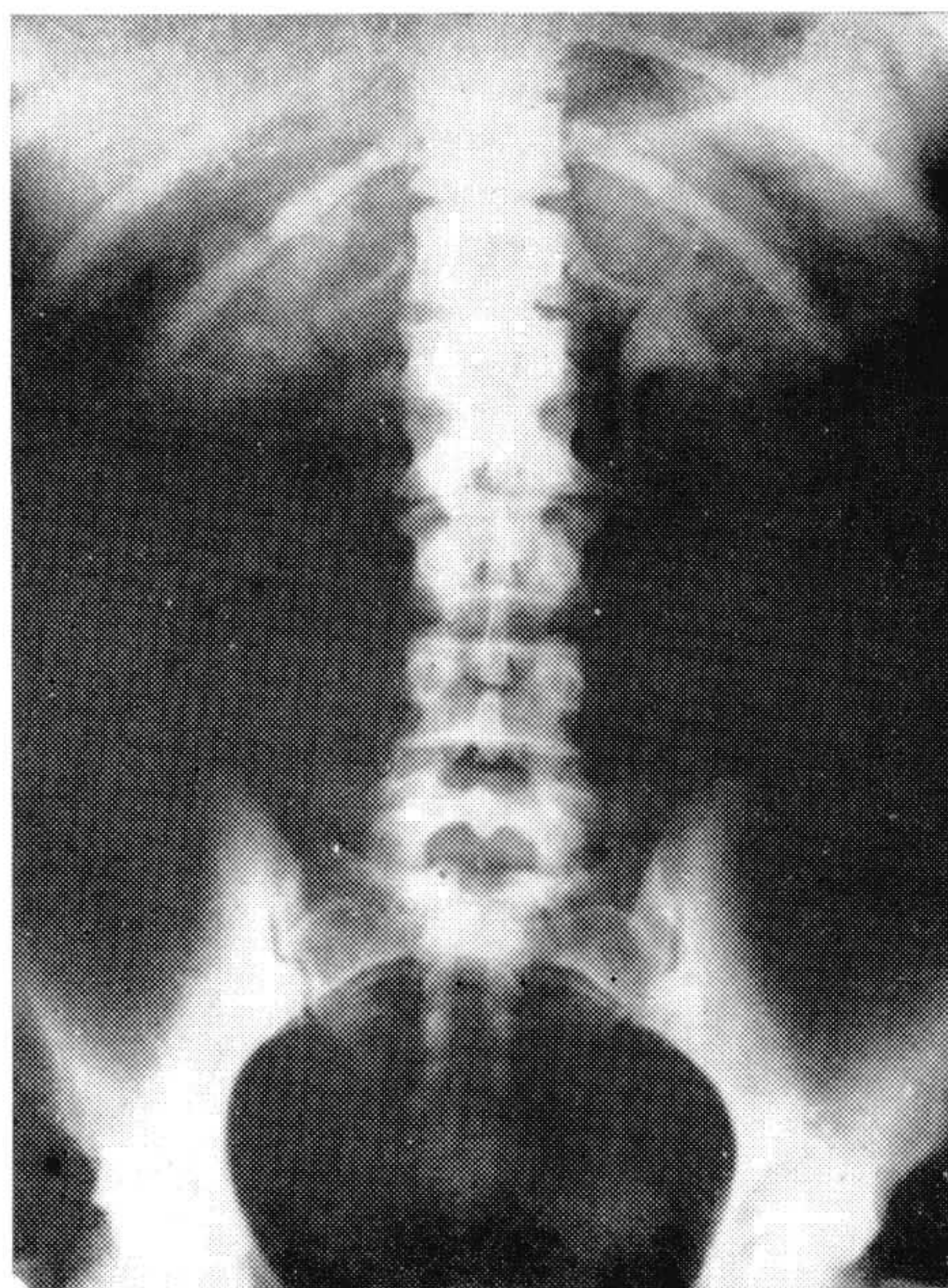


Fig. 20 — Urografia. Uronefrose tuberculosa direita.

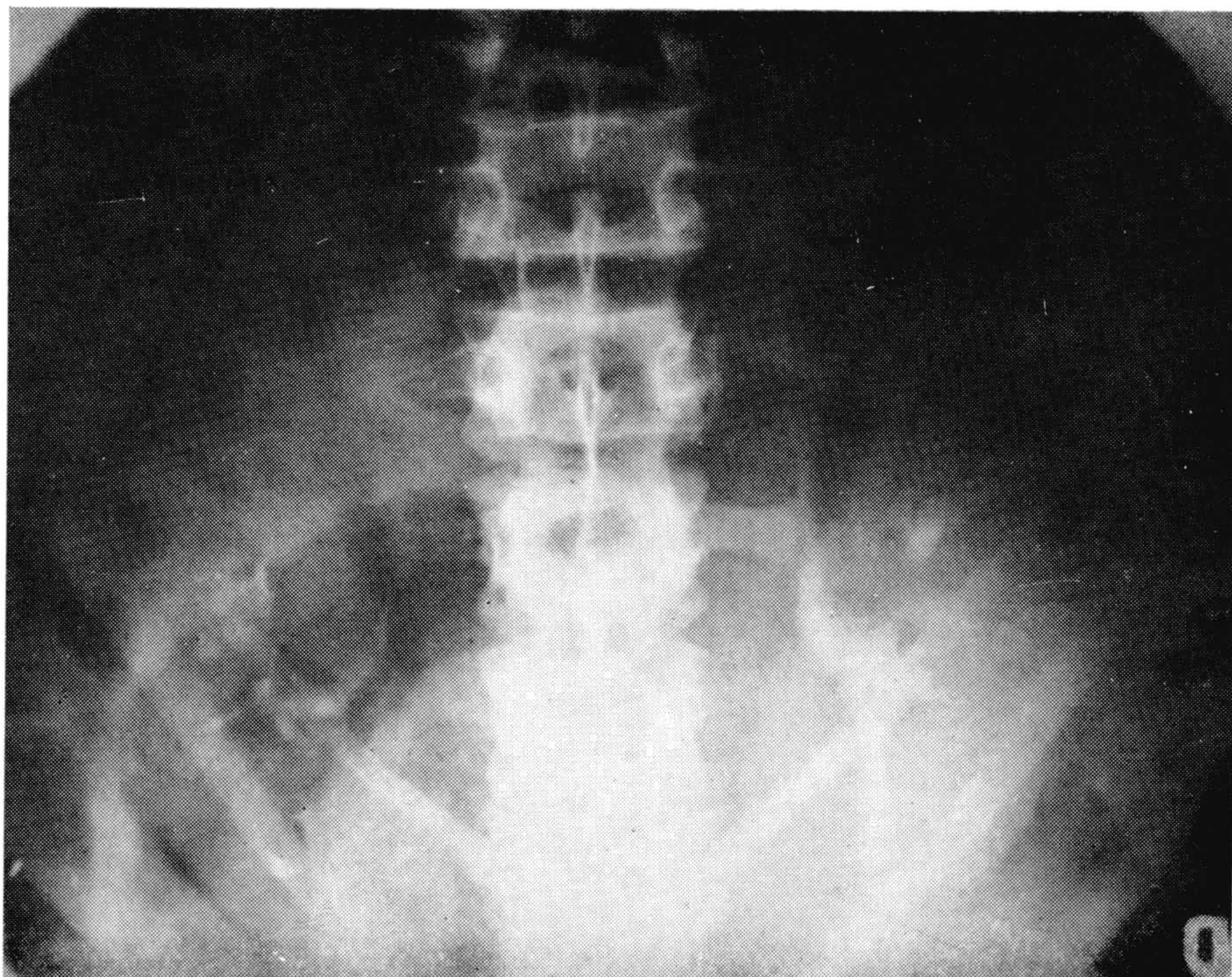


Fig. 21 — Urografia. Tuberculose renal direita. Imagem apagada dos cálices.

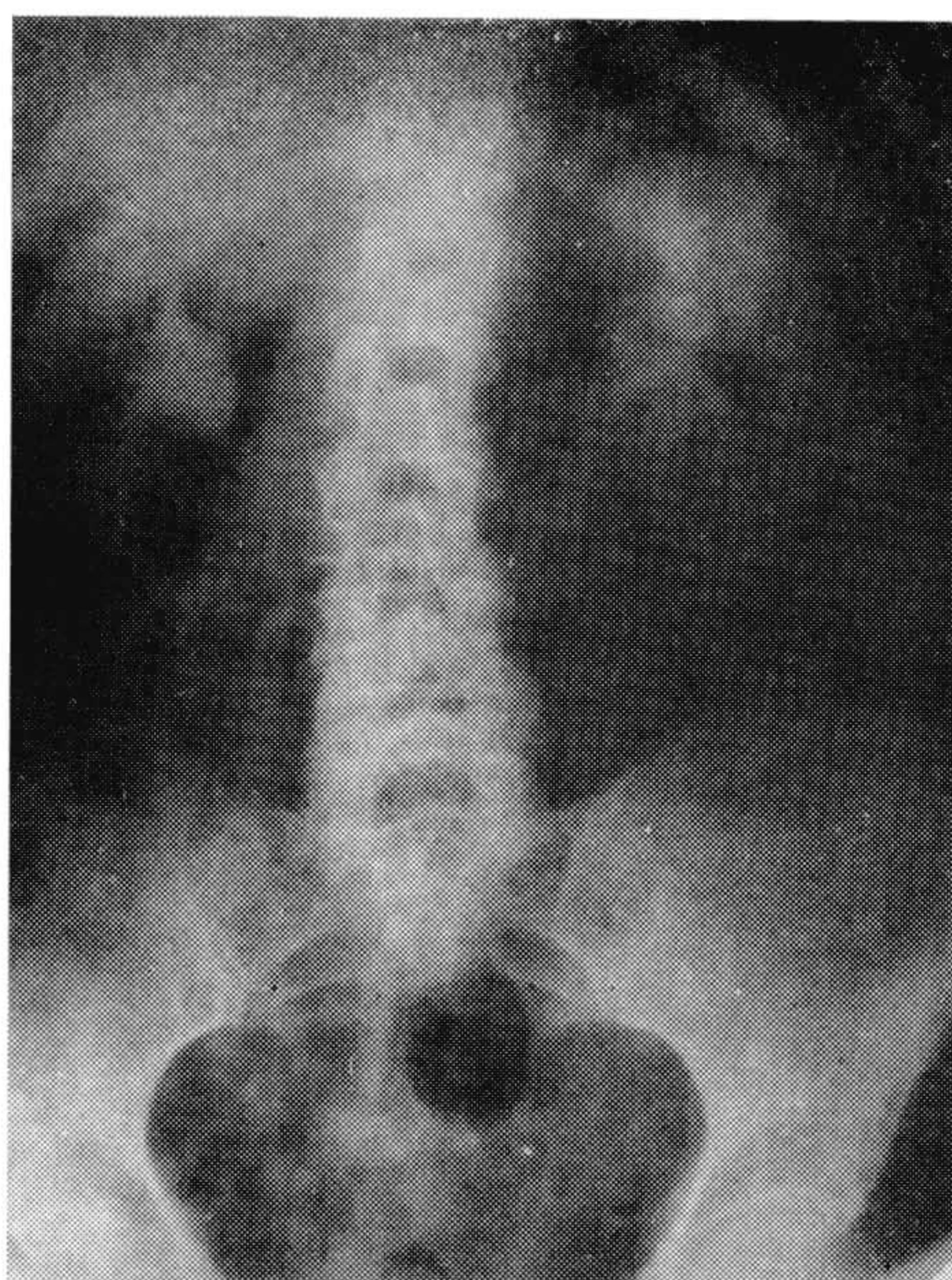


Fig. 22 — Urografia. Tuberculose renal esquerda.

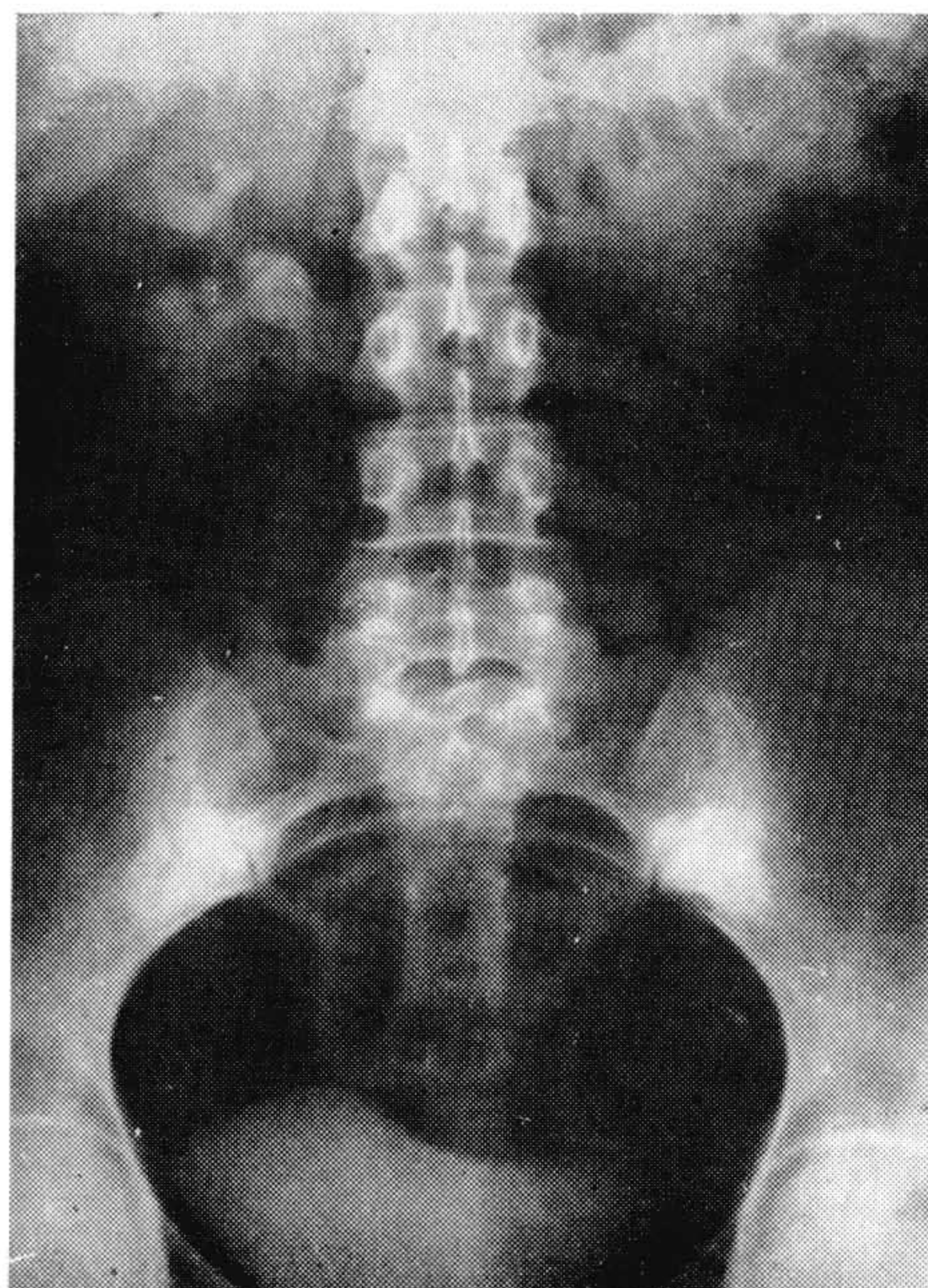


Fig. 23 — Urografia. Aspecto da deformação vesical correspondente ao lado do rim afetado.

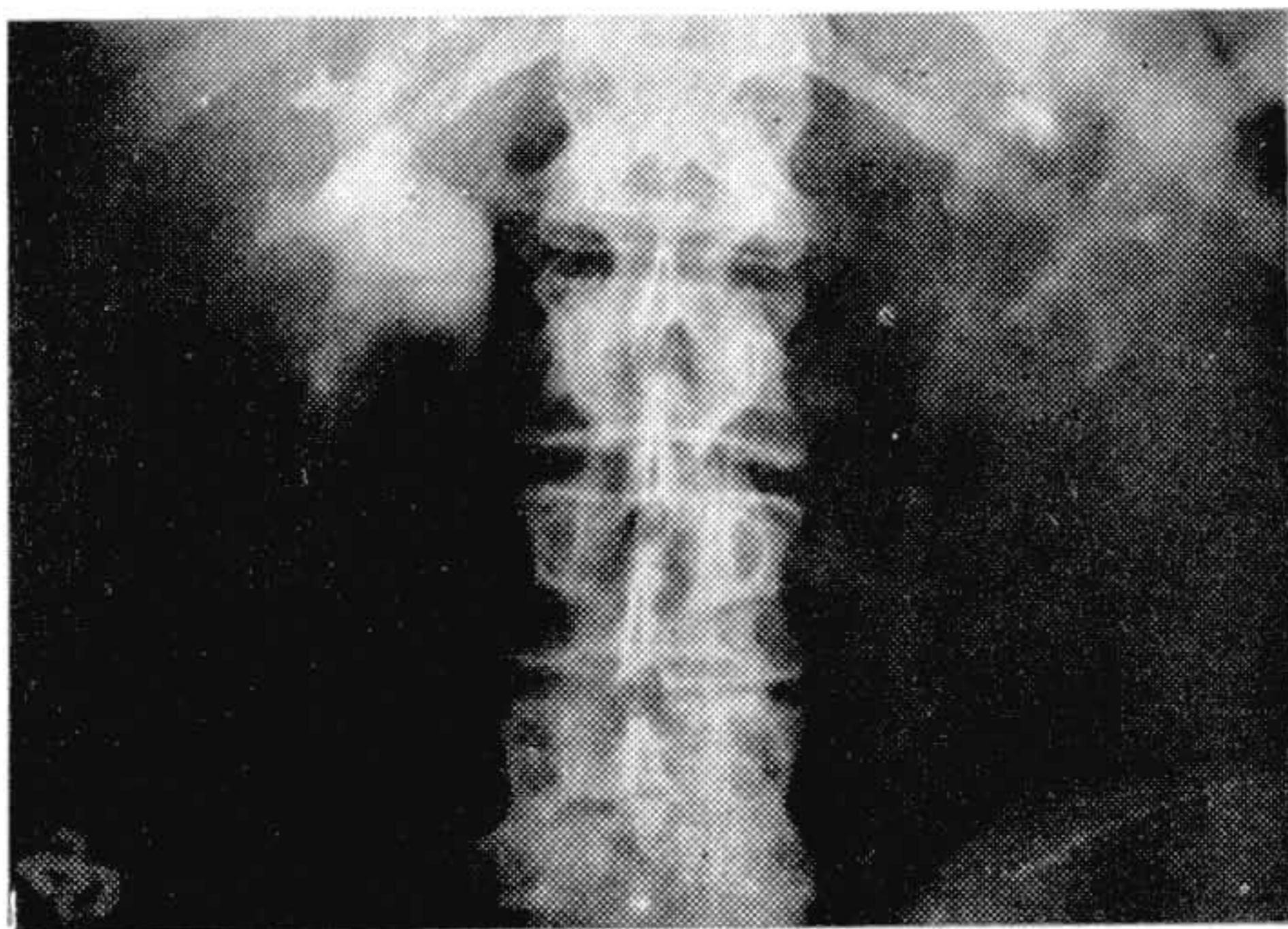


Fig. 24 — Urografia. Tuberculose renal esquerda. Imagem "apagada" dos cálices e bacinete. Ureterite.

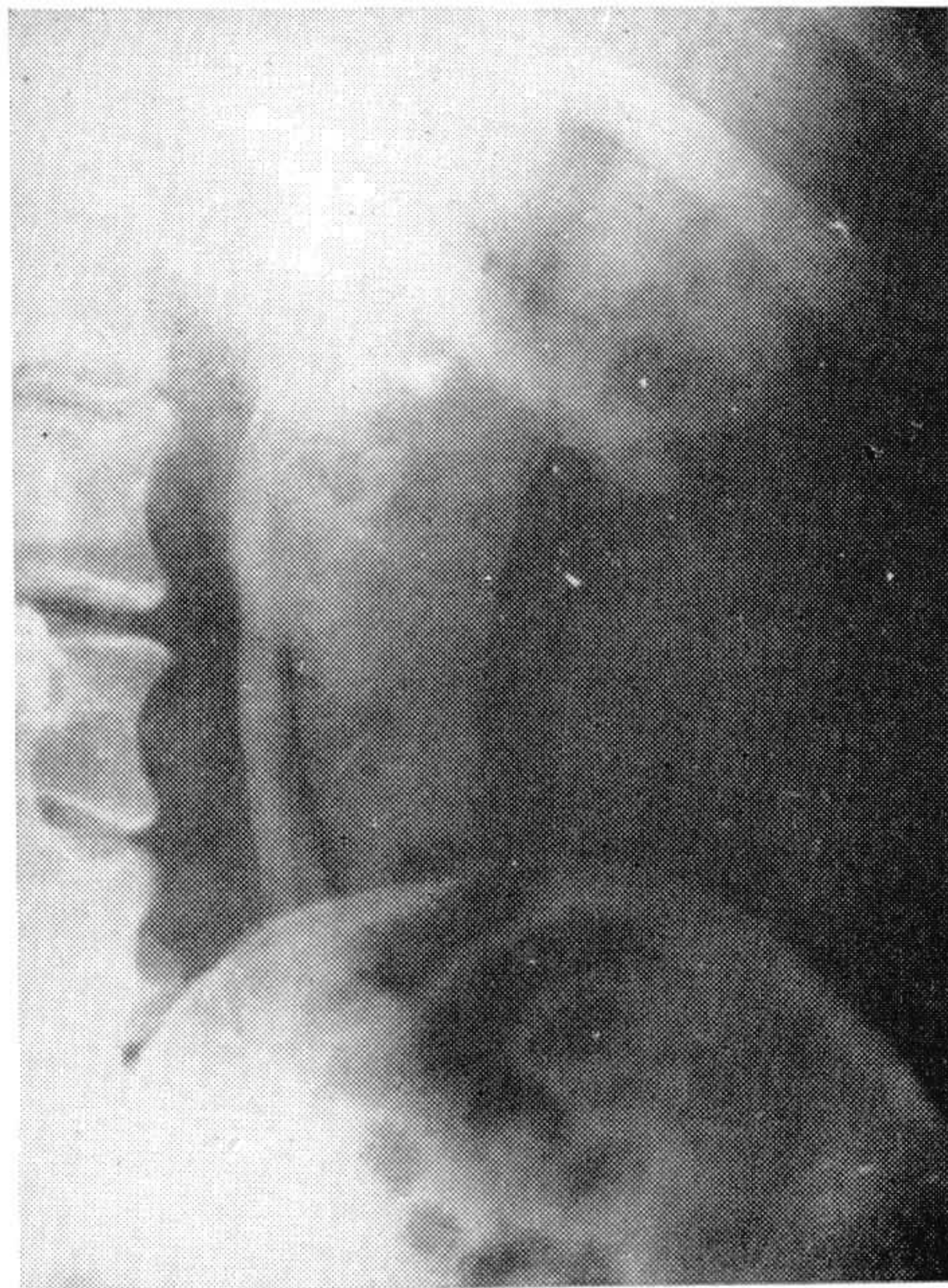

Fig. 25 — Urografia. Tuberculose renal esquerda. Ureterite tuberculosa.

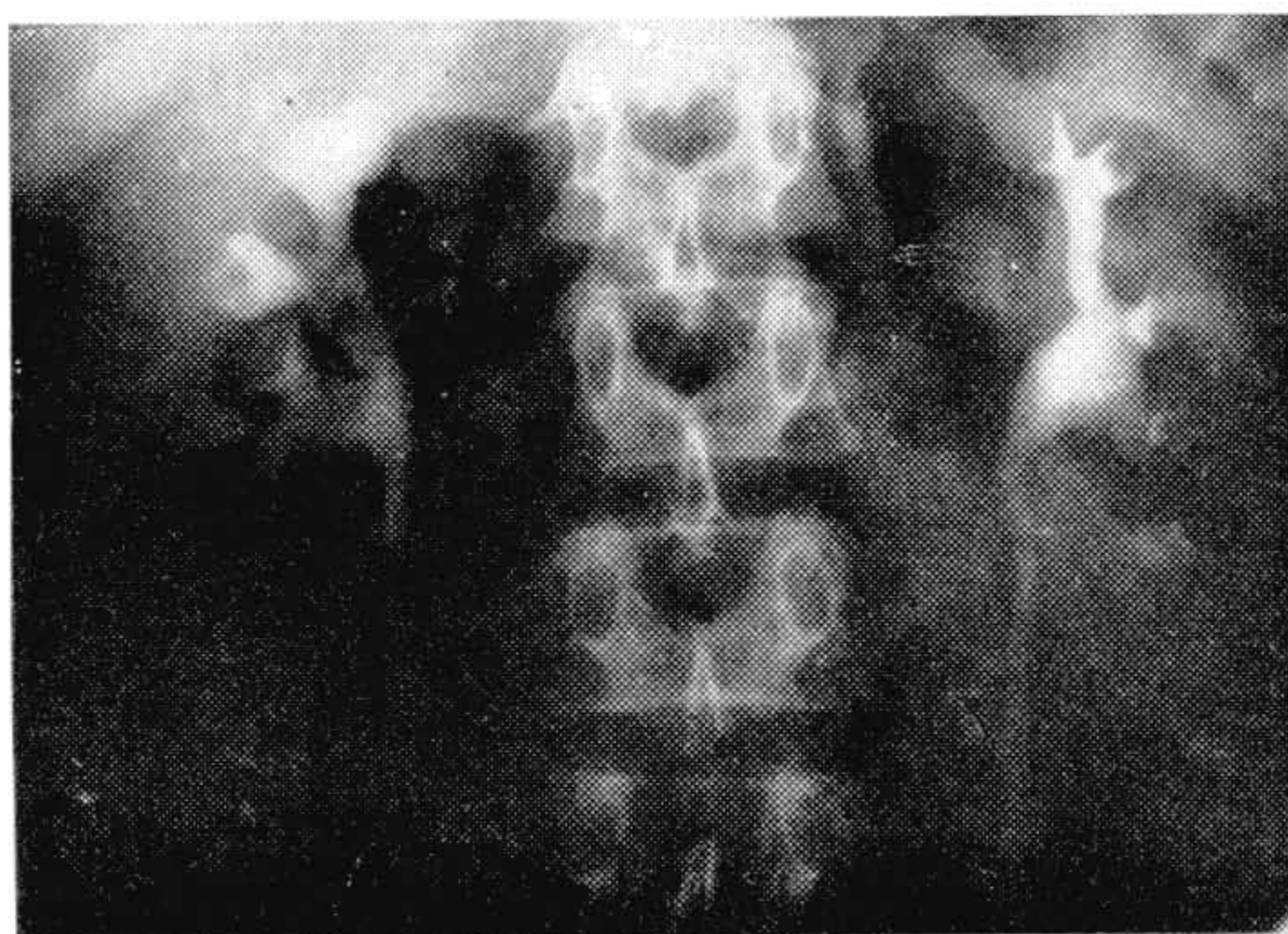


Fig. 26 — Urografia. Rim direito normal. Rim esquerdo com lesão do cálice inferior e infiltração com alongamento do cálice superior.

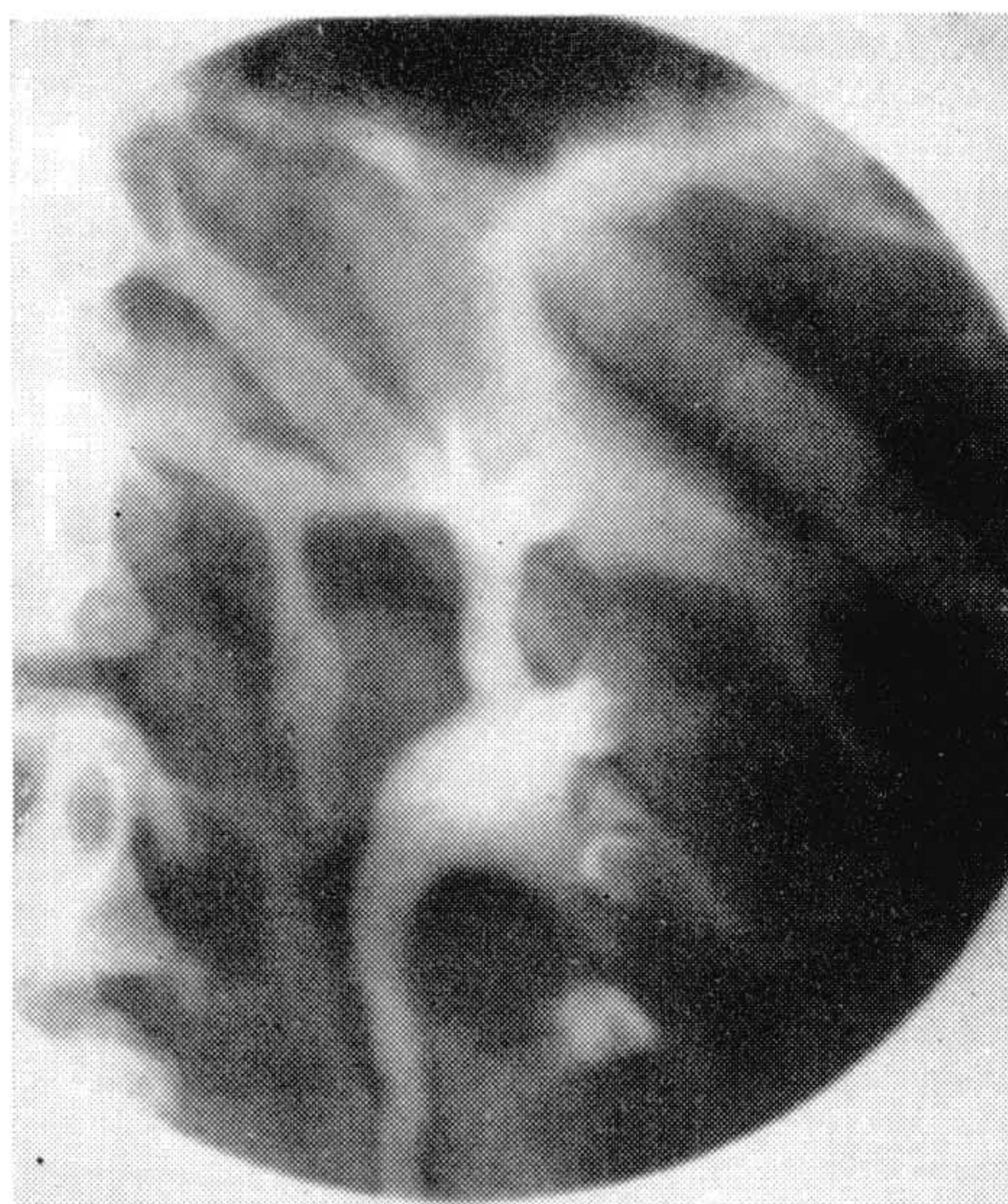

Fig. 26 a — Urografia. Cálice isolado do rim esquerdo do mesmo caso.

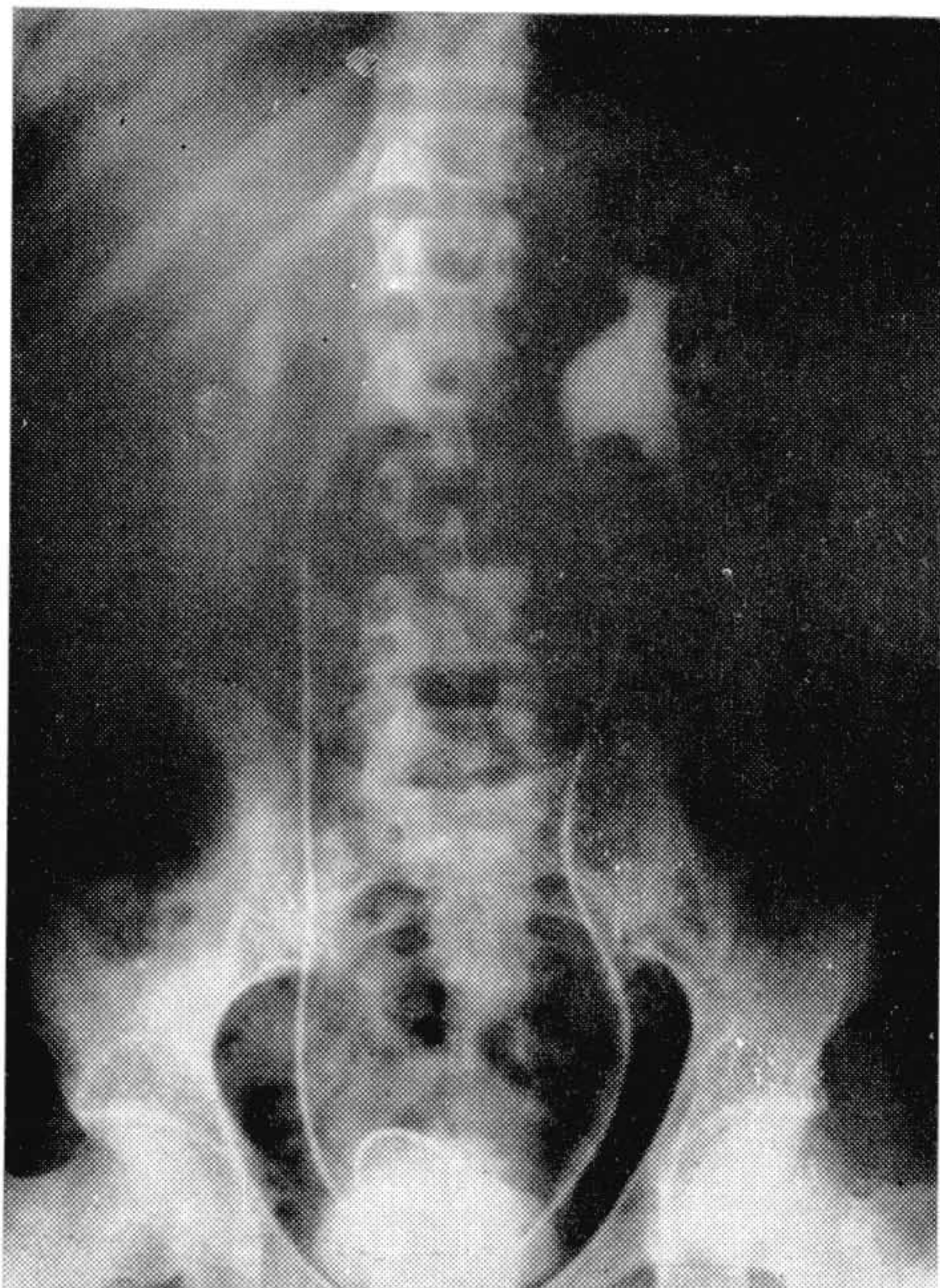


Fig. 27 — Pielografia. Tuberculose renal direita. O ureter correspondente mostra a posição retilínea, como se fora esticado, em consequência à retração da parede vesical no ponto em que se implanta.

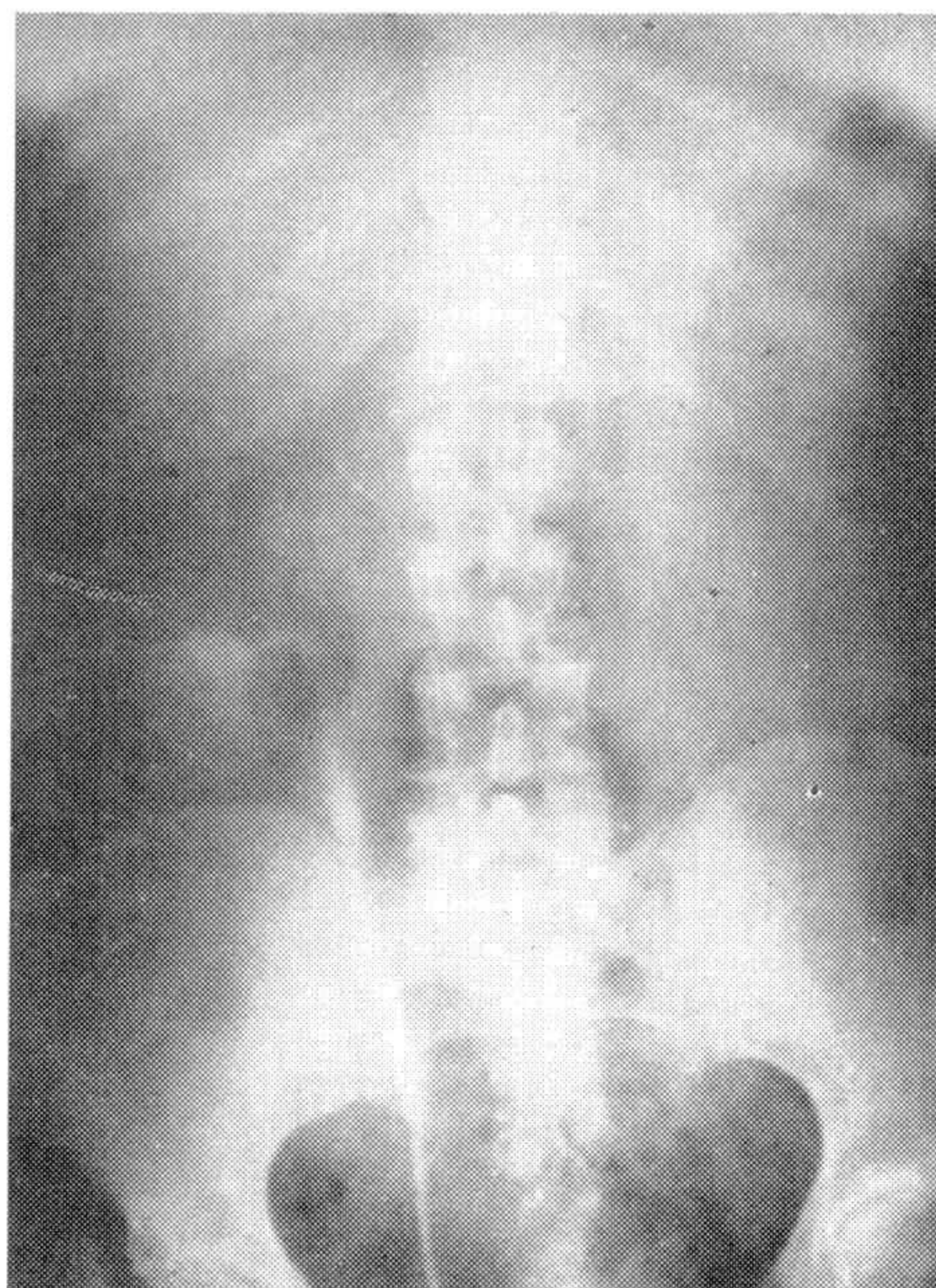


Fig. 28 — Pielografia. Rim direito destruído pelo processo tuberculoso com encurtamento do ureter devido à retração da bexiga.

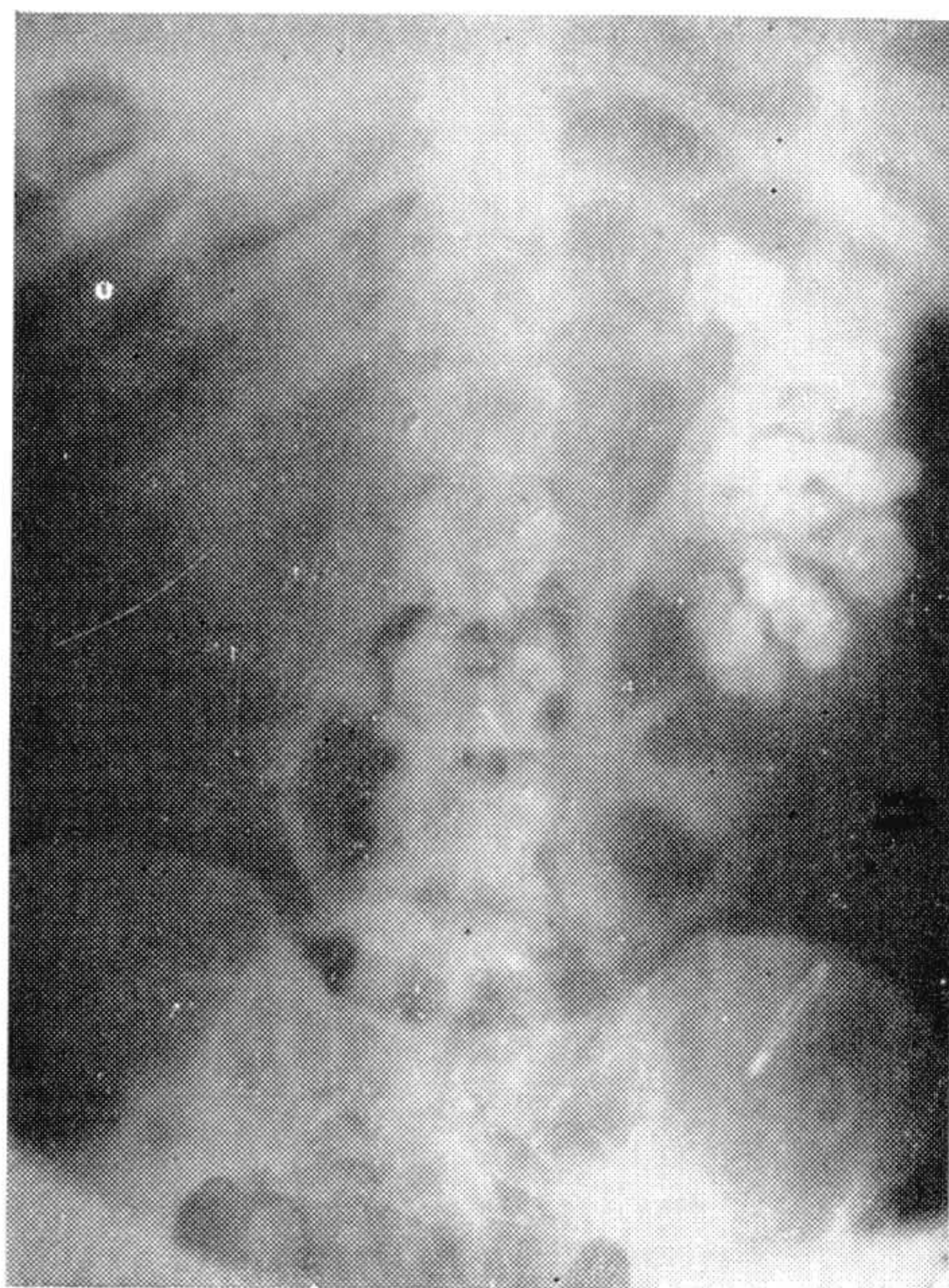


Fig. 29 — Pielografia. Uronefrose tuberculosa esquerda.

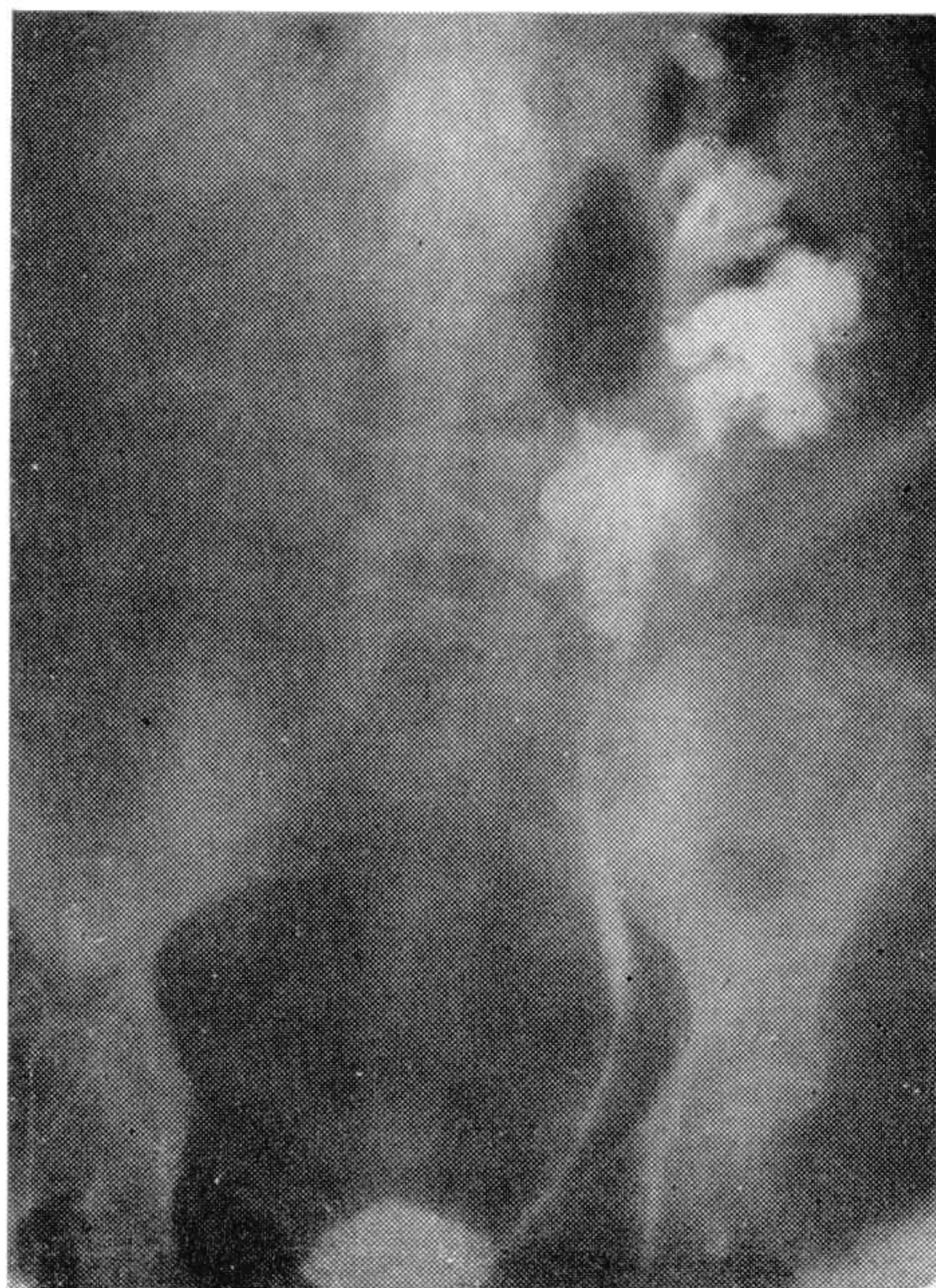

Fig. 30 — Pielografia. Pionefrose tuberculosa esquerda.

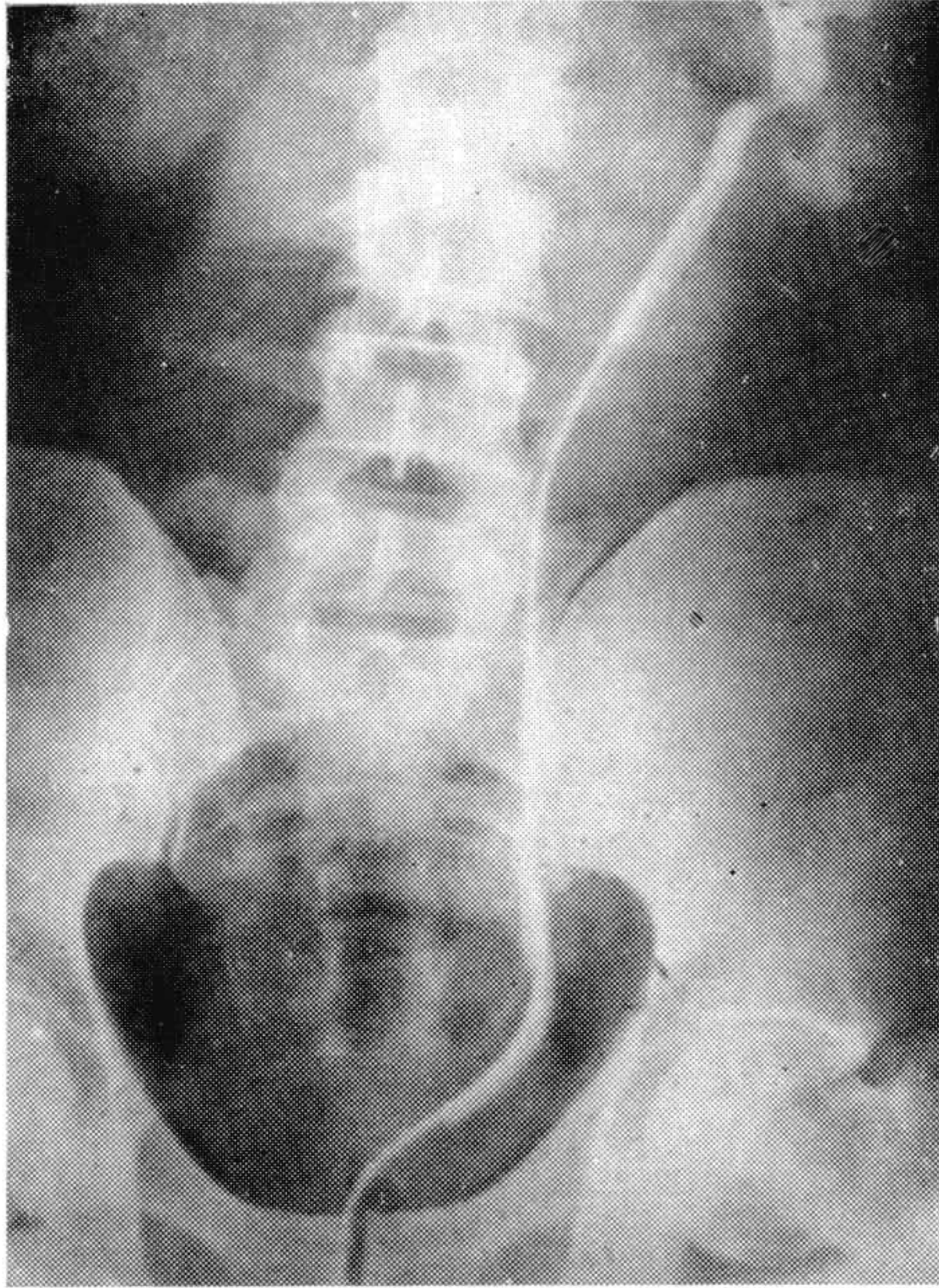


Fig. 31 — Pielografia. Tuberculose renal esquerda (pionefrose).

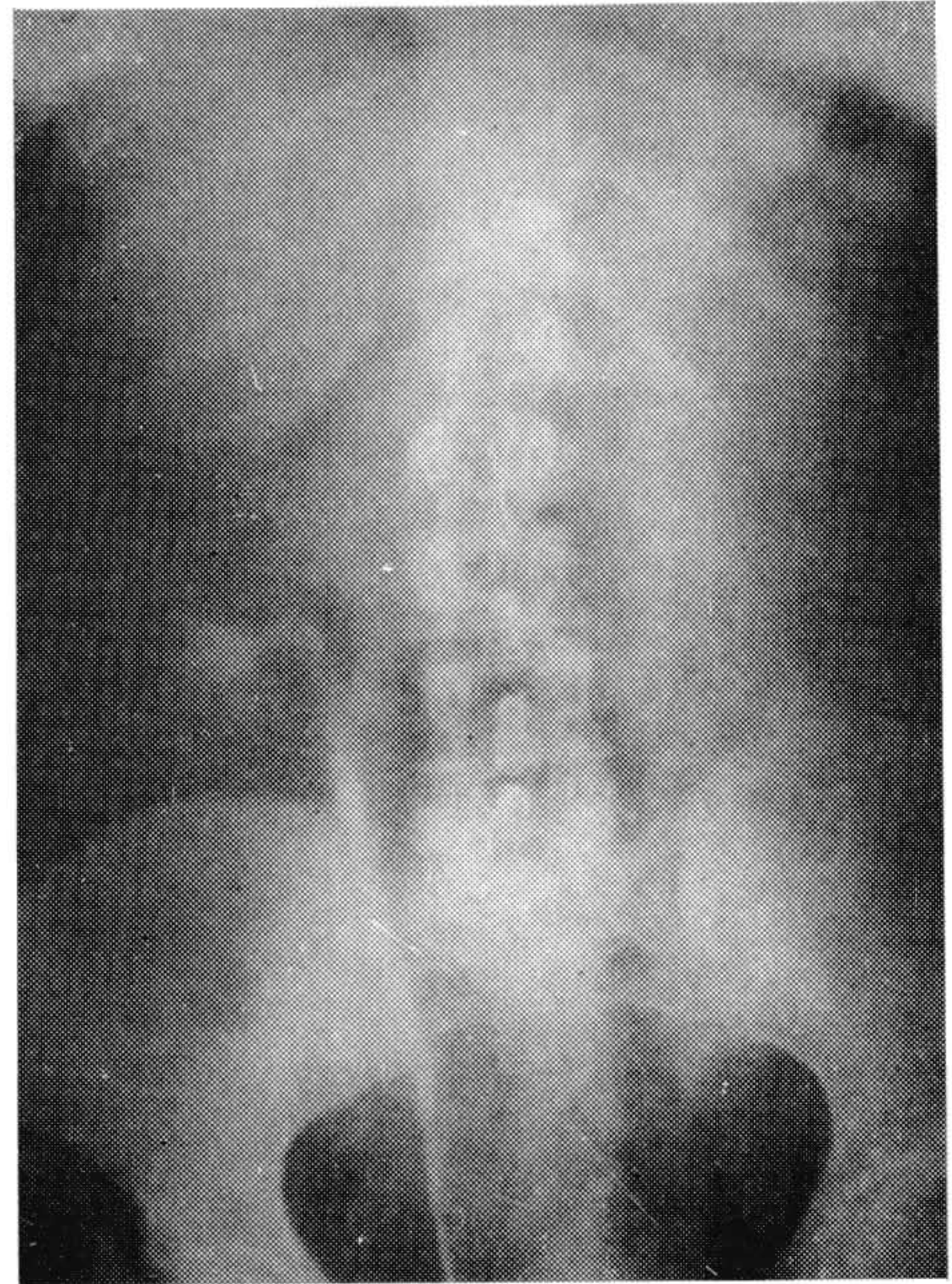


Fig. 32 — Pielografia. Tuberculose caseosa do rim direito ptosado.

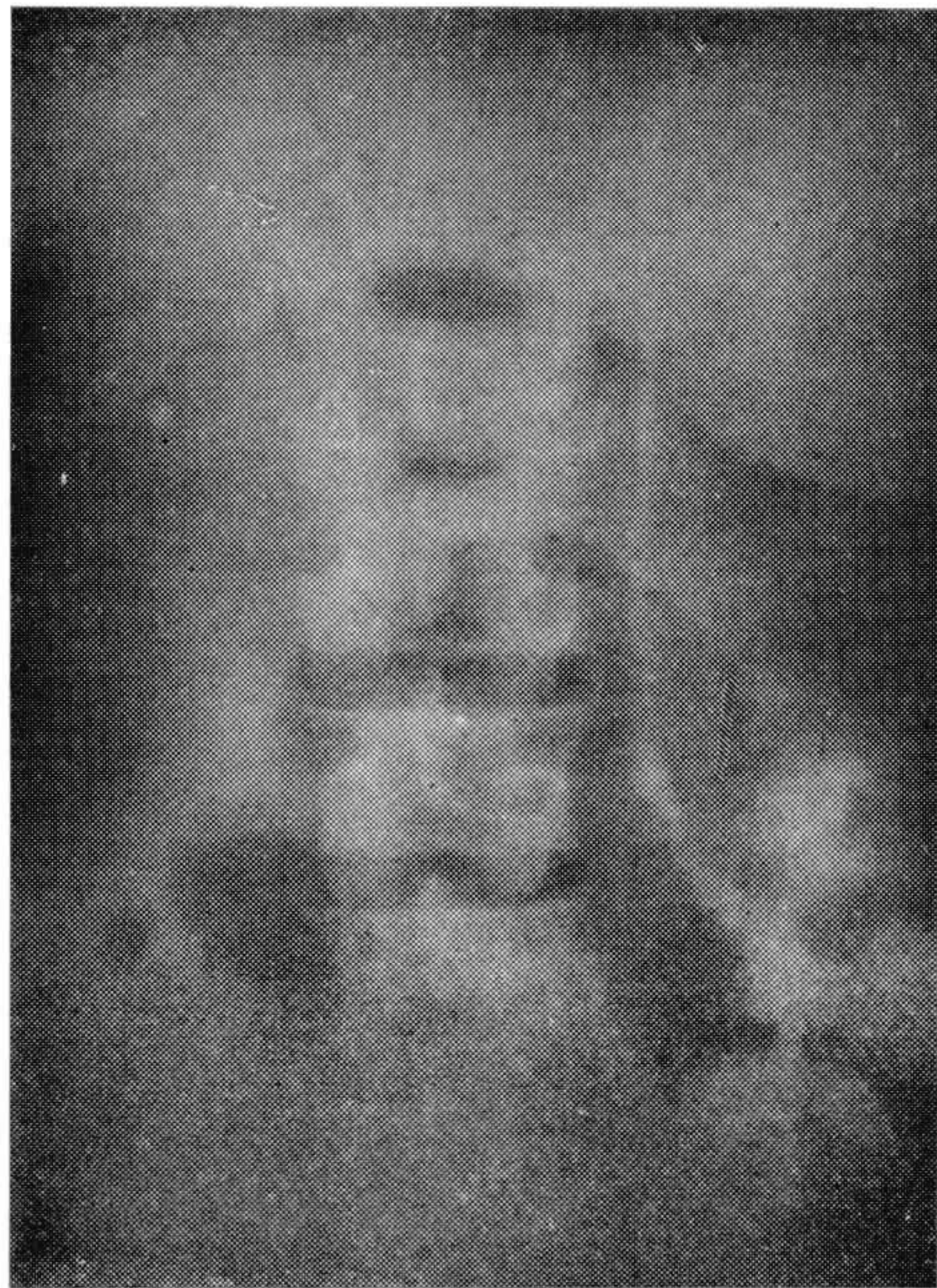

Fig. 33 — Pielografia. Imagem característica de pionefrose tuberculosa direita.

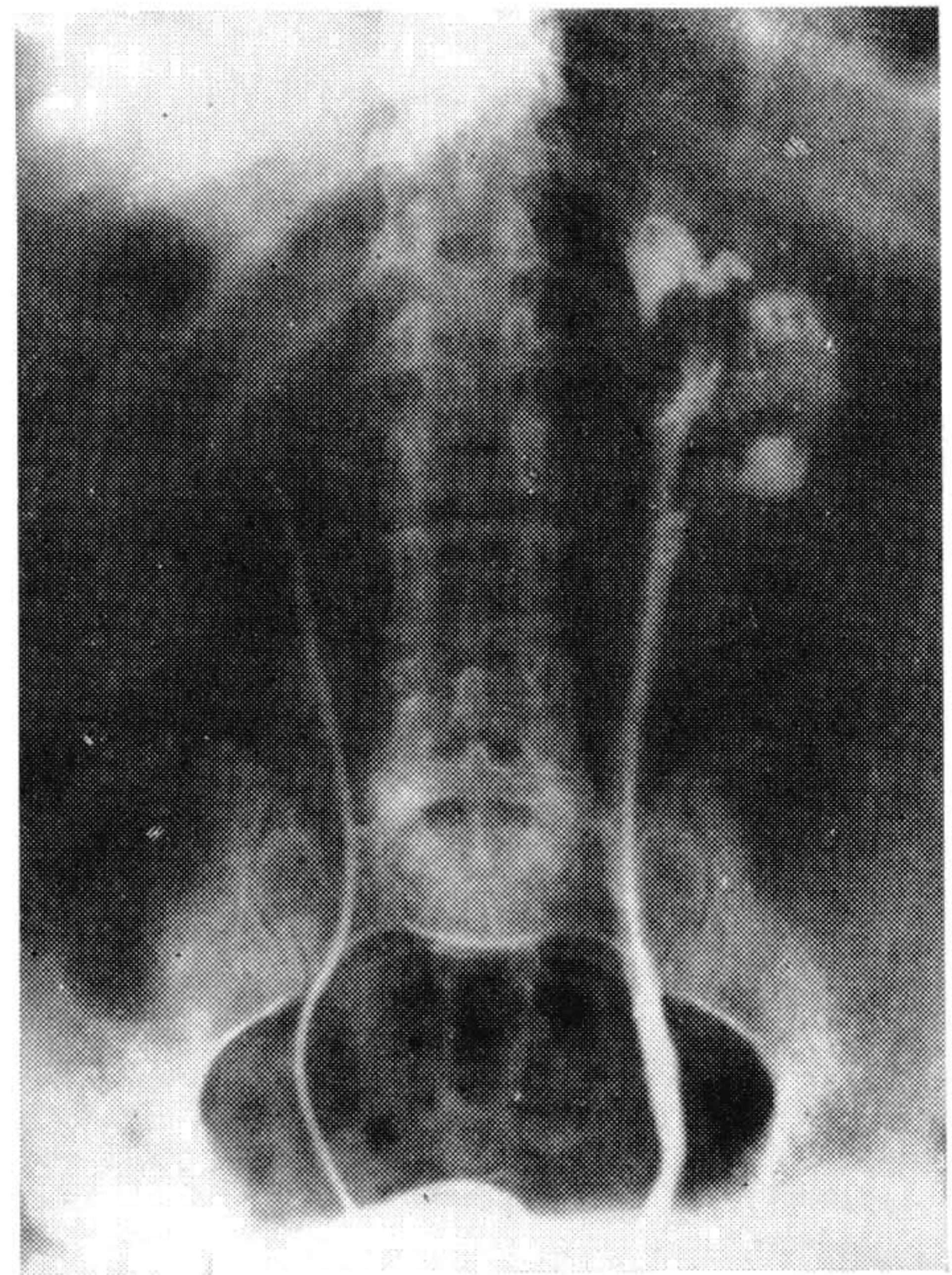


Fig. 34 — Pionefrose tuberculosa esquerda com dilatação do ureter.

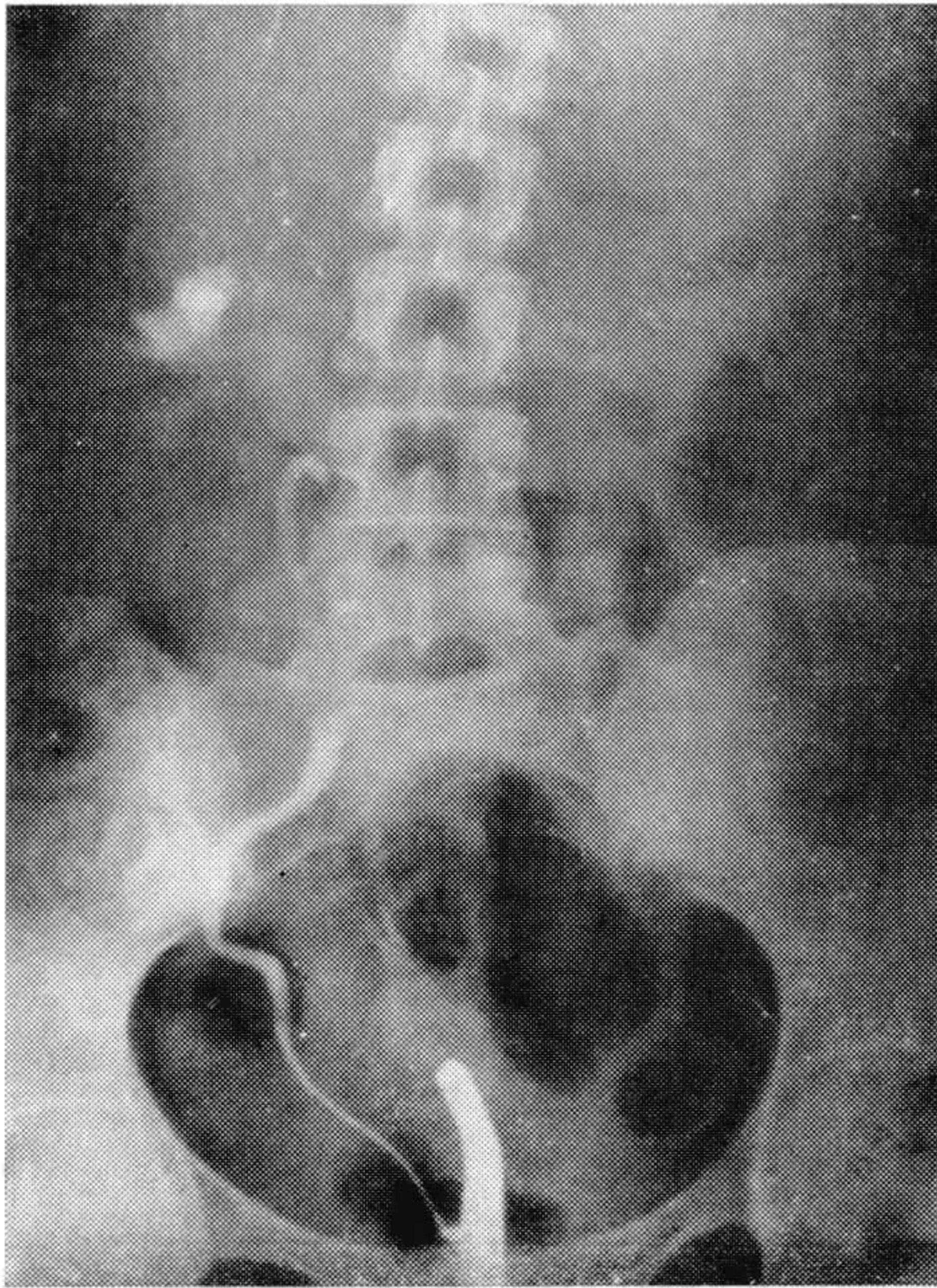


Fig. 35 — Pielografia. Uronefrose tuberculosa direita do rim ptosado.

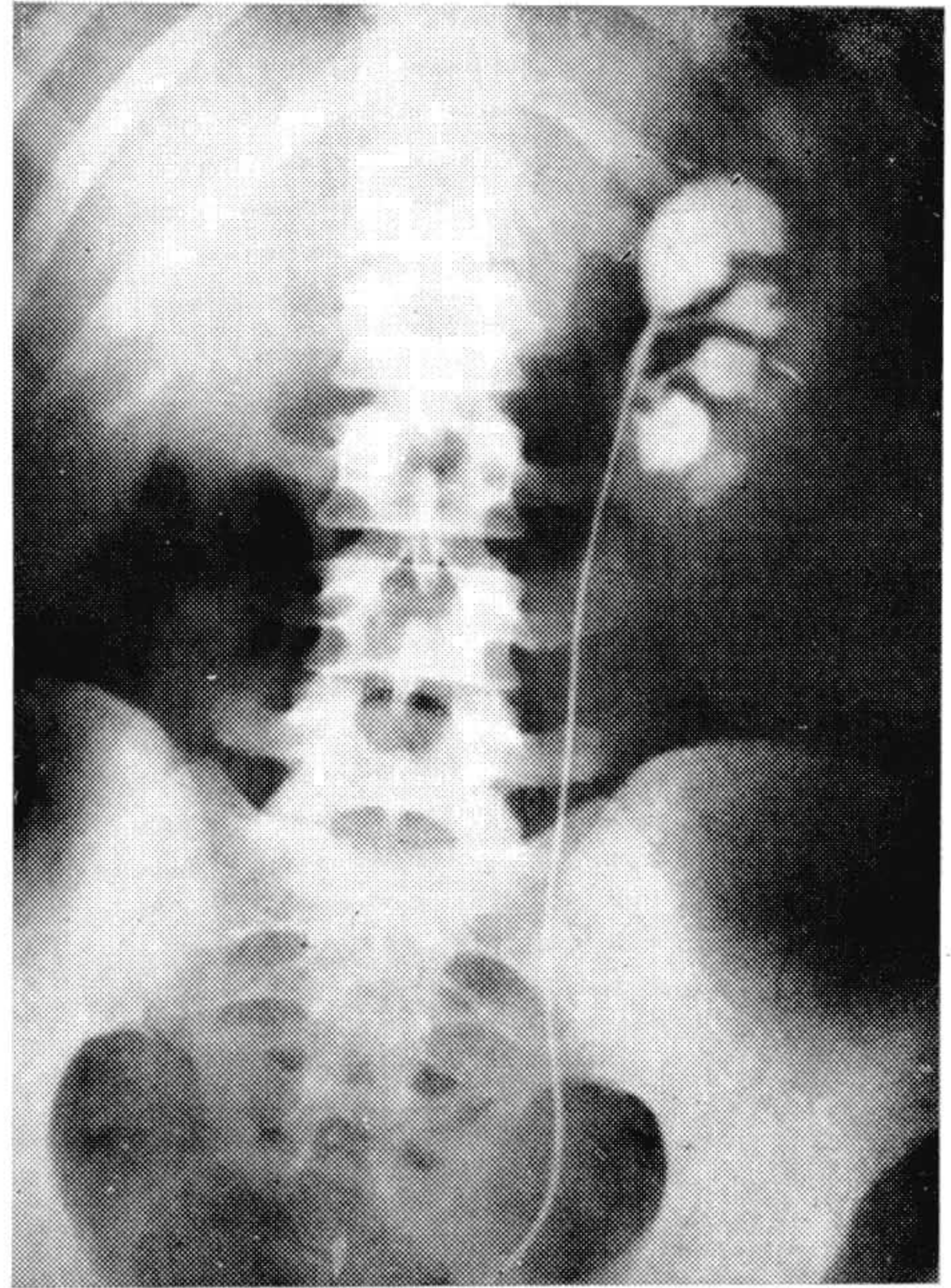


Fig. 36 — Pielografia. Pionefrose esquerda mostrando o aspecto de caseificação do parênquima.

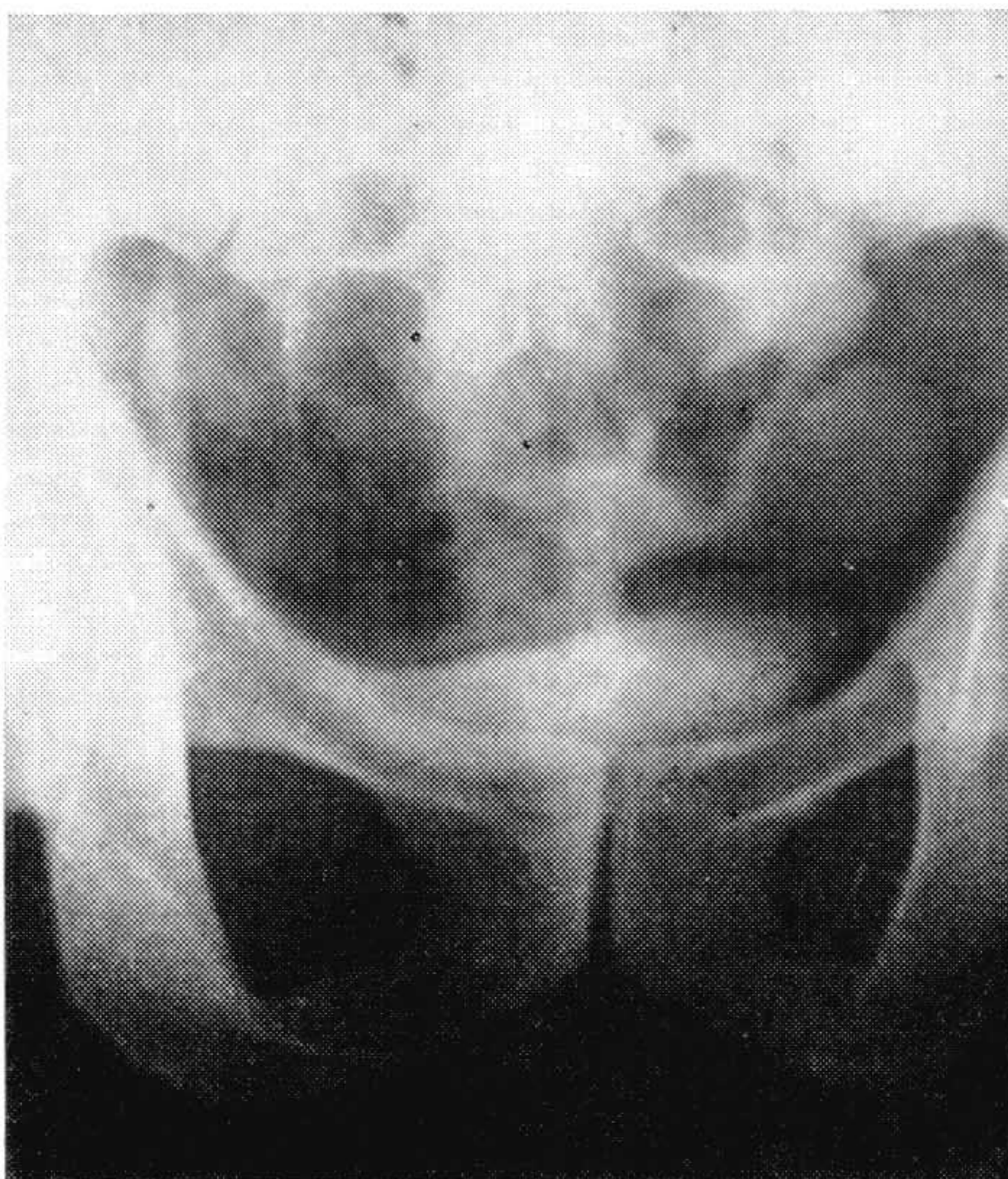


Fig. 37 — Cistografia descendente. Bexiga retraída, com capacidade reduzida devido à cistite tuberculosa.

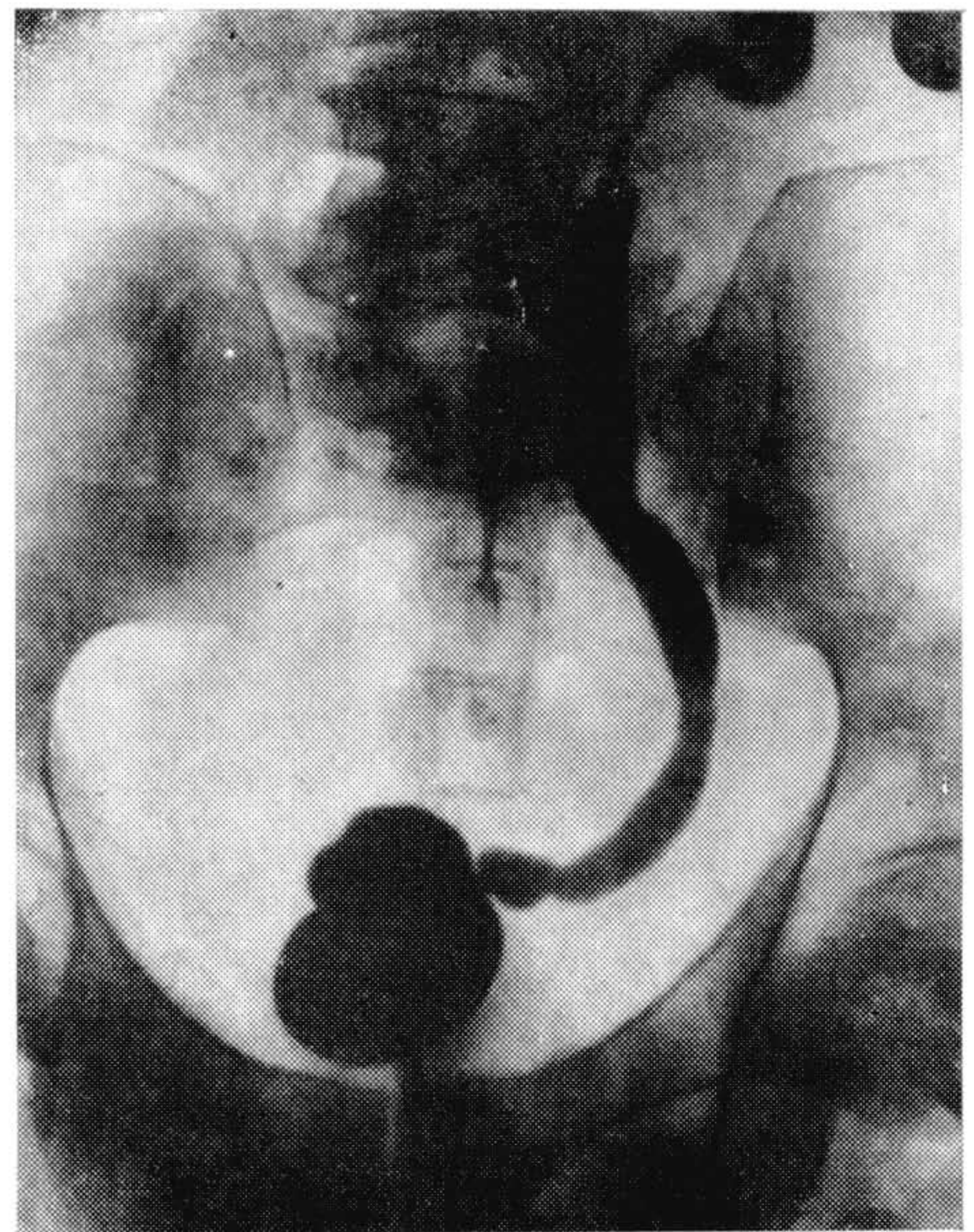


Fig. 38 — Cistografia ascendente. Refluxo ureteral esquerdo em bexiga retraída. Nefrectomia direita por tuberculose renal cinco anos antes.



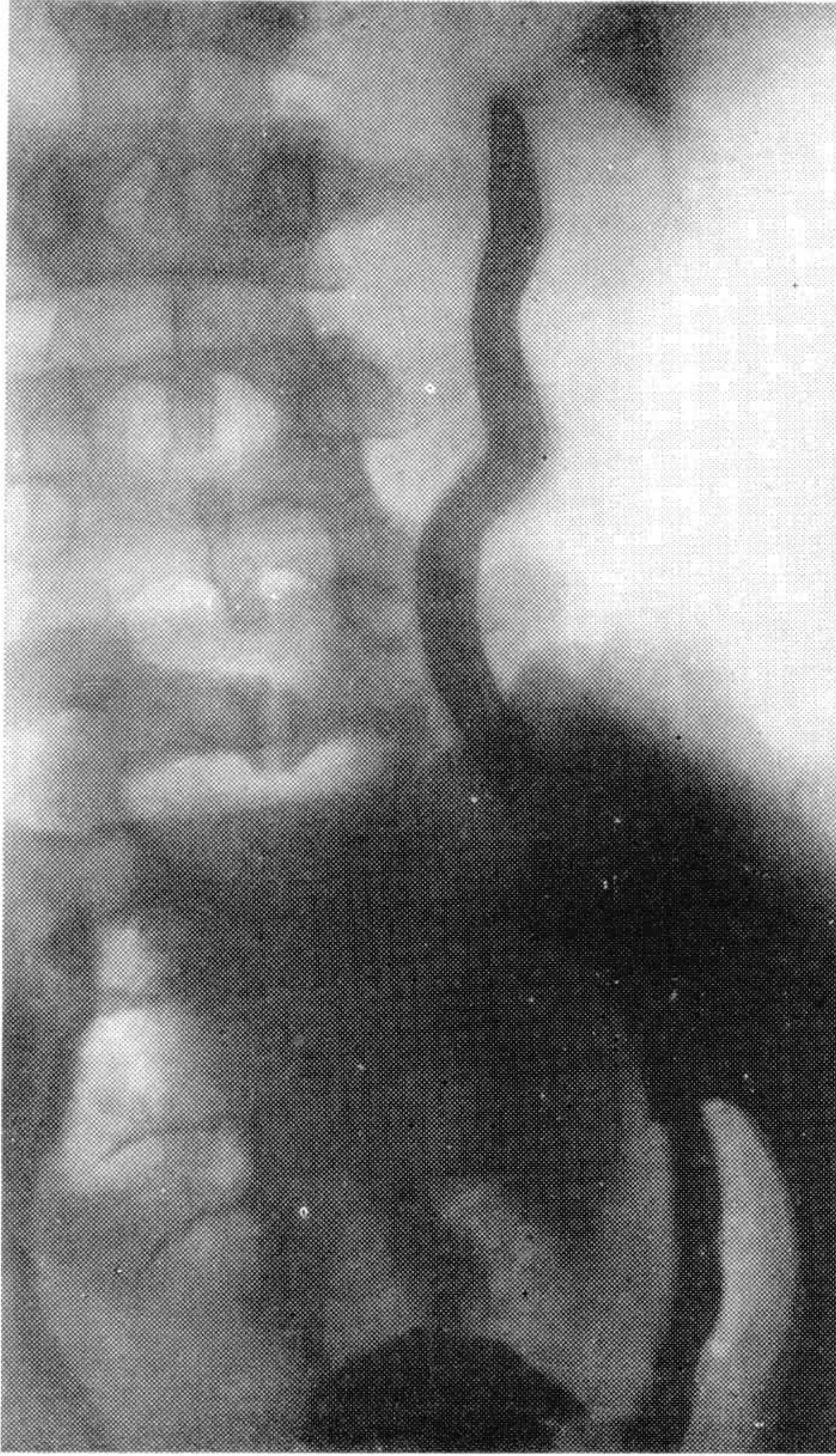


Fig. 39 — Cistografia ascendente. Pronunciado refluxo ureteral esquerdo em cistite tuberculosa.

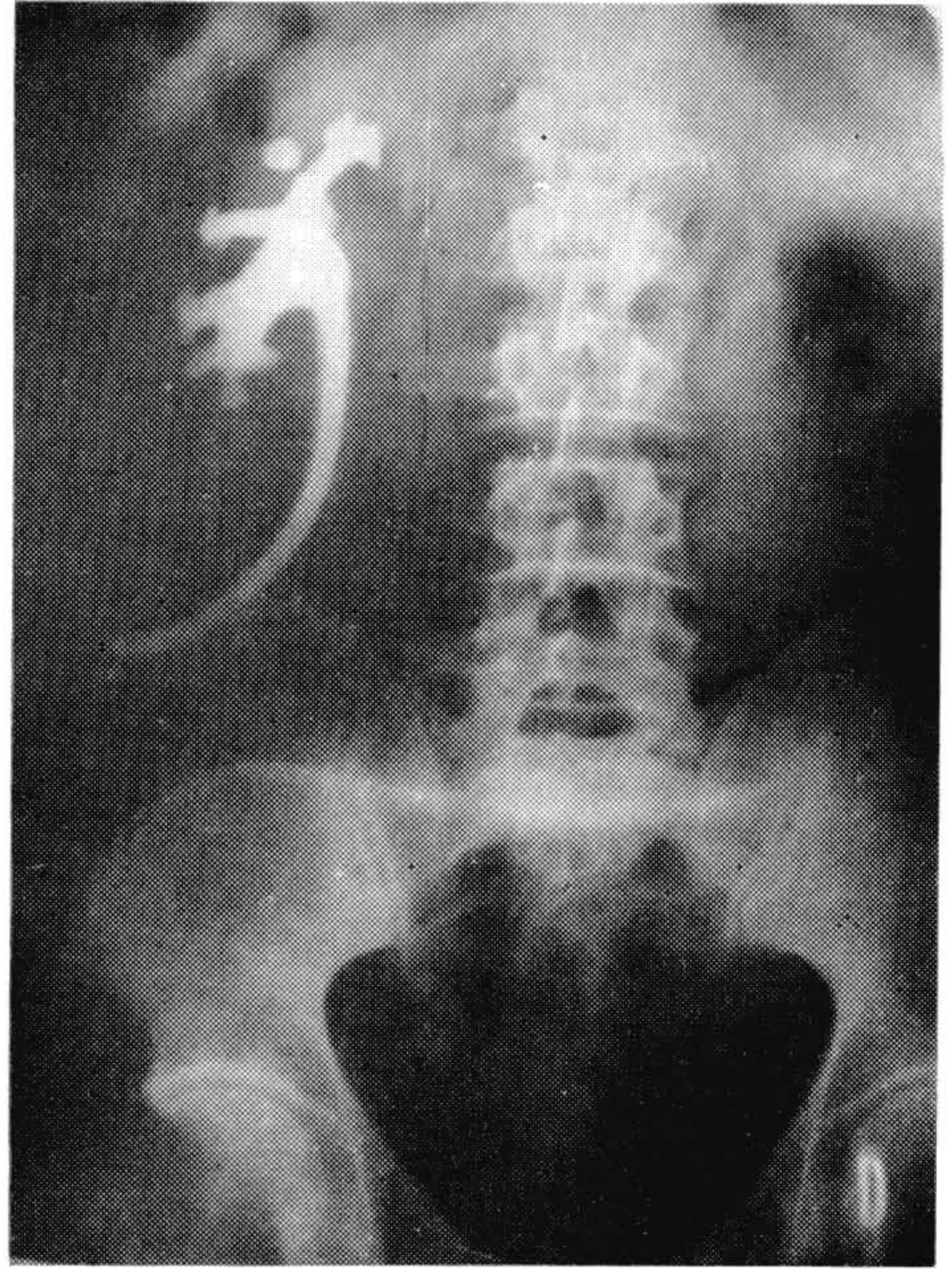


Fig. 40 — Derivação cutânea da urina do rim esquerdo (único) reclamada por cistite tuberculosa rebelde.

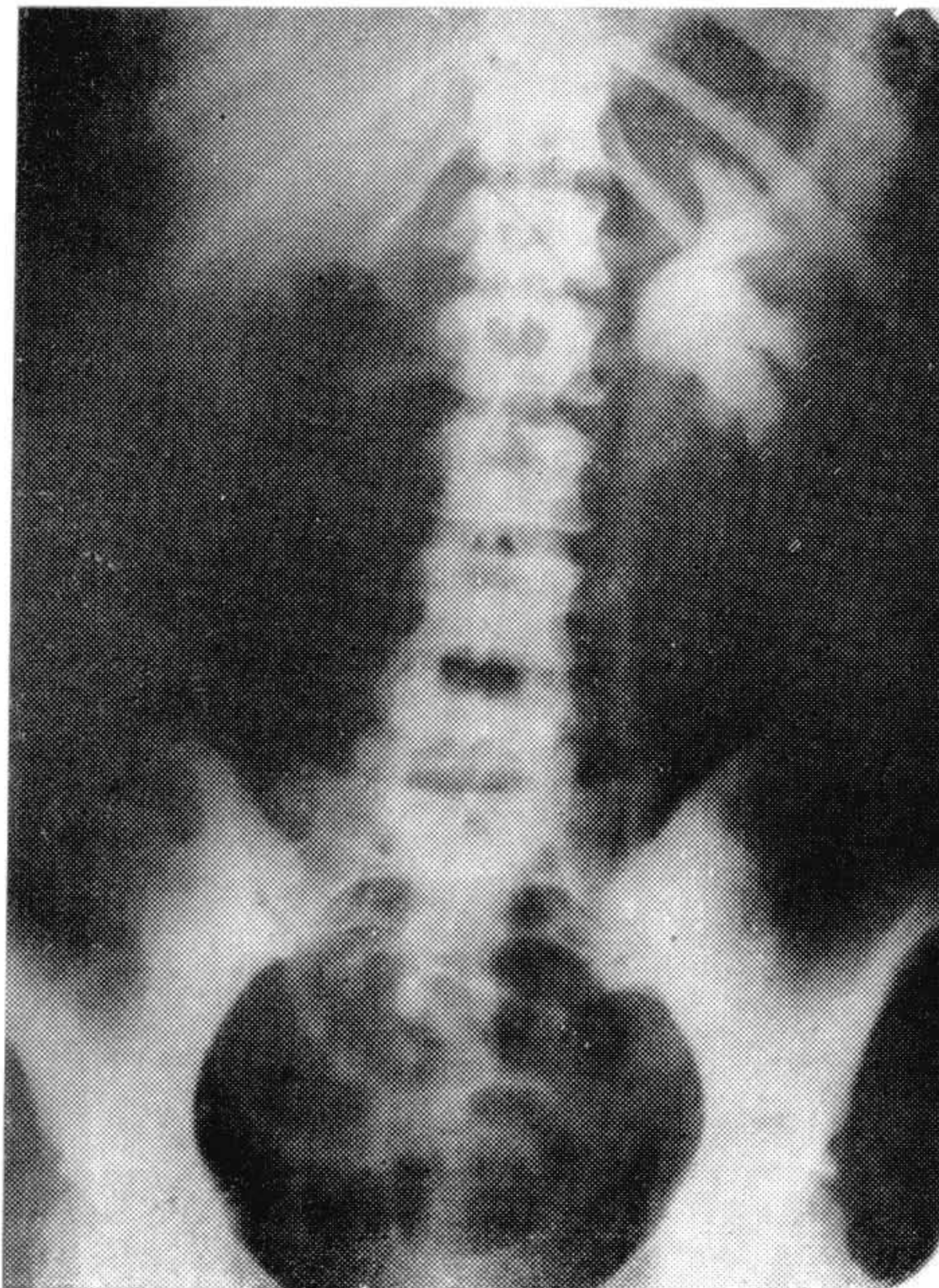


Fig. 41 — Urografia. Derivação da urina do rim esquerdo indicada por cistite tuberculosa rebelde. Nefrectomia direita. Urografia feita 3 anos após a operação de Coffey n.º 1.

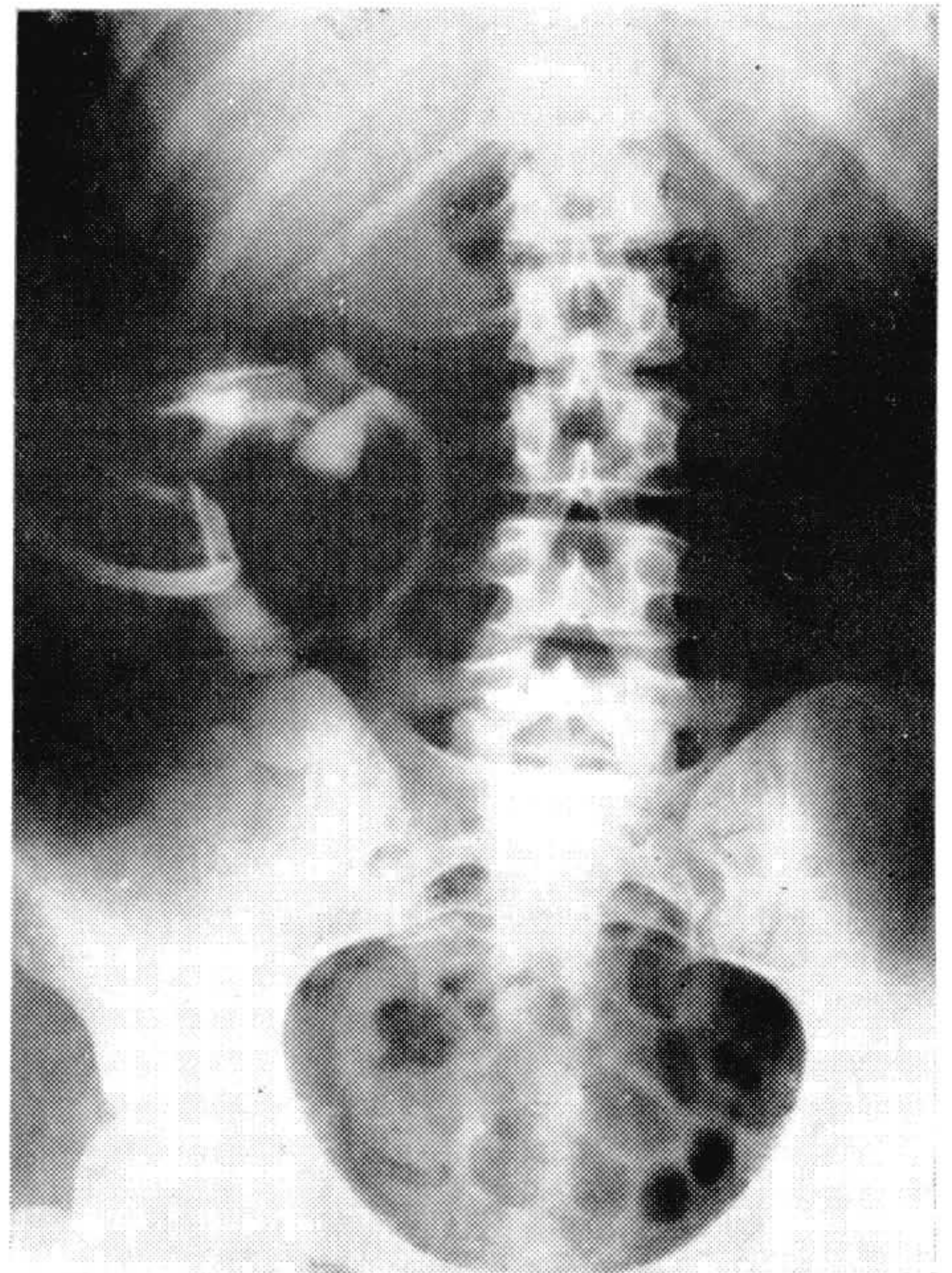


Fig. 42 — Derivação cutânea da urina do rim direito (único) apesar de afastado, com ureterite tuberculosa reclamada por cistite rebelde e intolerável. O rim esquerdo fora removido dois meses antes por pioneirose tuberculosa.

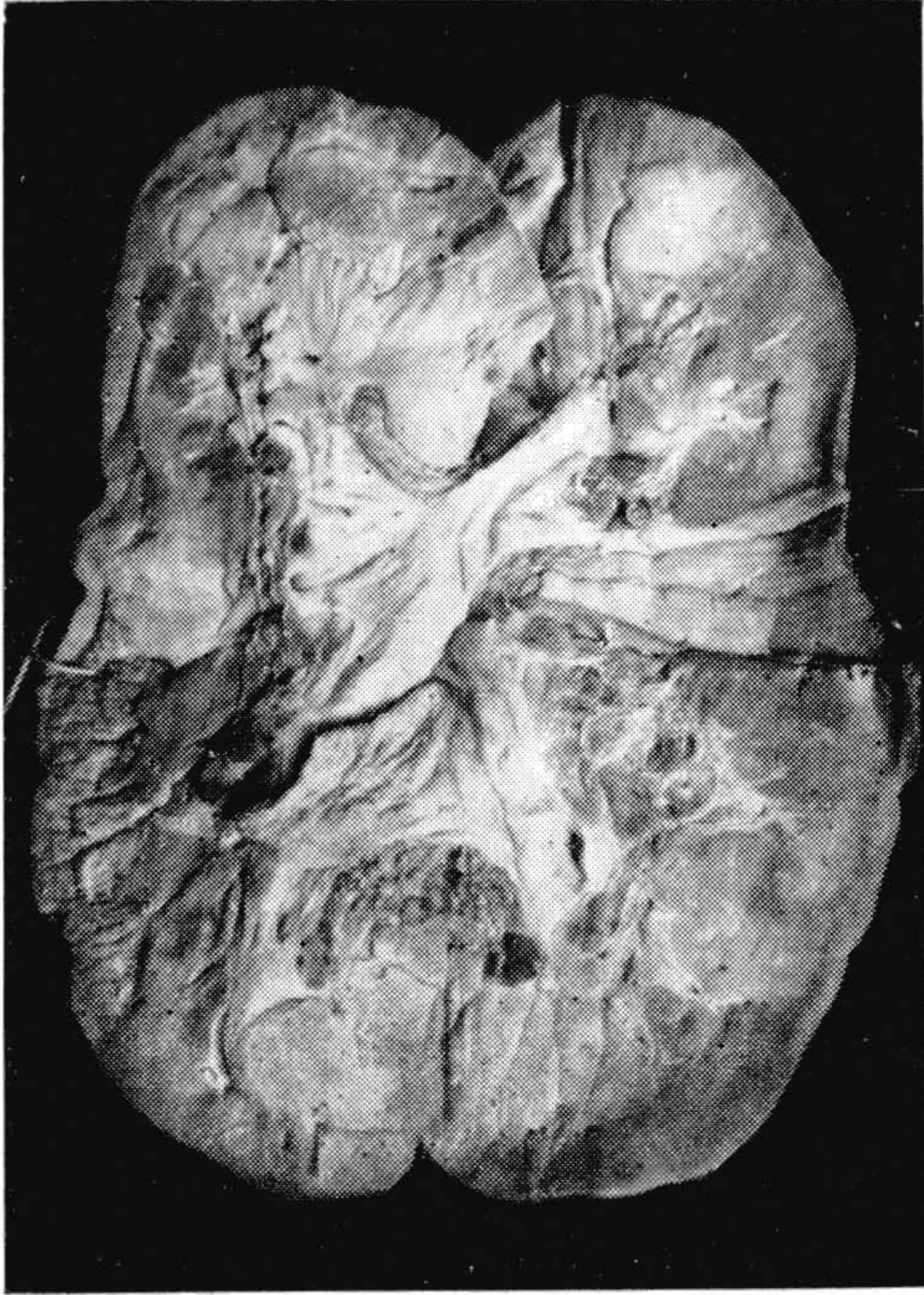

Fig. 43 — Tuberculose miliar difusa (r. d.)

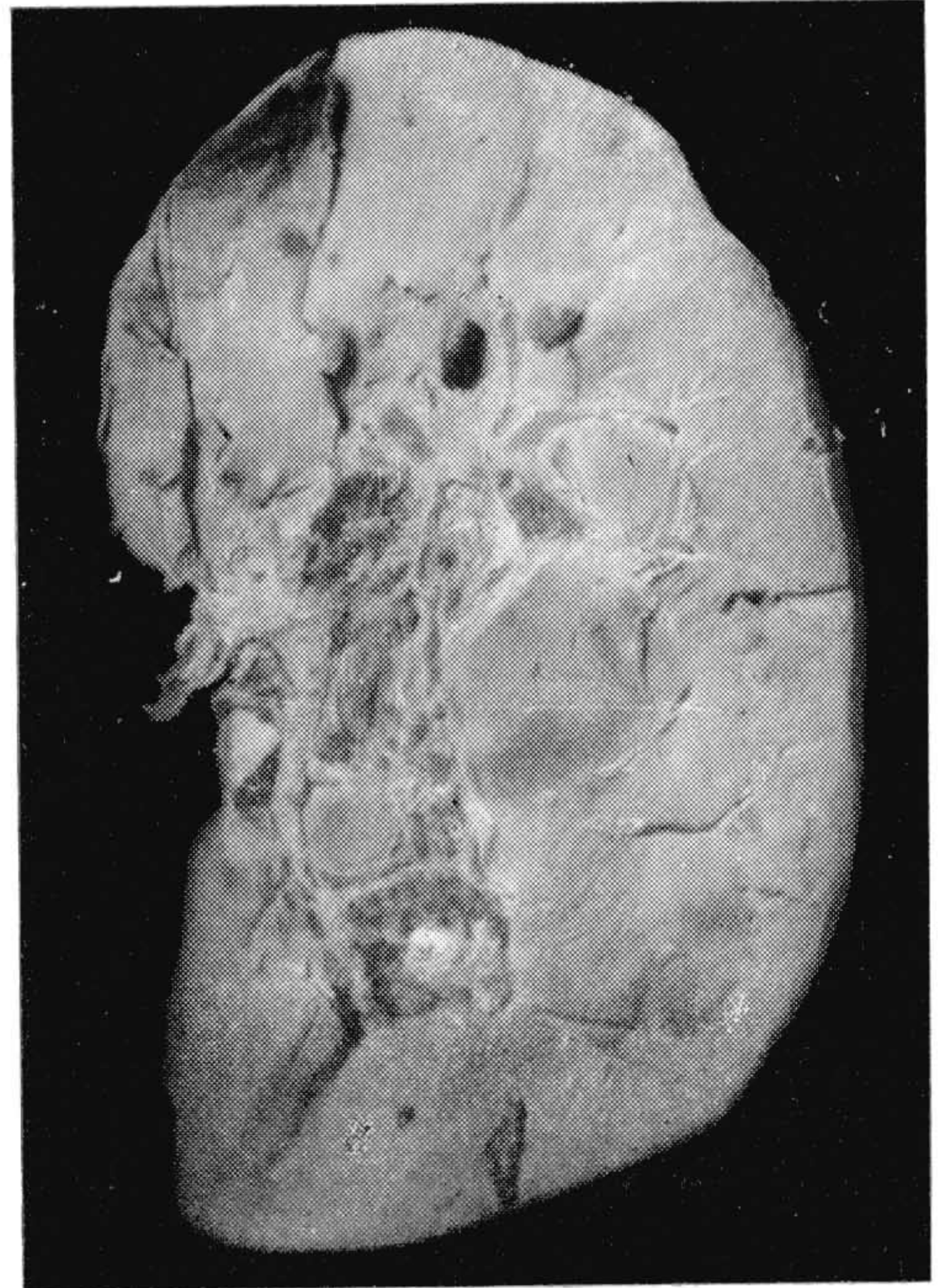

Fig. 44 — Tuberculose miliar difusa (r. e.)

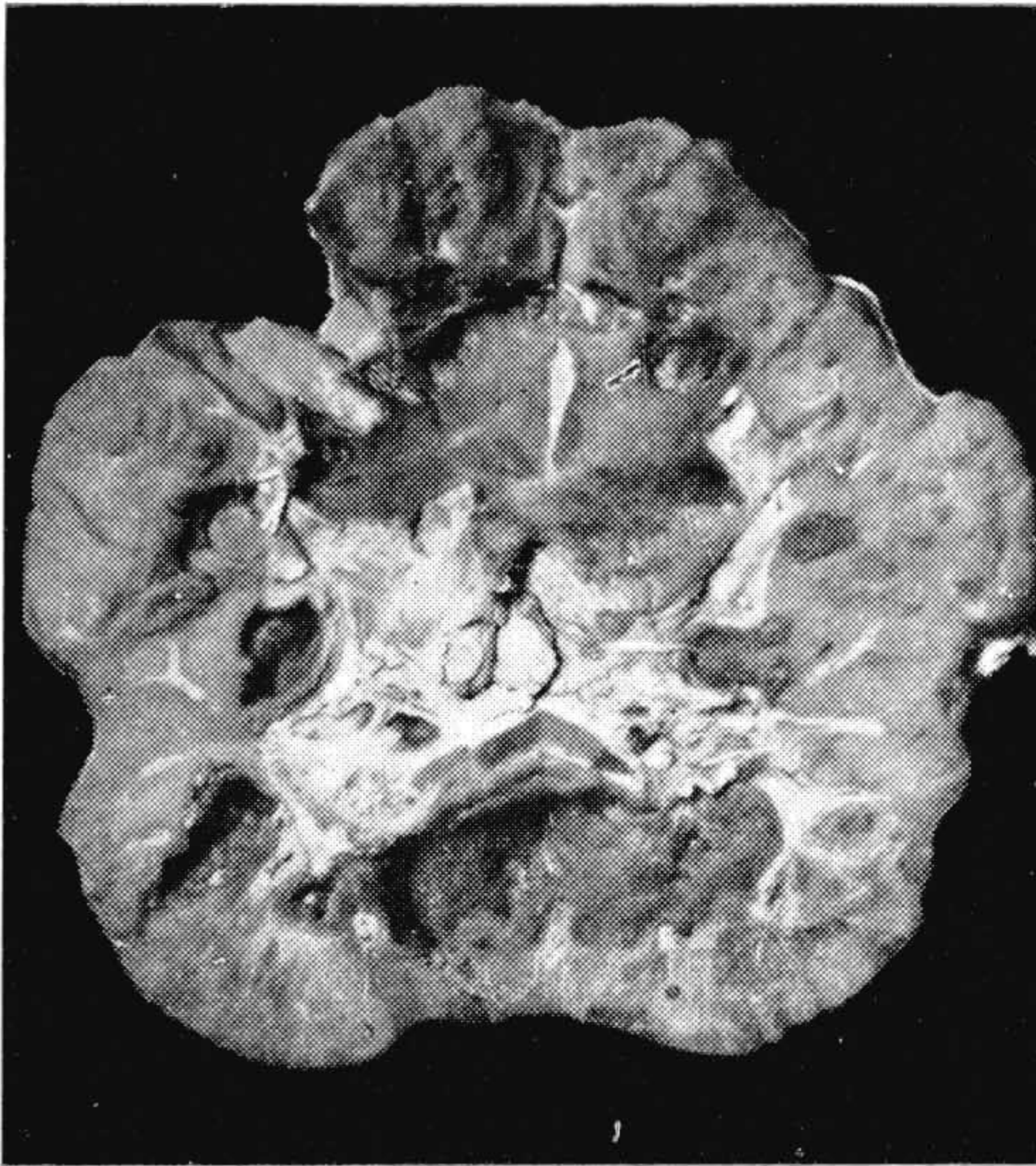


Fig. 45 — Tuberculose miliar (r. e.)

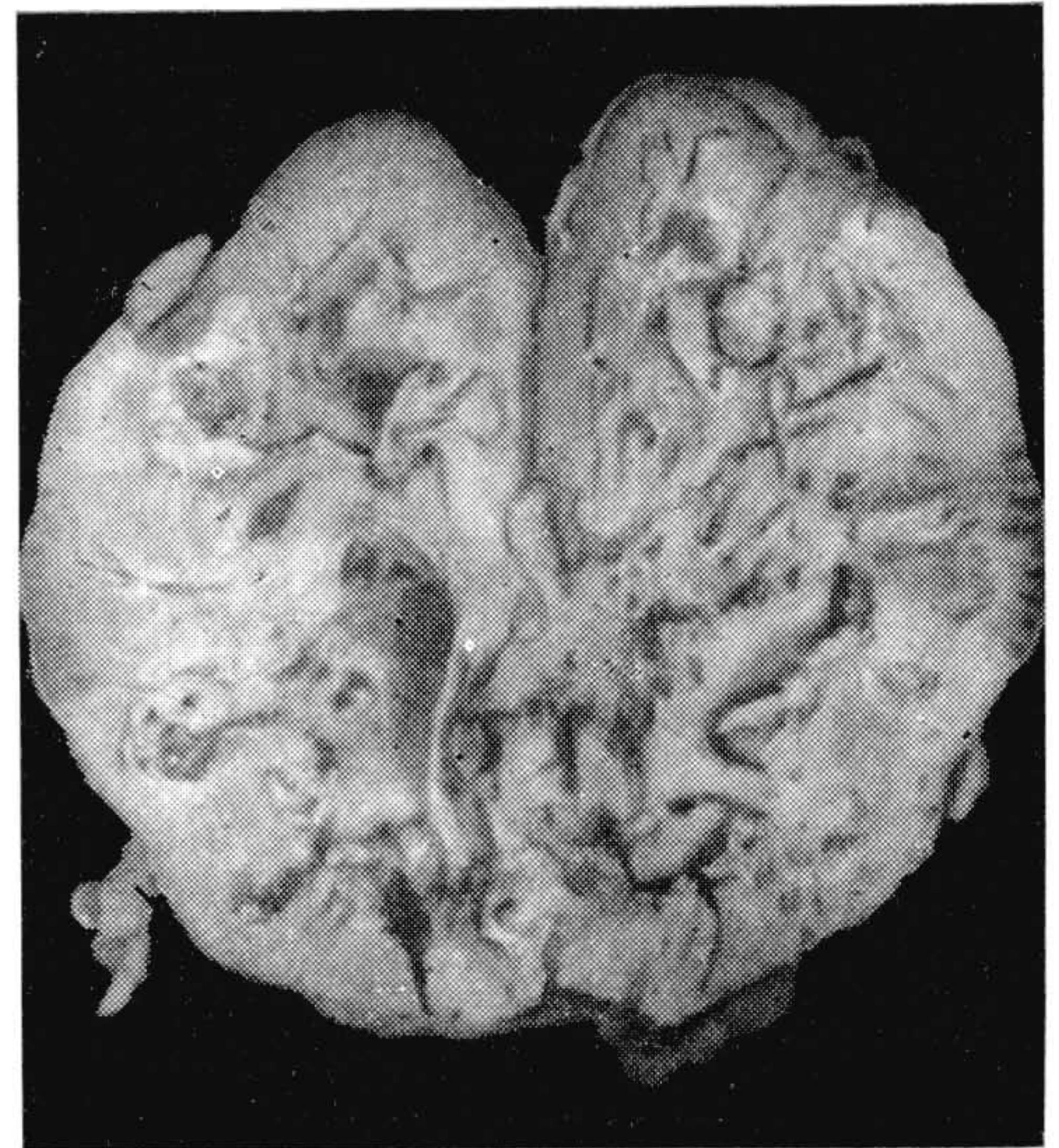

Fig. 46 — Tuberculose miliar difusa (r. d.)

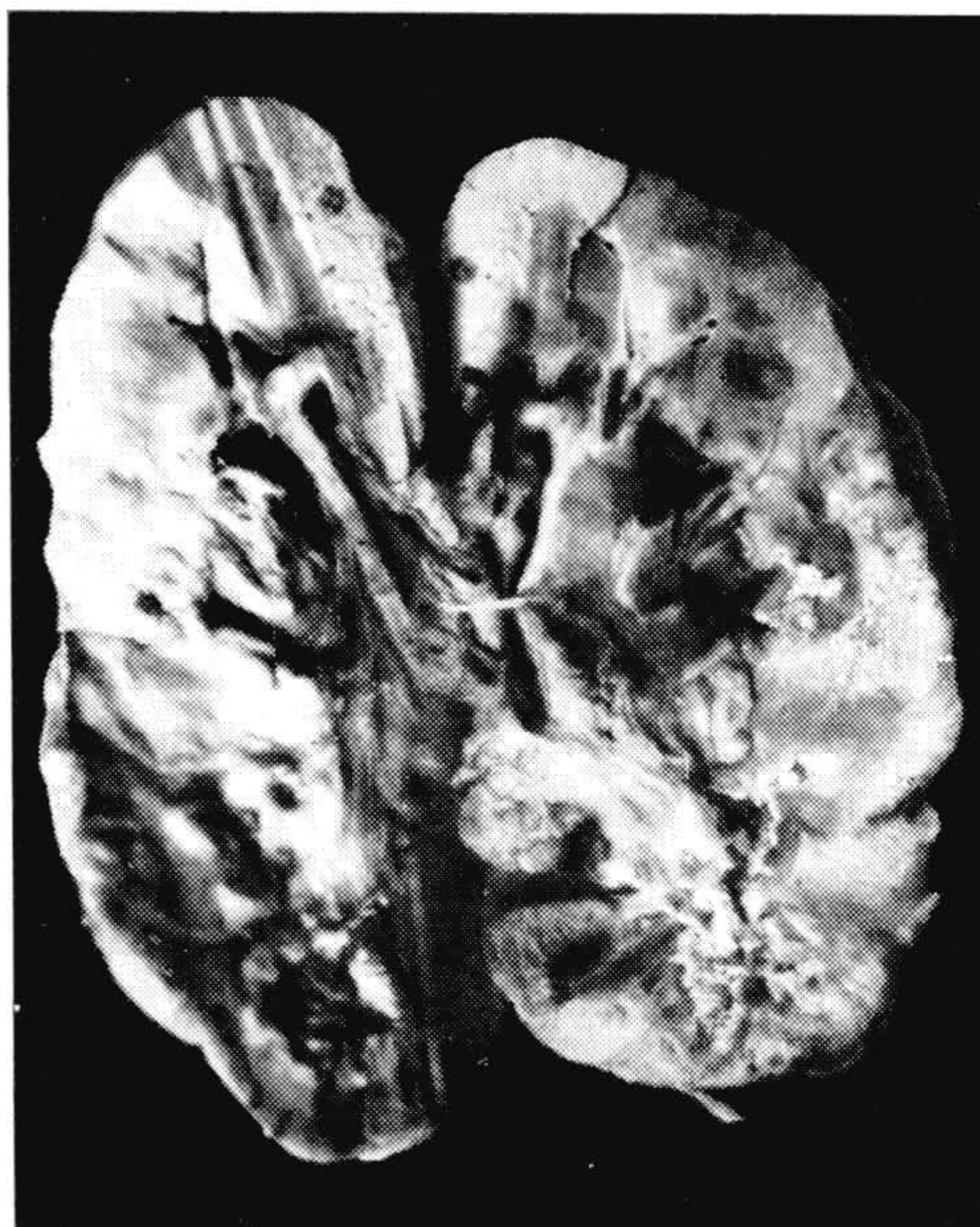


Fig. 47 — Tuberculose miliar do polo superior e cavernosa do polo inferior (r. e.)

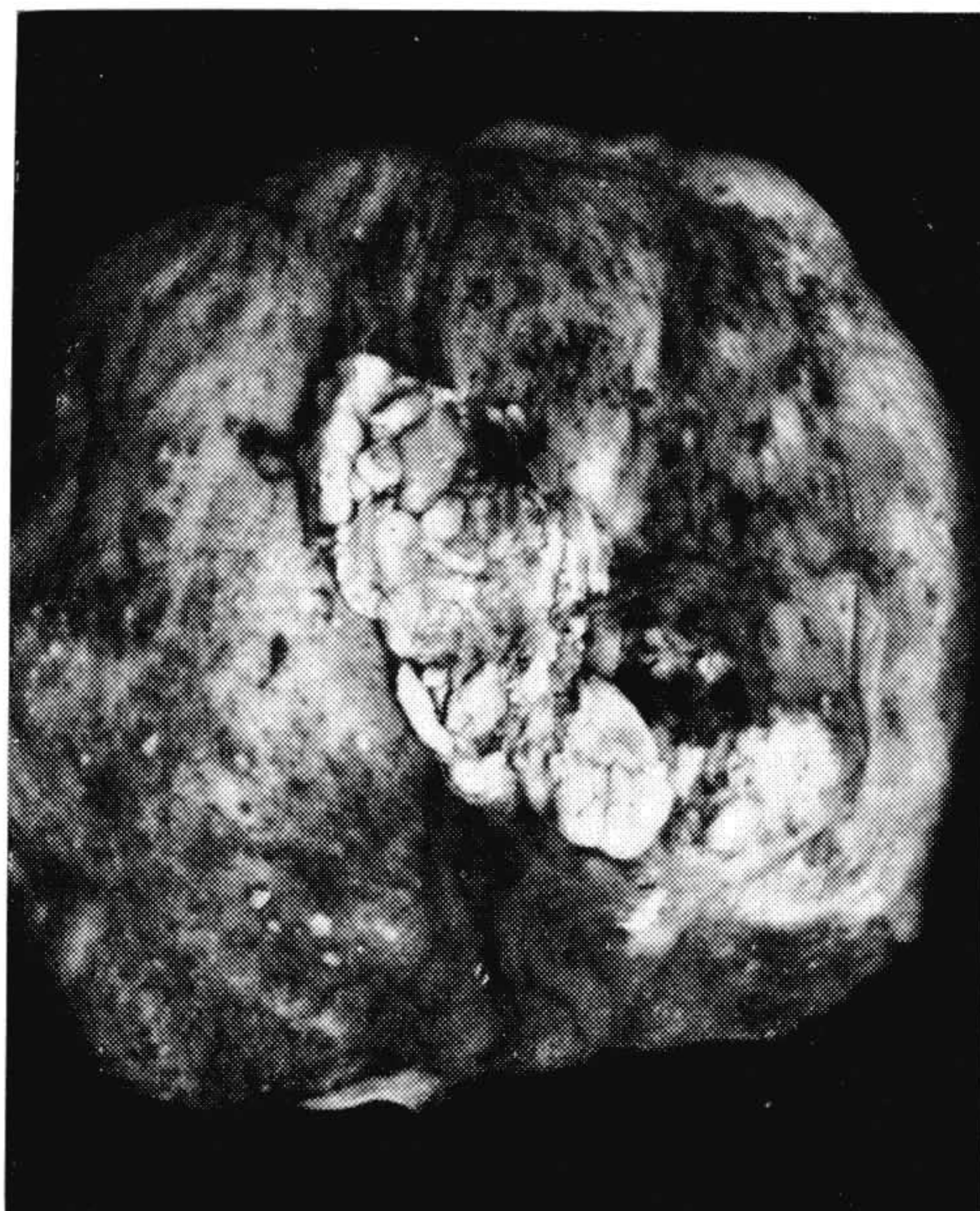

Fig. 48 — Tuberculose miliar (r. d.)

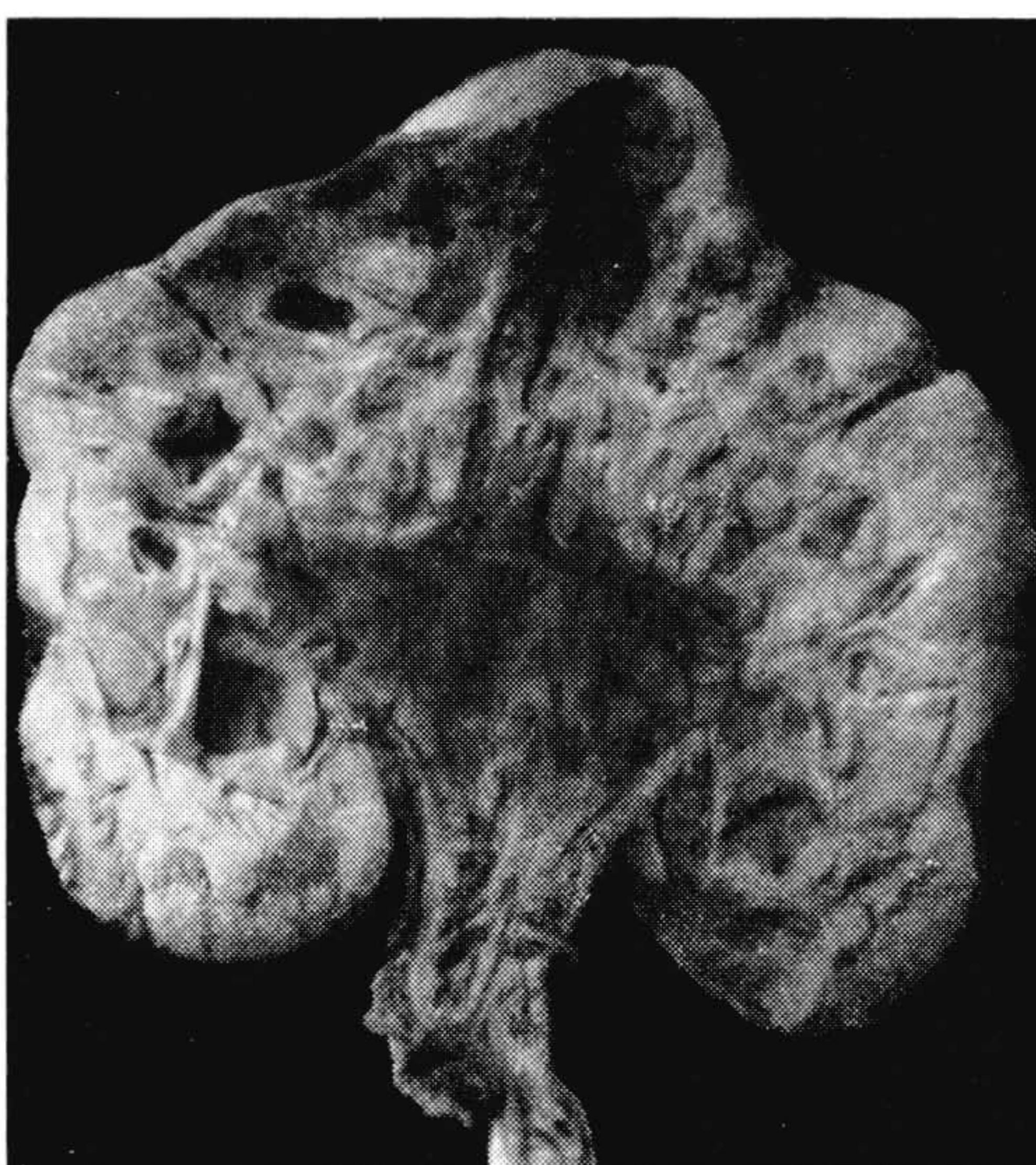

Fig. 49 — Hidronefrose com tuberculose miliar cortical (r. d.)

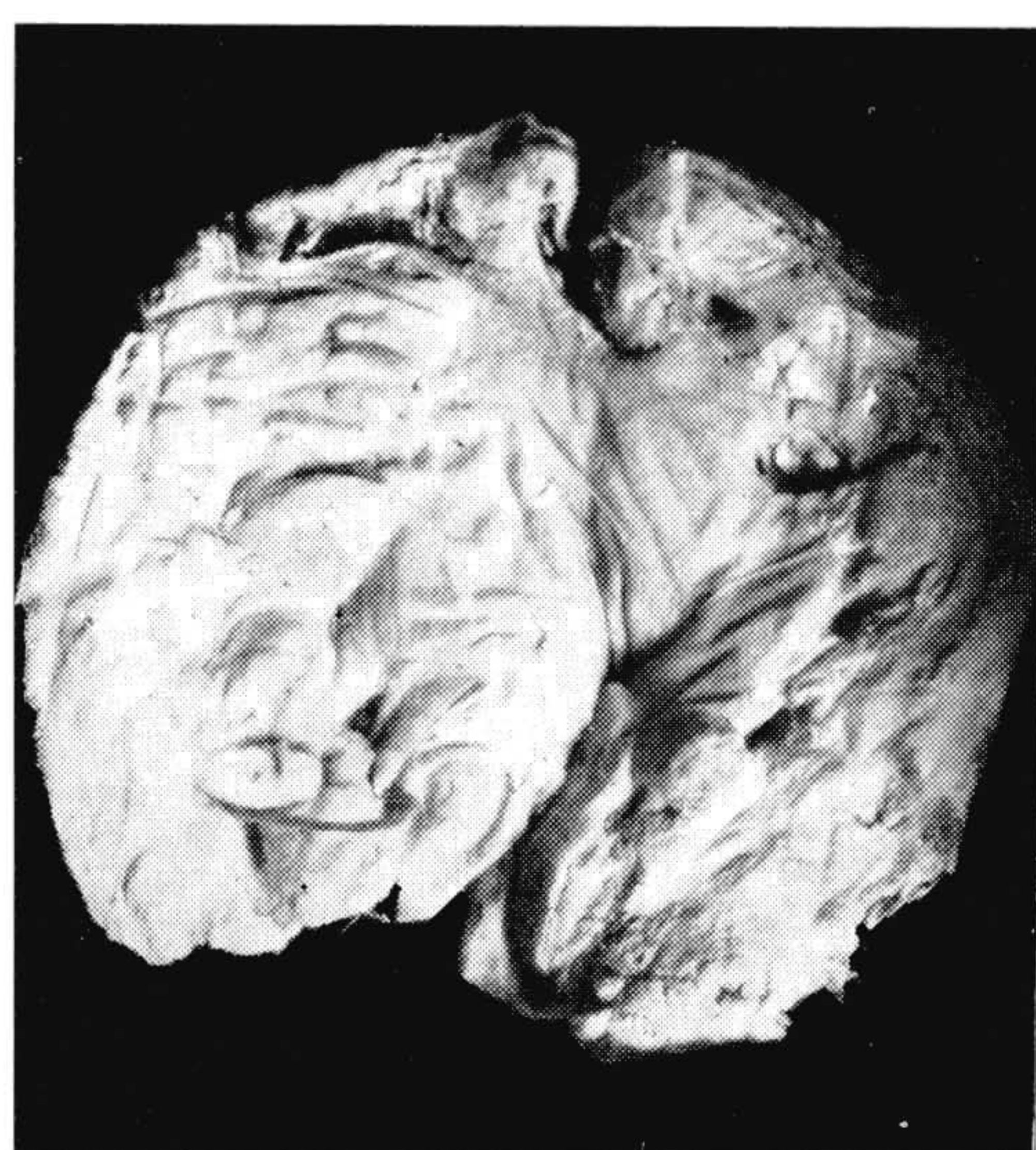


Fig. 50 — Tuberculose miliar (r. d.)

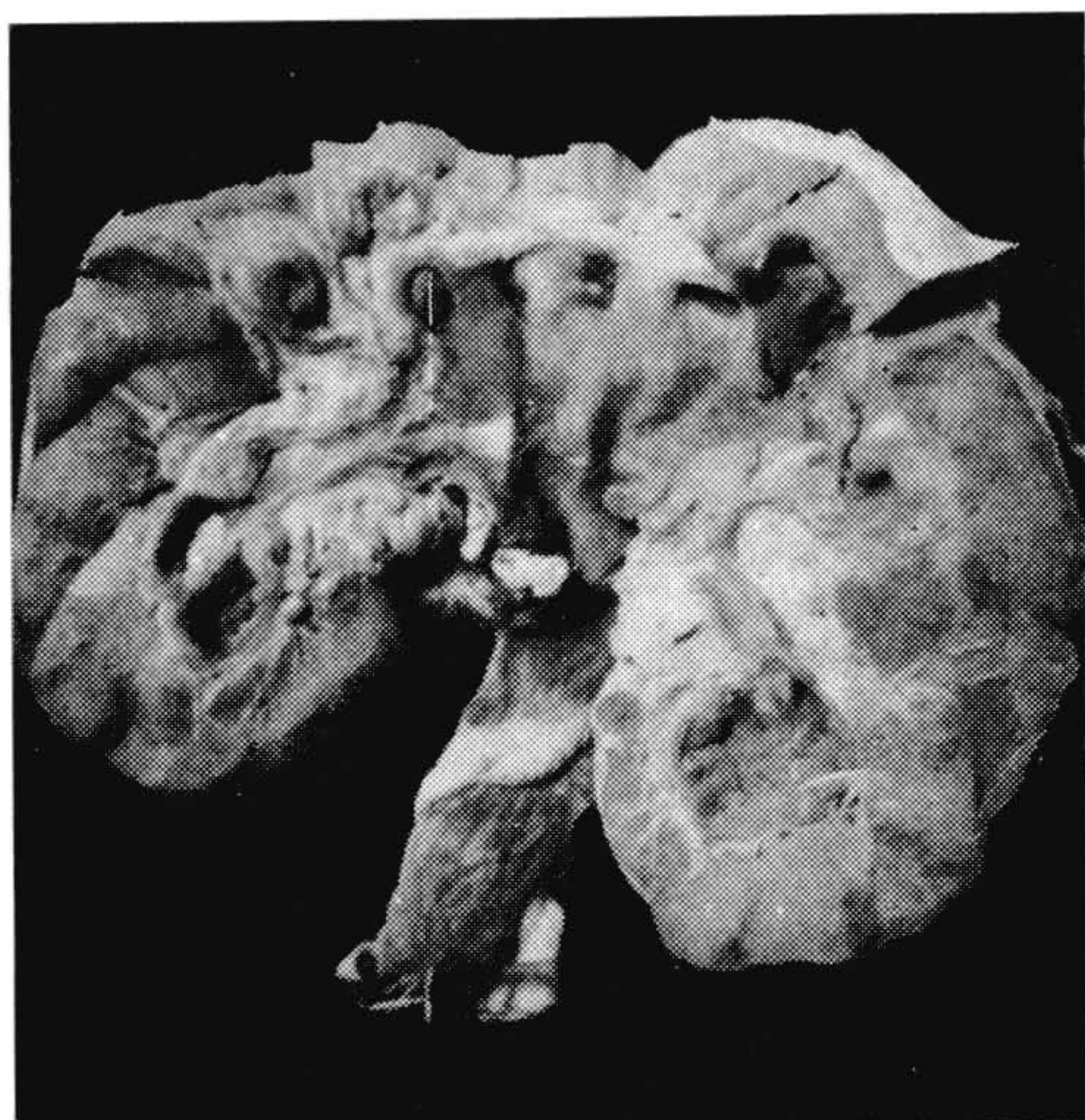


Fig. 51 — Tuberculose miliar difusa e ureterite (r. d.)

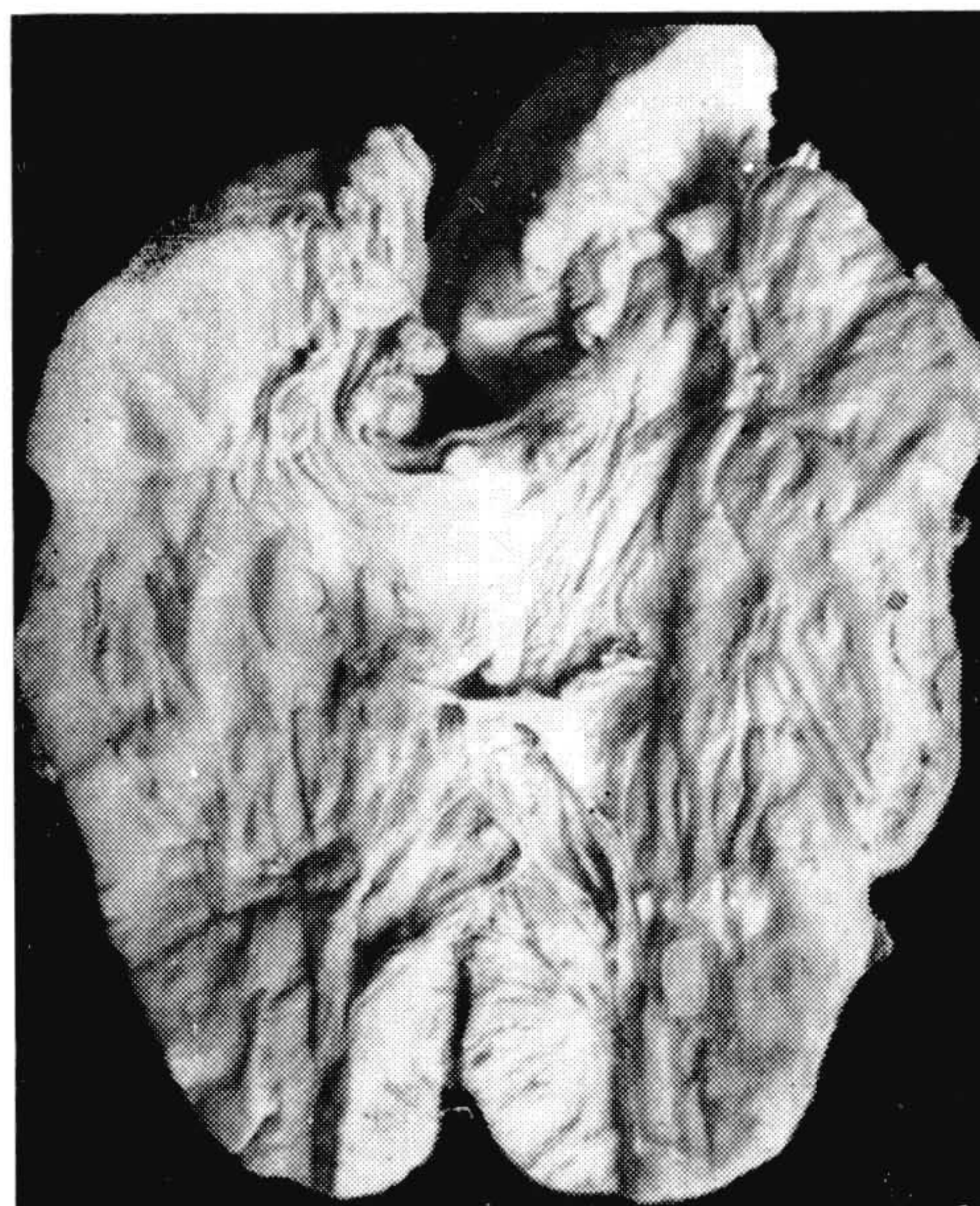


Fig. 52 — Tuberculose miliar difusa (r. d.)

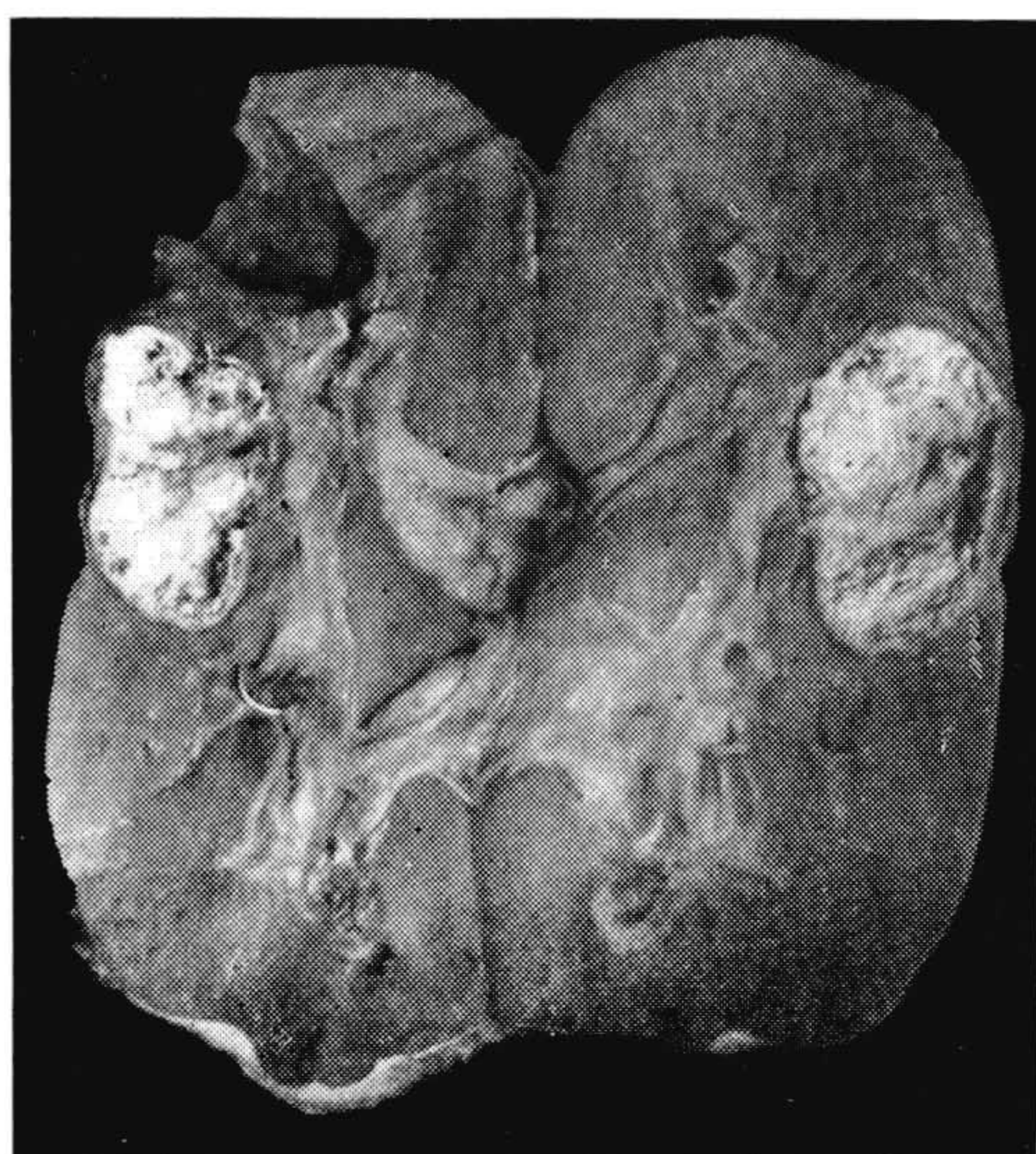

Fig. 53 — Tuberculose caseosa com calcificação (r. e.)

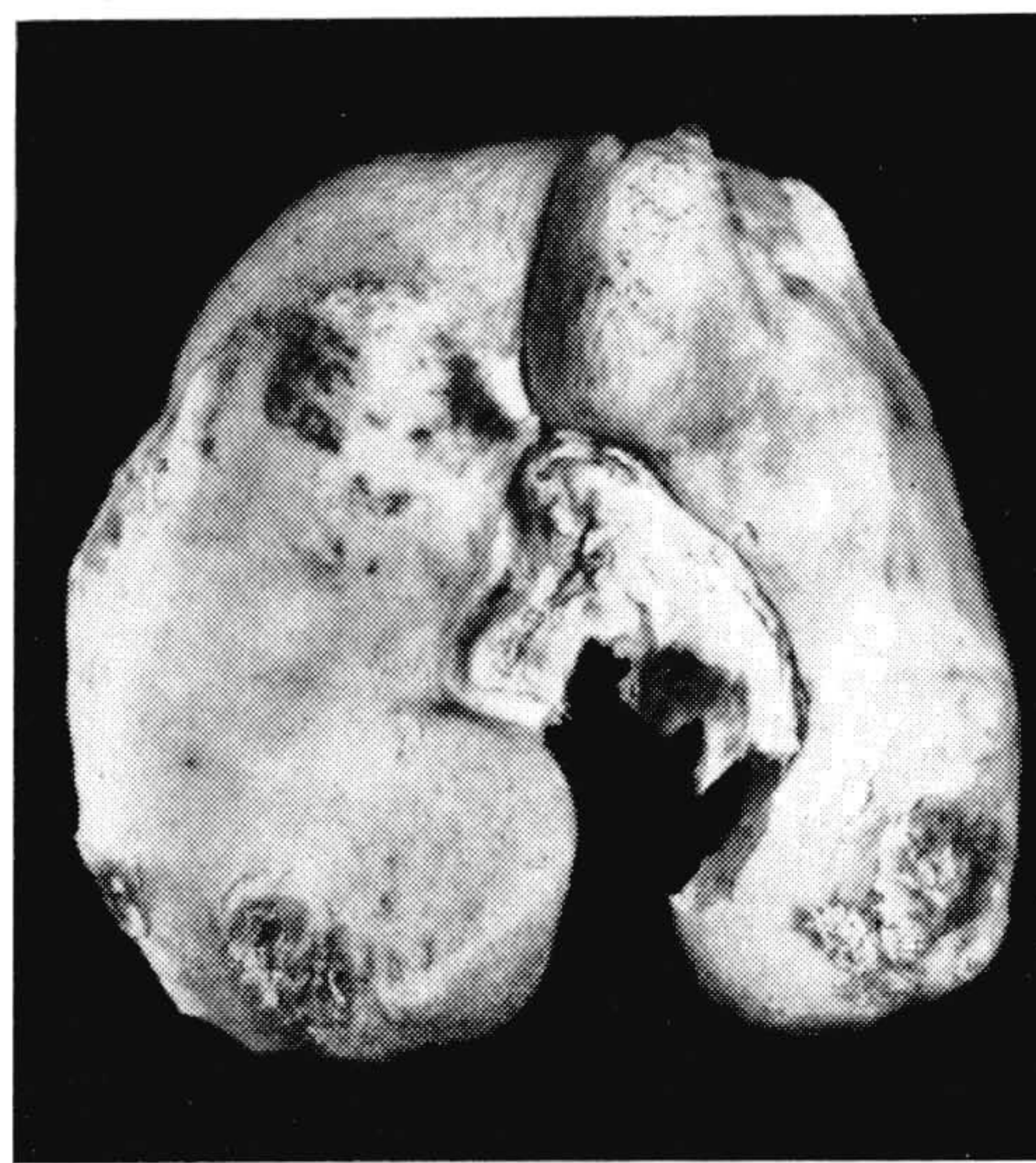

Fig. 54 — Tuberculose caseosa total (r. e.)

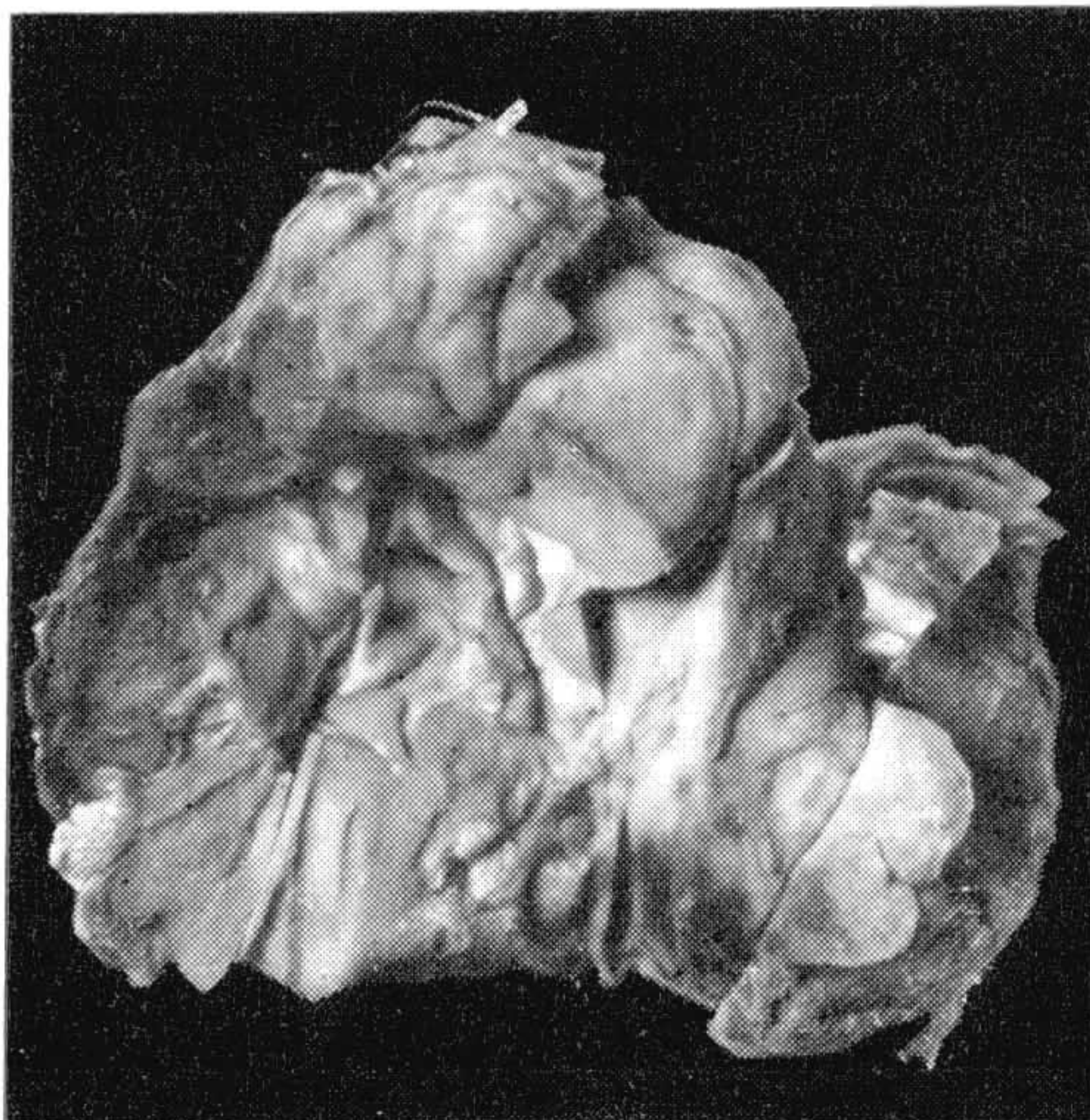

Fig. 55 — Tuberculose caseosa com perinefrite intensa (r. d.)

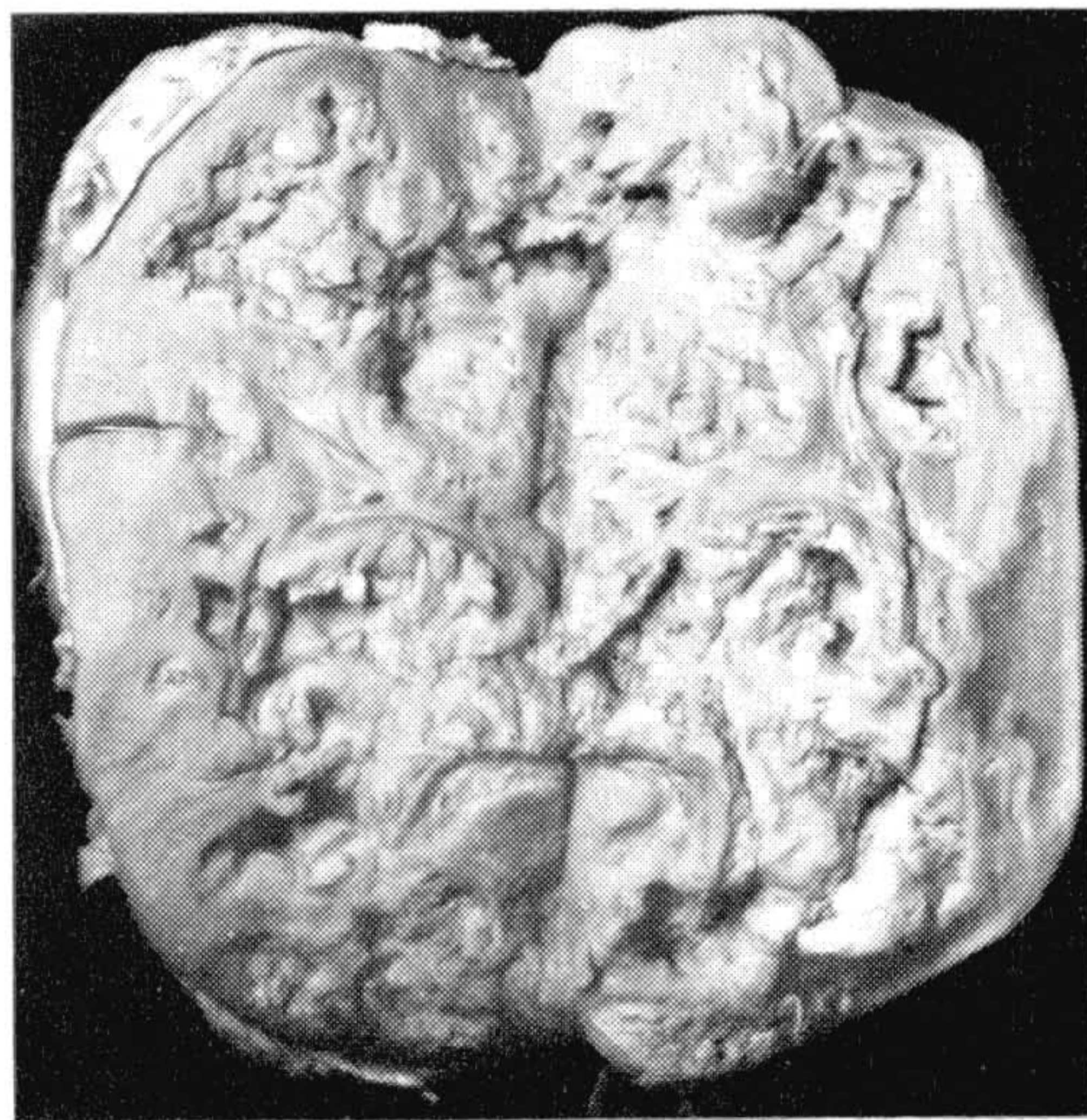

Fig. 56 — Tuberculose caseosa (r. e.)

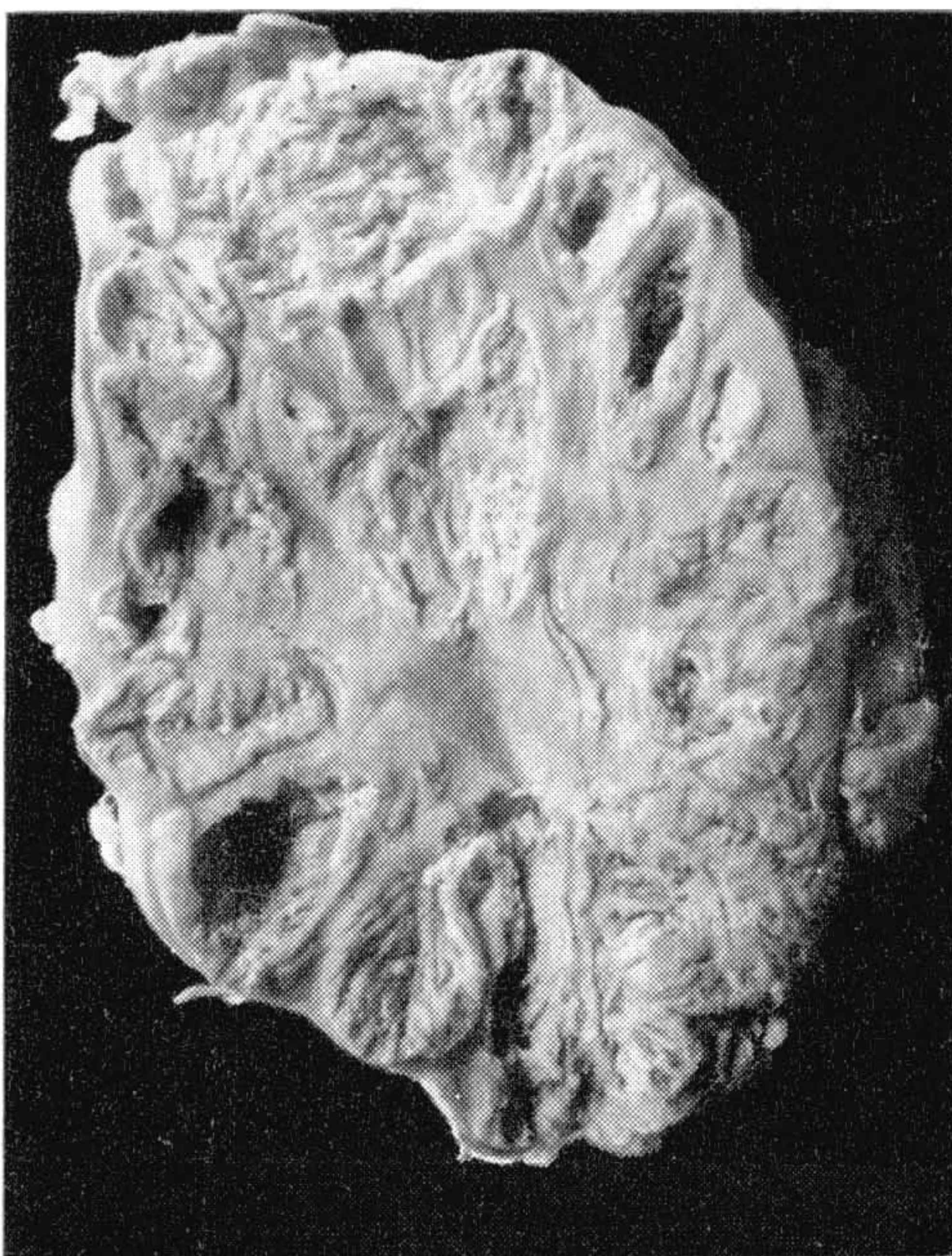


Fig. 57 — Tuberculose caseosa difusa (r. d.)

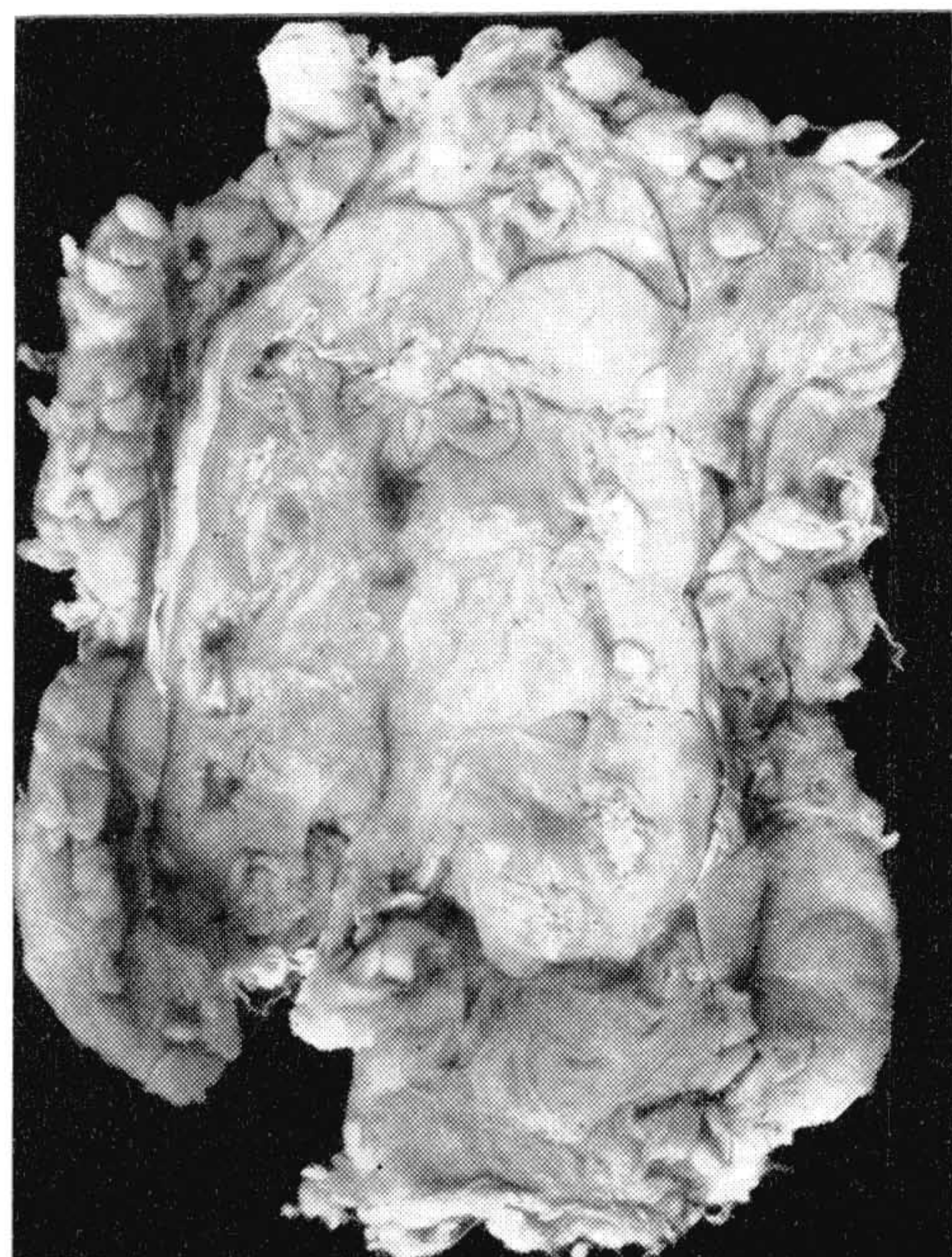

Fig. 58 — Tuberculose caseosa com perinefrite intensa (r. d.)

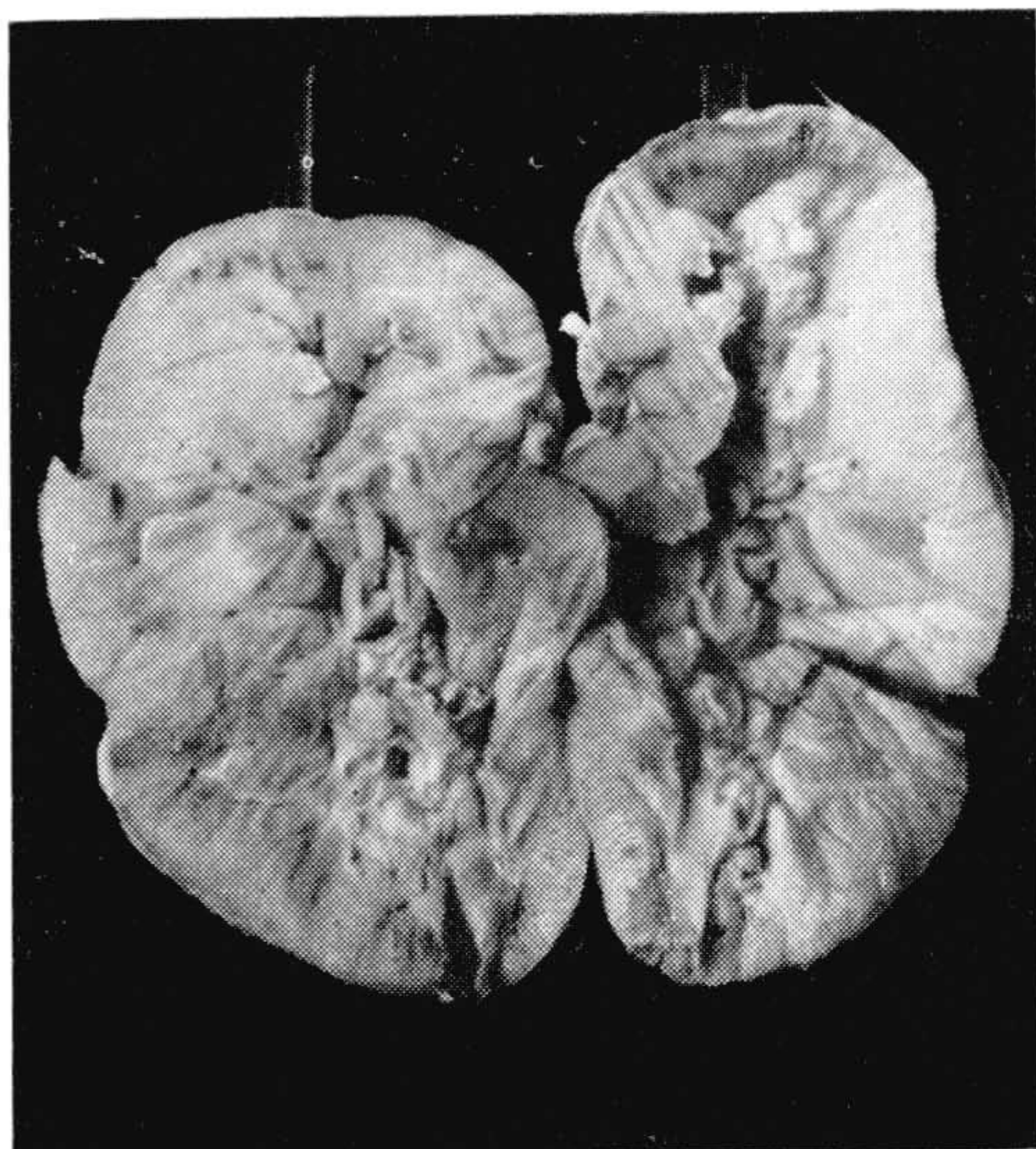


Fig. 59 — Tuberculose caseosa do polo superior (r. d.)

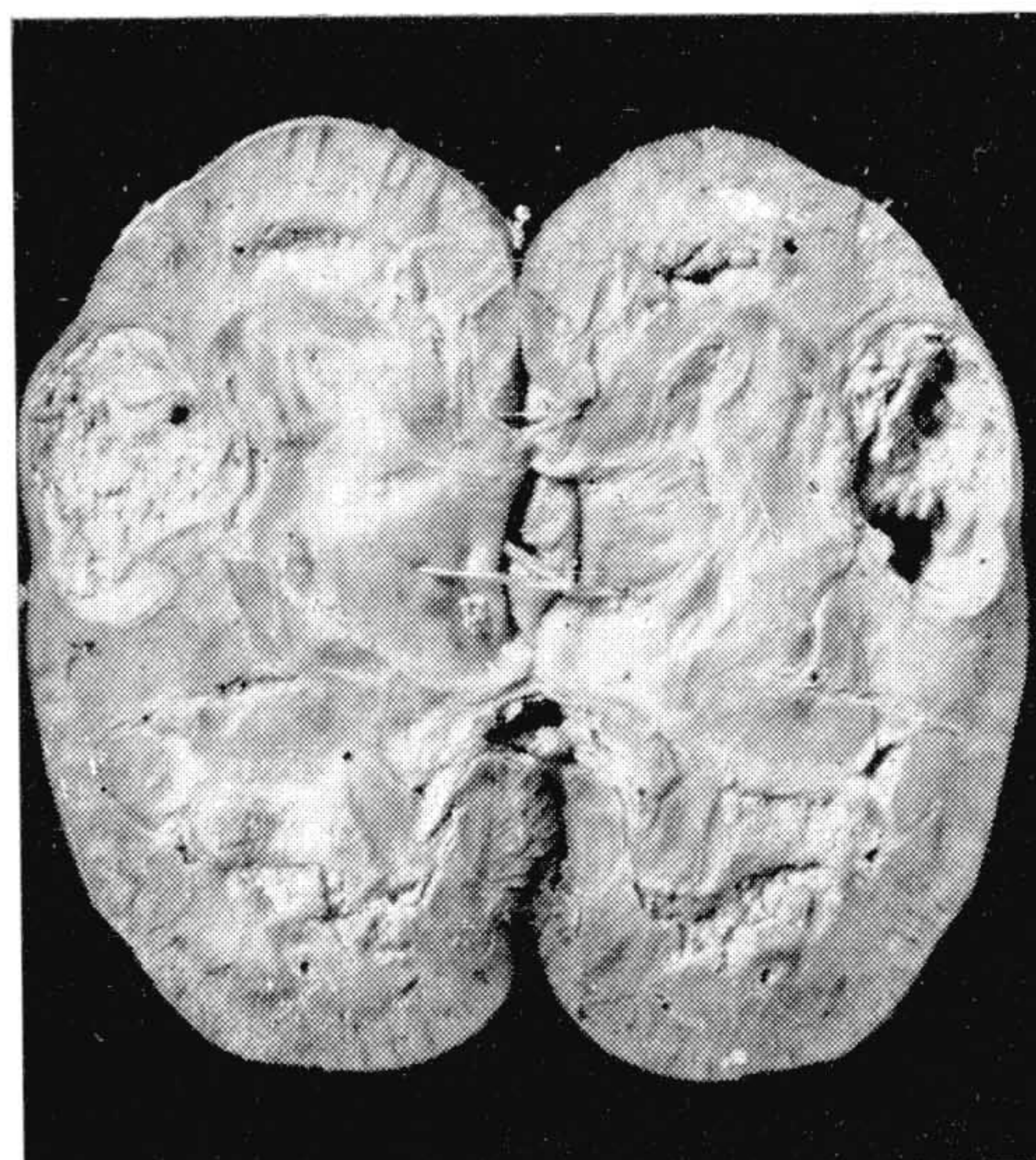


Fig. 60 — Tuberculose cortical do polo superior (r. d.)

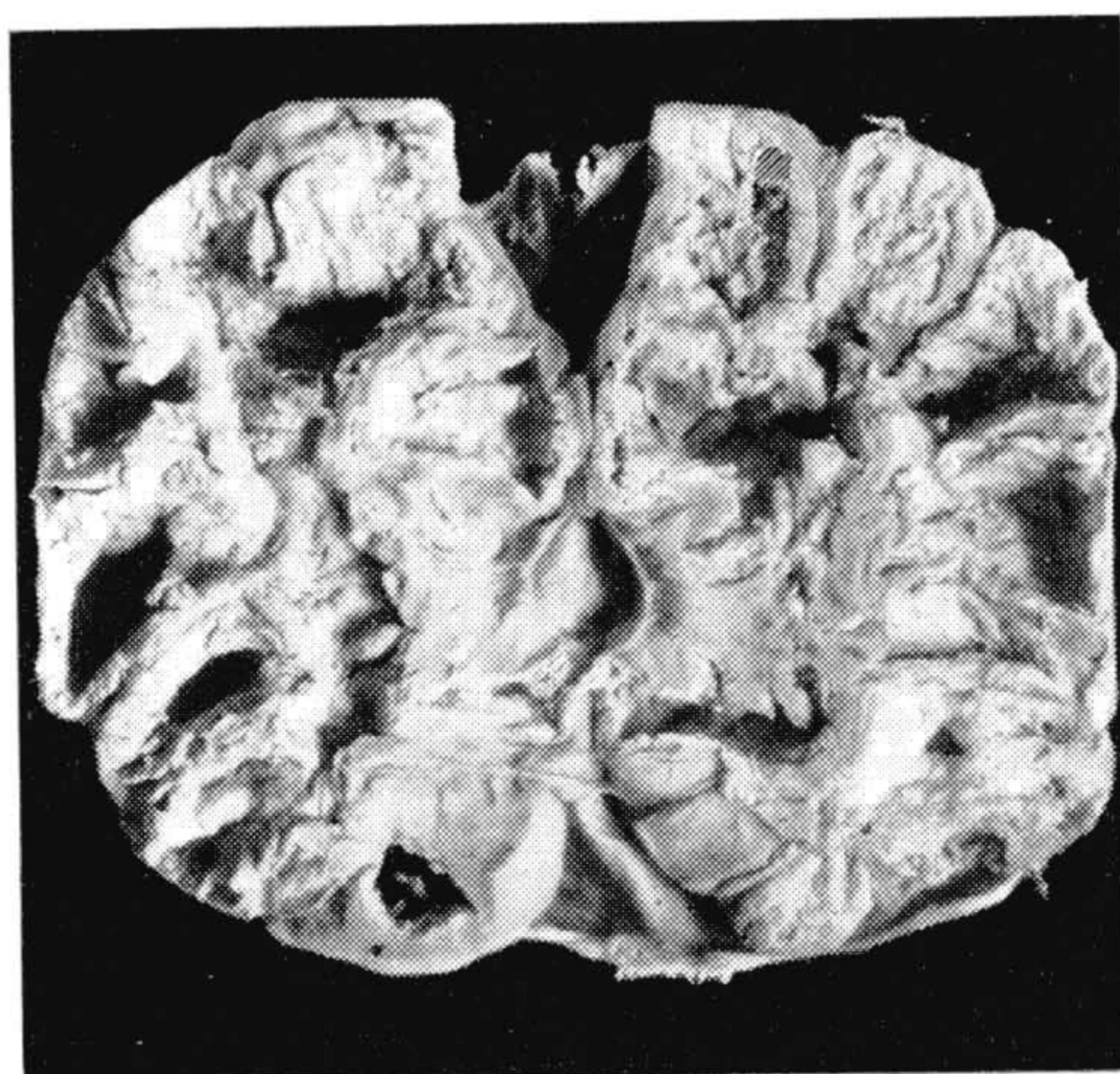

Fig. 61 — Tuberculose úlcero-caseosa (r. d.)

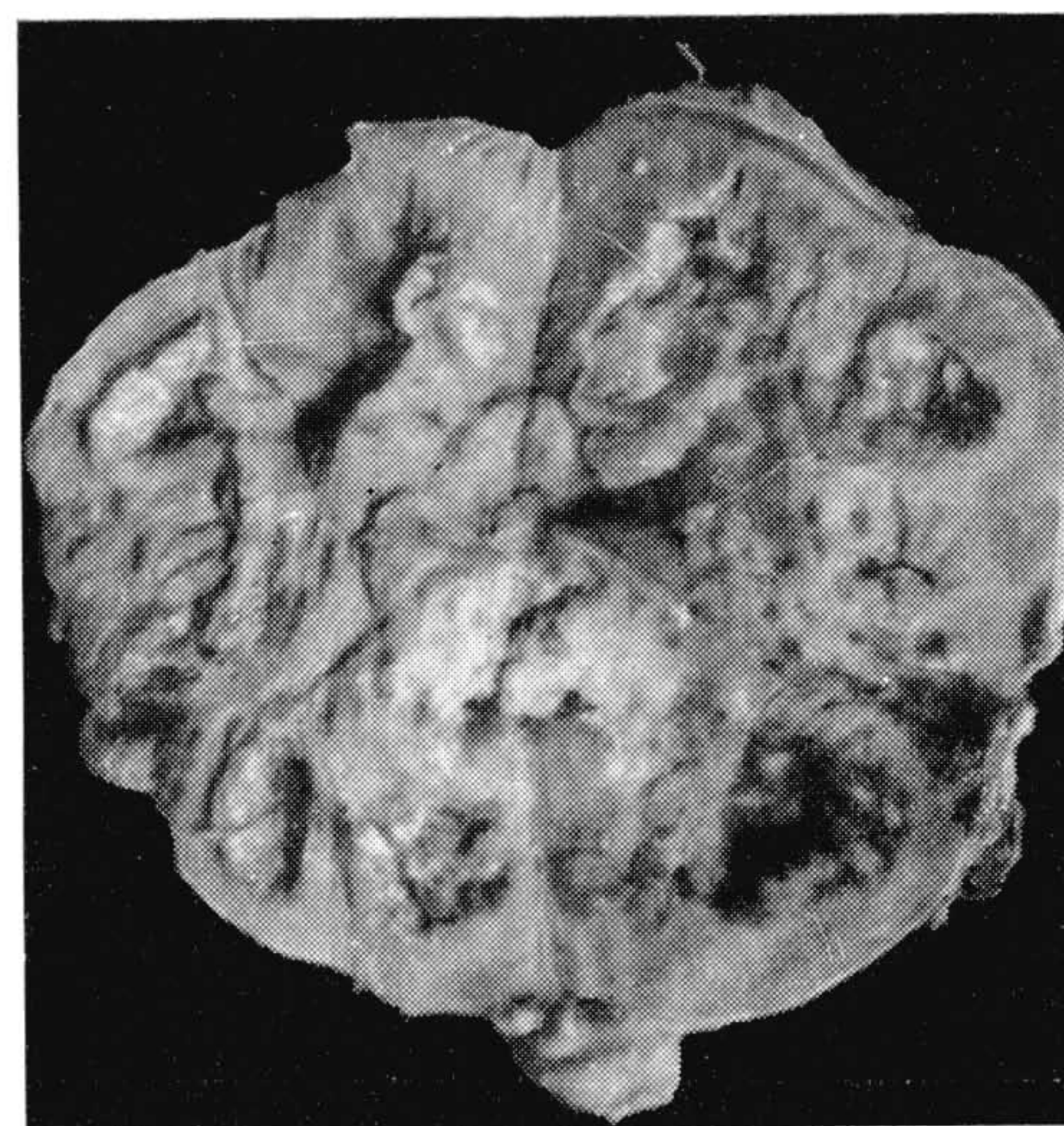


Fig. 62 — Tuberculose úlcero-caseosa (r. e.)

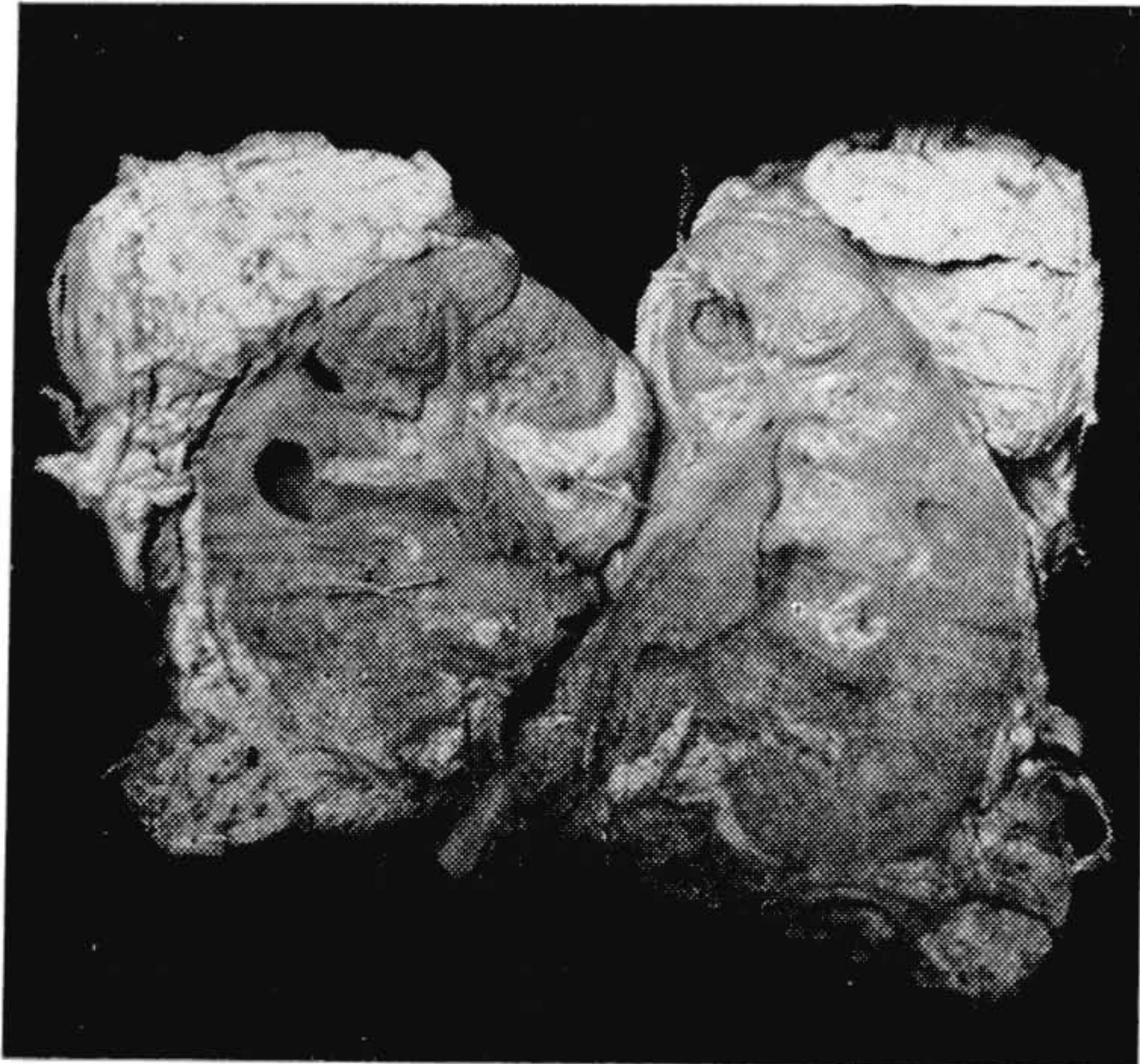

Fig. 63 — Tuberculose caseosa com perinefrite intensa (r. e.)

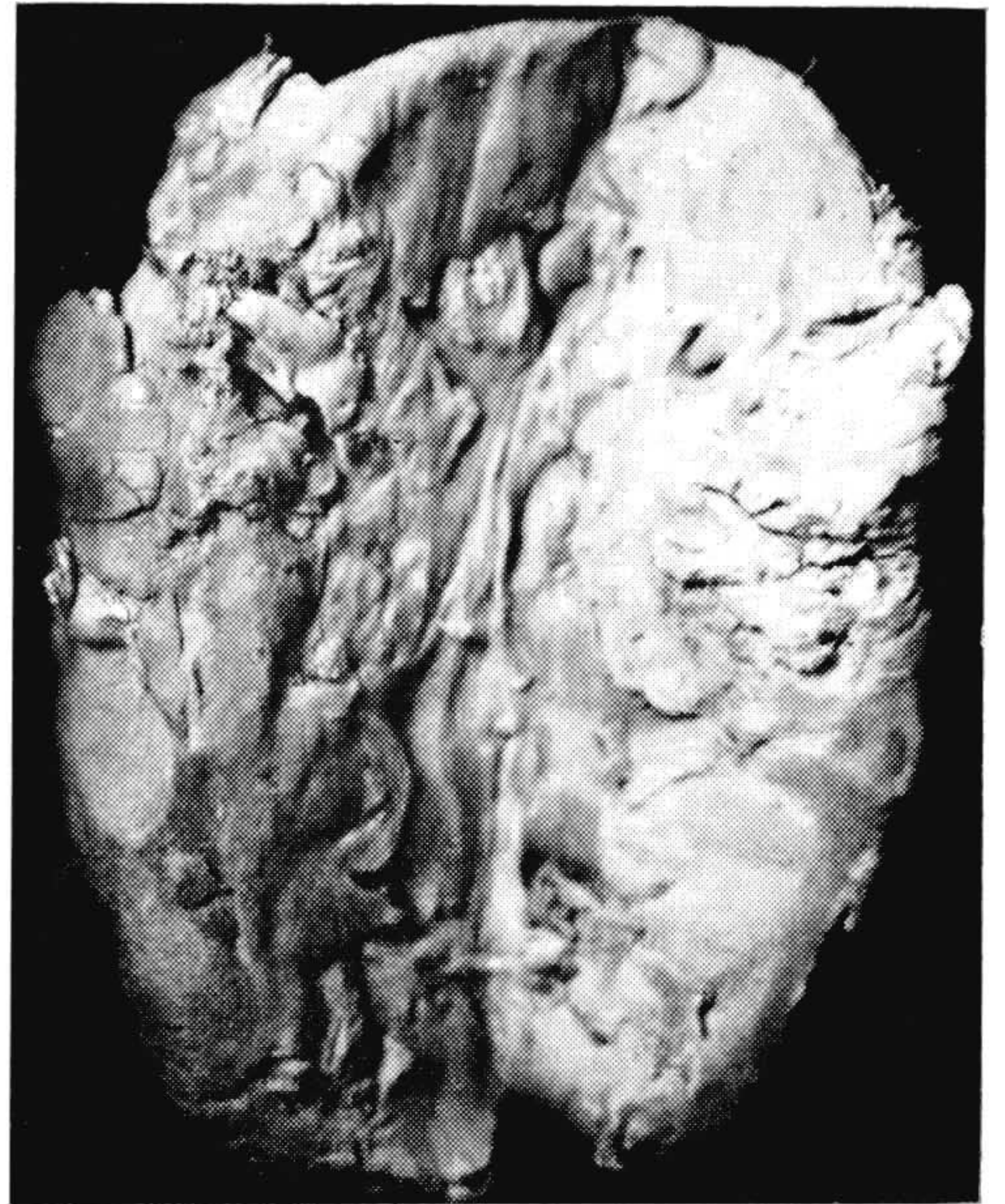


Fig. 64 — Tuberculose caseosa difusa (r. d.)

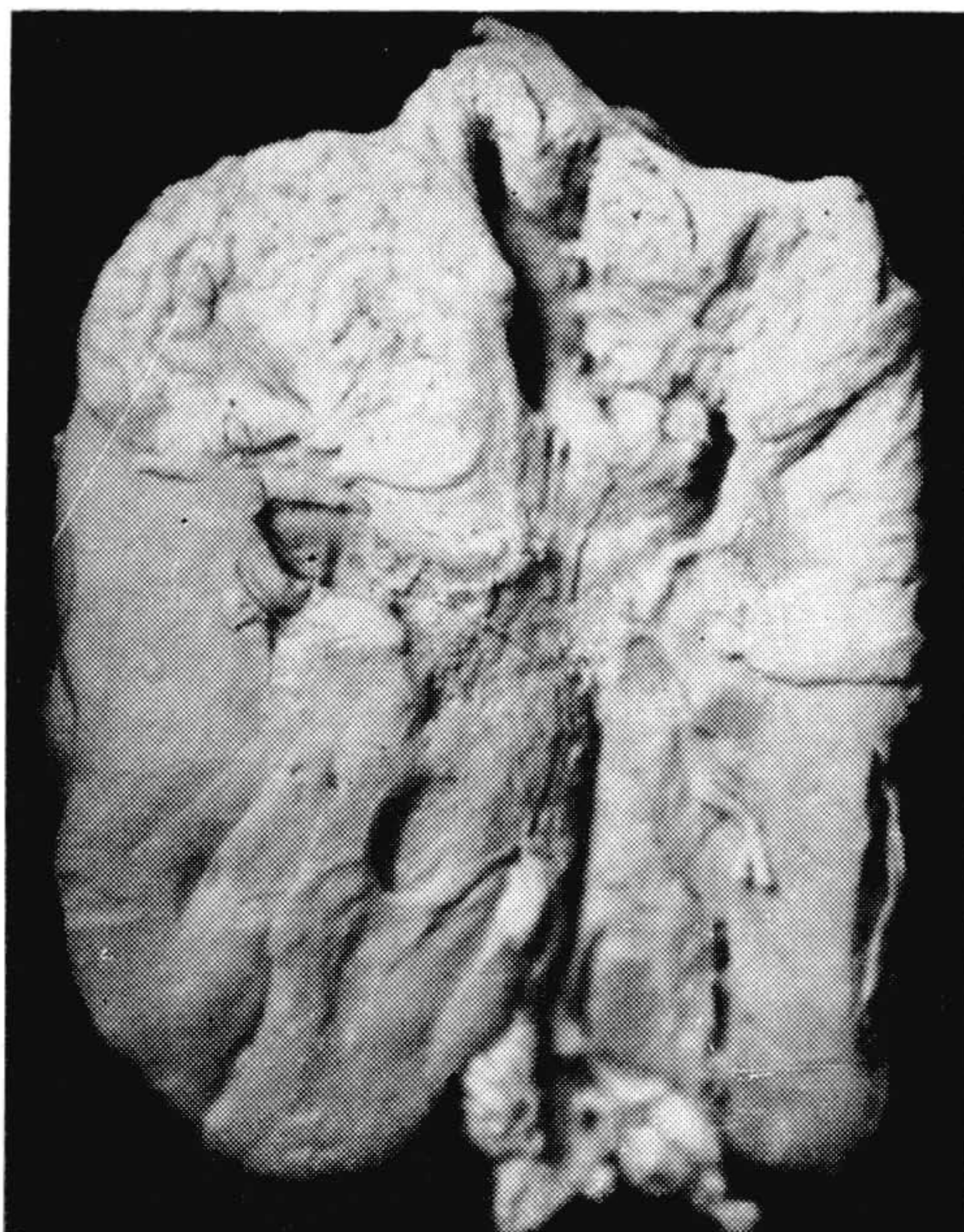


Fig. 65 — Tuberculose caseosa do polo superior (r. d.)

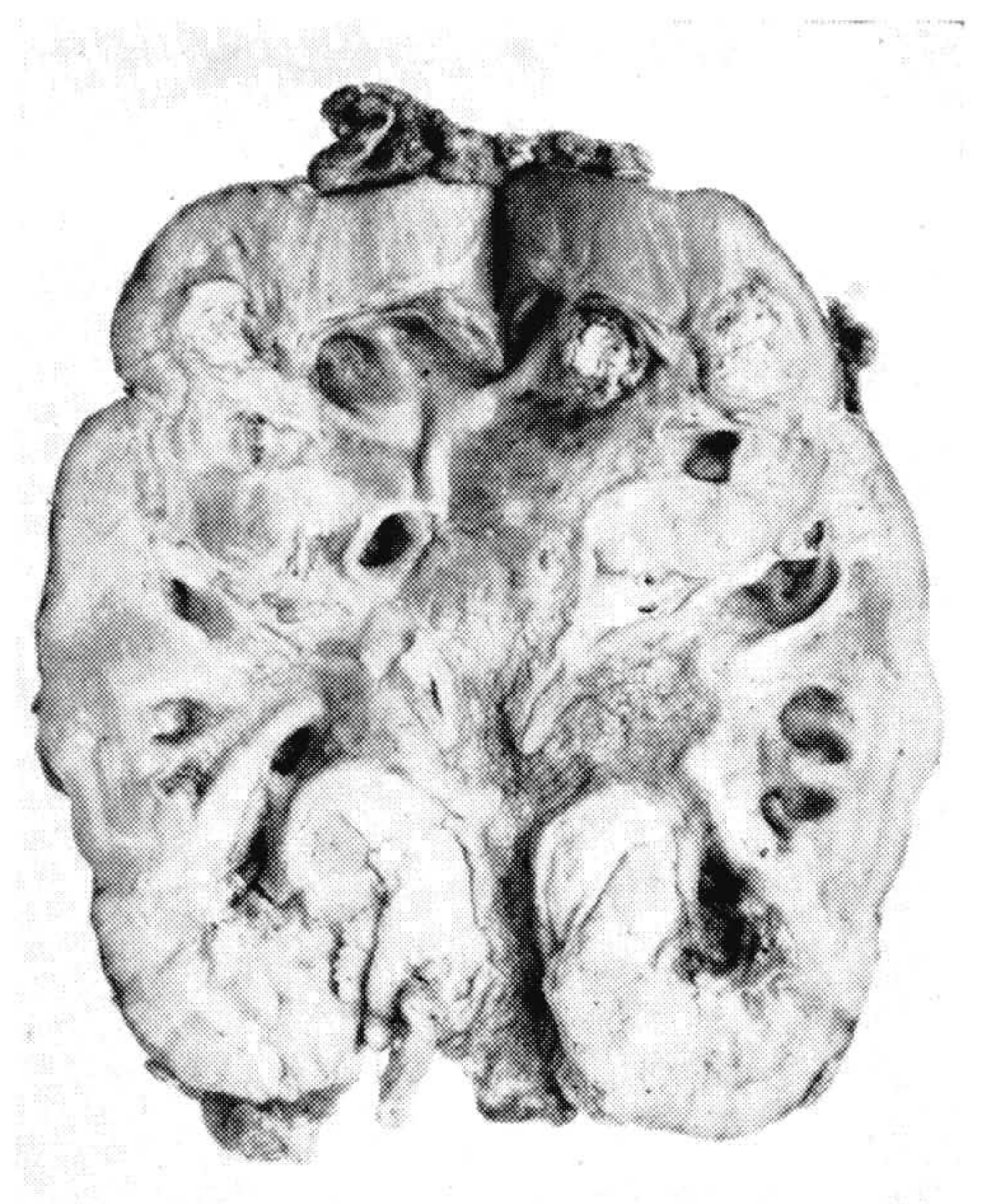


Fig. 66 — Tuberculose caseosa (r. e.)

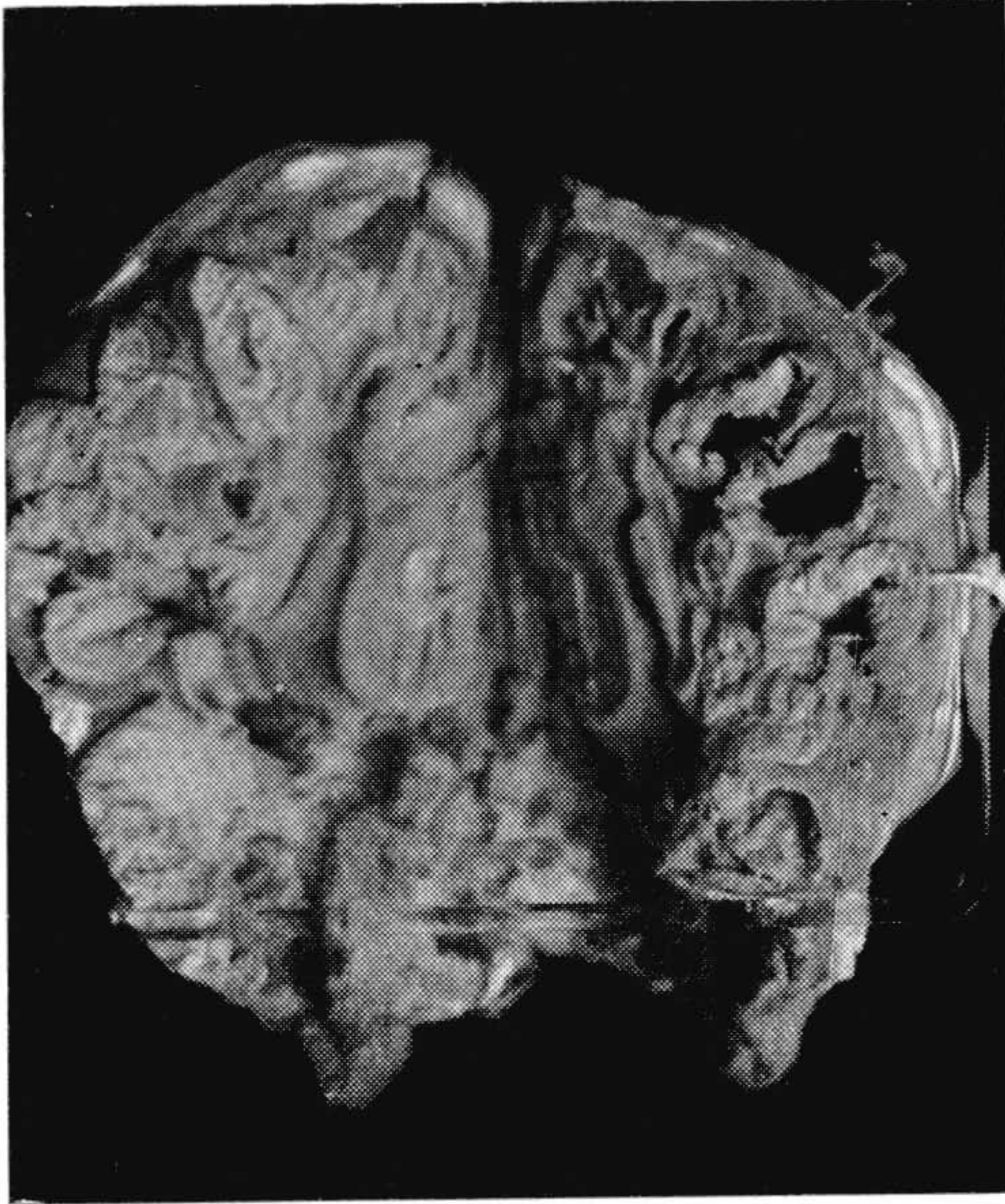


Fig. 67 — Tuberculose caseosa difusa (r. d.)

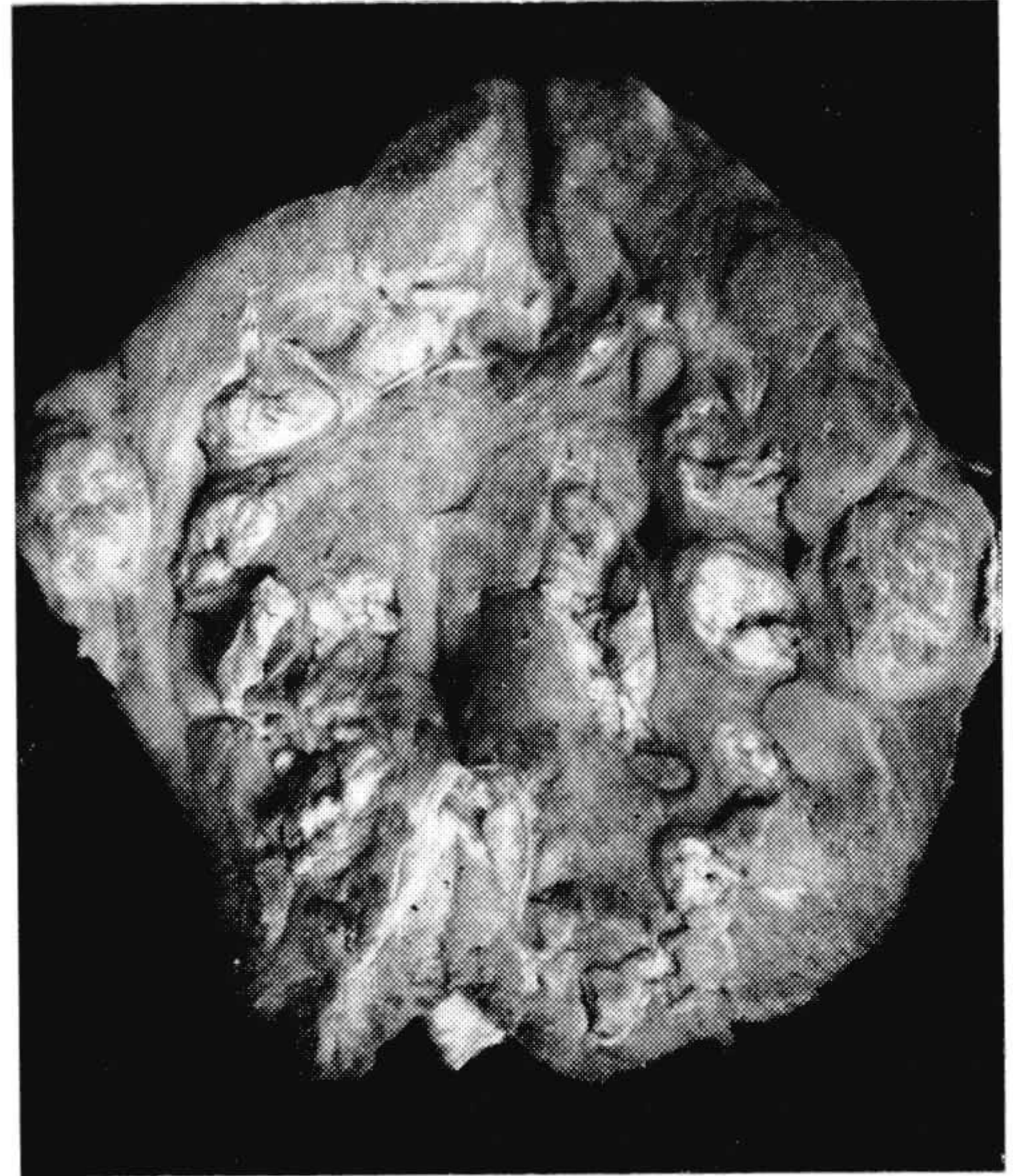


Fig. 68 — Tuberculose caseosa difusa (r. d.)

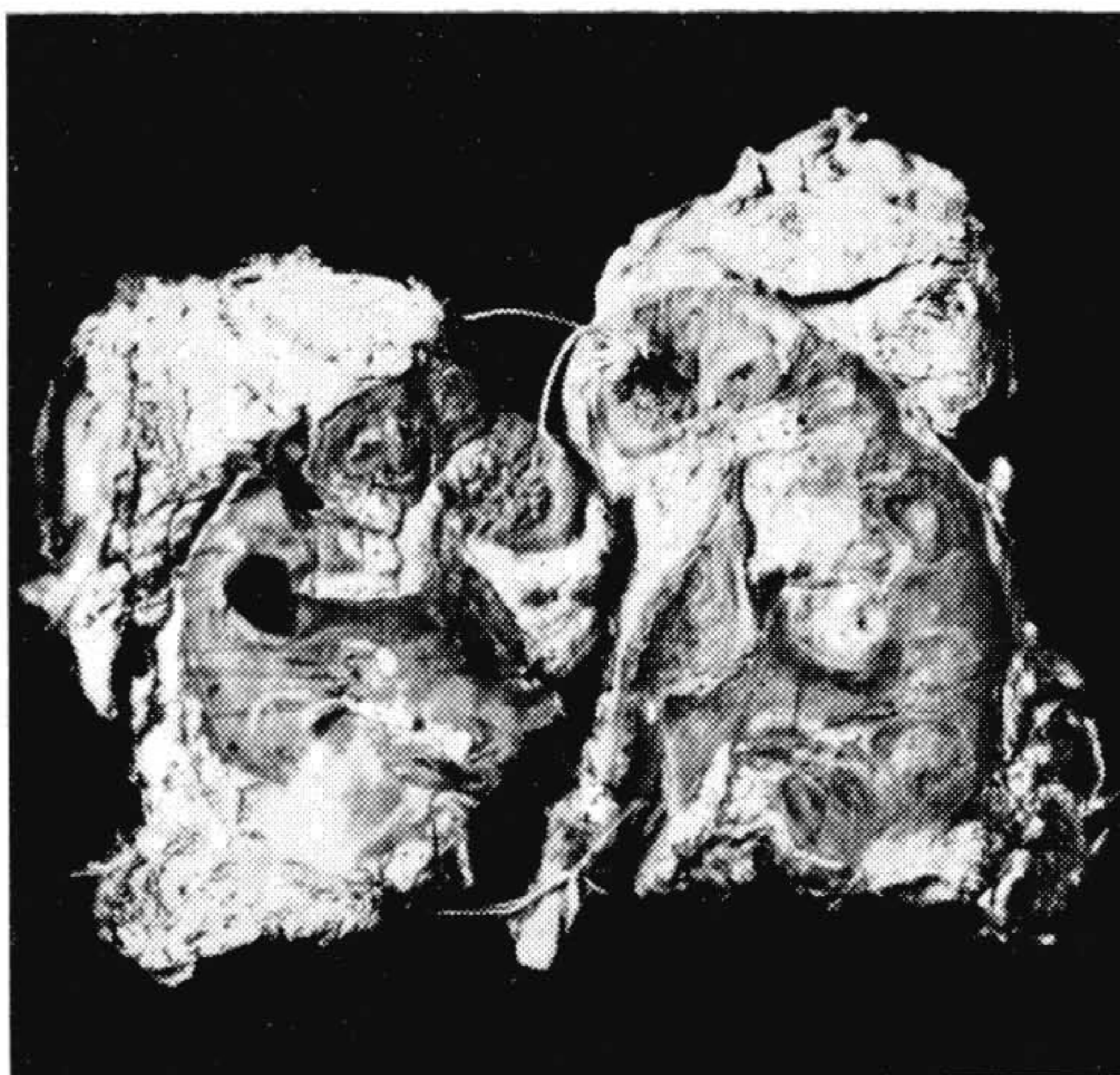

Fig. 69 — Tuberculose úlcero-caseosa com perinefrite (r. d.)

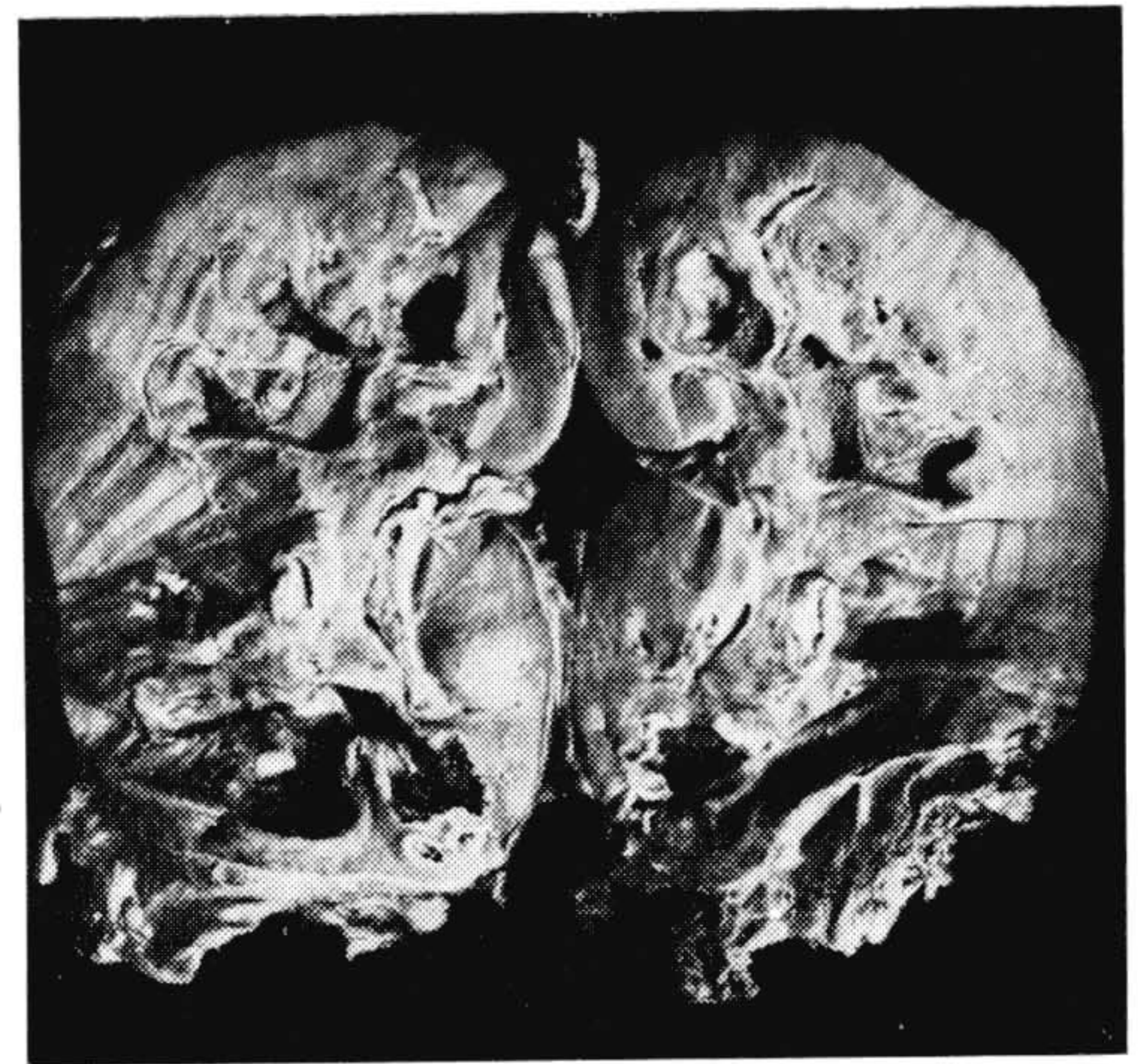

Fig. 70 — Tuberculose úlcero-caseosa difusa (r. d.)



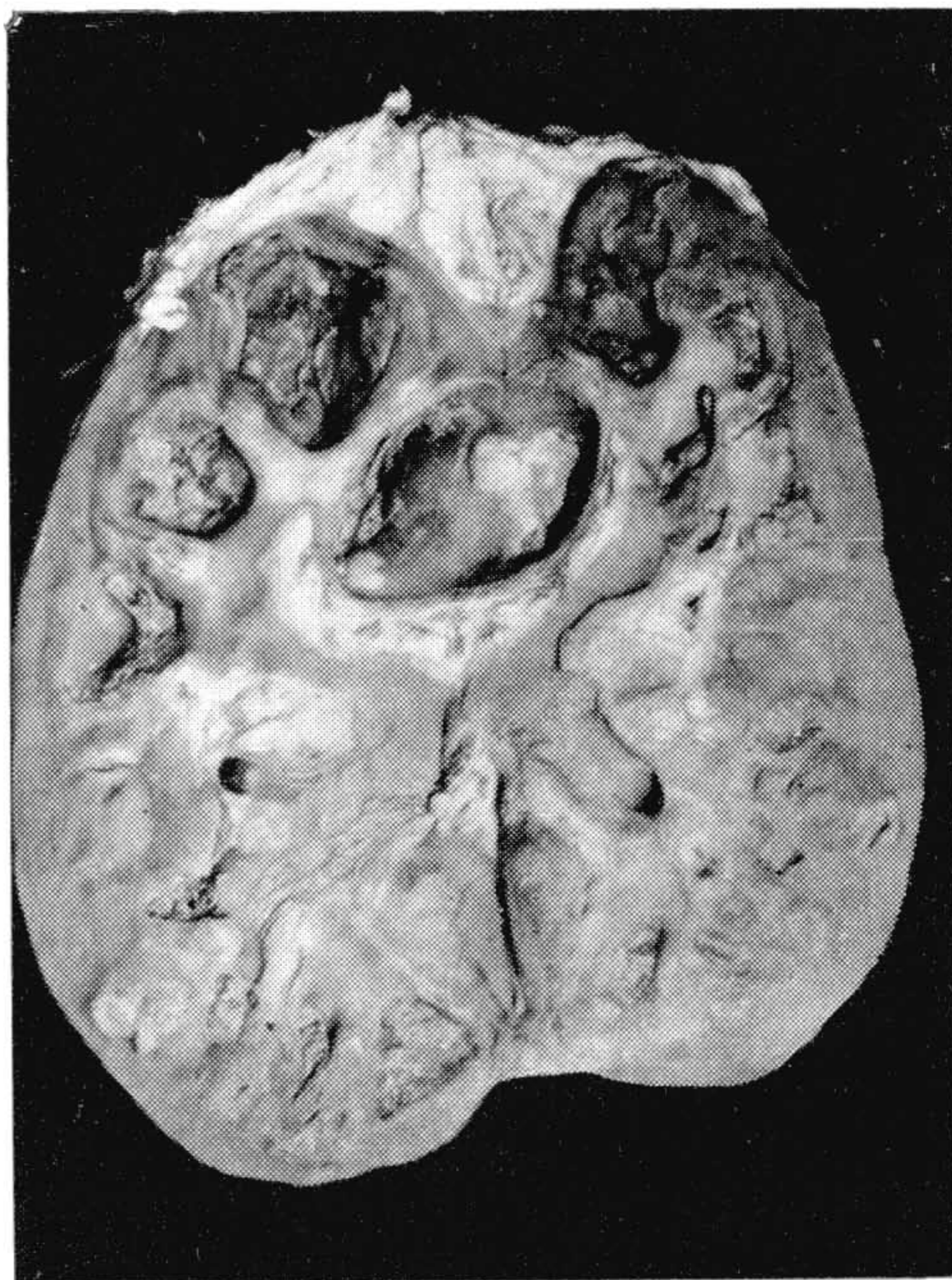

Fig. 71 — Tuberculose úlcero-caseosa (r. d.)

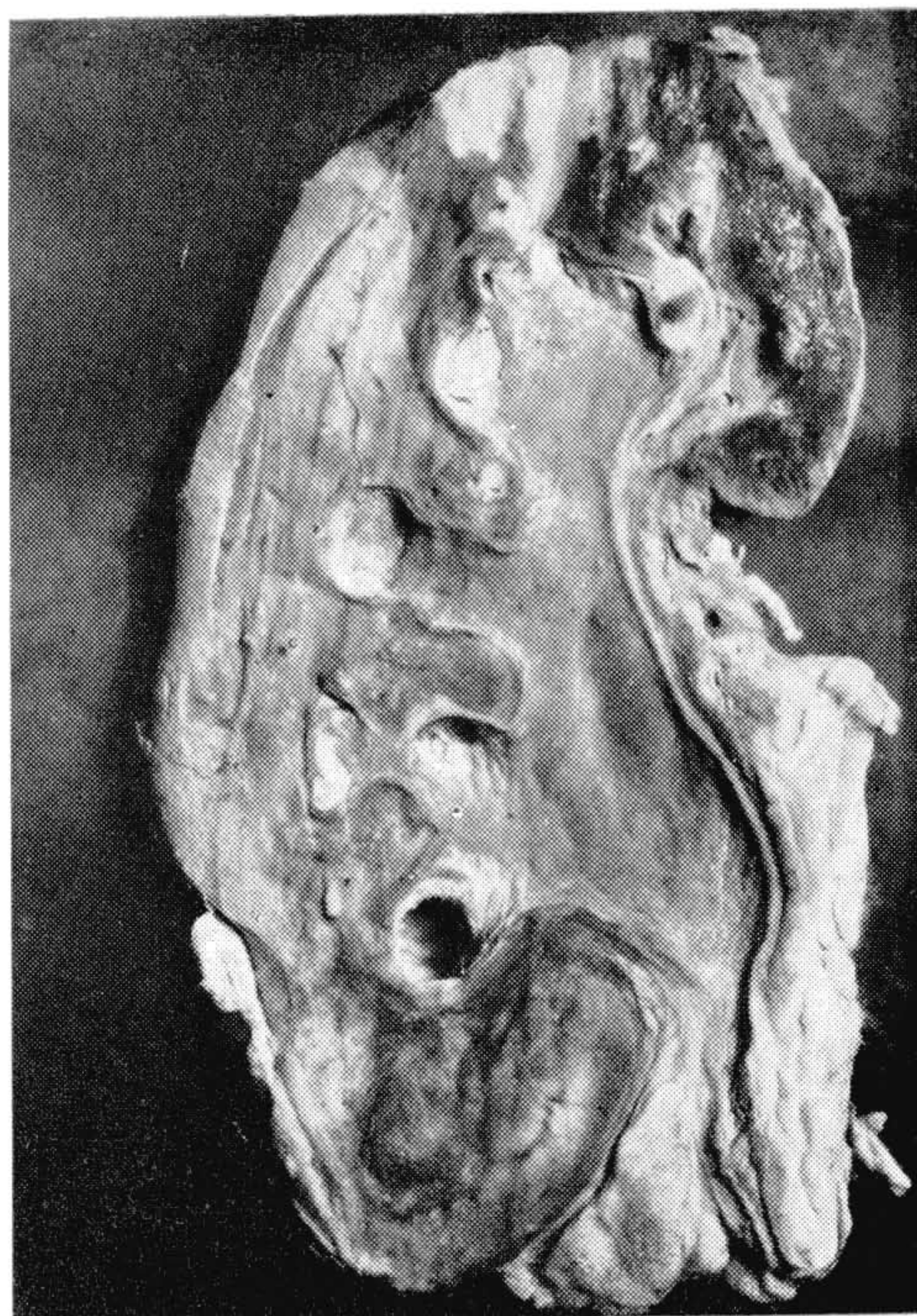

Fig. 72 — Tuberculose úlcero-caseosa (r. e.)

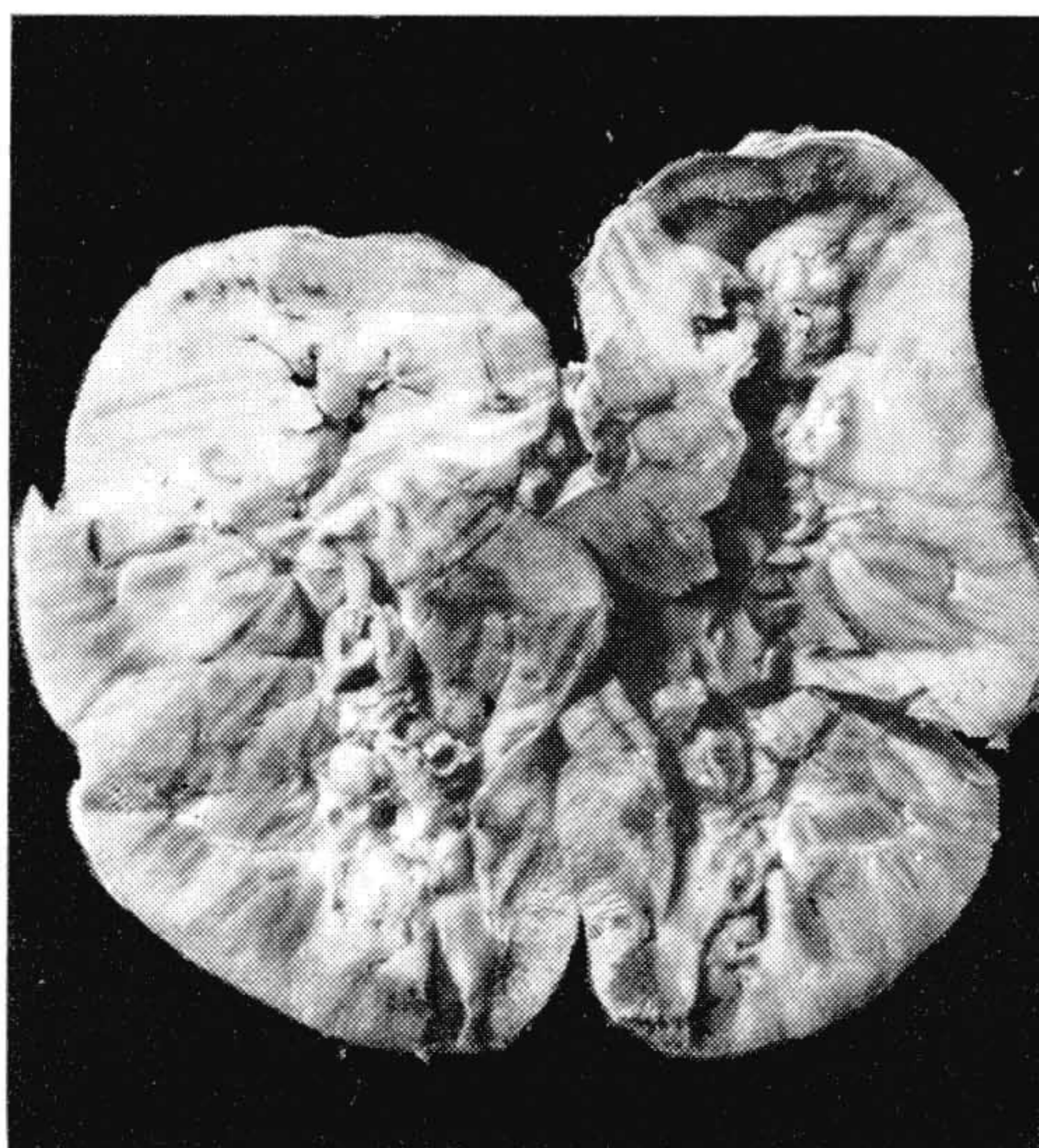


Fig. 73 — Tuberculose cavernosa (r. d.)

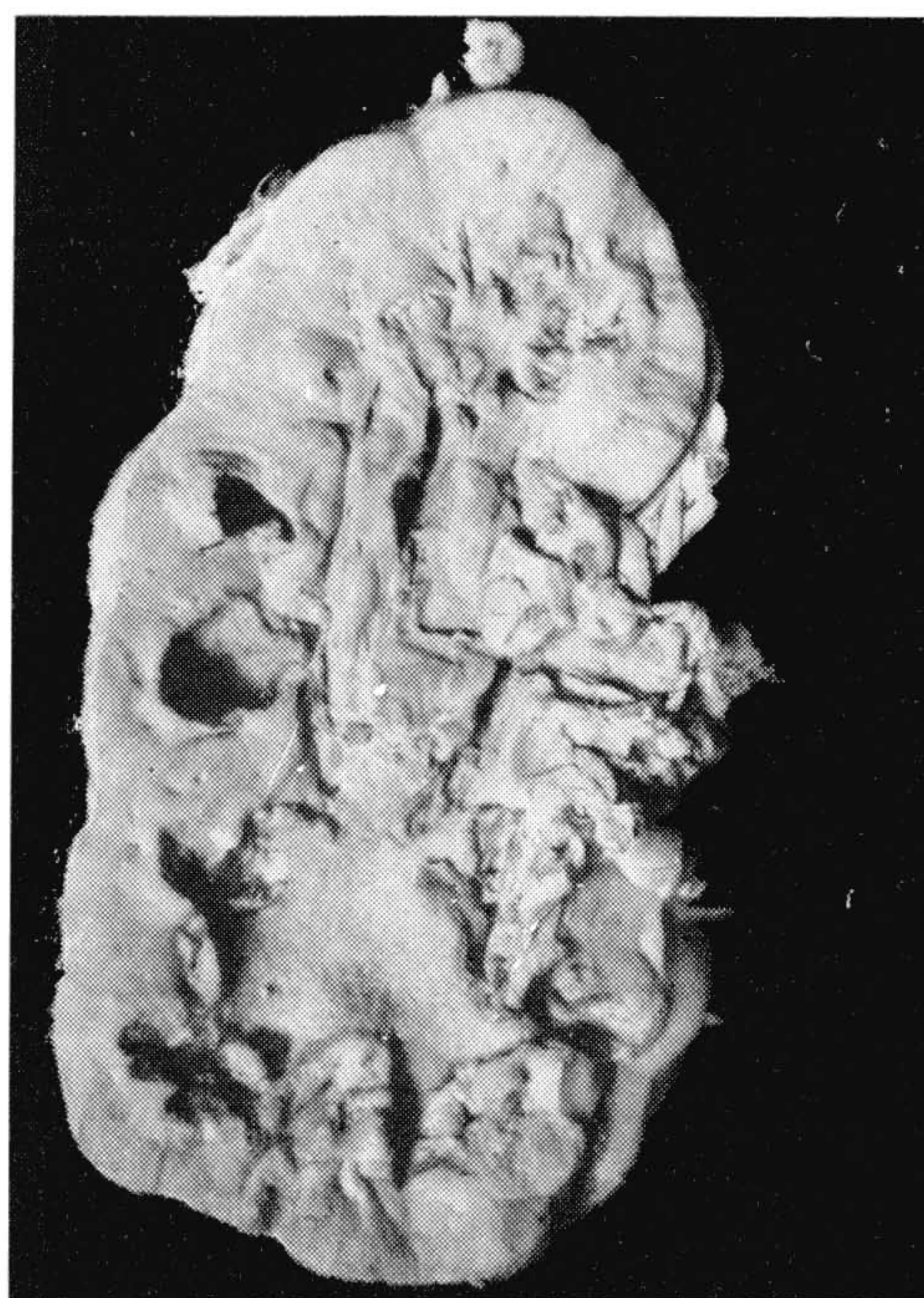

Fig. 74 — Tuberculose cavernosa (r. d.)

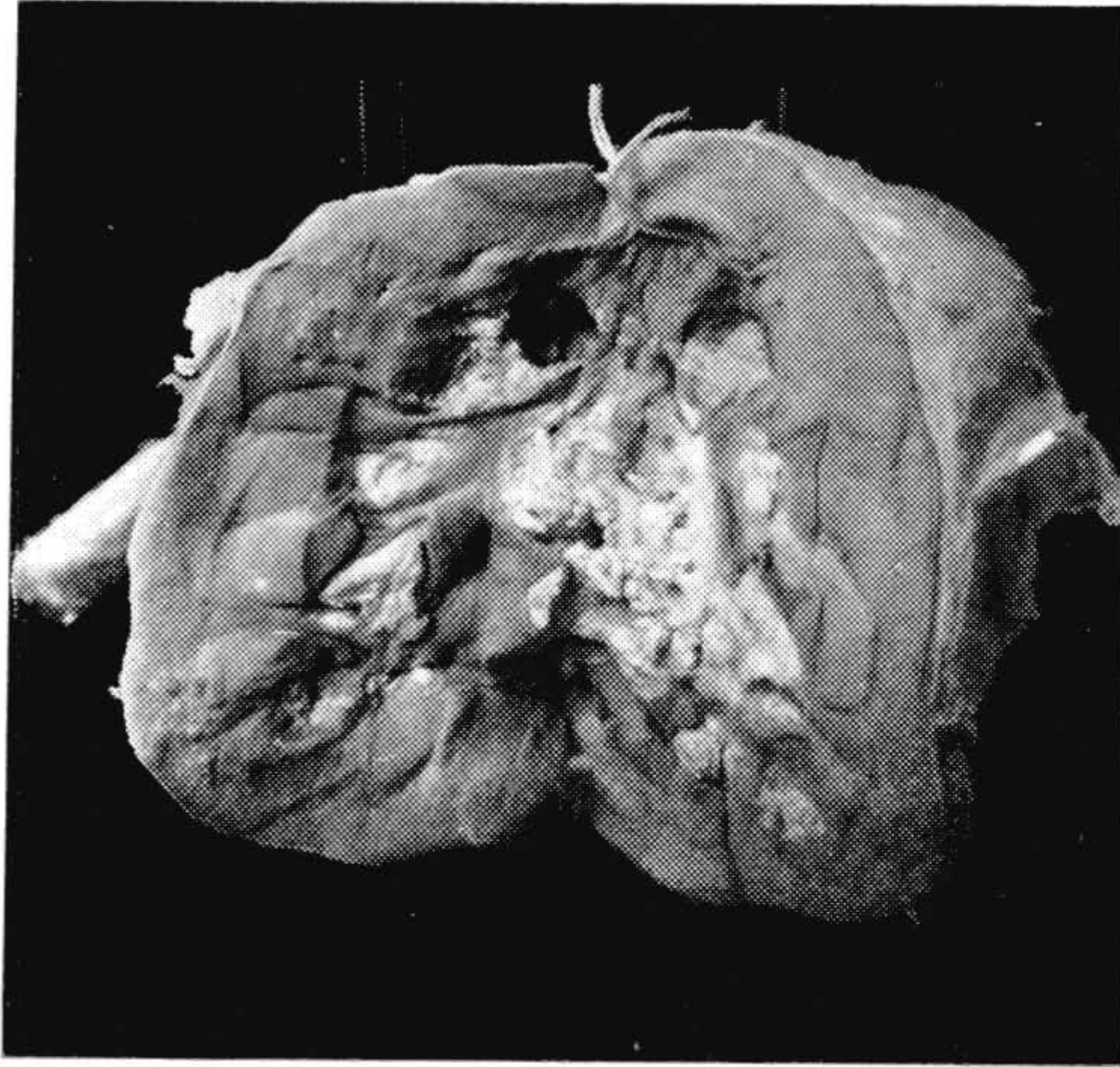

Fig. 75 — Tuberculose cavernosa (r. d.)

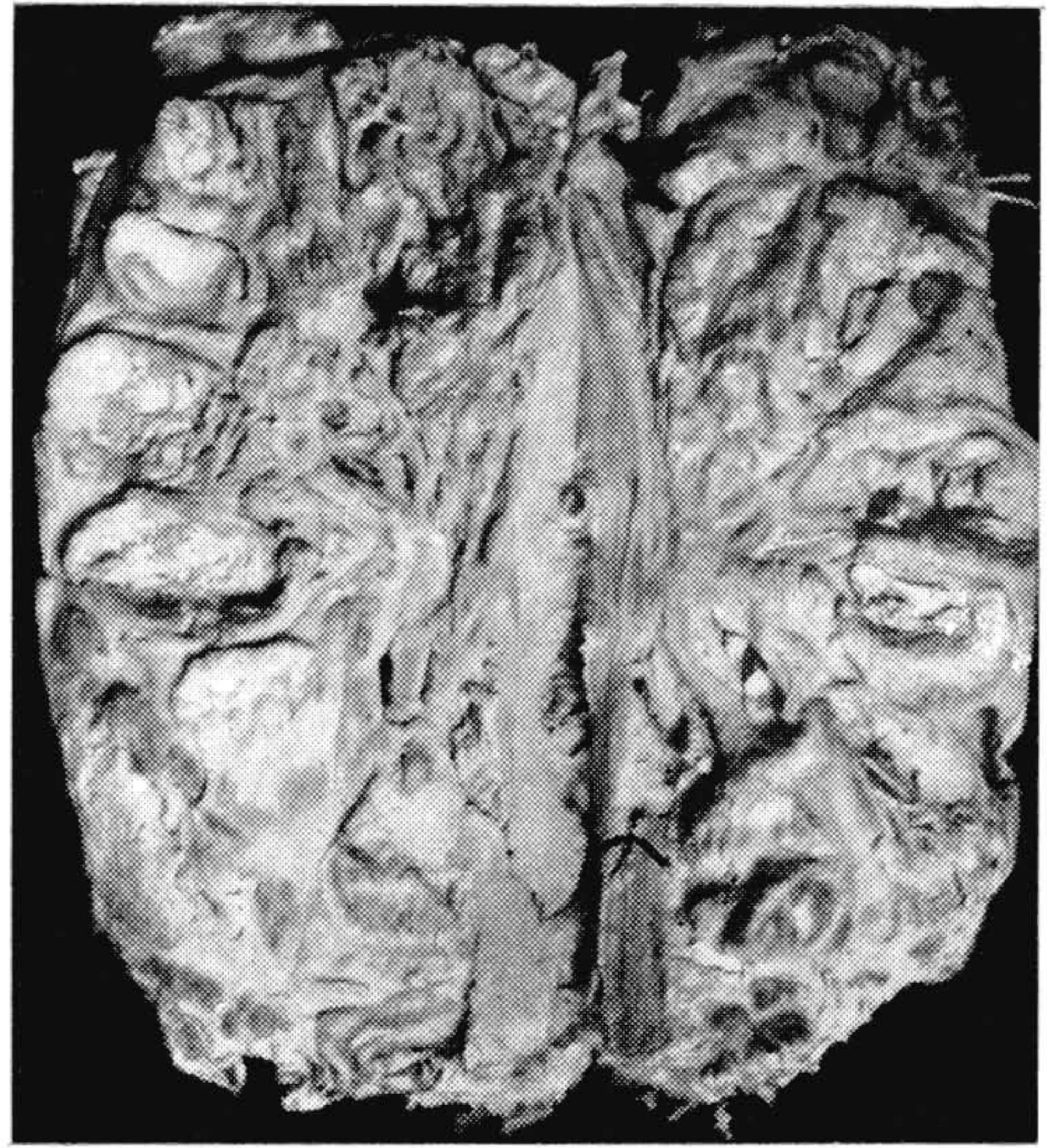


Fig. 76 — Tuberculose cavernosa (r. e.)

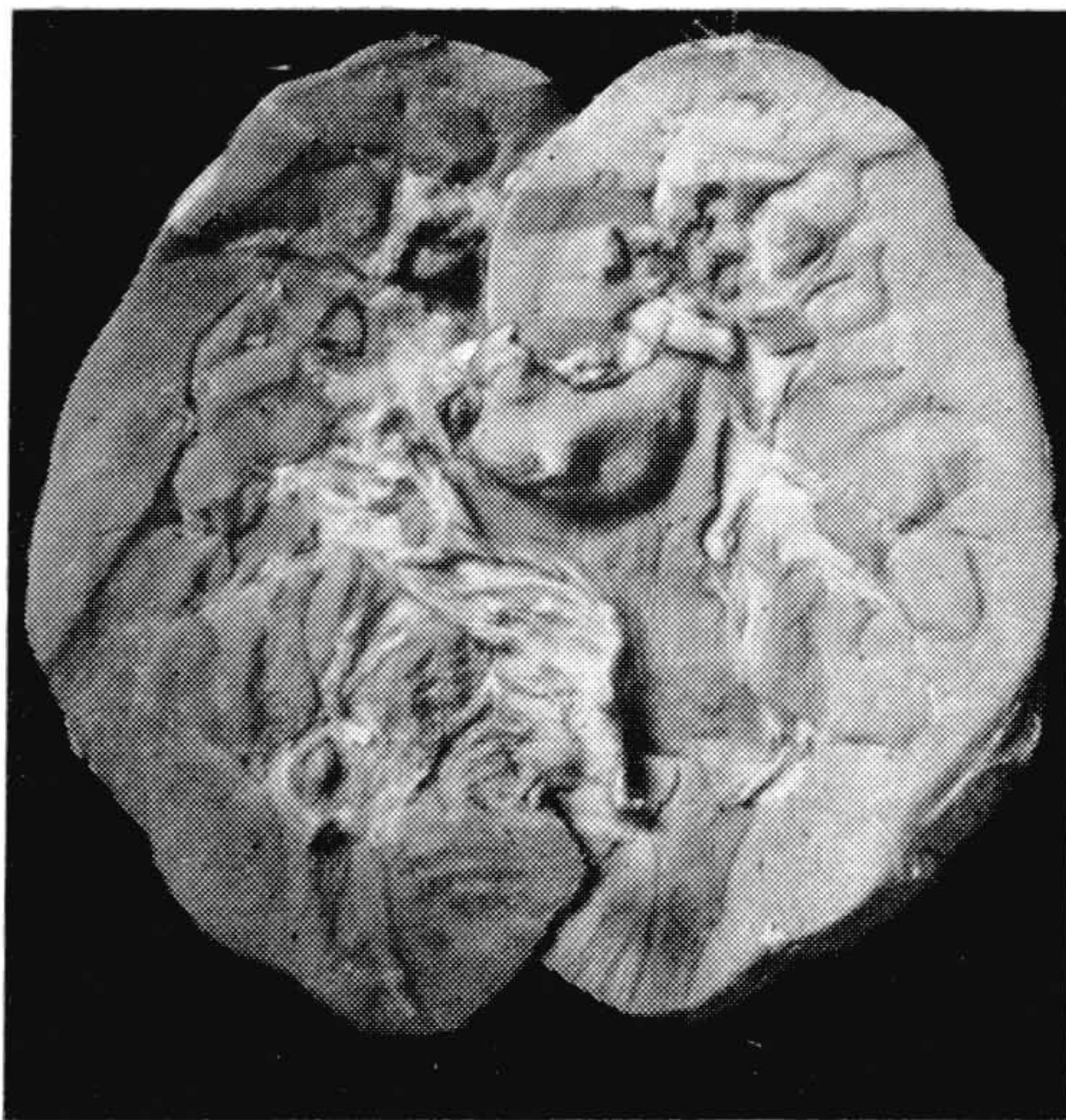


Fig. 77 — Tuberculose cavernosa do polo superior (r. d.)

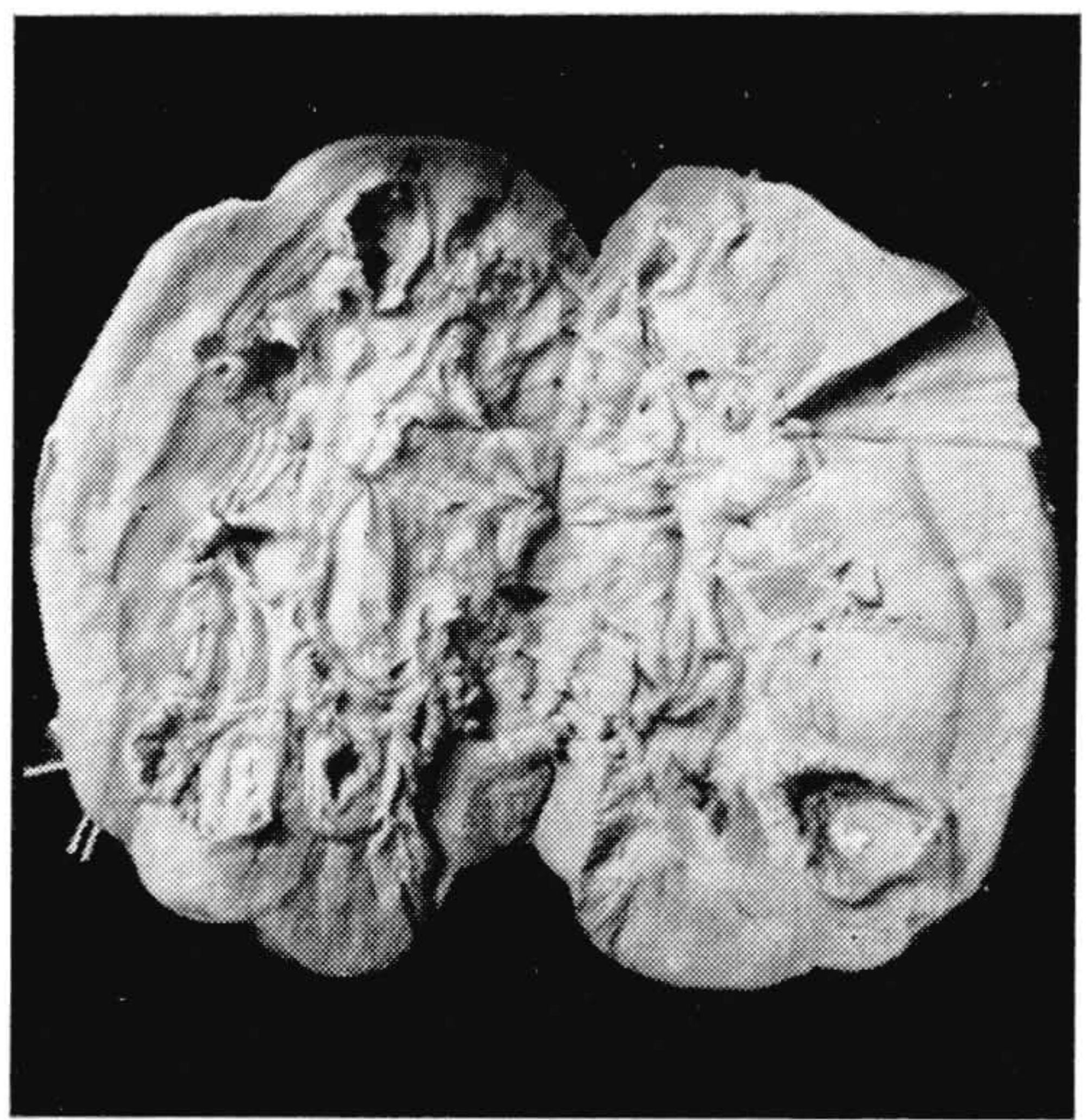


Fig. 78 — Tuberculose cavernosa do polo superior (r. d.)

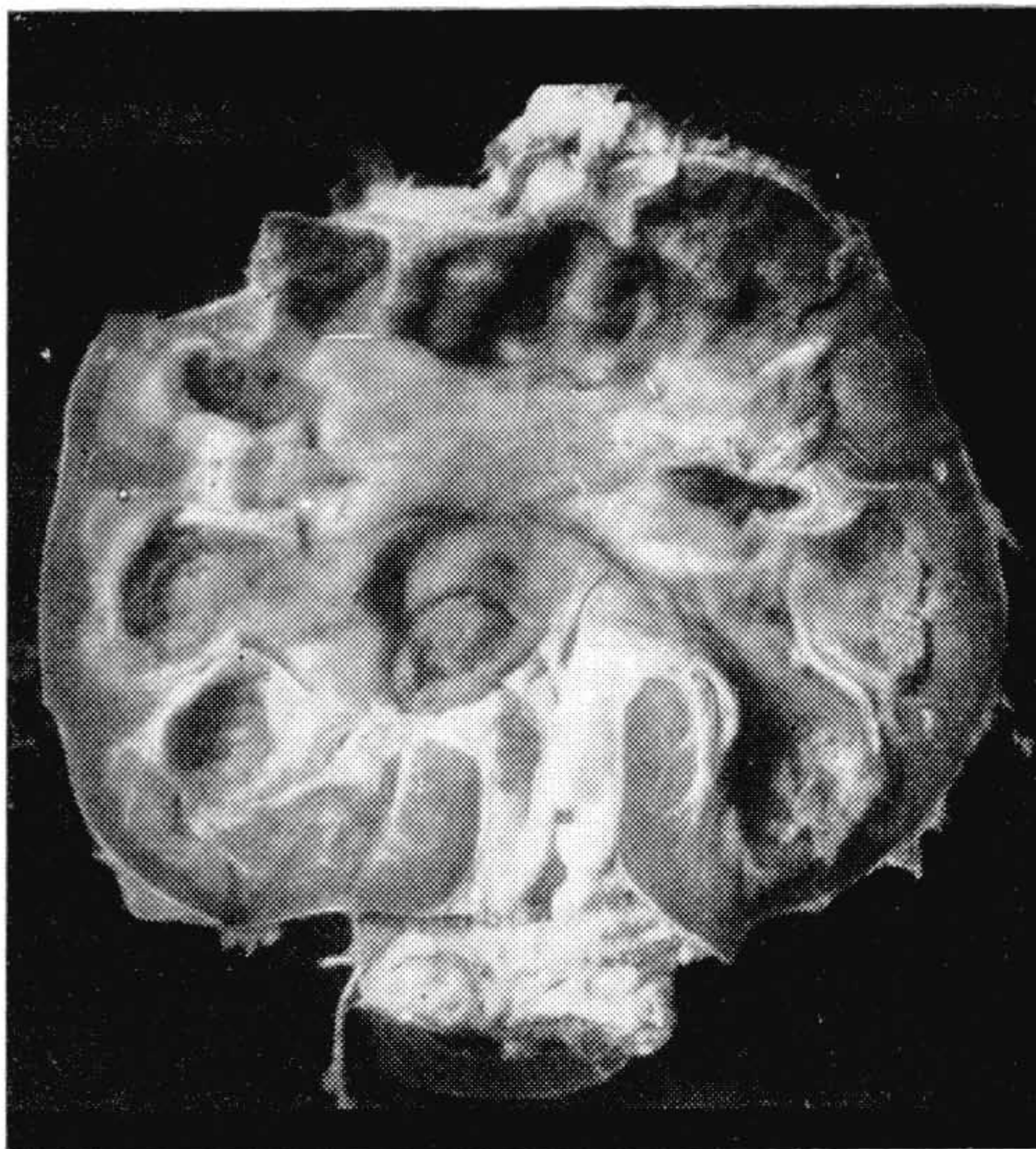


Fig. 79 — Tuberculose cavernosa (r. e.)

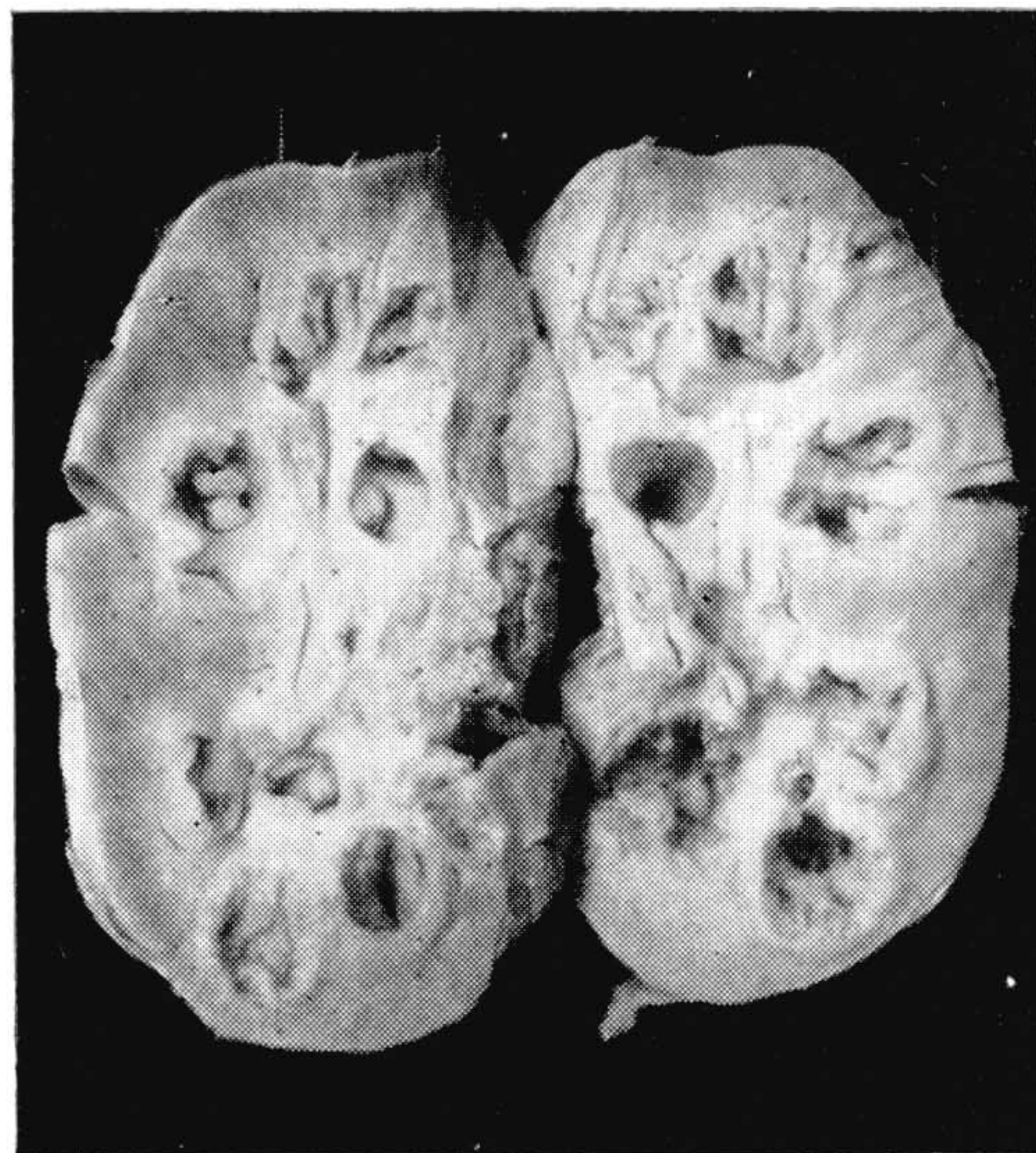


Fig. 80 — Tuberculose cavernosa (r. d.)

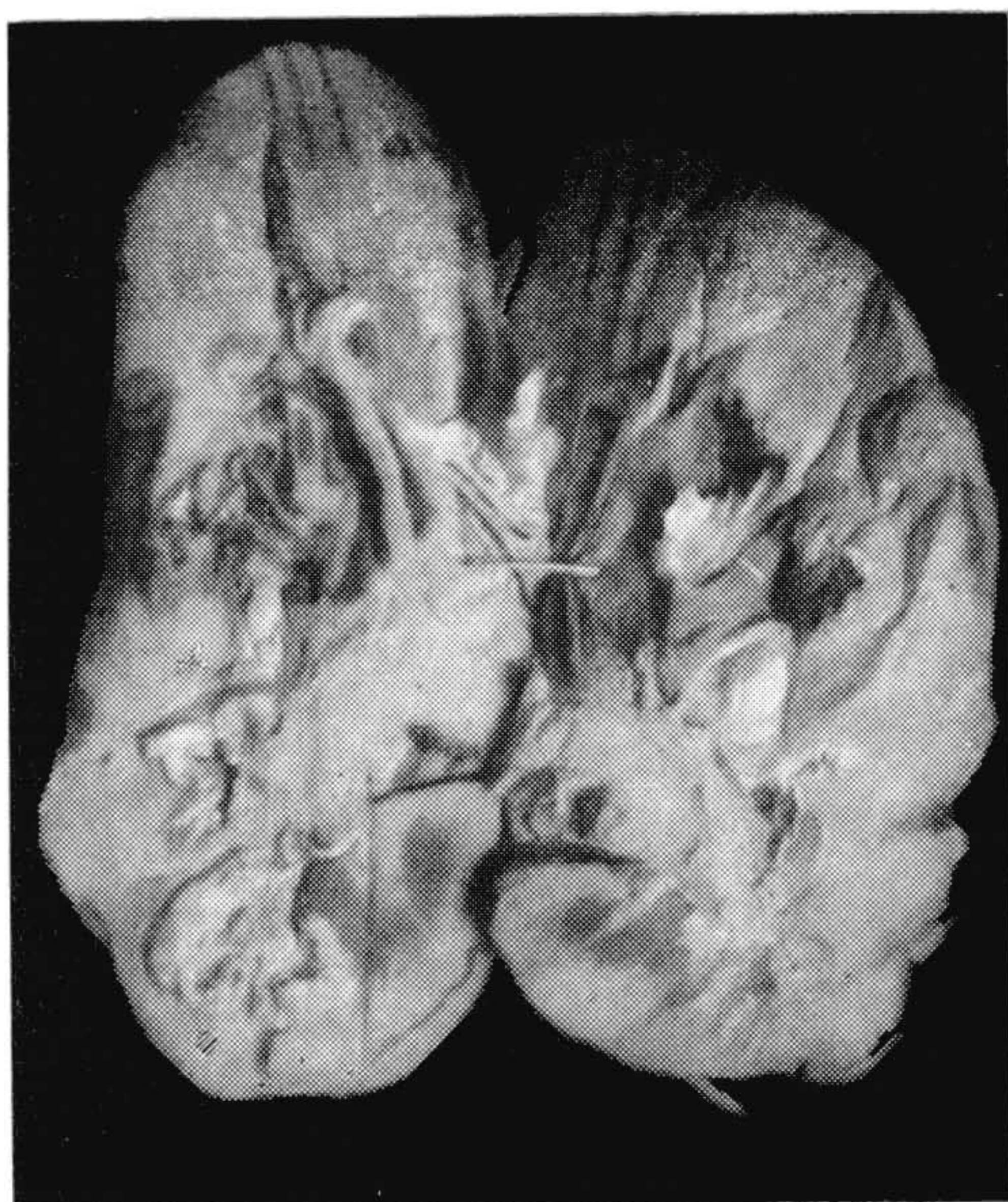


Fig. 81 — Tuberculose cavernosa do polo inferior (r. e.)

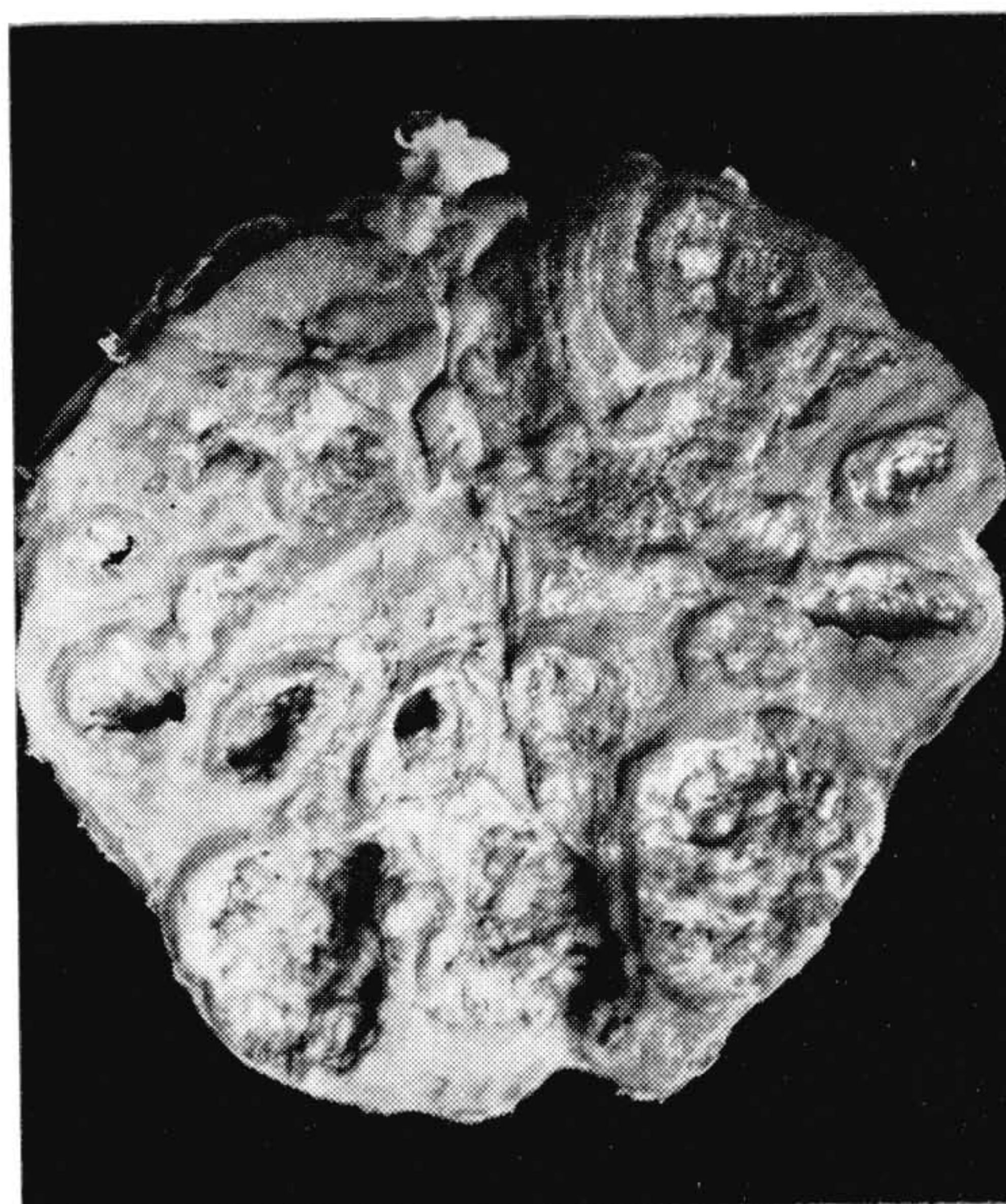

Fig. 82 — Tuberculose cavernosa (r. d.)

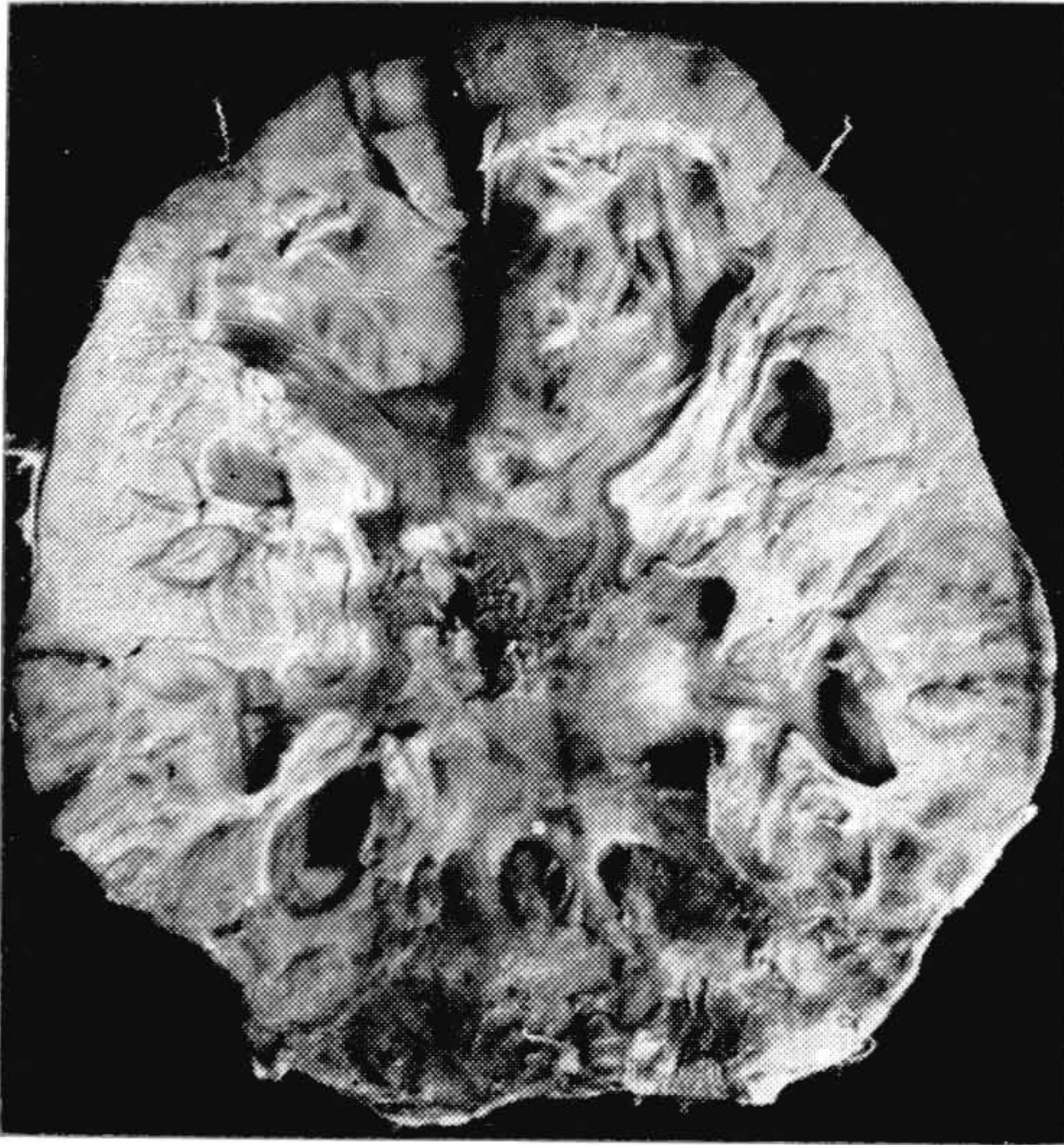

Fig. 83 — Tuberculose úlcero-cavernosa do polo inferior (r. d.)

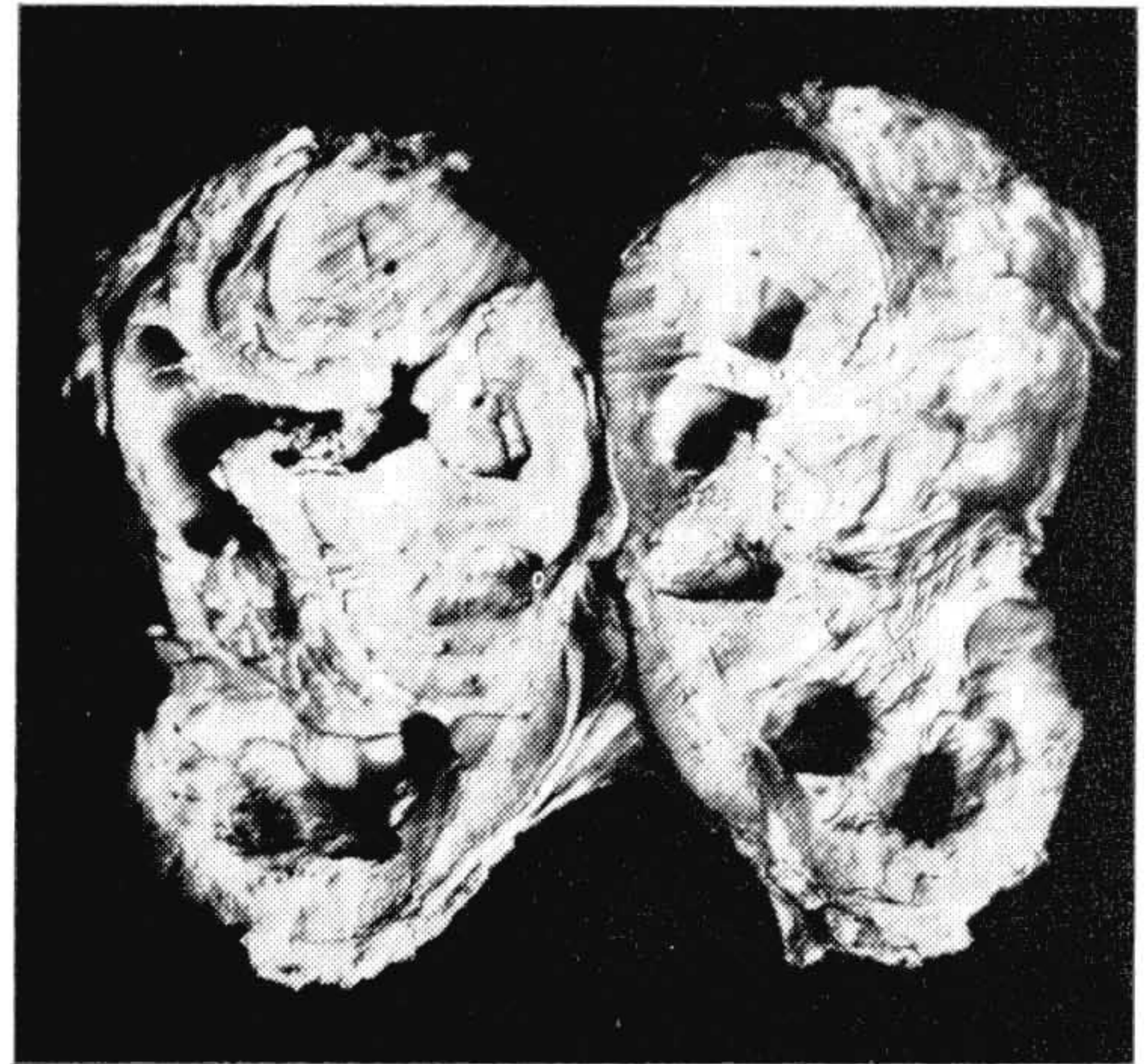

Fig. 84 — Tuberculose úlcero-cavernosa difusa — (r. e.)

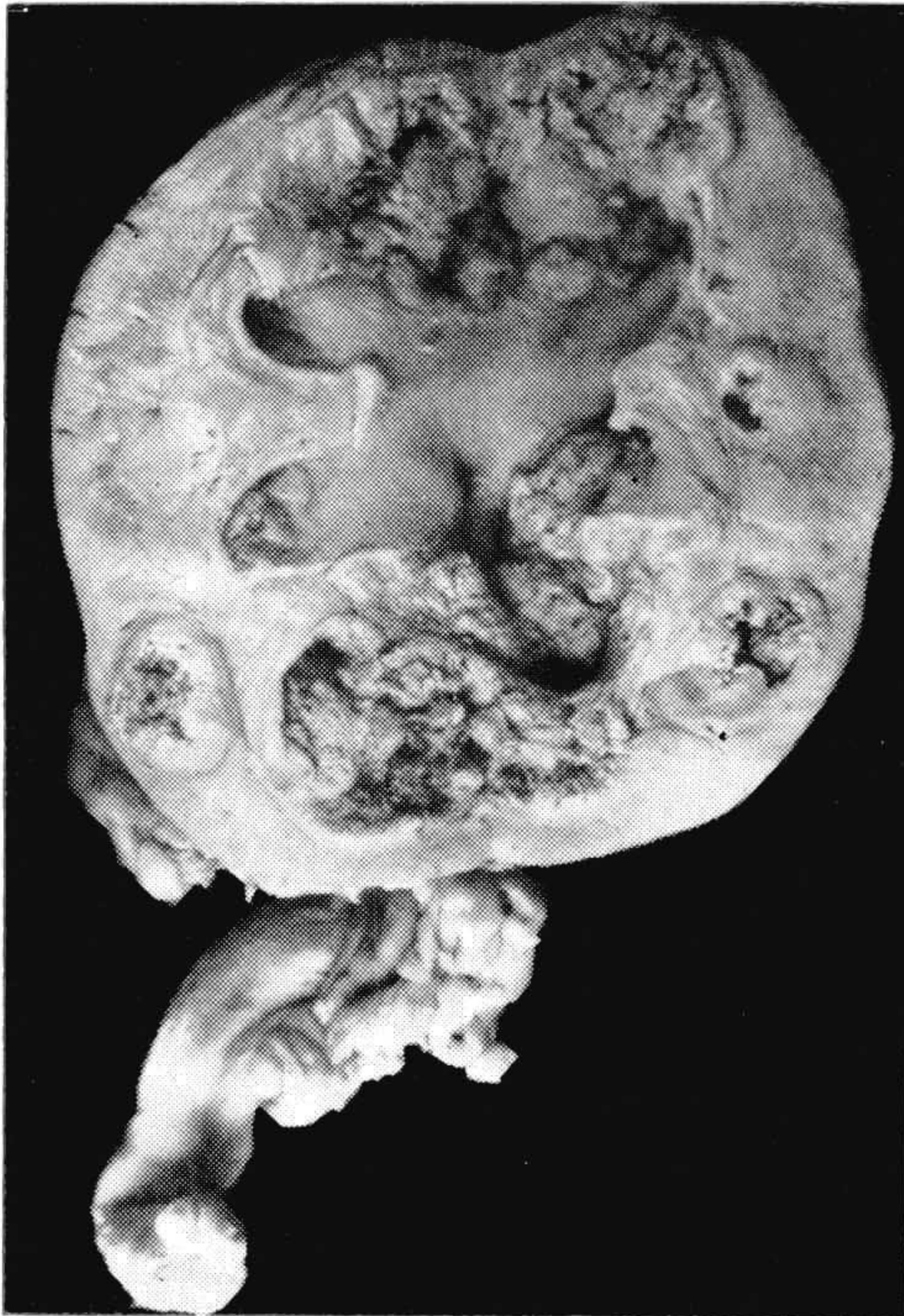

Fig. 85 — Tuberculose cavernosa com ureterite (r. d.)

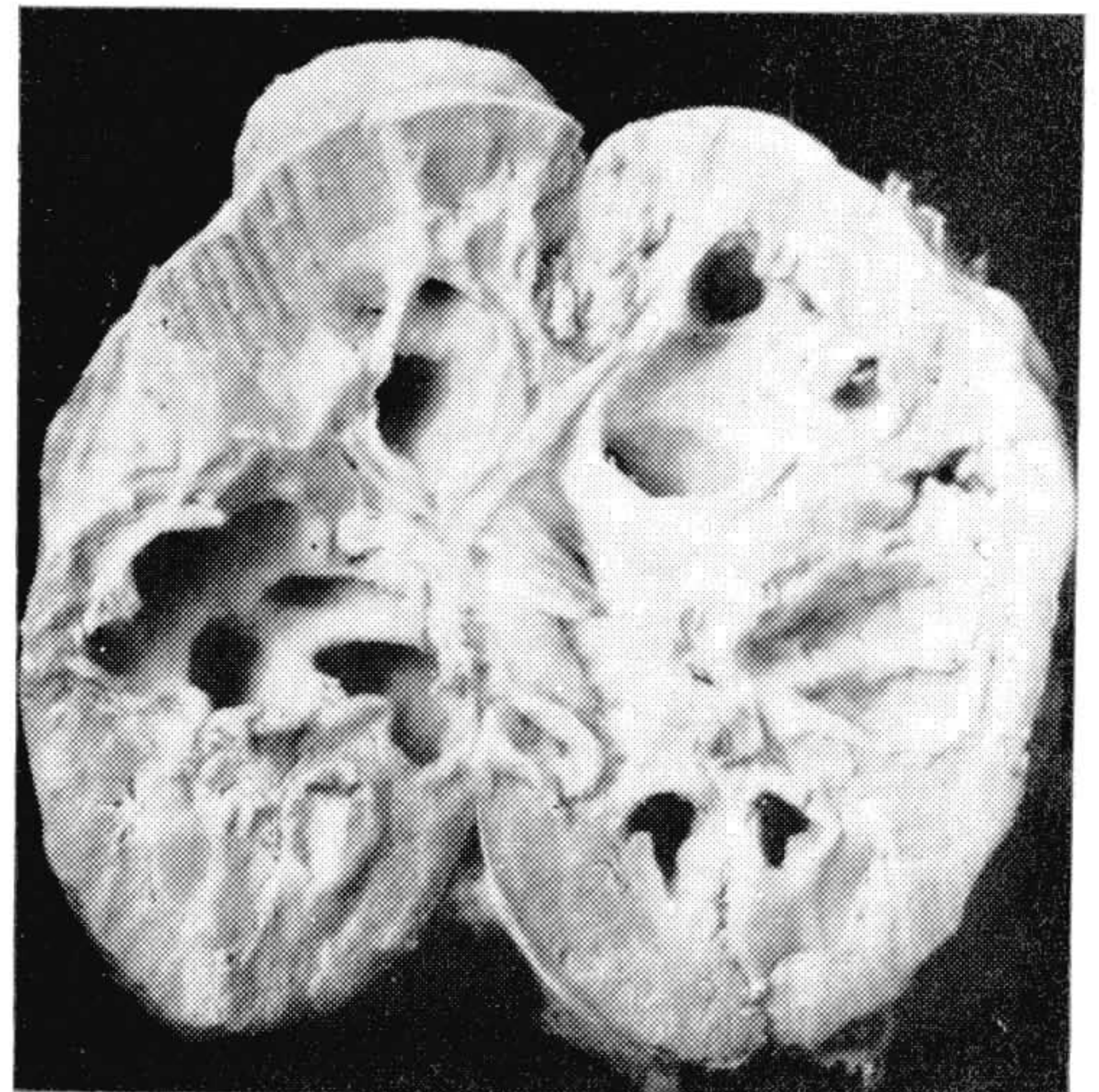


Fig. 86 — Tuberculose úlcero-cavernosa (r. e.)

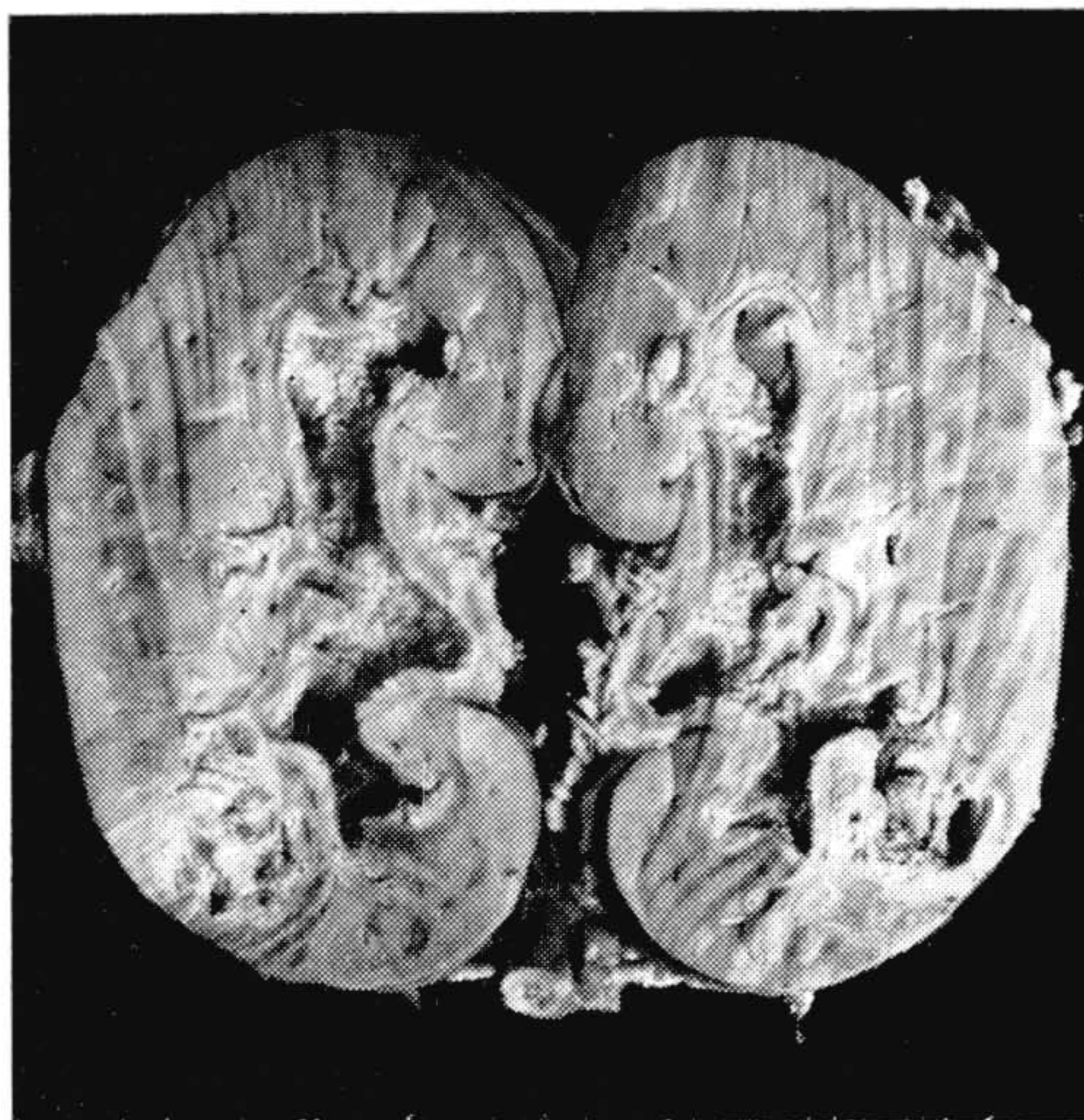

Fig. 87 — Tuberculose ulcerosa (r. d.)

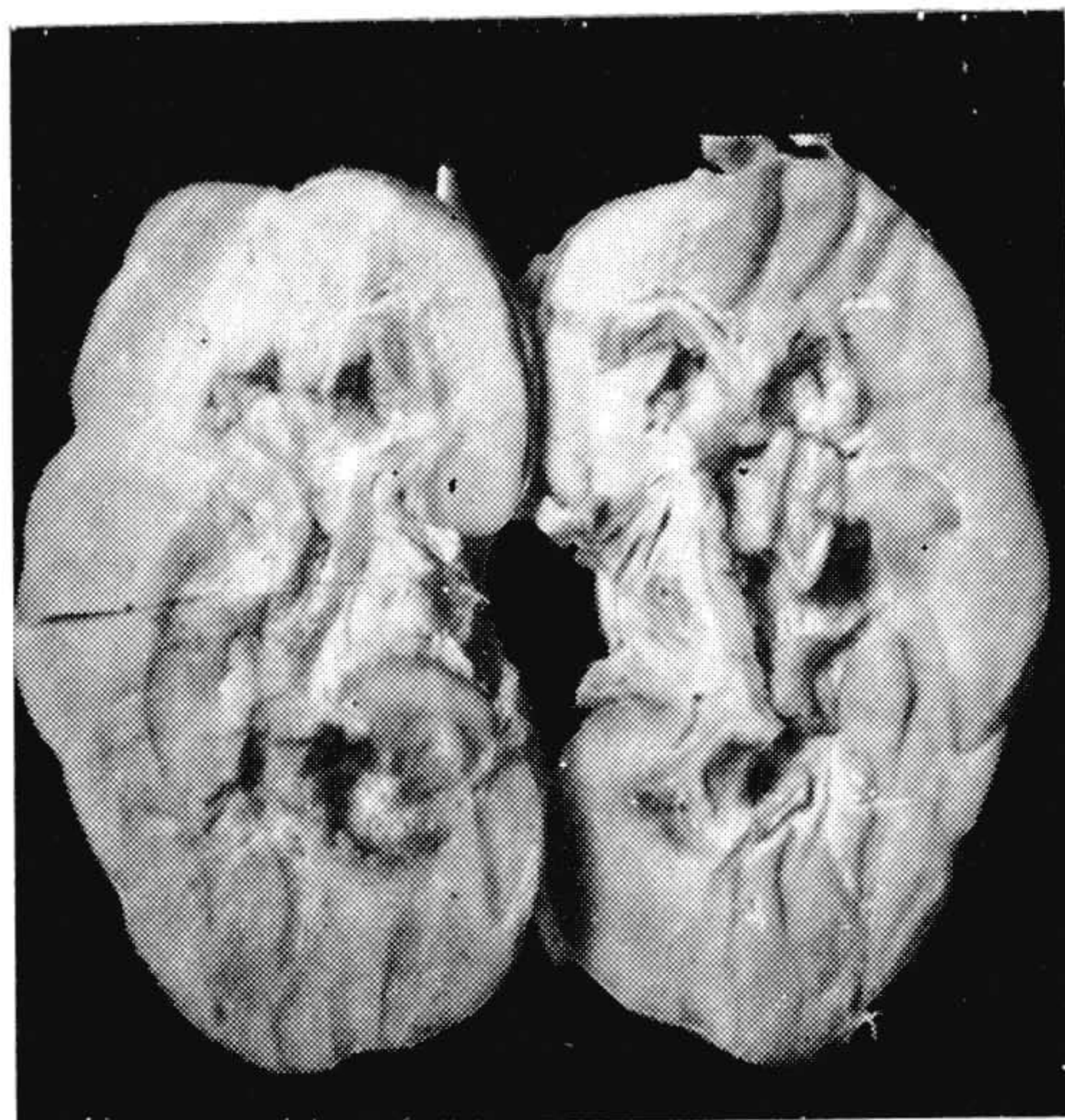

Fig. 88 — Tuberculose ulcerosa difusa  
(r. d.)

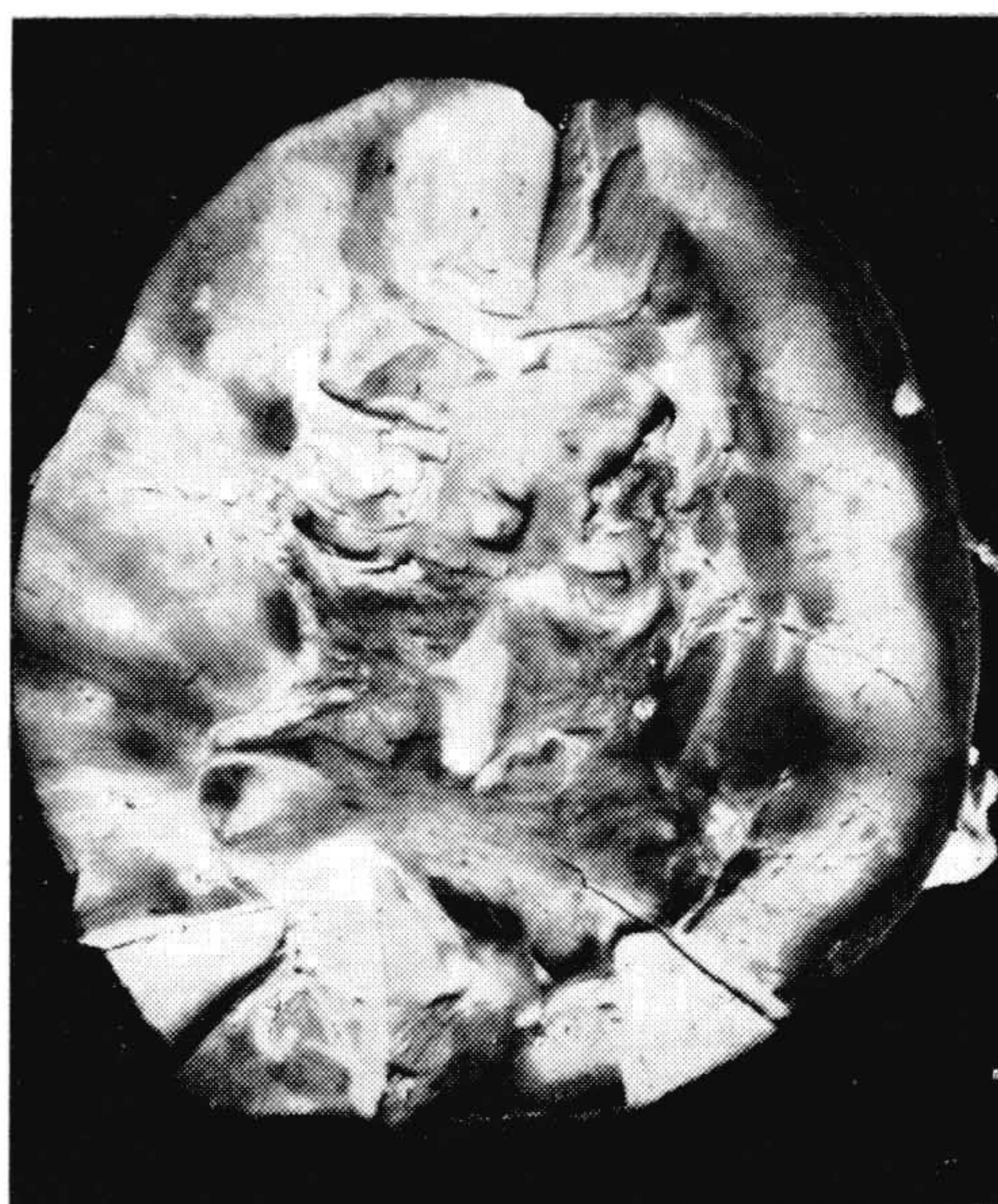


Fig. 89 — Tuberculose ulcerosa (r. d.)

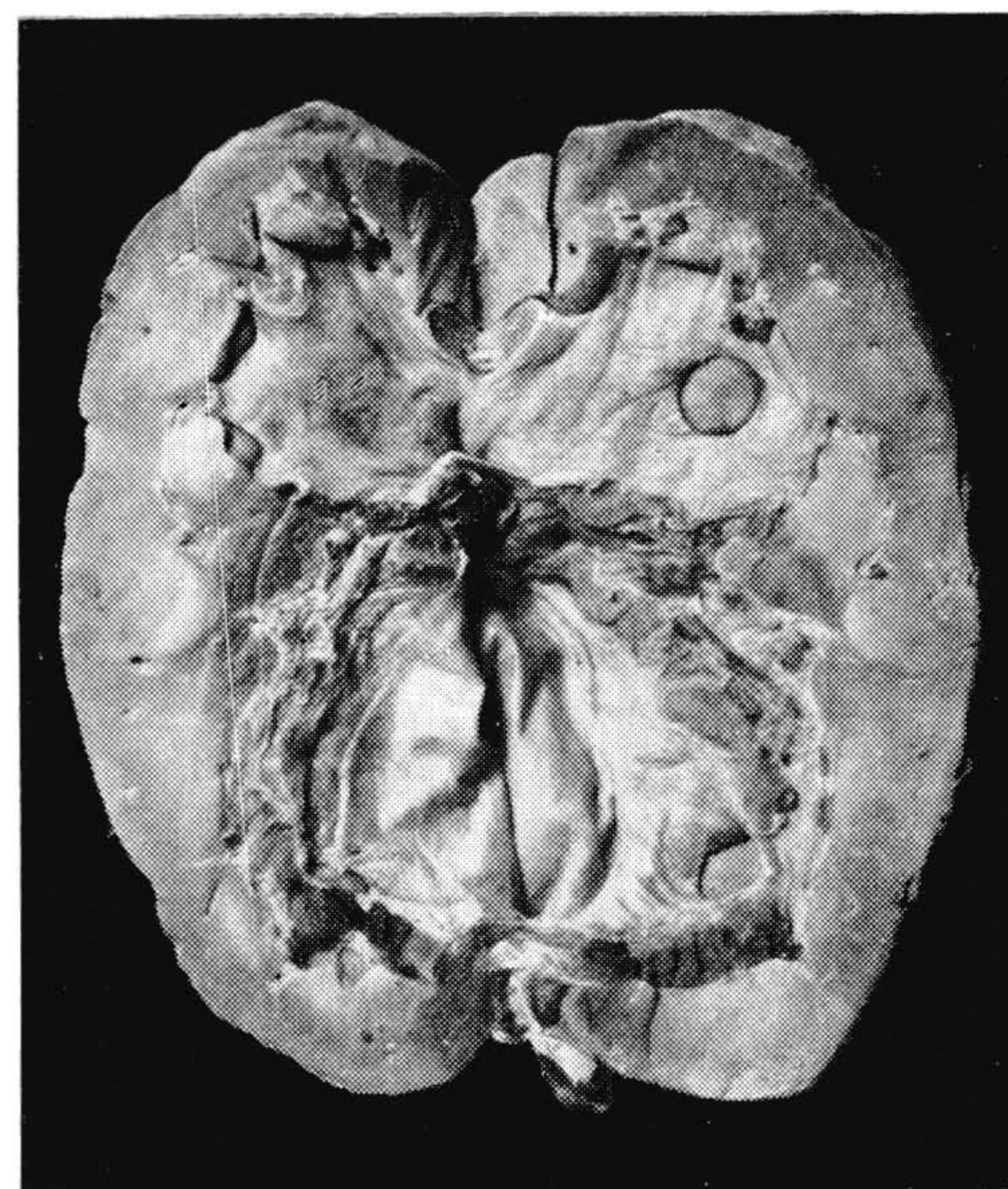


Fig. 90 — Tuberculose ulcerosa do polo  
inferior (r. e.)

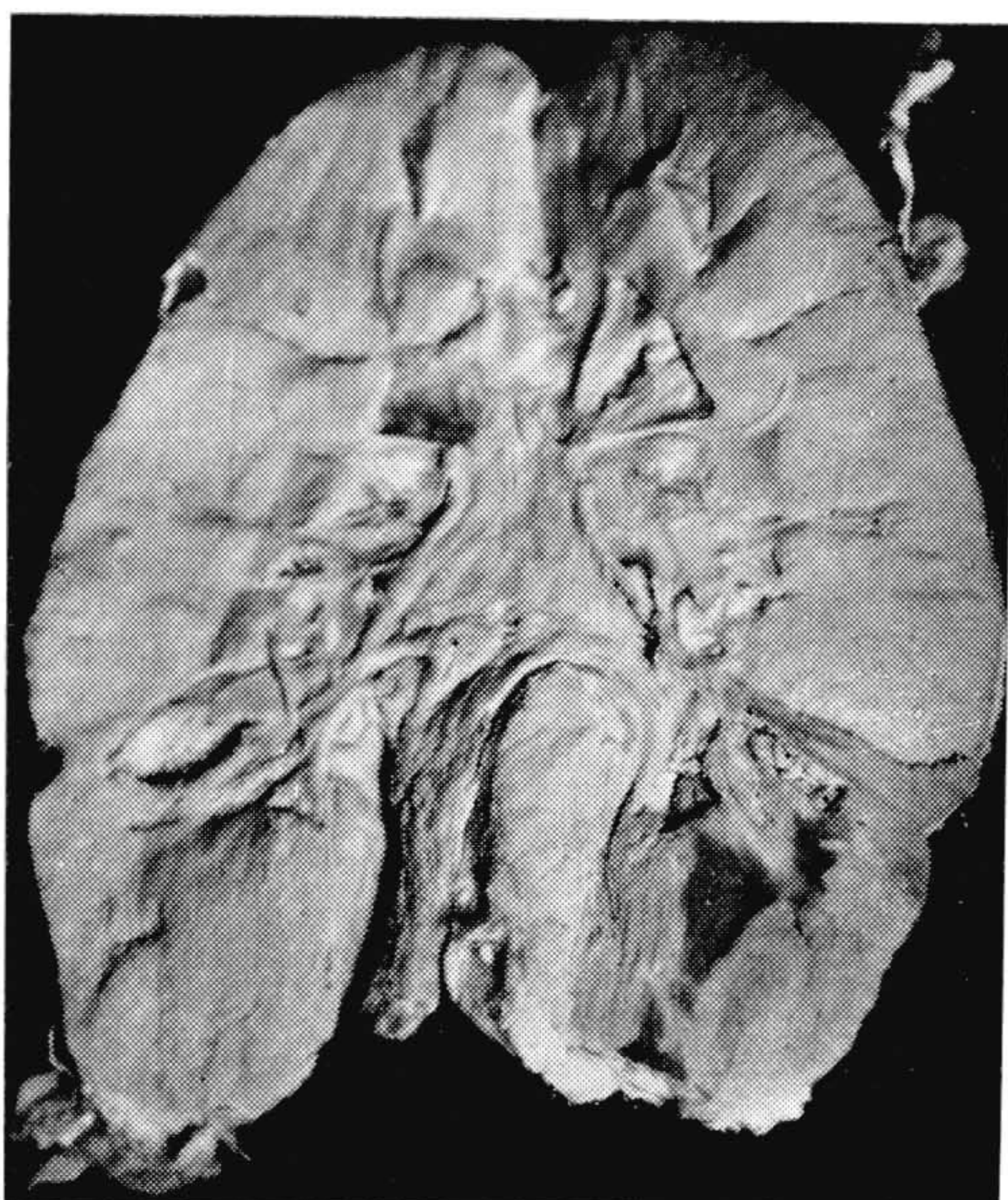


Fig. 91 — Tuberculose ulcerosa com ureterite (r. e.)

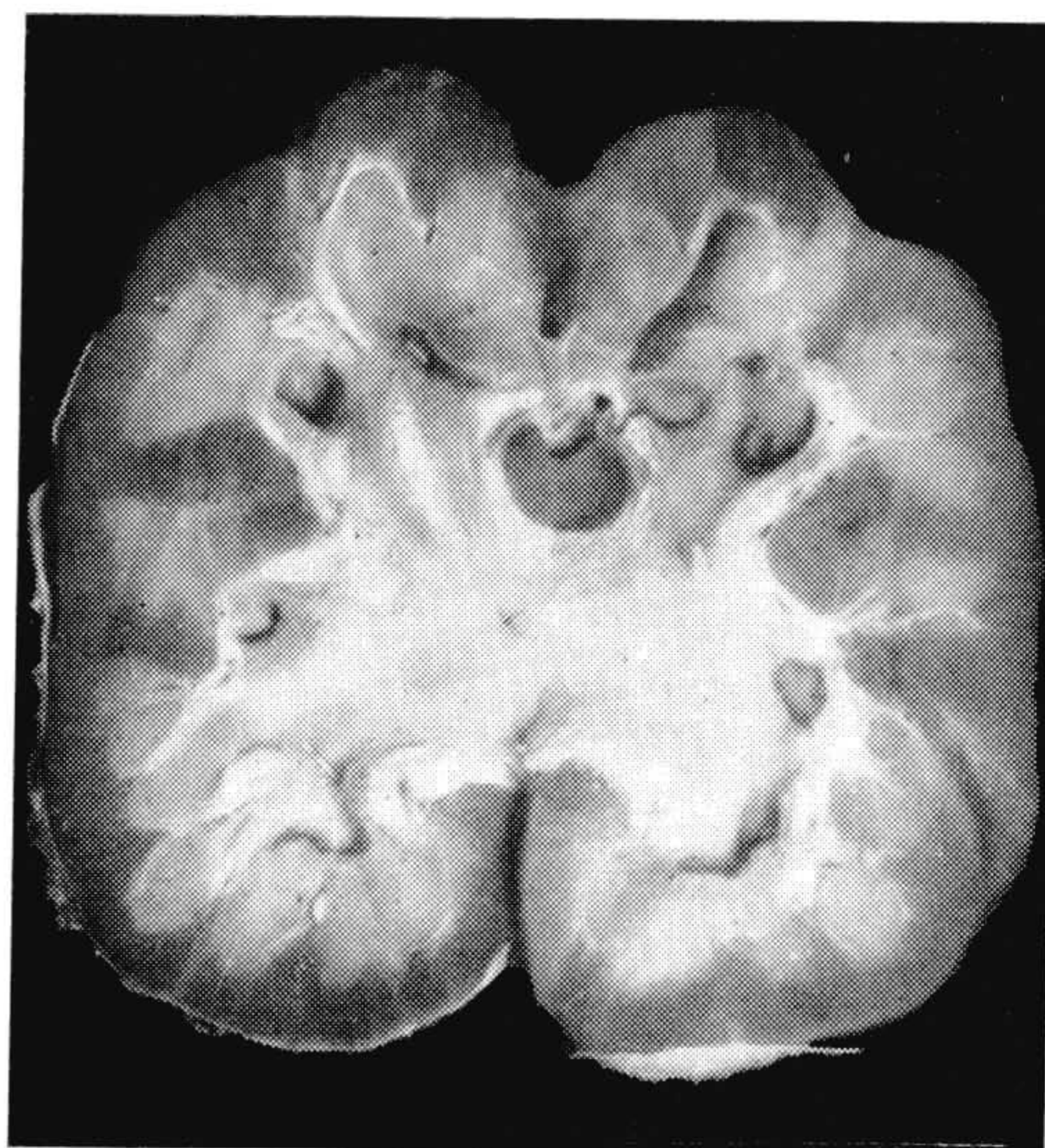


Fig. 92 — Tuberculose ulcerosa papilar do polo superior (r. d.)

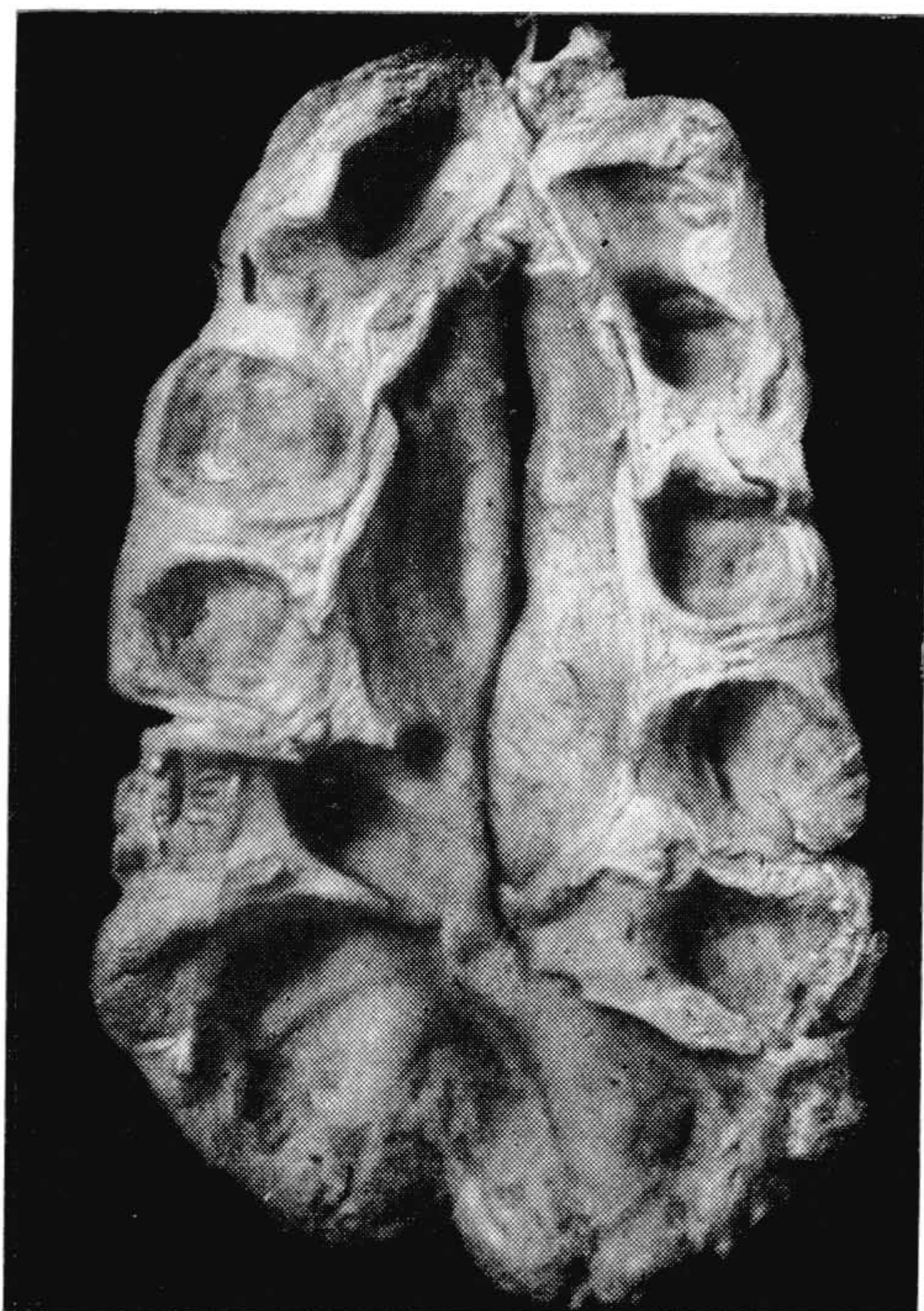


Fig. 93 — Pionefrose tuberculosa (r. e.)

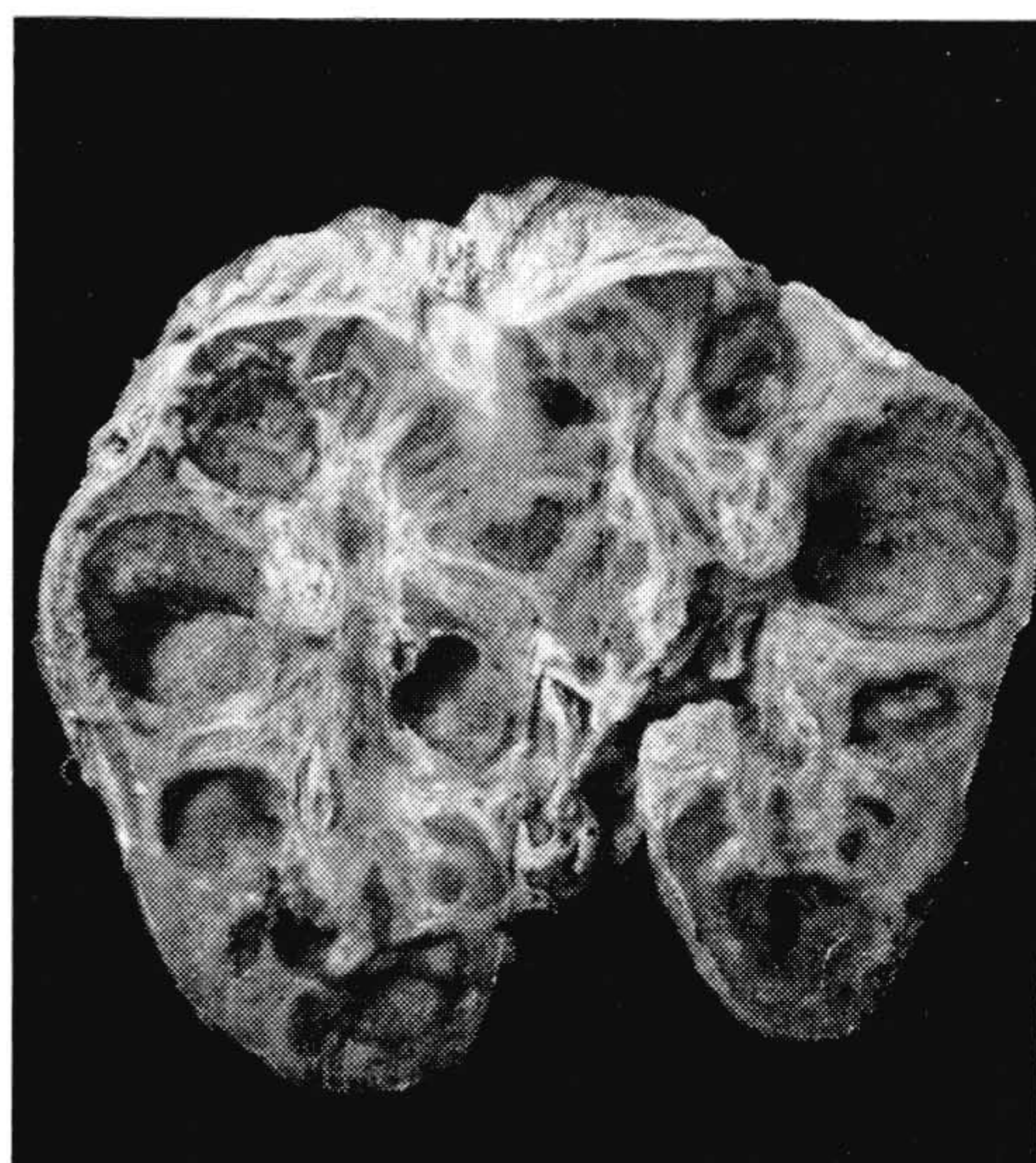

Fig. 94 — Pionefrose tuberculosa (r. d.)

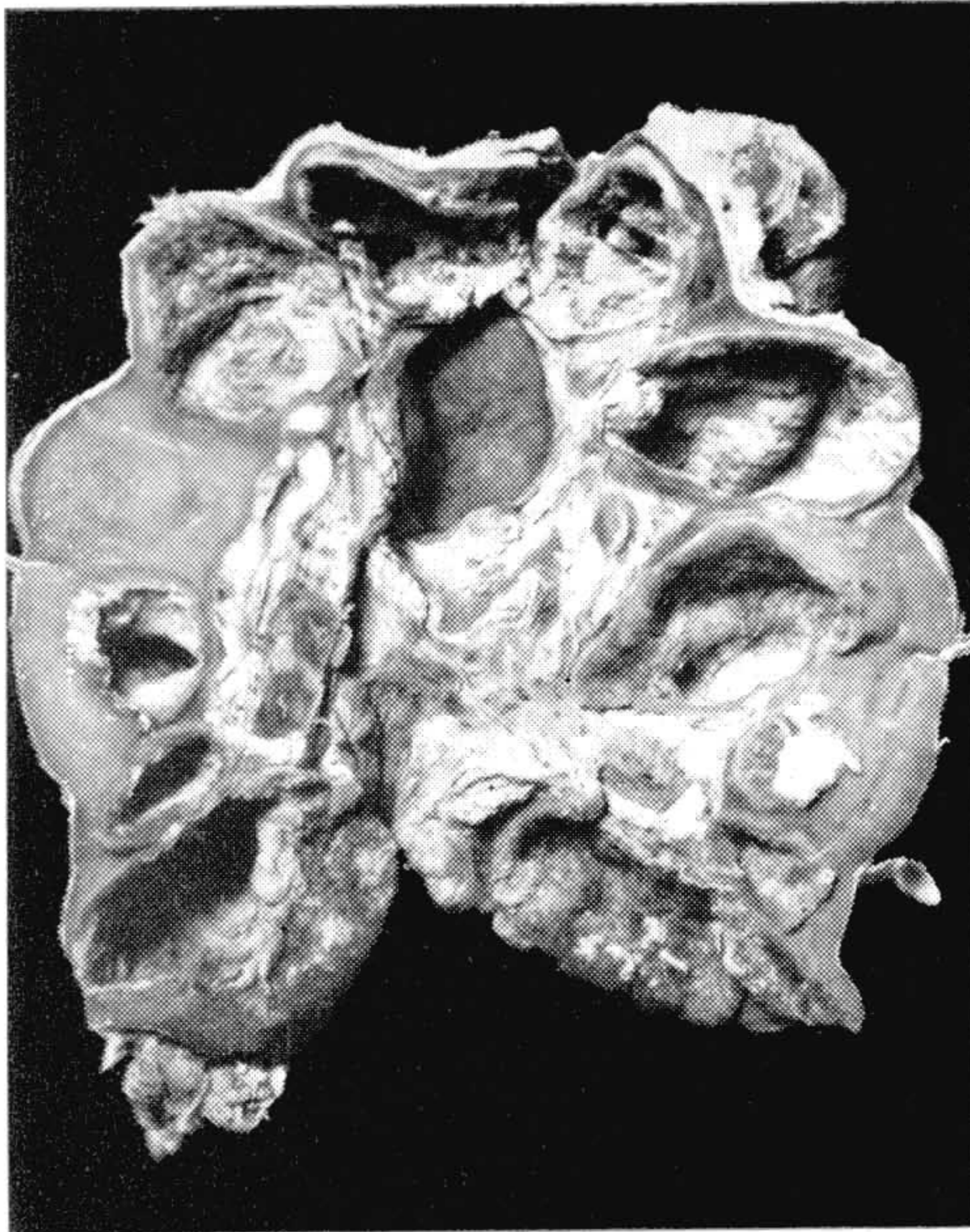


Fig. 95 — Pionefrose tuberculosa (r. d.)

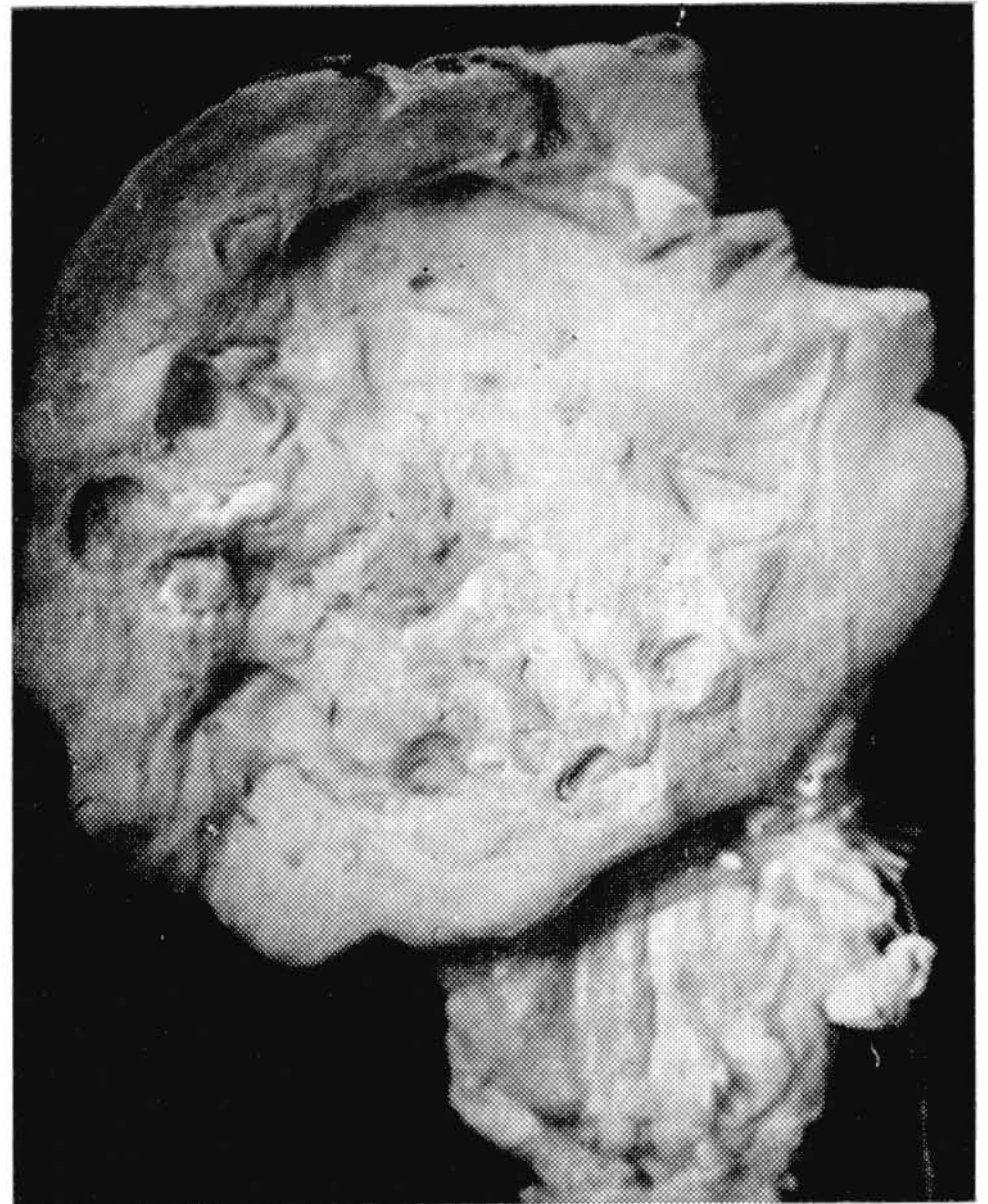


Fig. 96 — Hidronefrose tuberculosa com ureterite (r. d.)

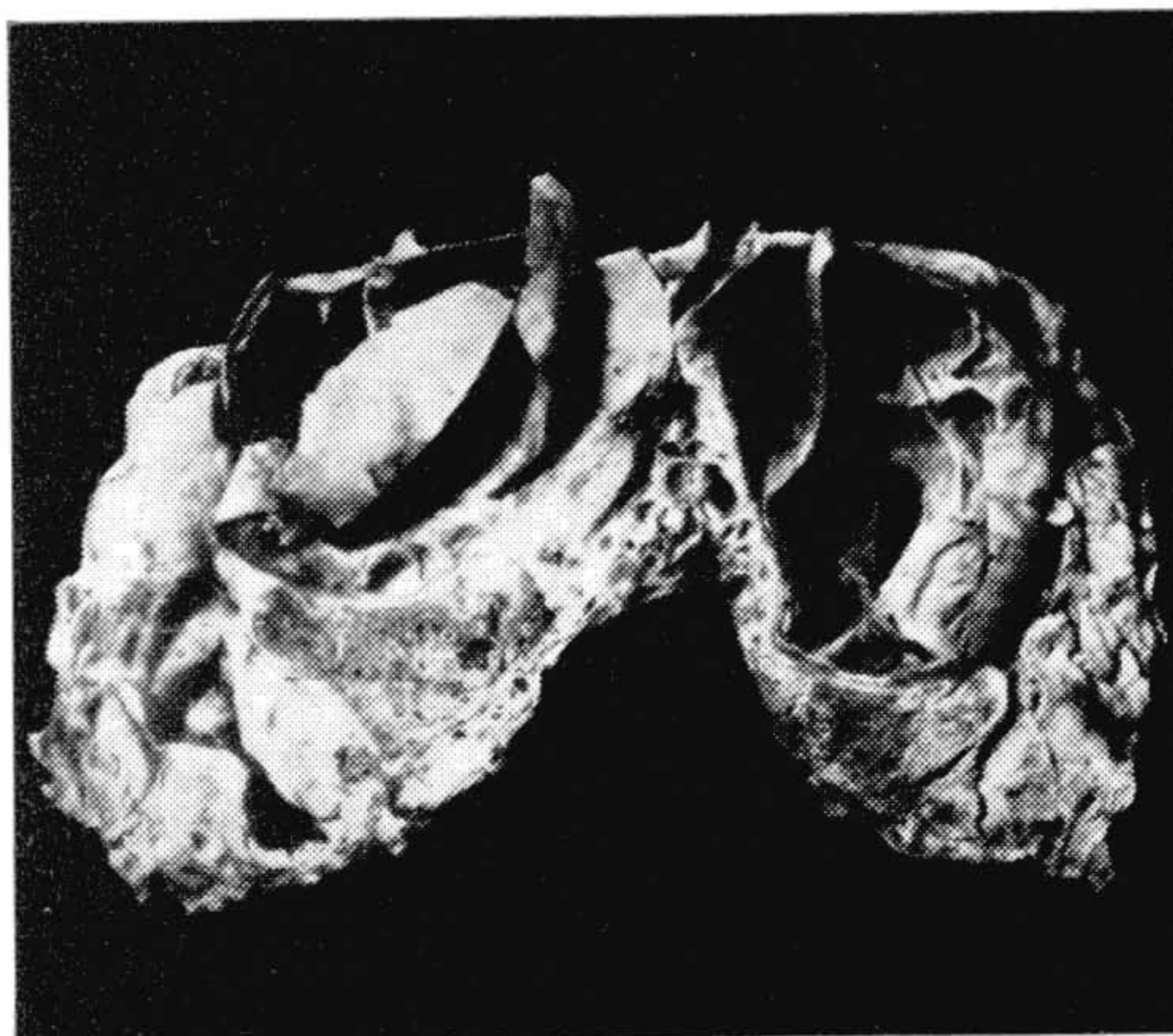


Fig. 97 — Hidronefrose tuberculosa (r. e.)

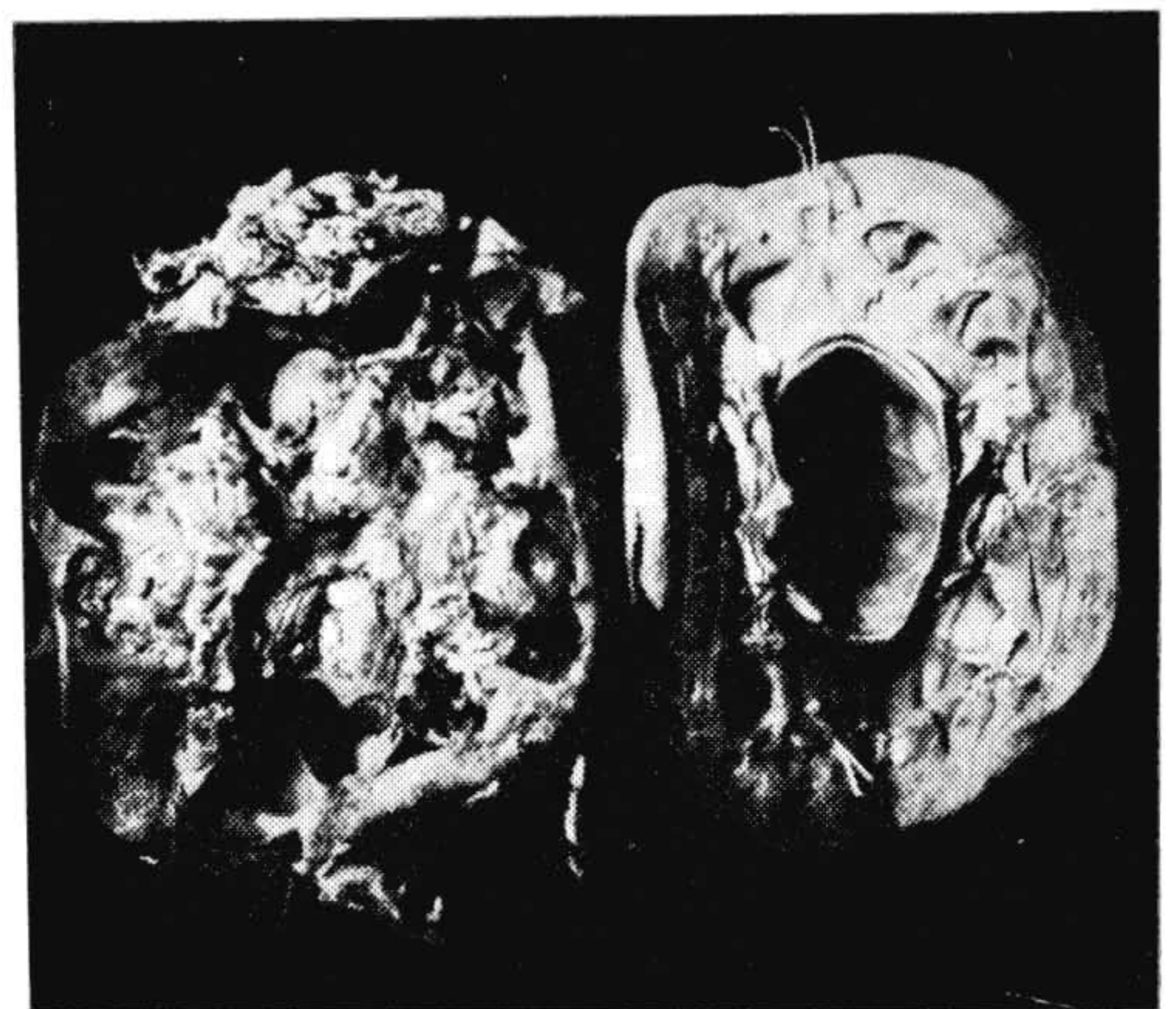


Fig. 98 — Hidronefrose tuberculosa (r. e.)

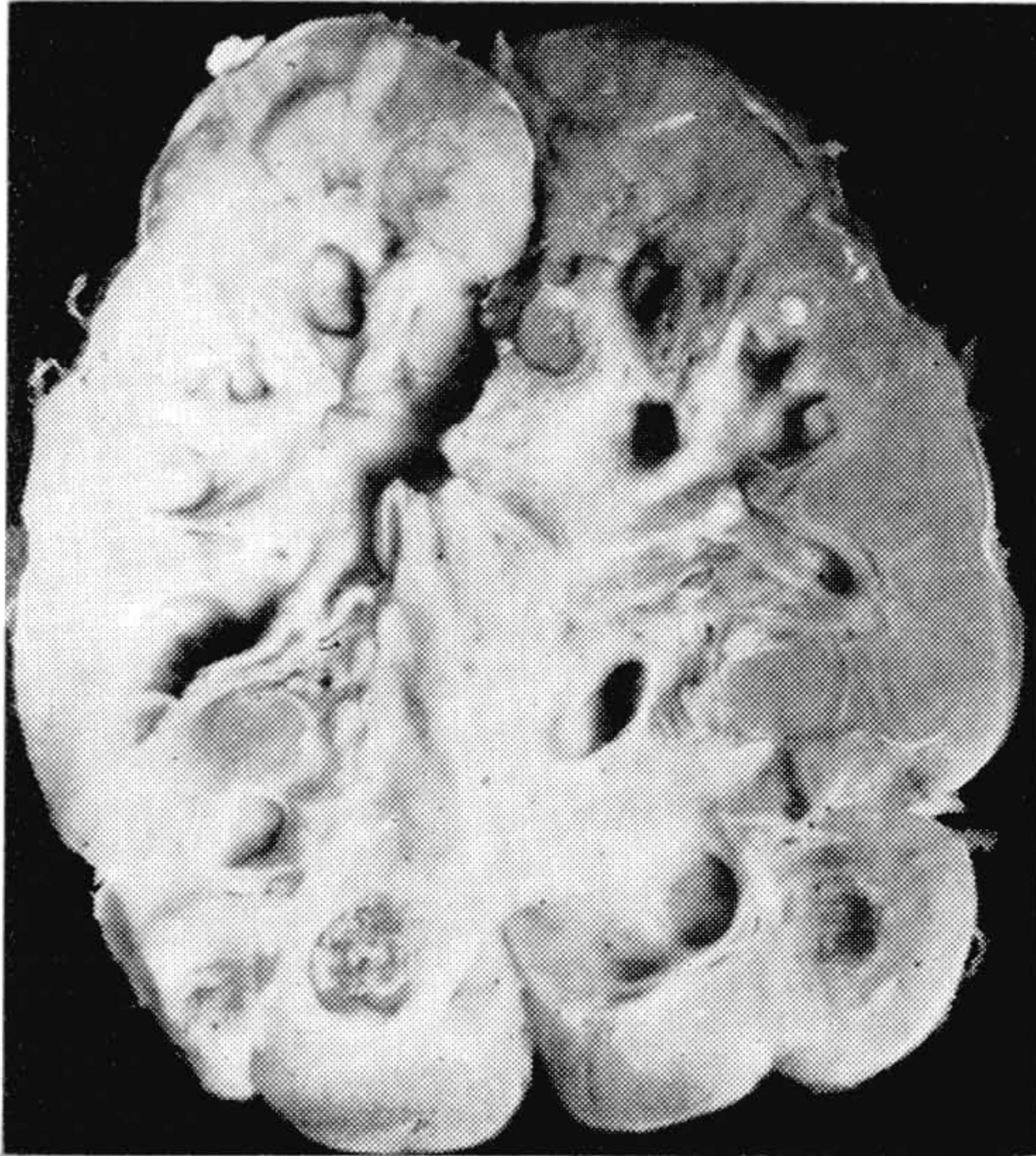


Fig. 99 — Tuberculose do polo inferior  
(r. d.)

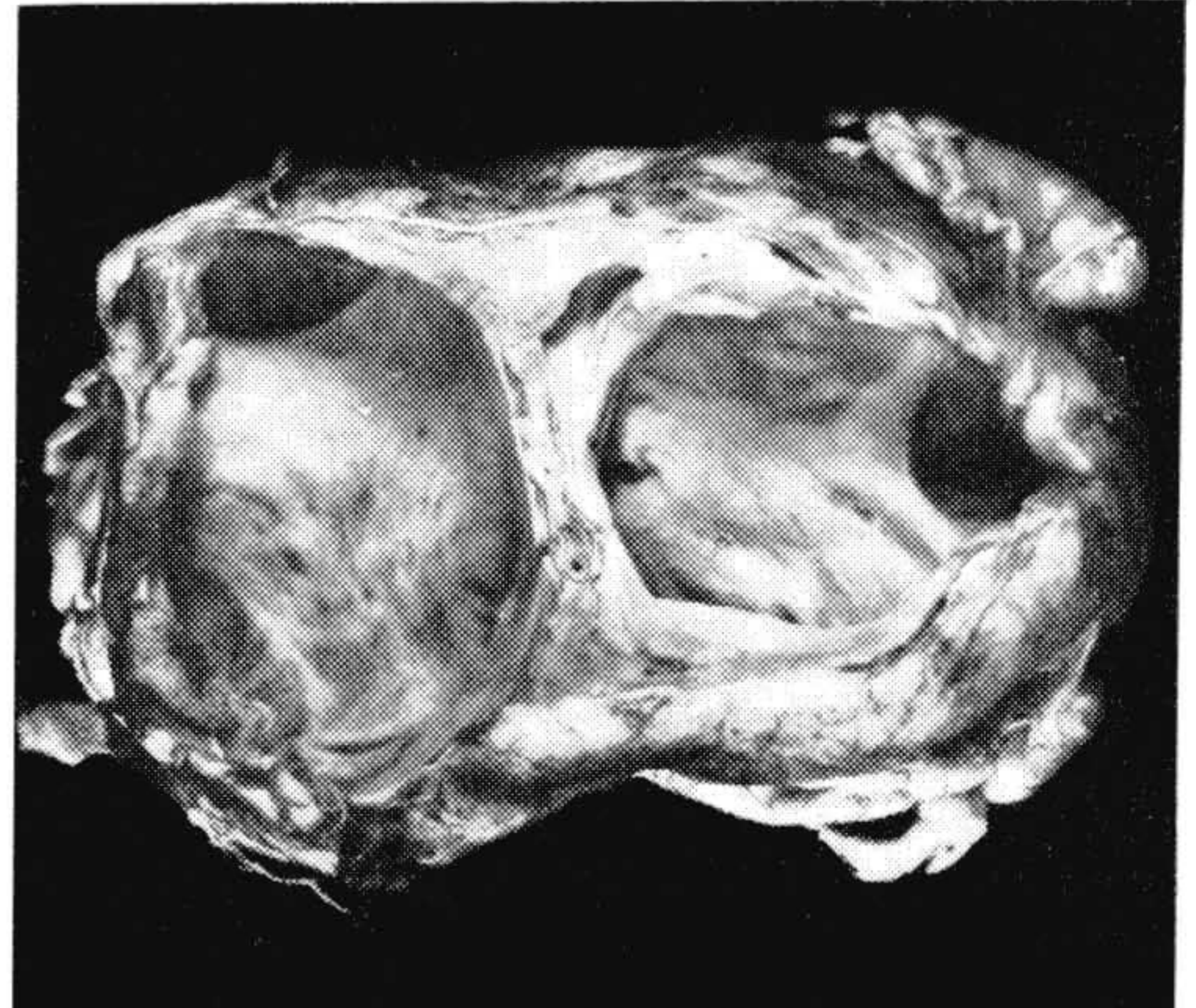


Fig. 100 — Exclusão renal por ureterite  
tuberculosa obliterante (r. d.)

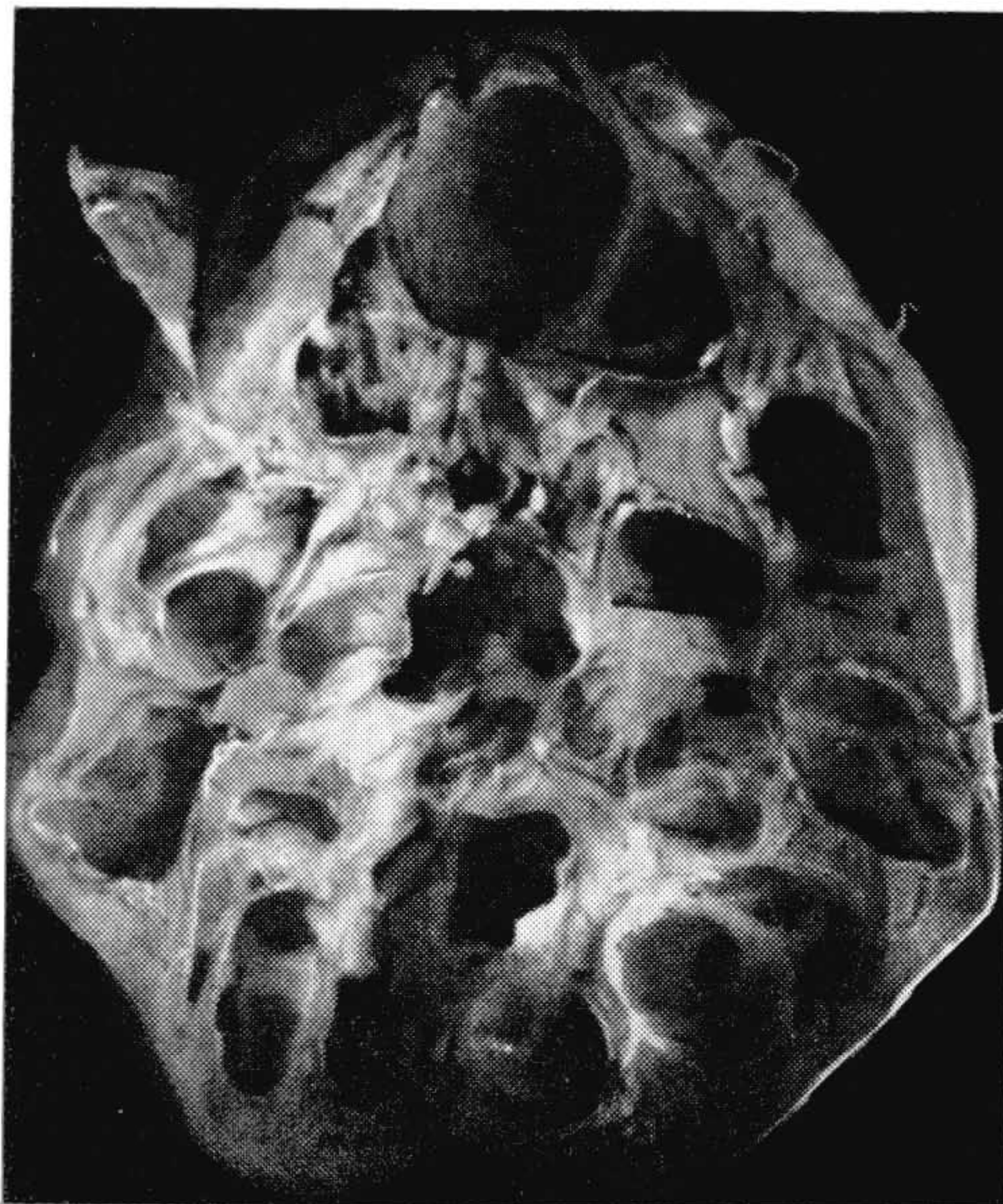


Fig. 101 — Uronefrose tuberculosa (r. e.)

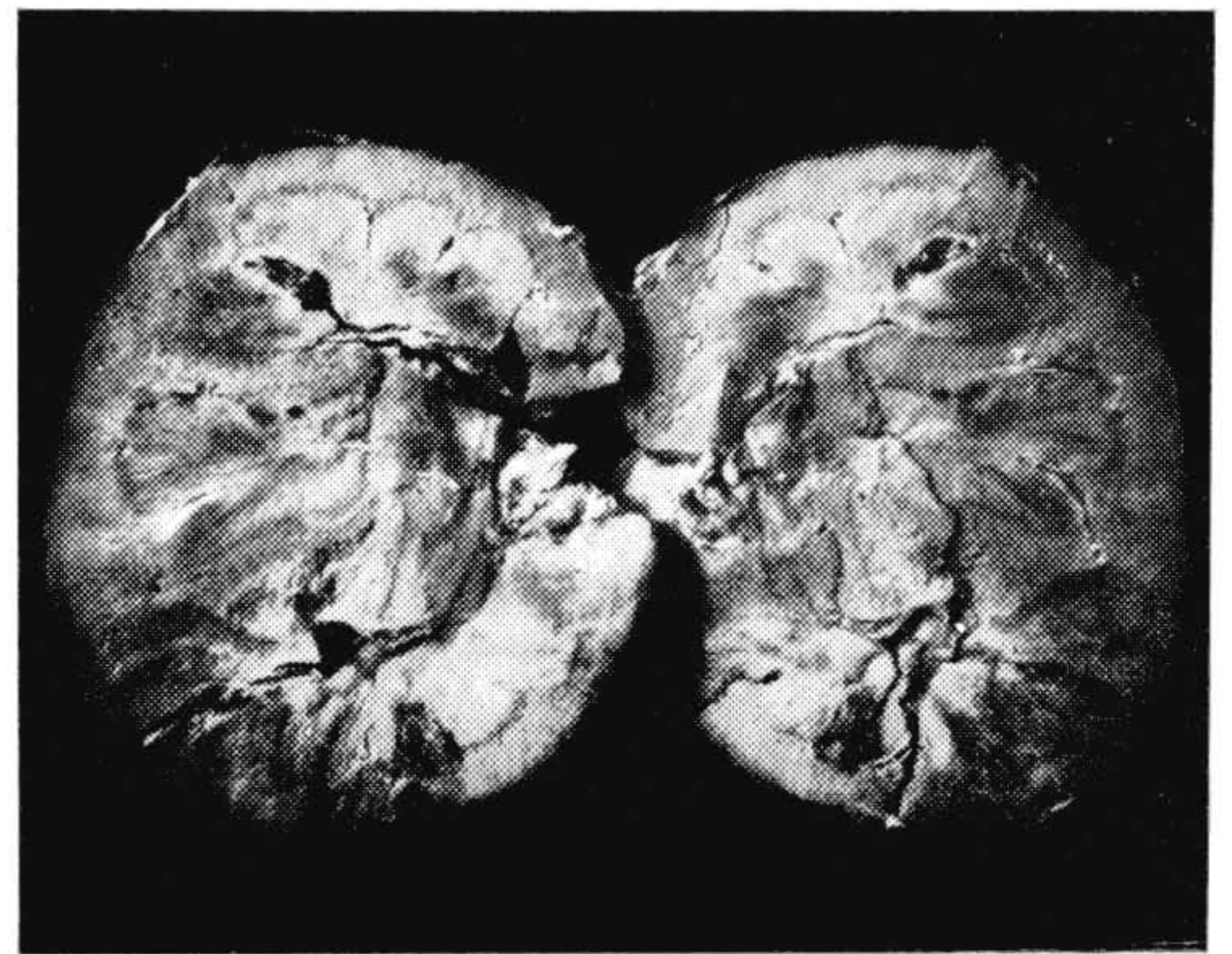

Fig. 102 — Tuberculose com esclerose (r. e.)



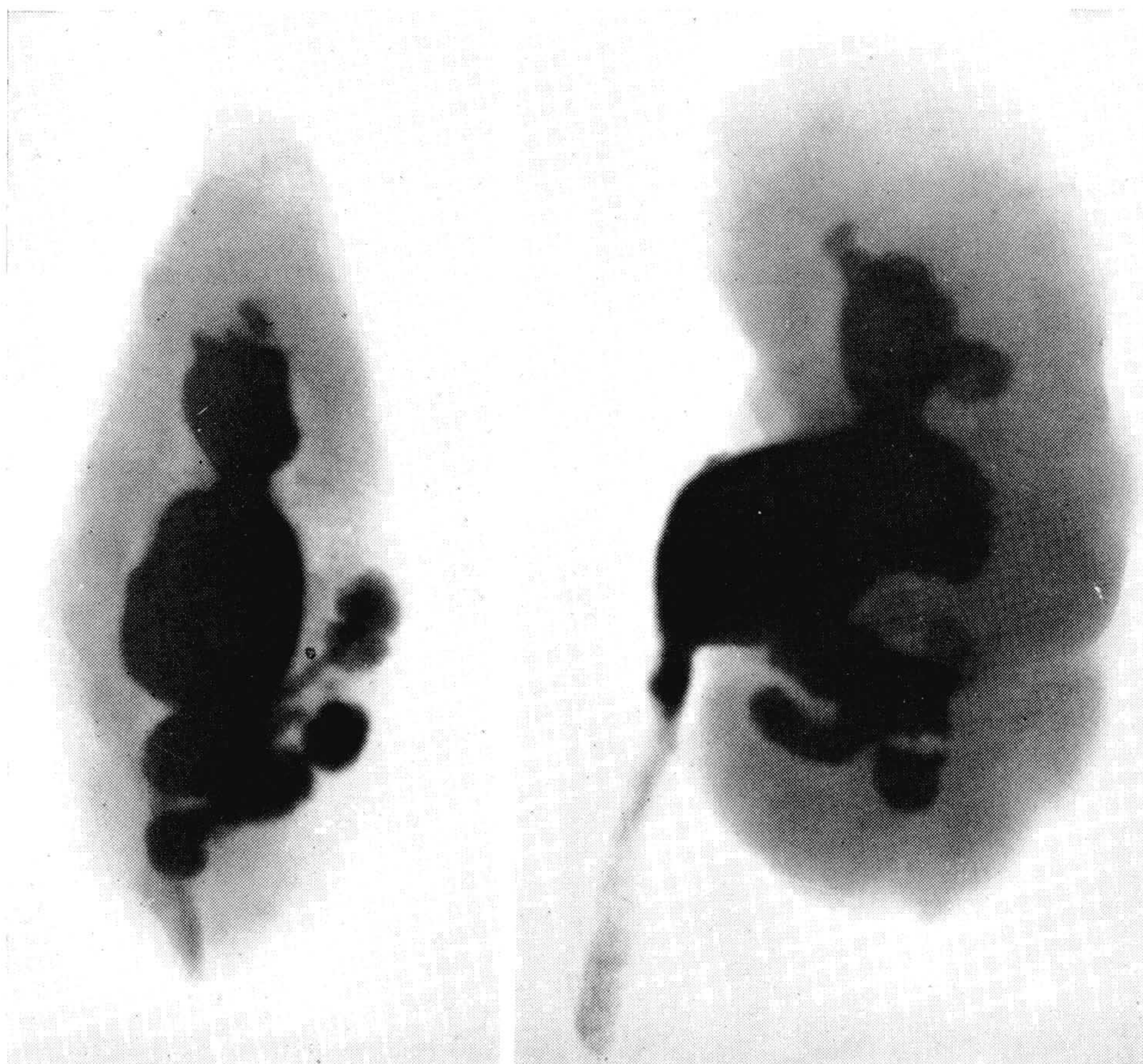


Fig. 103 — Radiografia contrastada de peça operatória. Tuberculose úlcero-caseosa.

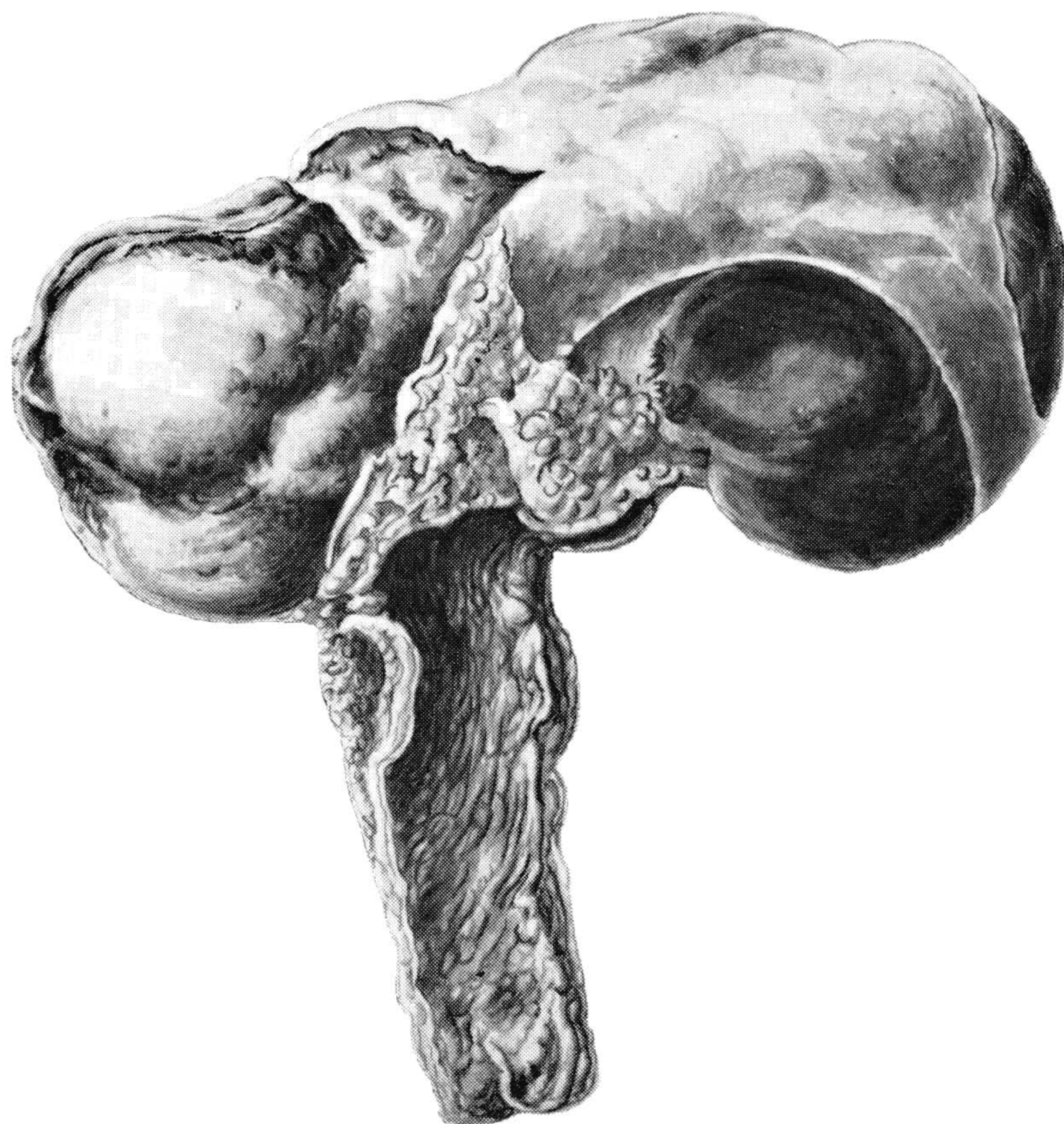


Fig. 104 — Rim "mastic". Tamanho natural.  
Ficker del.

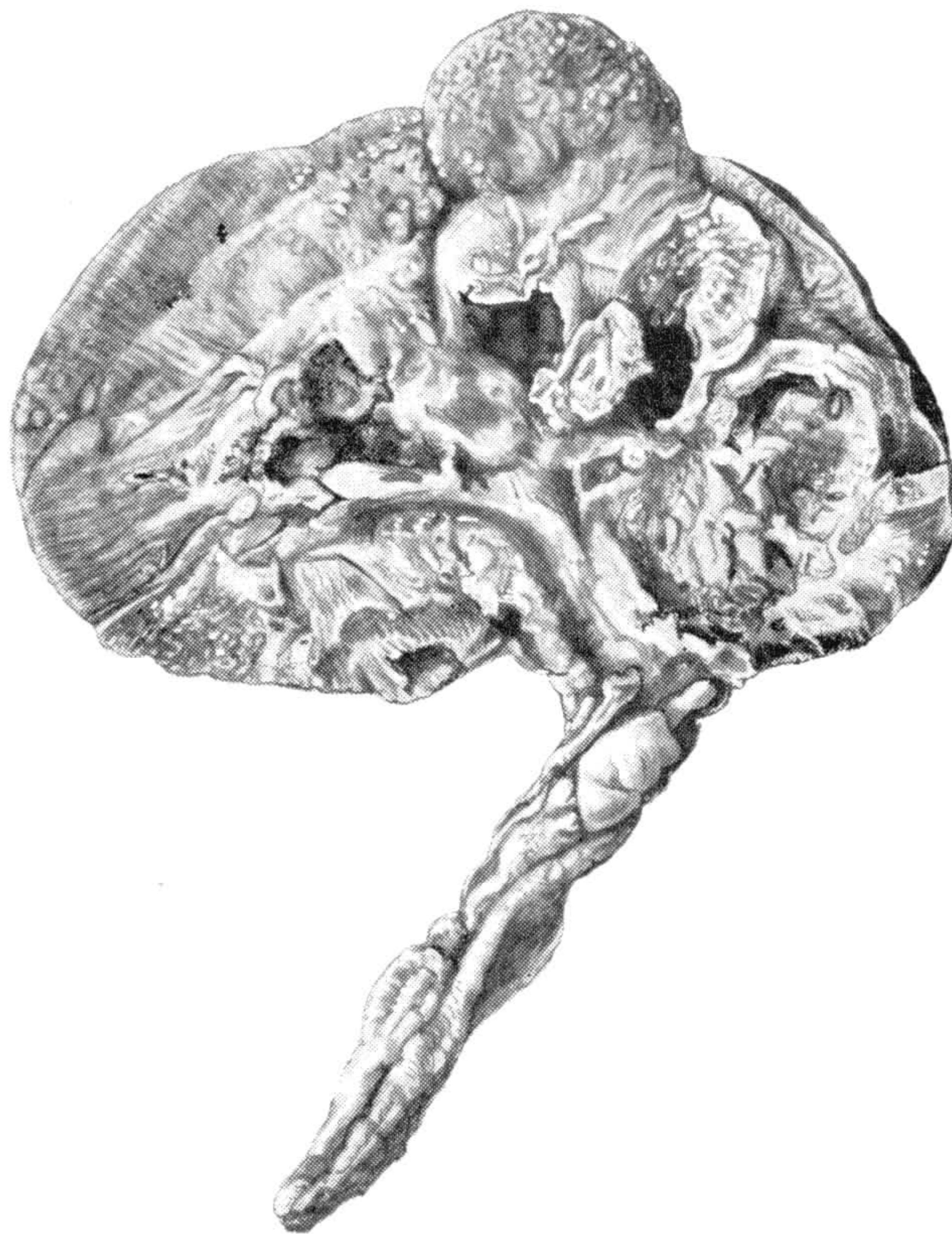


Fig. 105 — Rim atrófico tuberculoso (esq.) Tamanho natural.  
Ficker del.

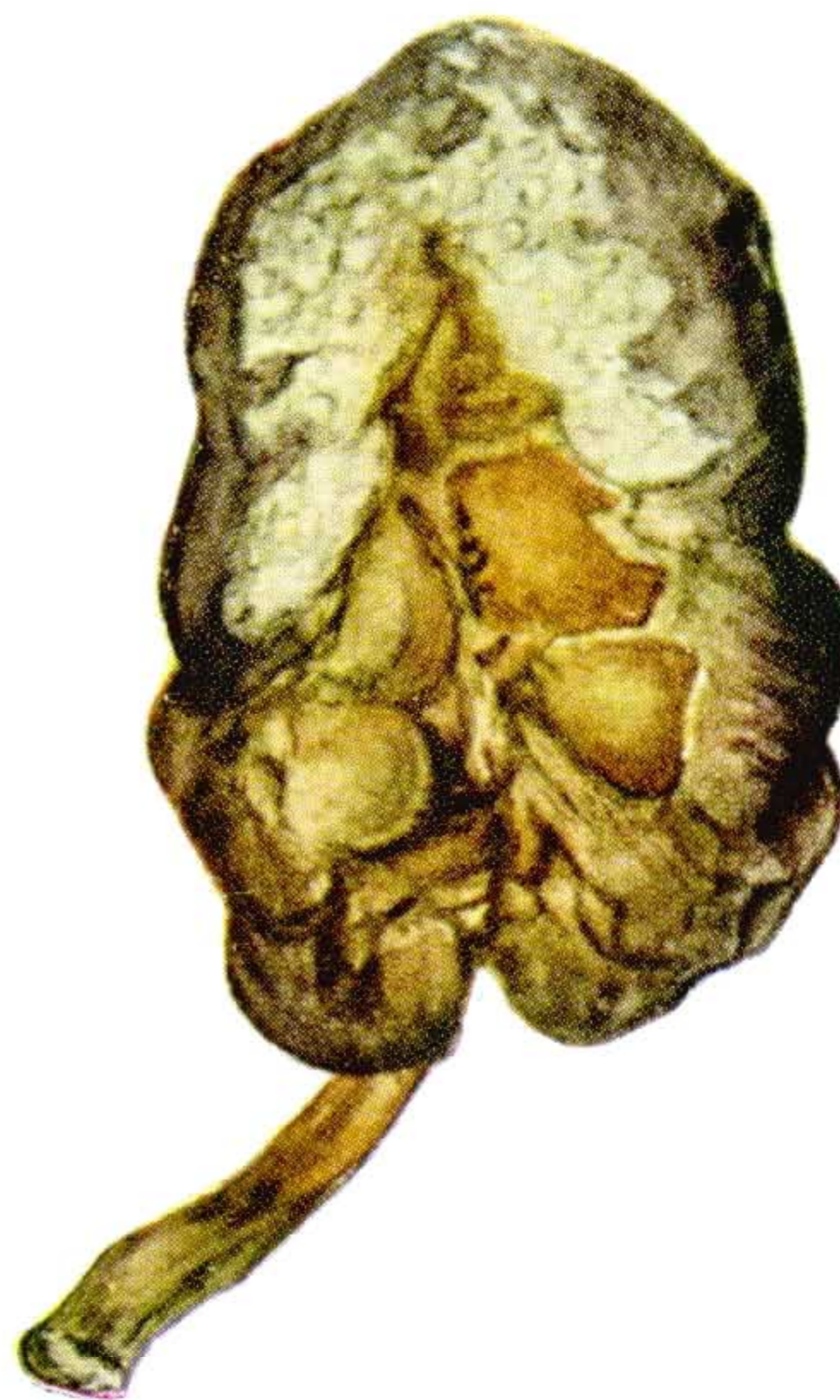


Fig. 106 — Tuberculose caseosa em rim atrófico congênito. Tamanho natural. P. Sandig del.

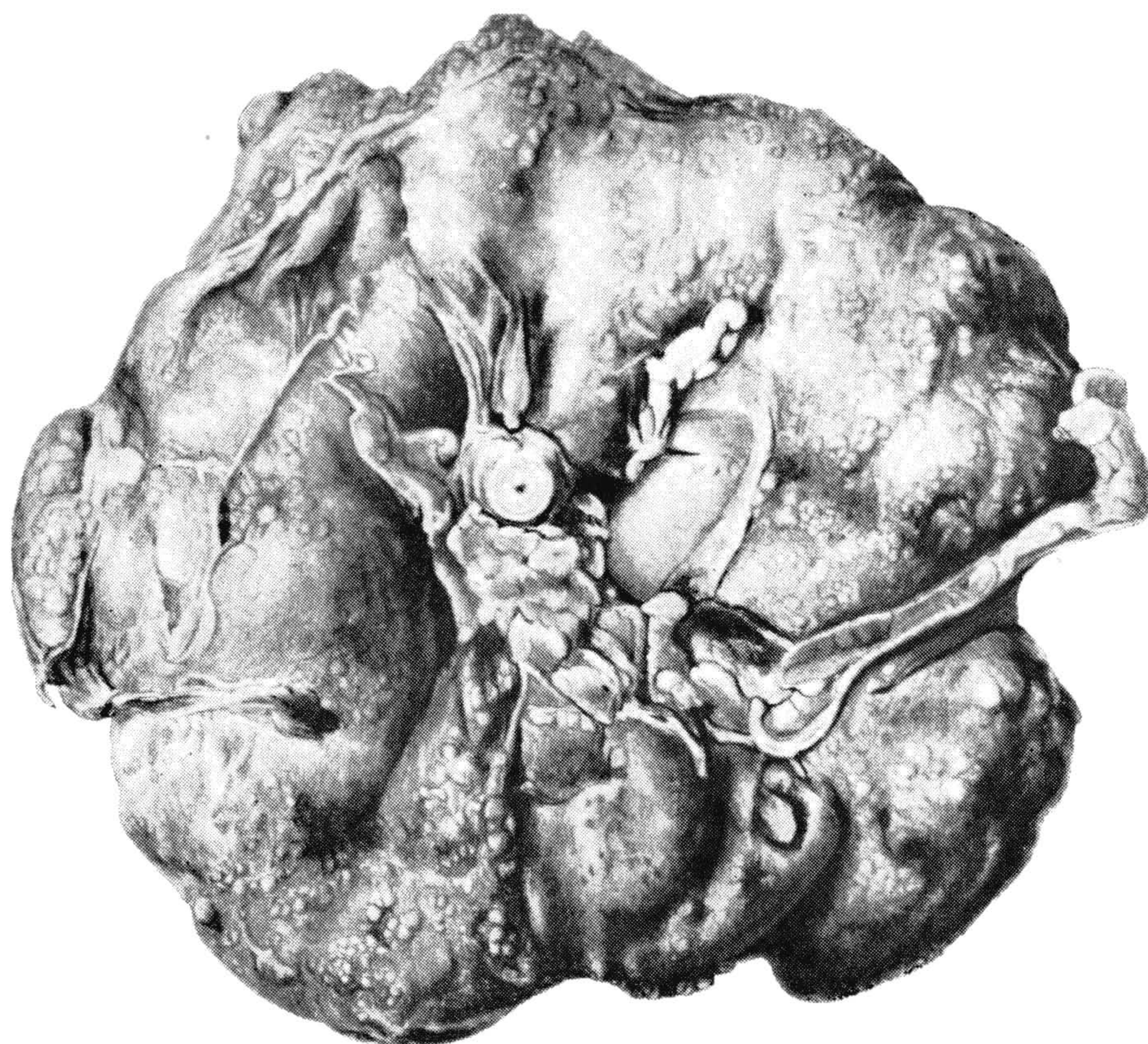

Fig. 107 — Tuberculose miliar difusa do rim direito com ureterite estenosante, visto pelo hilo. Tamanho natural.

Ficker del.

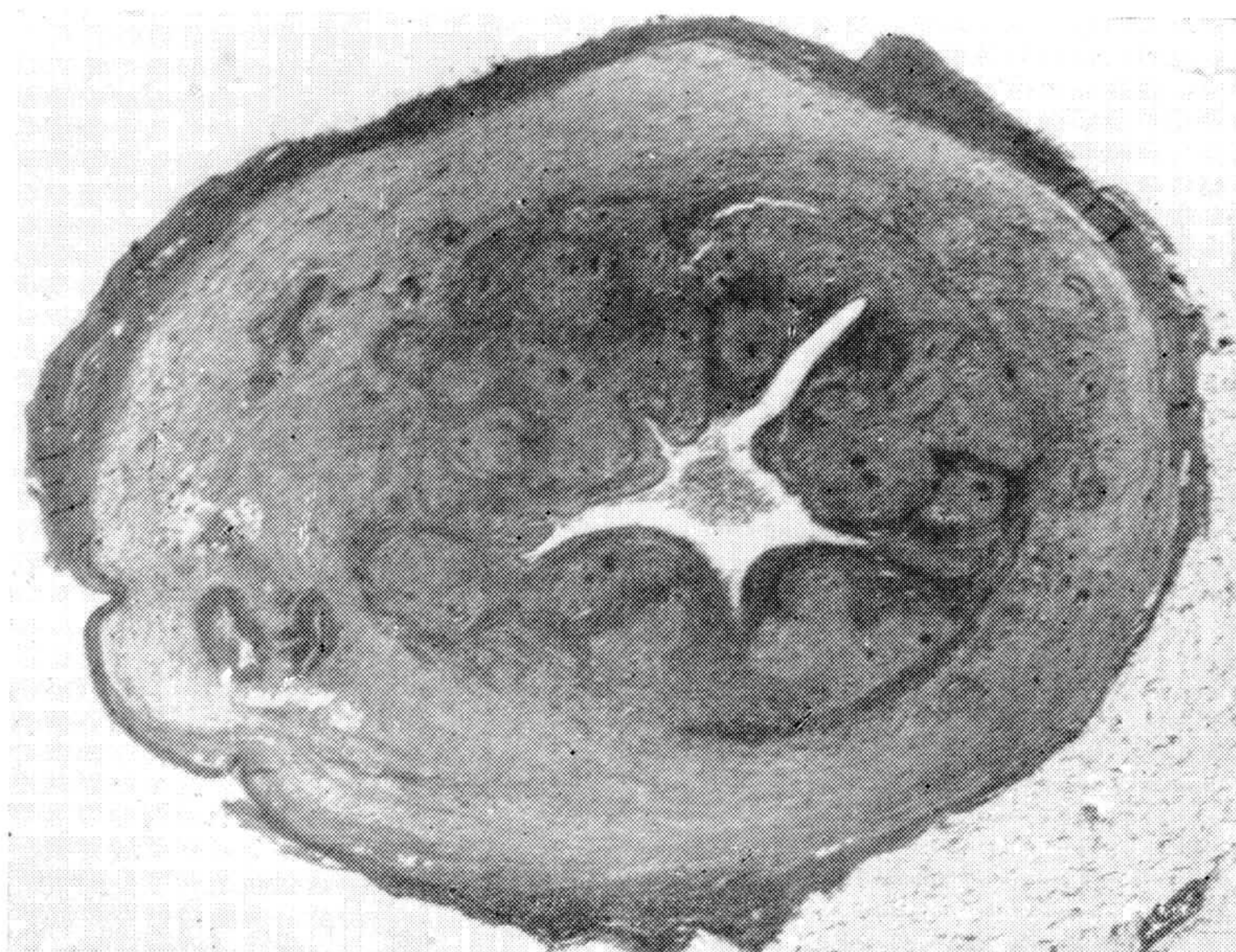


Fig. 108 — Doente I. F. Corte do ureter, correspondente ao rim n.º 86. Aumento fraco.

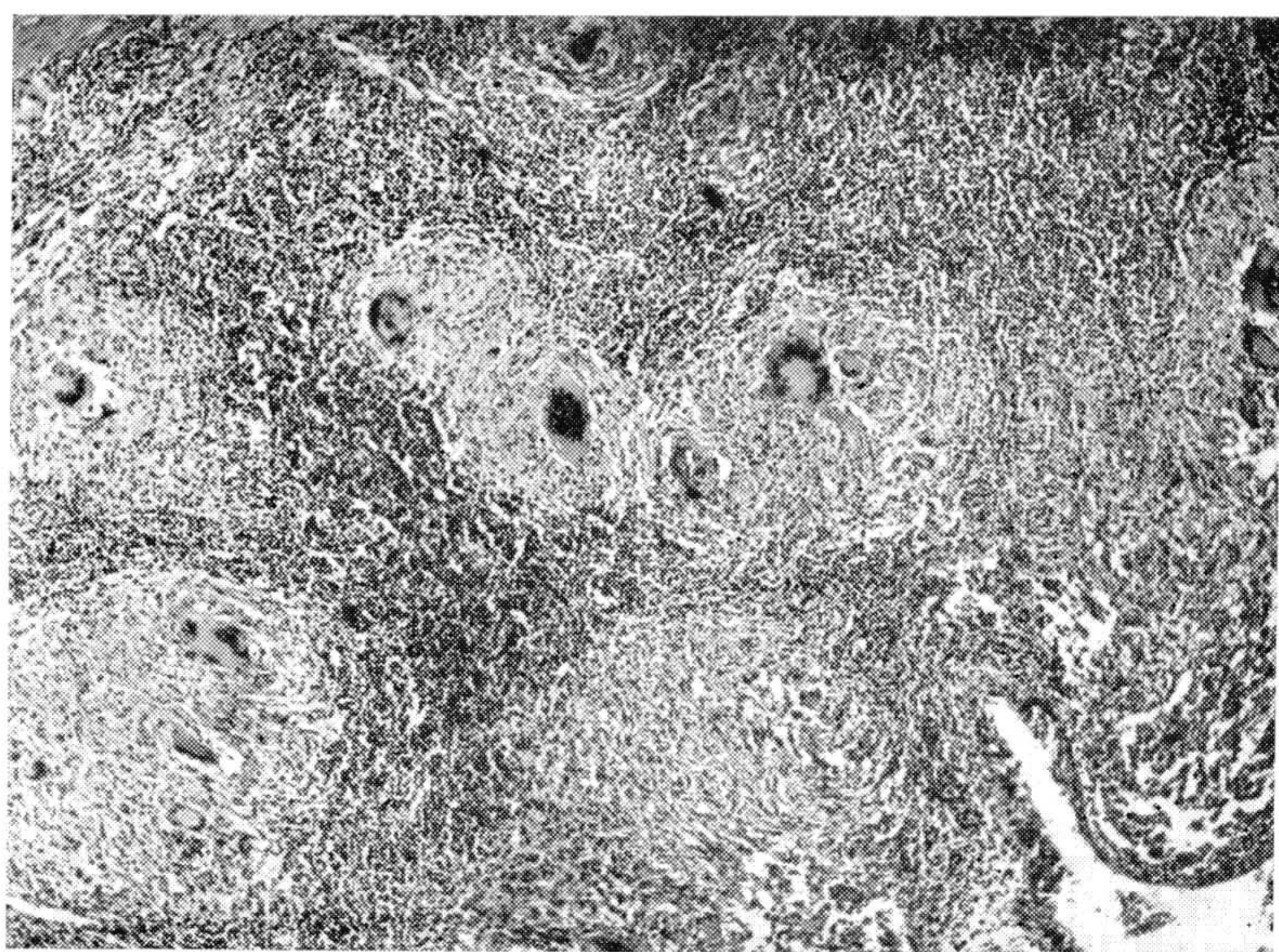


Fig. 109 — Doente I. F. Corte do ureter, correspondente ao rim n.º 86. Aumento forte.



Fig. 110 — Corte de rim tuberculoso. Doente C. S.

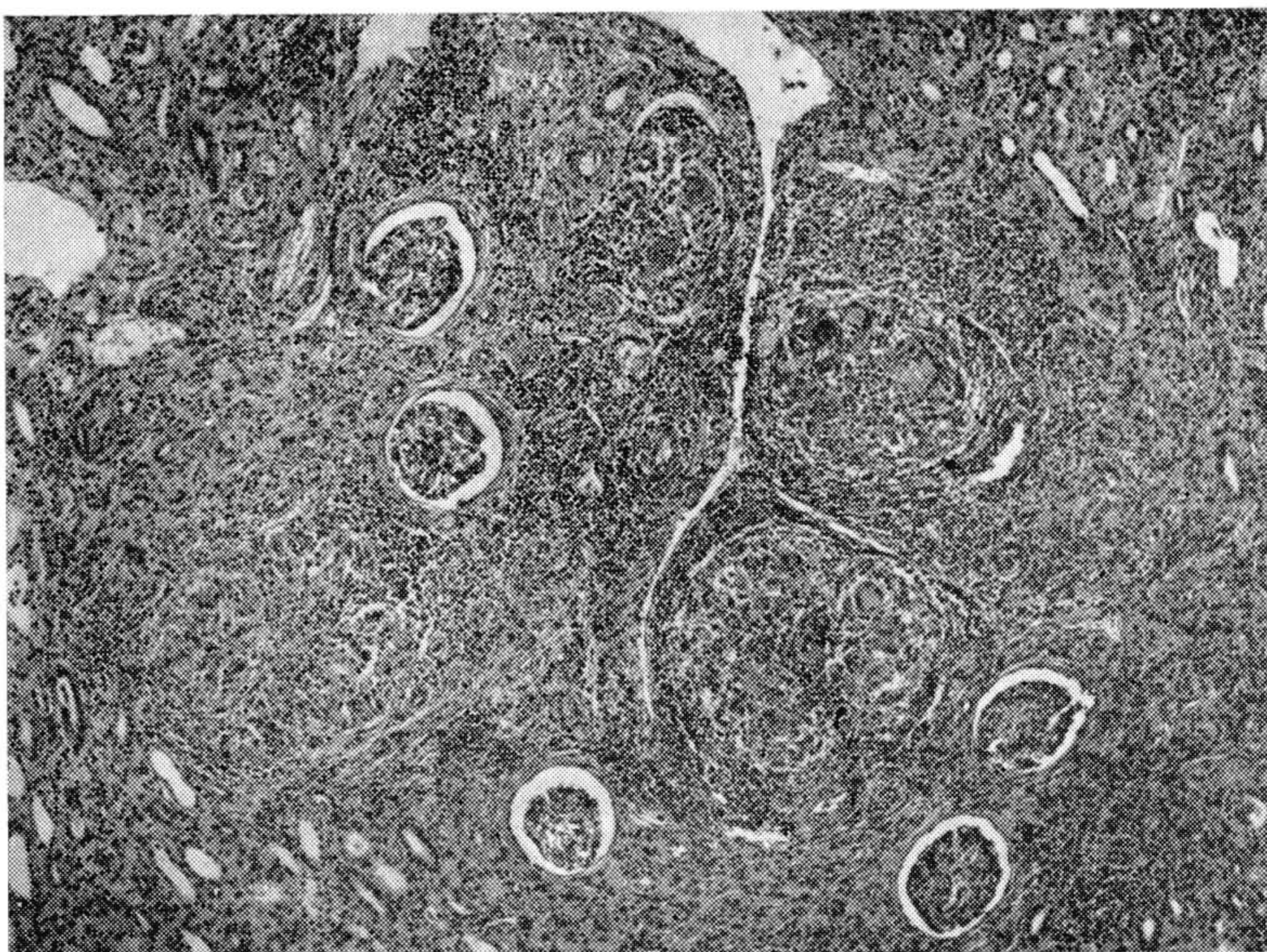


Fig. 111 — Doente A. F. Corte do rim n.º 46.



Fig. 112 — Doente L. M. Corte do rim n.º 47.

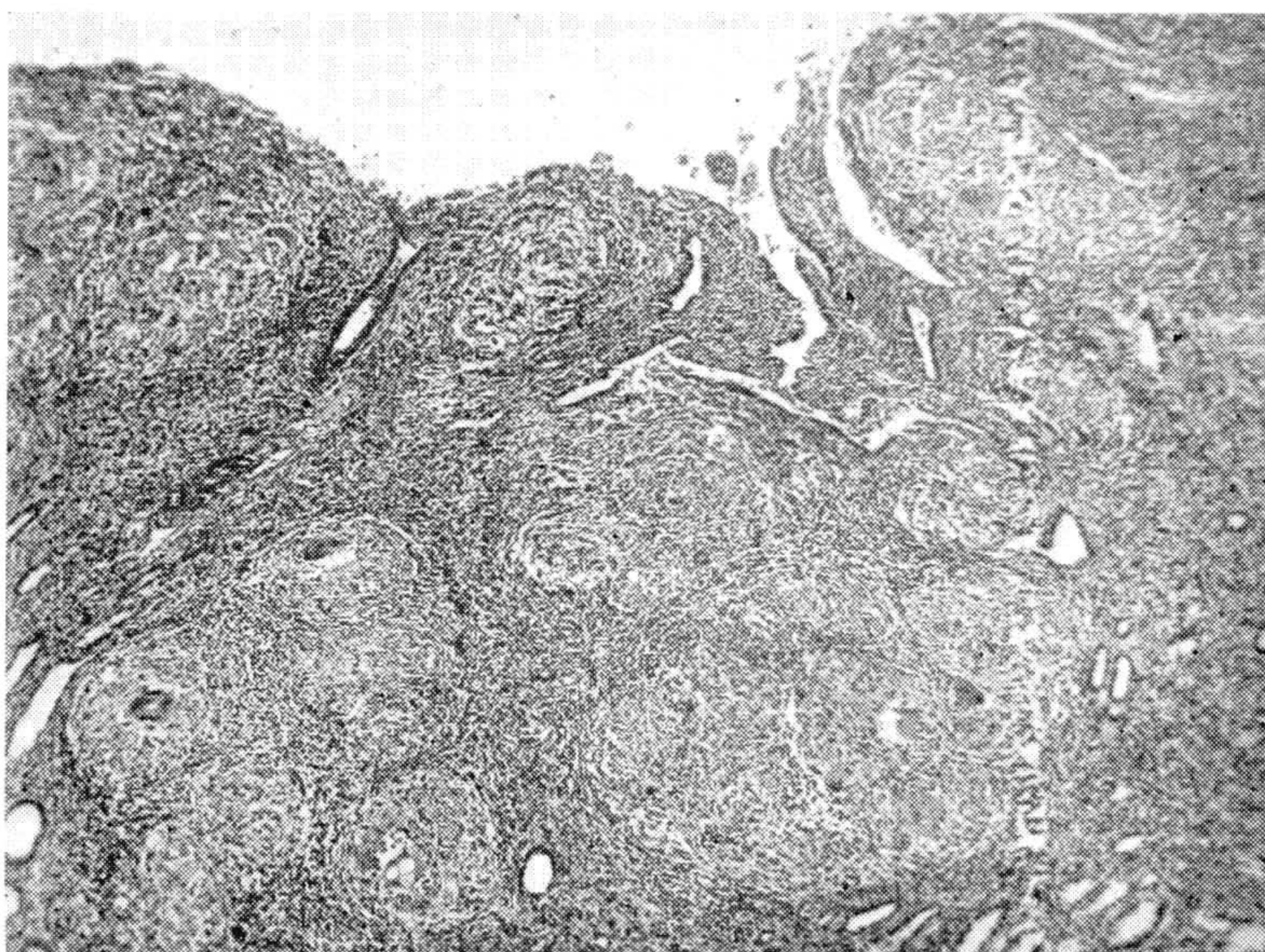


Fig. 113 — Doente A. B. Corte do rim n.º 73.



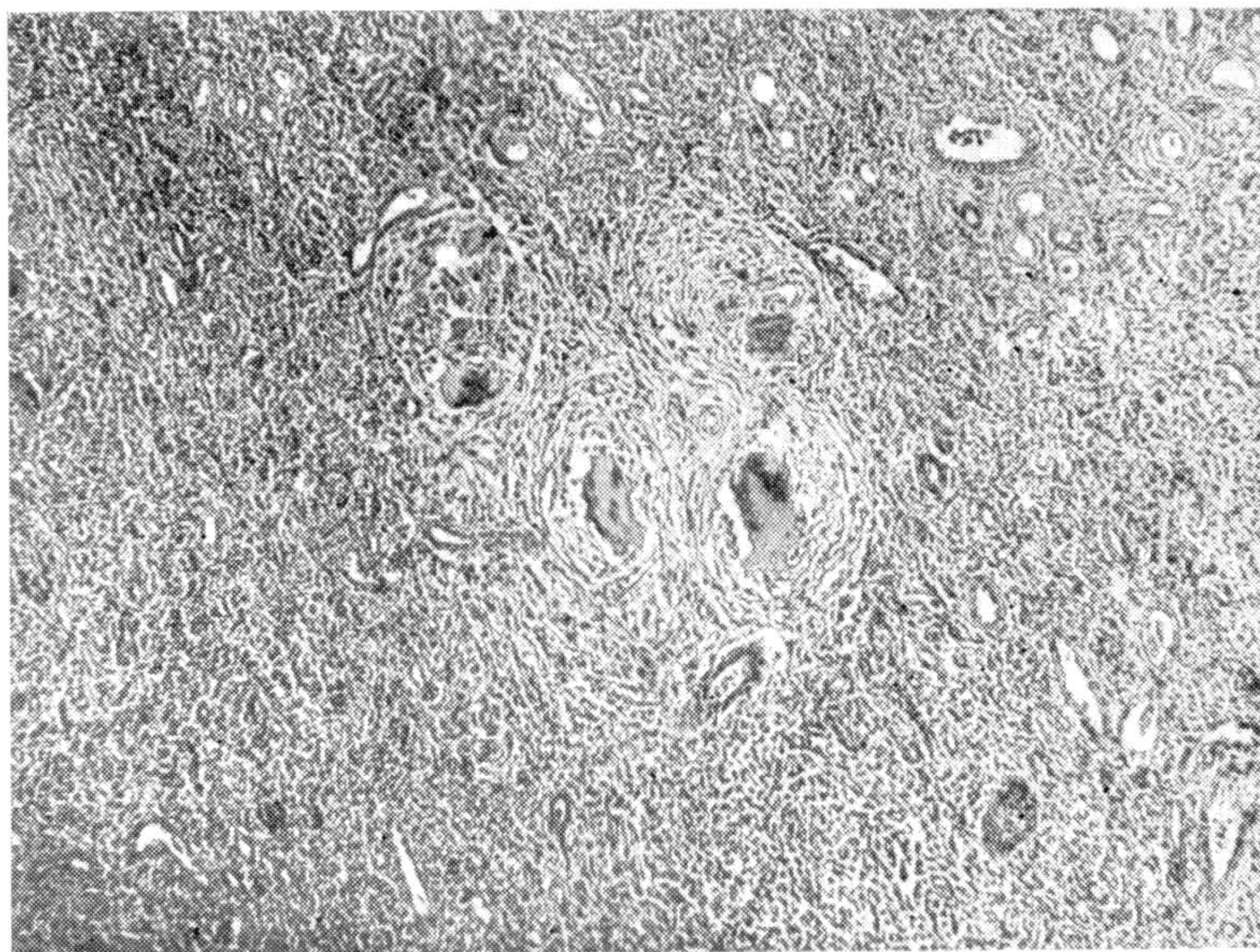


Fig. 114 — Corte de rim tuberculoso. Doente M. C.

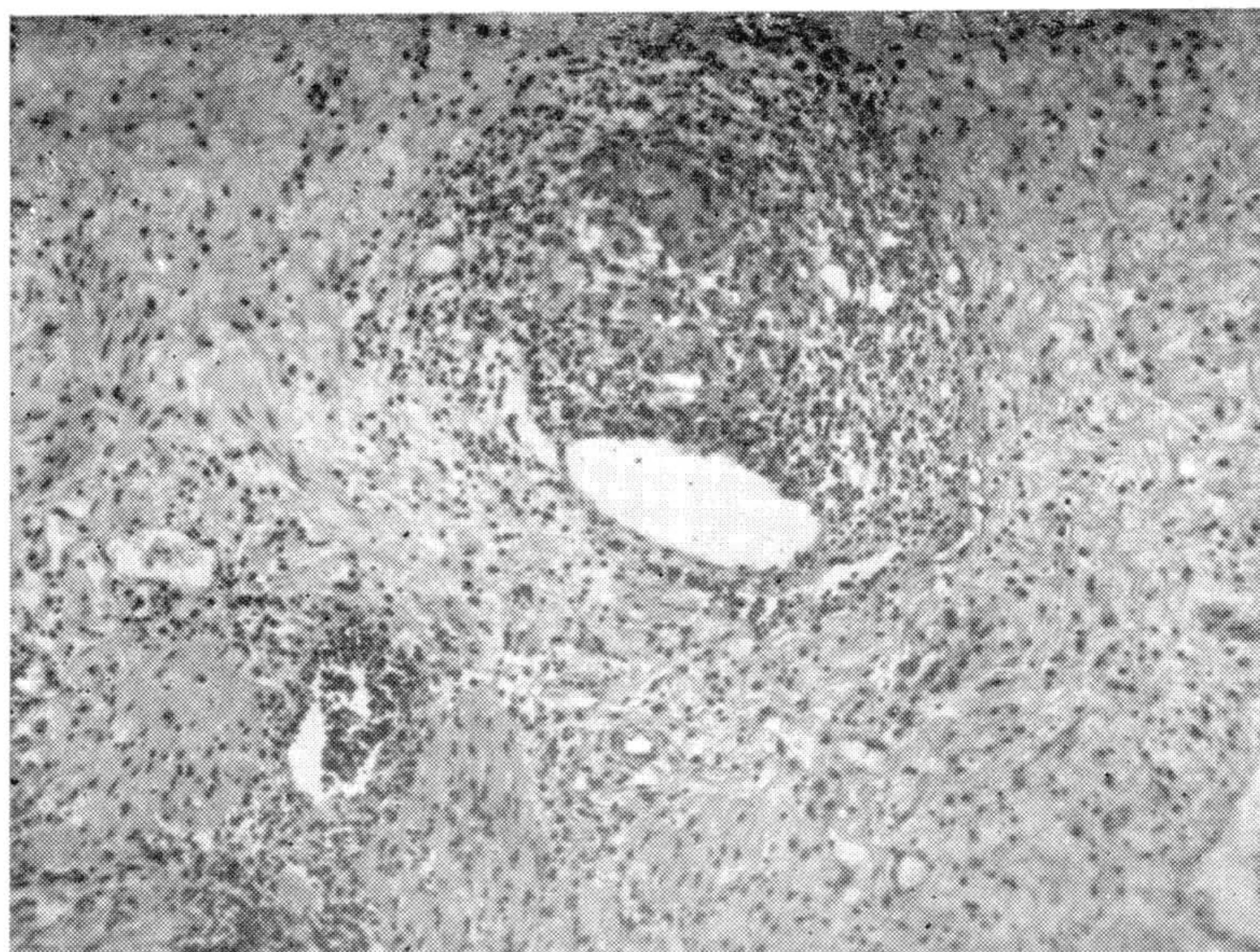


Fig. 115 — Doente J. W. Caso de pielite tuberculosa. Corte do bassinete.