

# Syphilis das glandulas supra-renaes

por

C. BURLE DE FIGUEIREDO

(Com as estampas 34—39.)

As lesões histopathologicas de syphilis nas glandulas supra renaes, vêm sendo desde algum tempo objecto de especiaes estudos e referencias da litteratura sobre o assumpto.

Ultimamente o professor SIMMOND, de Hamburgo, e ALDRED SCOTT, professor da Universidade de Michigan, o primeiro em seus trabalhos sobre a syphilis congenita das glandulas supra-renaes e o ultimo estudando a syphilis em suas manifestações nos diversos orgãos, offereceram-nos observações mais detalhadas sobre a materia, calcadas sobre estudos anteriores que ainda não haviam conseguido ordenar uma serie de conclusões apreciaveis. SIMMOND, (1) descrevendo as lesões caracteristicas da syphilis congenita das glandulas supra-renaes, estabeleceu como lesão pathognomica o espessamento da capsula, ao que denominou de perihypernephrite sy-

philitica, observada em todos os casos por elle estudados em numero de 18; além disso, accusou a verificação de infiltrações lymphocytarias da camada cortical, manifestação que elle considera não como primitiva do processo pathogenico, mas como uma propagação do processo da capsula.

Em 1916, ALDRED SCOTT (2) publicou um artigo sobre « The persistence of active lesions and spirochetes in the tissues of clinically inactive or cured syphilis » accusando em suas observações dentre 41 autopsias estudadas, 6 casos de lesões syphiliticas das glandulas supra renaes por elle collocadas em quarto lugar na escala que estabelece dos orgãos mais frequentemente sédes dessas lesões (aorta, coração, testiculo, glandulas supra renaes, systema nervoso central, figado e baço) e onde encontrou infiltrações mononucleares na porção me-

1—Virchow's Archiv, 1914, Bd 216.

2—The American Journal of Medical Sciences, 1916, v. 152.

dullar ou nos limites da cortex e medulla com a presença de spirochetas nas areas infiltradas. Dous annos após em 1918, voltou novamente SCOTT (3) ao assumpto, publicando um artigo original, sob o titulo «The new pathology of syphilis», dedicando uma pagina ás glandulas supra renaes, cujas lesões descreveu com maior desenvolvimento, illustrando-a com uma microphotographia em apoio de suas anteriores observações.

Identicas verificações já haviam sido feitas aliás anteriormente não só por FORDYCE (4) o qual observou que em todos os orgãos as lesões se iniciam nos espaços lymphaticos perivasculares sob a forma de infiltrações lymphocytarias e de cellulas plasmaticas, como ainda, por VON GIERKE que descreve um caso de infiltração medullar com infiltração perivascular, forte alteração da camada cortical e alteração inflammatoria da capsula.

As observações e dados que a seguir, se encontram neste nosso trabalho, foram colhidas na secção de Anatomia Pathologica do Instituto.

Referem-se a 90 autopsias procedidas em individuos syphiliticos, cujo diagnostico foi feito, não só macroscopicamente, como tambem pela verificação histologica, tendo sido nesse numero reconhecidas lesadas 75 glandulas supra-renaes, de accordo com as descrições por todos os autores admittidas como especificas. As lesões por nós encontradas foram as seguintes:

1) Infiltrações lymphocytarias e de cellulas plasmaticas 63 %, com localizações as mais das vezes perivasculares dentro ou fóra da capsula e com menor frequencia na camada cortical ou mesmo disseminadamente. Veja figs. 1—6.

II) Espessamento da capsula 31 % com infiltrações pericapsulares. Veja fig. 7.

III) Fibroses circumscriptas 3,3%  
Veja figs. 8 e 9. (veja nota 1).

Não verificamos em nenhum caso gommas miliares ou calcificadas com cellulas gigantes, atrophias da capsula ou simples proliferação de fibroblastos, manifestações essas que aliás os autores apontam como raras. Tivemos entretanto a oportunidade de confirmar a observação de SCOTT relativa a presença de spirochetas nas zonas de infiltração lymphocytaria disseminada, como se póde verificar nas figs. 10 e 11 (da autopsia 1457, figs. 6 e 5) que reproduzem córtes de uma das glandulas supra renaes das mais extensamente lesadas, impregnadas pelo processo de LEVADITI.

Não dispondo de dados clinicos dos casos que se offereceram ao nosso exame anatomo-pathologico, não nos foi possivel estabelecer uma relação entre as lesões encontradas e os symptomas clinicos que porventura pudessem ser verificados. E' certo que só muito raramente se exteriorizam por symptomas clinicos as lesões de qualquer etiologia com séde nas glandulas supra renaes, (syndrome de ADDISON) (5) manifestações de lesões extensas e bilateraes que muito poucas vezes se observam; ainda mais raros são pois os casos cuja cura a literatura sobre o assumpto nos transmite, como obtida pelo tratamento especifico da syphilis; a nosso ver entretanto a ve-

(5)—Além dessas lesões syphiliticas acima apontadas notamos com adenomas 20 capsulas, com lipoidose da cortex 19, tuberculose 1, tumor maligno 1, hemorragia 2, hyperaemia 11.

1—Virchow's Archiv. B. 172, 1903.

Beiträge zur Patholog, Anatomie und zur Allg. Pathologie Bd. 62, 1916.

Annales de Dermat. et de Syphiligraphie, 1905, 638, 212.

Annales des Maladies Vénériennes, 1911, 320.

Gazette de Ho. 1317, 1914.

New York Medical Journal 1916.

(3)—The American Journal of Syphilis, 1918.

(4)—Fordyce, Amer. Journ. of Med. Sciences, v. 149, 1915.

rificação histologica das lesões de origem syphilitica ali localizadas, não constitue simplesmente uma curiosidade anatomica, mas um subsidio valioso para o diagnostico anatomo-pathologico da syphilis, pois que por si só é sufficiente para caracterisal-o sendo que a frequencia dessas lesões por nós observadas como resultante da avaria, numa proporção de 83 %, vem realçar o valor incontestavel de sua significação. Passamos a descrever cada uma das observações colhidas, e onde se encontrará feita a verificação histologica da syphilis nos diversos orgãos e com particularidade a descripção das lesões de qualquer natureza encontradas nas glandulas supra-renaes.

Autopsia nº. 1005.

Sexo: Masculino.

Idade: 27 annos.

Nacionalidade: Brasileira.

*Diagnostico anatomico:* Encephalitis syphilitica hemispherii sinistri. Cicatrix penis. Hyperaemia hepatis et partium inferiorum pulmonum. Perisplenitis et atrophia lienis. Varus equinus.

*Verificação histologica de syphilis:* Cerebro. Glandula-suprarenal.

*Glandula supra renal:* Espessamento da capsula.

Autopsia nº. 1011.

Sexo: Masculino.

Idade: 53 annos.

Nacionalidade: Portugueza.

*Diagnostico anatomico:* Atrophia et dilatatio ventriculi et auriculae utriusque. Sclerosis valvulae aorticae. Leishmaniosis nasis. Cicatrix cutis mucosae nasi et penis. Leucoma. Petechiae intestini tenuis submucosae. Nephritis chronica. Ankylostomiasis. Aortilis. Syphilis.

*Verificação histologica de syphilis:* Aorta, pelle, endocardio, nariz e glandula supra renal.

*Glandula supra renal:* Infiltração lymphocytaria e cellulas plasmaticas na

porção mais interna da cortex. Infiltração perivascular. Thrombose.

Autopsia nº. 1115.

Sexo: Masculino.

Idade: 32 annos.

Nacionalidade: Portugueza.

*Diagnostico anatomico:* Mesaortitis luetica. Sclerosis valvularum aortae. Dilatatio ventriculi utriusque. Hypertrophia ventriculi dextri. Haemorrhagiae epicardii pleurae et nodorum peribronchialium. Infarctus pulmonis. Hydrothorax dexter. Hyperaemia renum et hepatis. Hyperplasia nod. lymph. intestini tenuis. Taenia. Leptomeningitis chronica luetica. Encephalomalacia.

*Verificação histologica de syphilis:* Aorta, endocardio, ganglios lymphaticos, cerebro, glandula supra renal.

*Glandula supra renal:* Infiltração lymphocytaria perivascular. Adenomas da capsula Hyperaemia. Lipoidose da cortex.

Autopsia nº. 1123.

Sexo: Masculino.

Idade 64 annos.

Nacionalidade: Portugueza.

*Diagnostico anatomico:* Encephalomalacia cystica cerebri. Mesaortitis luetica. Contraturae musculorum. Cicatrices cutaneae. Decubitus. Fibrosis testis dextri. Atrophia cordis. Nephritis chronica interstitialis. Hyperaemia et atrophia hepatis. Hypostasis et oedema pulmonis. Pleuritis et pericarditis chronica adhesiva. Cystitis chronica ulcerativa. Thrombosis sinus meningis.

*Verificação histologica de syphilis:* Aorta, pelle, testiculo, cerebro e glandula supra renal.

*Glandula supra renal:* Infiltração lymphocytaria e cellulas plasmaticas diversamente distribuidas, perivascular, camada interna da cortex e tecido conjunctivo fóra da capsula da glandula. Espessamento da capsula. Lipoidose da cortex.

Autopsia n.º 1131.

Sexo: Feminino.

Idade: 30 annos.

Nacionalidade: Brasileira.

*Diagnosticum anatomicum:* Salpingo-oophoritis purulenta acuta dupla. Perimetritis chronica. Peritonitis fibrino purulenta. Anaemia. Aortitis luetica (gumma). Pleuritis adhesiva chronica. Perisplenitis chronica. Degeneratio acuta hepatis et rerum. Cicatrices cruris. Tricocephaliasis.

*Verificação histologica de syphilis:* Aorta, pelle, glandula supra renal.

*Glandula supra renal:* Infiltração lymphocytaria e cellulas plasmaticas perivascular. Fibrose perivascular ligeira. Espessamento da capsula.

Autopsia n.º 1132.

Sexo: Masculino.

Idade:

Nacionalidade:

*Diagnosticum anatomicum:* Malaria. Hyperplasia et pigmentatio lienis. Pigmentatio hepatis. Tuberculosis chronica peribronchialis pulmonum. Degeneratio renum. Sclerosis aortae (syphilis). Cicatrices cutanea, penis et cruris (syphilis). Alopecia (syphilis). Ankylostomiasis. Ascariasis.

*Verificação histologica de syphilis:* Aorta, pelle, glandula, supra renal.

*Glandula supra renal:* Infiltração lymphocytaria e cellulas plasmaticas perivascular fóra da capsula e camada cortical. Adenoma da capsula.

Autopsia n.º 1150.

Sexo: Masculino.

Idade: 32 annos.

Nacionalidade: Brasileira.

*Diagnosticum anatomicum:* Pneumonia crouposa. Bronchopneumonia. Mesaortitis syphilitica. Hepatomegalia. Splenomegalia. Ascites. Nephritis chronica parenchymatosa. Ankylostomiasis. Syphilis.

*Verificação histologica de syphilis:* Fígado, aorta, glandula supra renal.

*Glandula supra renal:* Espessamento da capsula.

Autopsia n.º 1158.

Sexo: Masculino.

Idade: 43 annos.

Nacionalidade: Brasileira.

*Diagnosticum anatomicum:* Fractura femoris. Osteomyelitis chronica suppurativa femoris. Nephritis acuta parenchymatosa. Enterocolitis acuta fibrinosa. Hyperaemia hepatis. Tumor (fibroma) peritonei. Lingua glabra. Hyperplasia lienis. Arteriosclerosis. Sclerosis arteriae lienis. Ankylostomiasis. Trichuriasis.

*Verificação histologica de syphilis:* Lingua, rins, glandula supra-renal.

*Glandula supra renal:* Infiltração lymphocytaria e de cellulas plasmaticas perivascular.

Autopsia n.º 1166.

Sexo: Masculino.

Idade: 70 annos.

Nacionalidade: Portugueza.

*Diagnosticum anatomicum:* Mesaortitis syphilitica. Aneurysma aortae descendentis. Hypertrophia ventriculi sinistri. Cicatrix myocardii et endocardii. Perisplenitis chronica. Emphysaema pulmonum. Fibrosis lienis. Atrophia renum. Nodulae intestini tenuis et crassi.

*Verificação histologica de syphilis:* Aorta (aneurisma), endocardio, myocardio.

*Glandula supra renal:* Lipoidose cortex.

Autopsia n.º 1186.

Sexo: Masculino.

Idade: 43 annos.

Nacionalidade: Portugueza.

*Diagnosticum anatomicum:* Endocarditis chronica et acuta destruens valvulae aortae. Hypertrophia ventriculi sinistri. Hyperaemia et oedema pulmonum. Hydrothorax. Hepatitis chronica interstitialis. Hyperaemia et infarctus lienis. Cicatrices et infarctus, renum. Haemorrhagiae

mucosae intestini et cutis. Cicatrix penis. Ankylostomiasis.

*Verificação histologica de syphilis:* Fígado, penis, glandula supra renal.

*Glandula supra renal:* Infiltração lymphocytaria, perivascular central. Adenomas da capsula.

Autopsia nº. 1196.

Sexo: Masculino.

Idade: 30 annos.

Nacionalidade: Portugueza.

*Diagnostico anatomico:* Aneurisma arcus aortae. Erosio tracheae. Aortitis syphilitica. Haemorrhagia et infarctus pulmonum. Hyperaemia lienis renum et meningium. Noduli jejuni. Synechiae pleurae. Hyperaemia et infarctus hepatis.

*Verificação histologica de syphilis:* Aorta, glandula supra renal.

*Glandula supra renal:* Infiltração lymphocytaria perivascular.

Autopsia nº. 1203.

Sexo: Masculino.

Idade: 60 annos.

Nacionalidade: Portugueza.

*Diagnosticoc anatomico:* Carcinoma ventriculi. Tuberculosis chronica fibrosa pulmonis sinistri. Pleuritis chronica adhesiva. Lymphadenitis tuberculosa cervicalis, peritrachealis et peribronchialis. Tuberculosis glandularum suprarenalium. Enteritis tuberculosa ulcerativa. Aortitis syphilitica. Atrophia fusca cordis. Sclerosis vasorum coronarium. Perisplenitis chronica. Gumma hepatis. Tuberculosis hepatis. Nephritis chronica interstitialis. Oedema meningium. Ulcera crurum.

*Verificação histologica de syphilis:* Pelle, aorta, figado.

Autopsia nº. 1210.

Sexo: Masculino,

Idade: 45 annos.

Nacionalidade: Brasileira.

*Diagnostico anatomico:* Anaemia gravis. Ankylostomiasis degeneratio adiposa cordis. Dilatatio ventriculi utriusque.

Oedema pulmonum. Hydrothorax duplus Tuberculosis circumscripta pulmonis et pleurae. Degeneratio adiposa renum. Hyperaemia hepatis degeneratio adiposa. Anaemia. cerebri et meningium. Oedema Oedema crurum. Medulla ossea adiposa. Perforatio saeptinasi. Cryptorchidismus unilateralis.

*Verificação histologica de syphilis:* Glandula supra renal.

*Glandula supra renal:* Infiltração lymphocytaria na porção mais interna da cortex. Espessamento da capsula.

Autopsia nº. 1217.

Sexo: Masculino:

Idade: 57 annos.

Nacionalidade: Brasileira.

*Diagnostico anatomico:* Nephritis chronica interstitialis. Hypertrophia ventriculi utriusque. Dilatatio ventriculi dextri. Fibrosis myocardii. Calcificatio valvularum aortae et mitralis. Calcificatio endocardii ventriculi sinistri. Atheroma aortae. Atrophia fusca hepatis. Fibrosis lienis. Perisplenitis chronica. Synechiae pericardii. Hydrothorax dextrus. Atelectaria pulmonis dextri. Cicatrices crurum. Hydroperitoneum. Petechiae epicardii et mucosae intestini. Gastritis hypertrophica. Ascariasis.

Autopsia nº. 1227.

Sexo: Masculino.

Idade: 36 annos.

Nacionalidade: Portugueza.

*Diagnostico anatomico:* Aneurisma arcus aortae. Mesaortitis chronica (syphilis). Synechiae pericardii. Dilatatio auriculae et ventriculi dextri. Hypertrophia ventriculi sinistri. Oedema, hyperaemia et alelectasia pulmonis sinistri. Oedema, hyperaemia et emphysema pulmonis dextri. Hyperaemia chronica hepatis. Hyperplasia chronica lienis. Perisplenitis chronica. Degeneratio adiposa et hyperaemia renum. Hernia intestini tenuis in omentum minus. Hydroperitoneum. Hydrothorax sinister. Ankylostomiasis.

*Verificação histológica de syphilis:*  
Aorta, glandula supra renal.

*Glandula supra renal:* Infiltração lymphocytaria perivascular central.

Autopsia n.º 1246.

Sexo: Masculino.

Idade: 50 annos.

Nacionalidade: Italiana.

*Diagnosticum anatomicum:* Syphilis. Nephritis interstitialis chronica. Hypertrophia et dilatatio ventriculi sinistri. Dilatatio ventriculi dextri. Degeneratio adiposa myocardii. Aortitis levis. Oedema et hyperaemia pulmonis utriusque. Pneumonia crouposa lobi medii pulmonis dextri. Oedema meningium. Pleuritis chronica adhesiva. Hyperplasia et fibrosis lienis. Degeneratio parenchymatosa acuta et adiposa hepatis. Hydrothorax sinister. Ulcera crurum. Lymphadenitis chronica inguinalis et iliaca sinistra.

*Verificação histológica de syphilis:*  
Pelle, rins, myocardio, ganglios lymphaticos, glandula supra renal.

*Glandula supra renal:* Infiltração lymphocytaria e cellulas plasmaticas perivascular. Lipoidose da cortex.

Autopsia n.º 1247.

Sexo: Masculino.

Idade: 48 annos.

Nacionalidade: Portugueza.

*Diagnosticum anatomicum:* Syphilis. Nephritis diffusa chronica. Dilatatio auriculae et ventriculi dextri. Hypertrophia ventriculi sinistri. Myomalacia. Hydrothorax duplus. Oedema pulmonum. Atelectasia et hyperaemia lobi inferioris pulmonis sinistri. Lingua glabra. Pachymeningitis haemorrhagica interna sinistra. Encephalomalacia circumscripta. Hernia inguinalis dextra. Phymosis. Balanitis suppurativa. Ulcera cutanea. Degeneratio hepatis.

*Verificação histológica de syphilis:*  
Lingua, pelle, rins, glandula supra renal.

*Glandula supra renal:* Espessamento da capsula. Lipoidose da cortex.

Autopsia n.º 1258.

Sexo: Masculino.

Idade: 36 annos.

Nacionalidade: Brasileira.

*Diagnosticum anatomicum:* Syphilis. Aneurysma arteriae coronariae anterioris. Arteritis syphilitica aortae et arteriae coronariae. Hypertrophia ventriculi sinistri. Dilatatio auriculae sinistrae. Balanitis ulcerativa. Cicatrices crurum. Hyperaemia chronica pulmonum, lienis, hepatis et renum. Necrosis mucosae intestini crassi. Petechiae endocardii et mucosae gastricae. Pleuritis chronica dextra. Hydroperitoneum. Hydropericardium. Hydrothorax.

*Verificação histológica de syphilis:*  
aorta, pelle, penis, intestino e glandula supra renal.

*Glandula supra renal:* Infiltração lymphocytaria e cellulas plasmaticas perivascular central. Hyperaemia.

Autopsia n.º 1263.

Sexo: Masculino.

Idade: 42 annos.

Idade: 42 annos.

Nacionalidade: Brasileira.

*Diagnosticum anatomicum:* Syphilis. Hypertrophia et dilatatio ventriculi utriusque. Pleuritis chronica dextra. Hyperaemia chronica hepatis, lienis et renum. Degeneratio adiposa hepatis et myocardii. Perisplenitis chronica. Prostatitis chronica. Hydroperitoneum. Hydrothorax dexter. Cicatrices crurum. Phymosis. Ulcus penis. Infarctus pulmonis dextri.

*Verificação histológica de syphilis:*  
Pelle, penis, glandula supra renal.

*Glandula supra renal:* Infiltração lymphocytaria e cellulas plasmaticas, perivascular central. Lipoidose da cortex.

Autopsia n.º 1276.

Sexo: Masculino.

Idade: 35 annos.

Nacionalidade: Brasileira.

*Diagnosticum anatomicum:* Hepatitis chronica interstitialis (syphilitica). Hyperplasia lienis. Perisplenitis chronica. Hydroperitoneum. Fibrosis et atrophia myocardii. Fibrosis testis. Lymphadenitis chronica perigastrica, peripancreatica, lumbaris et hepatica. Fibrosis pulmonum. Pleuritis chronica adhesiva sinistra. Icterus. Cicatrices crurum. Ankylostomiasis. Hyperaemia chronica renum. Anomalia arteriae coronariae sinistrae.

*Verificação histológica de syphilis:* Pelle, figado, ganglios lymphaticos, testiculos, glandula supra renal.

*Glandula supra renal:* Infiltração lymphocytaria perivascular, camada medullar e fóra da capsula. Espessamento da capsula.

Autopsia nº. 1290.

Sexo: Masculino.

Idade: 23 annos.

Nacionalidade: Brasileira.

*Diagnosticum anatomicum:* Malaria. Hyperplasia et pigmentatio lienis. Pigmentatio hepatis. Hyperaemia pulmonum. Pleuritis chronica adhesiva dextra. Gumma testis sinistri. Fibrosis testis dextri. Cicatrix penis. Decubitus. Cadaver putrefactum. Ankylostomiasis.

*Verificação histológica de syphilis:* Penis, testiculo, glandula supra renal.

*Glandula supra renal:* Espessamento capsula. Adenoma.

Autopsia nº. 1296.

Sexo: Masculino.

Idade: 30 annos.

Nacionalidade: Brasileira.

*Diagnosticum anatomicum:* Nephritis chronica interstitialis. Hypertrophia ventriculi utriusque. Dilatatio ventriculi sinistri. Oedema et emphysaema pulmonum. Hydroperitoneum. Hydrothorax duplex. Fibrosis myocardii. Atrophia fusca hepatis. Atrophia lienis. Fibrosis testis. Oedema, hyperaemia et petechiae mucosae intestini. Oedema levis meningium.

Ankylostomiasis. Diverticulum intestini (Meckel). Anasarca. Cicatrices cutaneae. Papilloma renis.

*Verificação histológica de syphilis:* Rim, glandulas supra renaes.

*Glandula supra renal:* Infiltração lymphocytaria na camada cortical.

Autopsia nº. 1305.

Sexo: Masculino.

Idade: 59 annos.

Nacionalidade: Brasileira.

*Diagnosticum anatomicum:* Arteritis syphilitica. Aneurysma arcus aortae. Compressio pulmonis dextri, venae cavae superioris, oesophagi et tracheae. Infarctus, hyperaemia et oedema pulmonum. Erosio sterni. Pleuritis chronica adhesiva. Degeneratio adiposa et hyperaemia hepatis. Hyperaemia chronica lienis. Nephritis interstitialis chronica. Adenoma renis sinistri. Fibrosis glandulae prostatae.

*Verificação histológica de syphilis:* Aorta, glandula supra renal.

*Glandula supra renal:* Infiltração lymphocytaria e de cellulas plasmaticas, perivascular central.

Autopsia nº. 1334.

Sexo: Masculino.

Idade: 28 annos.

Nacionalidade: Brasileira.

*Diagnosticum anatomicum:* Aortitis syphilitica. Aneurisma aortae thoracicae. Necrosis vertebrarum dorsalium et costarum, Compressio medullae spinalis. Pyonephritis. Cystitis pseudomembranosa. Emphysaema pulmonum. Pleuritis chronica adhesiva. Ankylostomiasis.

*Verificação histológica da syphilis:* Aorta, glandula supra renal.

*Glandula supra renal:* Infiltração lymphocytaria e de cellulas plasmaticas, na camada cortical e medullar. Thrombose. Hemorrhagia. Adenoma da capsula.

Autopsia nº. 1339.

Sexo: Masculino.

Idade: 23 annos.

Nacionalidade: Portugueza.

*Diagnosticum anatomicum:* Syphilis Stricturee urethrae. Dilatio circumscripta urethrae et urethritis necrotica. Cystitis suppurativa et hypertrophia vesicae urinalis. Pyelitis chronica et hydronephrosis levis renis dextri. Nephritis interstitialis chronica thrombotica. Perisplenitis chronica et synechia (abscessus antiquus). Hyperplasia lienis. Degeneratio parenchymatosa, cicatrices et synechiae hepatis. Pancreatitis interstitialis chronica. Compressio capsulae suprarenalis sinistrae. Fibrosis testis. Periorchitis chronica. Vesiculitis seminalis chronica. Hyperaemia et oedema pulmonum. Hypertrophia ventriculi sinistri. Infiltratio adiposa myocardii. Leptomeningitis chronica. Lingua glabra. Lymphadenitis chronica lumbaris. Ulcus cruris. Cicatrice cutis. Cicatrix vulneris puncti abdominis.

*Verificação histologica de syphilis:* Pelle, ganglios lymphaticos, testiculo e glandula supra renal.

*Glandula supra renal:* Infiltração lymphocytaria perivascular, camada cortical e medullar. Ligeiro espessamento da capsula.

Autopsia n.º 1340.

Sexo: Masculino.

Idade: 50 annos.

Nacionalidade: Brasileira.

*Diagnosticum anatomicum:* Malaria. Ankylostomiasis. Ileocolitis acuta serosa et ulcerativa incipiens. Peritonitis acuta suppurativa. Hydroperitoneum. Hepatitis interstitialis chronica. Hyperplasia lienis et perisplenitis chronica. Pigmentatio lienis et hepatis. Fibrosis testis dextri. Nephritis acuta parenchymatosa. Hydrothorax duplex. Hyperaemia, oedema et anthracosis pulmonum. Pleuritis chronica adhesiva dupla. Pericarditis chronica circumscripta. Sclerosis vavulae mitralis et aorticae. Hypertrophia ventriculi sinistri. Arteriosclerosis. Cicatrix ulceris duodeni. Anaemia cerebri.

*Verificação histologica de syphilis:* Figado, endocardio, testiculo, glandula supra renal.

*Glandula supra renal:* Espessamento da capsula.

Autopsia n.º 1350.

Sexo: Masculino.

Idade: 43 annos.

Nacionalidade: Allemã.

*Diagnosticum anatomicum:* Oedema, hyperaemia et emphysema pulmonum. Pleuritis chronica adhesiva dextra. Hydrothorax. dexter Hypertrophia ventriculi sinistri. Dilatio ventriculi dextri. Arteriosclerosis. Hyperplasia et hyperaemia capsulae suprarenalis utriusque. Hyperaemia chronica hepatis. Pyelitis sinistra. Cystitis catarrhalis. Atrophia circumscripta corticis cerebri. Atrophia cruris et brachii sinistri. Asymetria faciei. Encephalomalacia nuclei lenticularis et capsulae internae dextrae. Anomalia pulmonis sinistri.

*Verificação histologica de syphilis:* aorta, cerebro, glandula supra renal.

*Glandula supra renal* Infiltração lymphocytaria perivascular, ligeira. Lipoidose da cortex. Hyperaemia.

Autopsia n.º 1351

Sexo: Masculino.

Idade: 57 annos.

Nacionalidade: Italiana.

*Diagnosticum anatomicum:* Mesaortitis chronica. Aneurysma arcus aortae. Bronchopneumonia, oedema et emphysema pulmonis. Pleuritis chronica adhesiva dextra. Perisplenitis chronica. Splenomalacia. Nephritis interstitialis chronica. Cholelithiasis. Hyperplasia nodularis et diffusa prostatae. Sclerosis arteriae basilaris. Cicatrix penis.

*Verificação histologica de syphilis:* Aorta, pelle, glandula supra renal.

*Glandula supra renal:* Infiltração lymphocytaria e de cellulas plasmaticas perivascular. Lipoidose da cortex.



Autopsia nº. 1361.

Sexo: Masculino.

Idade: 34 annos.

Nacionalidade: Brasileira.

*Diagnosticum anatomicum:* Syphilis. Aneurisma aortae thoracicae in parte descendente. Mesaortitis. Atelectasia pulmonis sinistri. Bronchopneumonia tuberculosa. Pleuritis chronica adhesiva. Necrosis vertebrarum. Hyperaemia chronica passiva hepatis et renum. Atrophia lienis. Lymphadenitis mesaraica. Dilatio ventriculi dextri.

*Verificação histologica de syphilis:* Aorta, glandula supra renal.

*Glandula supra renal:* Infiltração lymphocytaria e algumas cellulas plasmaticas, perivascular central. Espessamento pronunciado da capsula.

Autopsia nº. 1362.

Sexo: Masculino.

Idade: 35 annos.

Nacionalidade: Brasileira.

*Diagnosticum anatomicum:* Syphilis. Hepatitis interstitialis chronica. Hyperplasia lienis. Perisplenitis chronica. Nephritis parenchymatosa chronica. Hypertrophia ventriculi utriusque. Pleuritis chronica sinistra. Infiltratio adiposa myocardii. Oedema et hyperaemia pulmonum. Necrosis saepti nasis et cicatrix alae nasis et glabellae. Colitis ulcerativa. Anasarca. Cicatrices crurum. Haemorrhagia capsulae suprarenalis sinistrae.

*Verificação histologica de syphilis:* Pelle, figado, nariz, glandula supra renal.

*Glandula supra renal:* Infiltração lymphocytaria e de cellulas plasmaticas, perivascular central. Hemorrhagia.

Autopsia nº. 1363.

Sexo: Masculino.

Idade: 53 annos.

Nacionalidade: Portugueza.

*Diagnosticum anatomicum:* Pericarditis fibrino purulenta. Pleuritis fibrino purulenta sinistra. Atelectasia pulmonis sinistri. Emphysaema marginalis pulmonis dex-

tri. Oedema lobi superioris et medii pulmonis dextri. Oedema et hyperaemia lobi inferioris pulmonis dextri. Splenitis acuta. Hyperaemia chronica passiva et degeneratio adiposa hepatis. Dermatitidis papulosa.

*Verificação histologica de syphilis:* Pelle, glandula supra renal.

*Glandula supra renal:* Infiltração lymphocytaria perivascular central ligeira. Adenoma da capsula.

Autopsia nº. 1373.

Sexo: Masculino.

Idade: 60 annos.

Nacionalidade: Portugueza.

*Diagnosticum anatomicum:* Atheroma aortae. Bronchopneumonia. Tuberculosis fibrosa pulmonis dextri. Oedema et hyperaemia pulmonum. Pleuritis chronica dextra. Hyperaemia hepatis et renum. Decubitus. Cicatrix penis. Cystitis pseudomembranosa. Proctitis. Diverticula sigmoidea (?).

*Verificação histologica de syphilis:* Aorta, glandula supra renal.

*Glandula supra renal:* Infiltração lymphocytaria de cellulas plasmaticas perivascular. Adenoma da capsula.

Autopsia nº. 1374.

Sexo: Masculino.

Idade: 29 annos.

Nacionalidade: Portugueza.

*Diagnosticum anatomicum:* Haemorrhagia cerebri. Encephalomalacia capsulae interna, nuclei lenticularis et lobi frontalis dextri. Hyperaemia meningium, pulmonis dextri, renum, hepatis, lienis et capsularum suprarenalium. Bronchopneumonia sinistra. Pleuritis chronica sinistra. Hypertrophia ventriculi sinistri.

*Verificação histologica da syphilis:* Aorta, cerebro.

*Glandula supra renal:* Adenoma da camada cortical. Hyperaemia. Lipoidose cortex (ligeira).

Autopsia nº. 1383.

Sexo: Masculino.

Idade: 63 annos.

Nacionalidade: Brasileira.

*Diagnosticum anatomicum:* Ulcus carcinomatosum ventriculi cum perforatione. Carcinoma metastatica in nodis mediastini posterioris, perigastricis et lumbaris. Peritonitis serofibrinosa. Arteriosclerosis et aortitis chronica (syphilis). Atrophia cordis, hepatis et lienis. Hyperaemia et oedema pulmonis dextri. Nephritis interstitialis chronica. Oedema meningium.

*Verificação histologica de syphilis:* Aorta, penis, rins, glandula supra renal.

*Glandula supra renal:* Infiltração lymphocytaria e de cellulas plasmaticas, perivascular central e fóra da capsula.

Autopsia nº. 1386.

Sexo: Masculino.

Idade: 21 annos.

Nacionalidade: Brasileira.

*Diagnosticum anatomicum:* Tuberculosis miliaris acuta pulmonum, hepatis et lienis. Lymphadenitis tuberculosa mesaraica et mesocolica. Enteritis tuberculosa ulcerativa. Pharyngitis ulcerativa. Laryngitis ulcerativa. Oesophagitis ulcerativa. Tracheitis ulcerativa. Syphilis. Cicatrix penis. Perisplenitis chronica. Perihepatitis chronica. Pleuritis adhesiva sub-acuta. Hypertrophia ventriculi utriusque. Aortitis. Clades saepti nasis. Ulcus alae sinistrae. nasis (Leishmaniosis). Granuloma nasis (Leishmaniosis). Ulcus labii superioris (Leishmaniosis) Atrophia renum. Ankylostomiasis.

*Verificação histologica de syphilis:* Larynge, glandula supra renal.

*Glandula supra renal:* Infiltração lymphocytaria de cellulas plasmaticas perivascular central. Espessamento da capsula.

Autopsia nº. 1400.

Sexo: Masculino.

Idade: 90 annos.

Nacionalidade: Brasileira.

*Diagnosticum anatomicum:* Ulcera et cicatrices syphilitica cutis, laryngis et tracheae. Exfoliatio epidermis. Aortitis chronica syphilitica. Hypertrophia et dilatio ventriculi utriusque. Emphysaema et oedema pulmonum. Hyperaemia chronica hepatis et lienis. Cicatrices renum. Typhlitis ulcerativa. Oedema leptomeningium. Ankylostomiasis. Ascariasis.

*Verificação histologica de syphilis:* Trachéa, aorta, pelle, larynge, glandula supra renal.

*Glandula supra renal:* Infiltração lymphocytaria e de cellulas plasmaticas perivascular central.

Autopsia nº. 1416.

Sexo: Masculino.

Idade: 20 annos.

Nacionalidade: Brasileira.

*Diagnosticum anatomicum:* Emphysaema pleurae sinistrae. Pneumonia crouposa pulmonis sinistri. Bronchopneumonia pulmonis dextri. Gangraena circumscripta pulmonis sinistri. Pleuritis chronica adhesiva dextra. Hyperaemia hepatis. Perihepatitis chronica. Hyperplasia lienis. Hyperplasia lymphoidea intestini. Atheroma aortae. Cicatrices cutis. Vitiligo. Fibroma renis sinistri. Trichuriasis.

*Verificação histologica de syphilis:* Aorta, pelle.

*Glandula supra renal:* Adenoma da capsula.

Autopsia nº. 1428.

Sexo: Masculino.

Idade: 41 annos.

Nacionalidade: Portugueza.

*Diagnosticum anatomicum:* Nephritis parenchymatosa chronica. Degeneratio adiposa myocardii. Degeneratio adiposa et atrophia levis hepatis. Oedema pulmonum. Hydrothorax duplus. Hydroperitoneum. Anaemia cerebri. Perisplenitis chronica. Diverticulum intestini (Meckel). Syphilis. Cicatrix penis. Oedema levis crurum. Ankylostomiasis. Lymphadenitis chronica inguinalis.

*Verificação histologica de syphilis:*  
Ganglios lymphaticos, glandula supra-renal.

*Glandula supra renal:* Infiltração lymphocytaria perivascular central. Espessamento da capsula. Lipoidose da cortex.

Autopsia nº. 1433.

Sexo: Masculino.

Idade: 63 annos.

Nacionalidade: Brasileira.

*Diagnostico anatomico:* Broncho-pneumonia sinistra. Pleuritis fibrinosa dextra. Pyothorax. Atelectasia pulmonis dextri. Bronchitis acuta catarrhalis. Aortitis syphilitica. Hypertrophia ventriculi utriusque. Hyperaemia et degeneratio adiposa hepatis. Degeneratio parenchymatosa renum. Ankilostomiasis, Ascariasis. Leucoplakia oesophagi.

*Verificação histologica de syphilis:*  
Aorta, glandula supra renal.

*Glandula supra renal:* Infiltração leucocytaria e de cellulas plasmaticas perivascular. camada medullar. Fibrose. Espessamento da capsula. Hyperaemia, adenoma da capsula.

Autopsia nº. 1436.

Sexo: Masculino.

Idade: 28 annos.

Nacionalidade: Brasileira.

*Diagnostico anatomico:* Pneumonia crouposa dextra. Oedema et hyperaemia pulmonis sinistri. Pleuritis adhesiva dextra. Mesaortitis syphilitica. Degeneratio adiposa hepatis. Nephritis acuta parenchymatosa. Hypertrophia ventriculi sinistri. Hyperaemia lienis. Ulcera oesophagi. Adenoma capsulae suprarenalis sinistralis. Ankylostomiasis.

*Verificação histologica de syphilis:*  
Aorta.

*Glandula supra renal:* Adenoma da capsula.

Autopsia nº. 1457.

Sexo: Masculino.

Idade: 48 annos.

Nacionalidade: Portugueza.

*Diagnostico anatomico:* Haemorrhagia. Aneurysma arcus aortae et aortae descendentis. Ruptura aneurismae in oesophagum. Pneumonia lobi inferioris pulmonis sinistri. Atelectasia lobi superioris pulmonis sinistri. Arteritis arteriarum carotidum. Perisplenitis chronica. Hyperaemia chronica hepatis.

Microscopicamente: Pneumonia syphilitica l. i. p. s. Adrenalitis syphilitica. Nephritis chronica diffusa.

*Verificação histologica de syphilis:*  
Aneurisma, pulmão, glandula supra renal.

*Glandula supra renal:* Intensa infiltração lymphocytaria e de cellulas plasmaticas perivascular e disseminadamente. Adenoma da capsula.

Autopsia nº. 1463.

Sexo: Masculino.

Idade: 49 annos.

Nacionalidade: Brasileira.

*Diagnostico anatomico:* Pneumonia crouposa dextra. Atelectasia pulmonis sinistri. Hepatitis chronica. Perihepatitis chronica. Peritonitis chronica. Atrophia lienis. Perisplenitis chronica. Arteritis syphilitica. Hypertrophia ventriculi sinistri. Dilatatio ventriculi dextri. Degeneratio parenchymatosa renum. Hydrothorax duplus. Hydroperitoneum.

*Verificação histologica de syphilis:*  
Aorta, figado, glandula supra renal.

*Glandula supra renal:* Infiltração lymphocytaria da camada cortical. Perivascular fóra da capsula.

Autopsia nº. 1469.

Sexo: Masculino.

Idade: 26 annos.

Nacionalidade: Brasileira.

*Diagnostico anatomico:* Broncho-pneumonia ulcerativa tuberculosa dupla. Lymphadenitis tuberculosa peribronchialis et mesaraica. Pleuritis adhesiva chronica. dupla. Laryngitis ulcerativa syphilitica. Appendicitis tuberculosa. En-

terocolitis ulcerativa tuberculosa. Cicatrix penis. Peritonitis tuberculosa circumscripta.

*Verificação histológica de syphilis:* Penis, larynge, glandula supra renal.

*Glandula supra renal:* Ligeira infiltração lymphocytaria perivascular.

Autopsia nº. 1470.

Sexo: Masculino.

Idade: 48 annos.

Nacionalidade: Brasileira.

*Diagnosticó anatomico:* Arteriosclerosis. Aortitis chronica syphilitica. Nephritis interstitialis chronica. Hypertrophía ventriculi sinistri. Dilatatio ventriculi dextri et auricularum. Sclerosis vasorum cerebri. Oedema, emphysema et hyperaemia pulmonum. Hyperaemia passiva chronica hepatis. Pelechia ventriculi et pericardii. Hydrothorax duplex. Calcificatio glandulae thyreoidicae. Atrophia lienis. Ankylostomiasis. Dilatatio vesicae urinalis.

*Verificação histológica de syphilis:* Aorta, glandula supra renal.

*Glandula supra renal:* Infiltração lymphocytaria e algumas células plasmáticas perivascular. Lipoidose cortex. Hyperaemia. Adenoma da capsula.

Autopsia nº. 1479.

Sexo: Masculino.

Idade: 46 annos.

Nacionalidade: Brasileira.

*Diagnosticó anatomico:* Stenosis et cicatrices recti. Colitis ulcerativa et polyposa. Perforatio coli sigmoidei. Varices renae haemorrhoidalis. Atrophia fusca myocardii. Tuberculosis apicum pulmonum. Atelectasia pulmonis sinistri. Emphysema et oedema pulmonis sinistri. Pleuritis chronica adhesiva sinistra. Perisplenitis chronica. Atrophia fusca hepatis. Hyperaemia passiva renum.

*Verificação histológica de syphilis:* Larynge, glandula supra renal.

*Glandula supra renal:* Infiltração

lymphocytaria e de células plasmáticas perivascular. Hyperaemia.

Autopsia nº. 1484.

Sexo: Masculino.

Idade: 45 annos.

Nacionalidade: Brasileira.

*Diagnosticó anatomico:* Aortitis chronica syphilitica. Aneurisma aortae descendentis. Ruptura aneurismae in oesophagum. Haemorrhagia in ventriculum, intestinum tenue et in coecum. Arteritis et degeneratio adiposa arteriae anonymae et carotidis. Hyperplasia nodorum mesaraicorum. Oedema oesophagi. Calcificatio cartilaginum costalium. Cicatrices penis. Degeneratio adiposa hepatis.

*Verificação histológica de syphilis:* Aorta, penis, ganglios lymphaticos, glandula supra renal.

*Glandula supra renal:* Infiltração lymphocytaria perivascular. Lipoidose da cortex.

Autopsia nº. 1494.

Sexo: Masculino.

Idade: 32 annos.

Nacionalidade: Brasileira.

*Diagnosticó anatomico:* Syphilis. Aortitis syphilitica. Oedema pulmonum. Hypertrophía ventriculi sinistri. Degeneratio adiposa hepatis. Hyperaemia lienis. Hyperaemia renum. Ulcera crurum. Cicatrices penis. Cicatrices crurum.

*Verificação histológica de syphilis:* Aorta, pelle, penis, glandula supra renal.

*Glandula supra renal:* Infiltração de células plasmáticas, na camada medular. Hyperaemia.

Autopsia nº. 1499.

Sexo: Feminino.

Idade: 50 annos.

Nacionalidade: Brasileira.

*Diagnosticó anatomico:* Cystis hepatis. Nephritis interstitialis chronica cum cystide. Cystis ovarii dextri. Adenoma glandulae thyreoidicae. Degeneratio pa-

renchymatosa hepatis. Cystis plexi cho-  
roidici sinistri. Aortitis chronica. Ventri-  
culus bilocularis. Hyperplasia lymphoidea  
lienis. Haemorrhagiae lienis. Sclerosis va-  
sorum basis cerebri. Fibrosis myocardii.  
Hypertrophica et dilatatio ventriculi si-  
nistri. Laparatomia. Adipositas. Ascaria-  
sis.

*Verificação histológica de syphilis:*  
Aorta, myocardio, glandula supra renal.

*Glandula supra renal:* Infiltração  
lymphocytaria e de cellulas plasmaticas,  
da camada cortical.

Autopsia n.º. 1504.

Sexo: Masculino.

Idade: 24 annos.

Nacionalidade: Brasileira.

*Diagnostico anatomico:* Nephritis dif-  
fusa acuta. Ulcus oesophagum gastricum.  
Colitis ulcerativa et haemorrhagica. Hy-  
peraemia intestini tenuis. Degeneratio  
adiposa hepatis. Syphilis. Cicatrix penis.  
Bronchopneumonia haemorrhagica pul-  
monis dextri. Cicatrices inguino crura-  
les. Ascariasis.

*Verificação histológica de syphilis:*  
penis, ganglios lymphaticos.

*Glandula supra renal:* Lipoidose da  
cortex.

Autopsia n.º. 1515.

Sexo: Masculino.

Idade: 50 annos.

Nacionalidade: Brasileira.

*Diagnostico anatomico:* Aortitis sy-  
philitica et aneurisma aortae abdomina-  
lis. Pneumonia lobi inferioris sinistri (sy-  
philis). Atrophia cordis. Perisplenitis  
chronica. Anaemia renis sinistri. Atrophia  
hepatis.

*Verificação histológica de syphilis:*  
Aorta, pulmões.

Autopsia n.º. 1527.

Sexo: Masculino.

Idade: 34 annos.

Nacionalidade: Brasileira.

*Diagnostico anatomico:* Carcinoma  
ulcerativum, ventriculi. Carcinoma me-

tastaticum hepatis et nodorum subdia-  
phragmaticorum et peripancreaticorum.  
Cachexia. Aortitis chronica syphilitica.  
Clades nasis. Cicatrices penis. Atrophia  
fusca cordis. Oedema pulmonum. Hydro-  
cele sinister. Ascariasis.

*Verificação histológica de syphilis:*  
Aorta, penis, nariz.

Autopsia n.º. 1540.

Sexo: Masculino.

Idade: 45 annos.

Nacionalidade: Brasileira.

*Diagnostico anatomico:* Malaria. Hy-  
perplasia et pigmentatio lienis et hepatis.  
Pigmentatio paniculi adiposi cutis et pe-  
ricardii. Pigmentatio pancreatis et sero-  
sae intestini. Icterus. Nephritis interstiti-  
alis chronica. Petechiae mucosae intesti-  
ni. Pigmentatio mucosae ventriculi. Ulce-  
ra crurum. Hyperplasia corticis glandu-  
larum suprarenalium. Nodulae plexi cho-  
roidei.

*Verificação histológica de syphilis:*  
Glandula supra renal.

*Glandula supra renal:* Infiltração  
lymphocytaria perivascular e dissemina-  
damente.

Autopsia n.º. 1545.

Sexo: Masculino.

Idade: 50 annos.

Nacionalidade:

*Diagnostico anatomico:* Arterioscle-  
rosis. Encephalomalacia. Nephritis in-  
terstitialis chronica (a. s.). Pneumonia  
crouposa loborum superioris et inferioris  
pulmonis dextri. Sclerosis vasorum ba-  
sis cerebri. Hepatitis interstitialis chro-  
nica. Cholelithiasis. Perisplenitis chro-  
nica. Hypertrophica ventriculi sinistri.  
Calcificatio valvularum aortae. Sclerosis  
vesicularum seminalium. Sclerosis testis  
dextri.

*Verificação histológica de syphilis:*  
Fígado, glandula supra renal.

*Glandula supra renal:* Infiltração  
lymphocytaria perivascular com espes-  
samento da capsula.

Autopsia n.º. 1557.

Sexo: Masculino.

Idade: 28 annos.

Nacionalidade: Brasileira.

*Diagnosticum anatomicum:* Hyparaemia et hyperplasia chronica lienis. Malaria. Ankylostomiasis. Syphilis. Degeneratio parenchymatosa acuta renum. Hyperaemia chronica et degeneratio adiposa hepatis. Hypertrophia ventriculi sinistri. Hyperaemia et oedema pulmonum. Dilatatio auriculae utriusque. Cicatrices cutis Hydrothorax duplus. Hydropericardium. Hydroperitoneum. Degeneratio adiposa aortae.

*Verificação histologica de syphilis:* Pelle, glandula supra renal.

*Glandula supra renal:* Espessamento da capsula.

Autopsia n.º. 1565.

Sexo: Masculino.

Idade: 21 annos.

Nacionalidade: Brasileira.

*Diagnosticum anatomicum:* Bronchopneumonia dupla. Pleuritis fibrinopurulenta sinistra. Pleuritis serosa dextra. Splenitis acuta. Dilatatio ventriculi et auriculae dextrae. Nephritis parenchymatosa acuta. Infarctus renis. Hyperaemia meningium. Ulcera cruris sinistri. Cicatrices crurum et penis.

*Verificação histologica de syphilis:* Pelle, glandula supra renal.

*Glandula supra renal:* Infiltração lymphocytaria perivascular central

Autopsia n.º. 1569.

Sexo Masculino:

Idade: 63 annos.

Nacionalidade: Italiana.

*Diagnosticum anatomicum:* Aortitis syphilitica et arteriosclerosis. Nephritis interstitialis chronica. Anaemia. Ulcus faciei sinistrae. Atrophia fusca cordis. Atrophia hepatis. Atrophia capsularum supra-renalium. Perisplenitis chronica. Emphysema pulmonum. Oedema loborum infe-

riorum pulmonis utriusque. Gastritis chronica. Oedema crurum. Phymosis.

*Verificação histologica de syphilis:* Aorta, glandula supra renal.

*Glandula supra renal:* Espessamento da capsula.

Autopsia n.º.1572.

Sexo: Masculino.

Idade: 40 annos.

Nacionalidade: Brasileira.

*Diagnosticum anatomicum:* Aortitis syphilitica. Aneurysma aortae ascendentis. Dilatatio auriculae et ventriculi dextri. Oedema et emphysema pulmonum. Hyperaemia passiva hepatis et lienis. Hydrothorax duplus. Hydroperitoneum. Oedema cutis. Cicatrix collis. Anasarca.

*Verificação histologica de syphilis:* Aorta, glandula supra renal.

*Glandula supra renal:* Infiltração lymphocytaria perivascular. Espessamento da capsula. Hyperaemia.

Autopsia n.º. 1581.

Sexo: Masculino.

Idade:

Nacionalidade: Portugueza.

*Diagnosticum anatomicum:* Syphilis. Tracheitis ulcerativa (syphilis). Oedema glottidis. Gumma pulmonis. Cicatrices hepatis (hepar lobatum). Fibrosis vesicularum seminalium. Lymphadenitis chronica inguinalis et subdiaphragmatica. Atheroma levis aortae. Nephritis interstitialis chronica et infarctus renum. Hyperplasia lienis. Hypertrophia ventriculi sinistri. Emphysema et oedema pulmonum.

*Verificação histologica de syphilis:* Trachea, aorta, figado, pulmão, ganglios lymphaticos, glandula supra renal.

*Glandula supra renal:* Infiltração lymphocytaria de cellulas plasmaticas perivascular. Adenoma da capsula.

Autopsia n.º. 1588.

Sexo: Masculino.

Idade: 29 annos.

Nacionalidade: Brasileira.

*Diagnostico anatomico:* Neoplasma pleurae dextrae. Pleuritis adhesiva chronica dextra. Hydrothorax dexter. Atelectasia pulmonis dextri. Oedema pulmonis sinistri. Hydroperitoneum. Haemopericardium., Petechiae peritonei. Degeneratio adiposa et hyperaemia chronica passiva hepatis. Infarctus lienis. Cicatrices cutis. Cicatrices penis. Ankylostomiasis. Decubitus.

*Verificação histologica de syphilis:* Aorta, pelle, penis, glandula supra renal.

*Glandula supra renal:* Infiltração lymphocytaria perivascular central. Adenoma da capsula.

Autopsia nº. 1589.

Sexo: Masculino.

Idade: 20 annos.

Nacionalidade: Brasileira.

*Diagnostico anatomico:* Pneumonia crouposa lobi inferioris pulmonis sinistri et bronchopneumonia lobi superioris pulmonis dextri. Pleuritis fibrinosa acuta et fibrosa chronica adhesiva sinistra. Hydrothorax duplus. Haemorrhagiae musculorum intercostalium. Splenomegalia. Nodus perirenalis. Hyperostosis syphilitica tibiae sinistrae. Ulcus cubiti. Ulcus crurum. Cicatrices et pigmentatio cutis. Phymosis.

*Verificação histologica de syphilis:* Pelle, figado.

*Glandula supra renal:* Adenoma da capsula.

Autopsia nº. 1591.

Sexo: Masculino.

Idade: 40 annos.

Nacionalidade: Brasileira.

*Diagnostico anatomico:* Bronchopneumonia lobi inferioris et partis inferioris et superioris pulmonis sinistri. Oedema et hyperaemia lobi pulmonis dextri. Nephritis interstitialis levis et degeneratio parenchymatosa renum. Atrophia levis hepatis. Myelitis. Hyperaemia meningium et cerebri. Fibrosis lienis. Atro-

phia musculi sceleti. Ascariasis. Noduli plexorum choroidicorum. Cicatrix penis.

*Verificação histologica de syphilis:*

*Glandula supra renal:* Infiltração lymphocytaria e de cellulas plasmaticas na camada cortical e medullar.

Autopsia nº. 1600.

Sexo: Feminino.

Idade: 26 annos.

Nacionalidade: Brasileira.

*Diagnostico anatomico:* Septicaemia. Angiocolitis acuta. Hyperaemia pulmonum et renum. Uterus subinvolutus. Retentio placentae. Endometritis acuta.

*Verificação histologica de syphilis:* glandula supra renal.

*Glandula supra renal* Infiltração lymphocytaria perivascular.

Autopsia nº. 1616.

Sexo: Masculino.

Idade: 49 annos.

Nacionalidade: Portugueza.

*Diagnostico anatomico:* Bronchopneumonia tuberculosa dextra. Pleuritis tuberculosa chronica dextra cum calcificatione. Oedema et hyperaemia pulmonum. Hepatitis chronica. Perihepatitis chronica circumscripta. Perisplenitis chronica. Gastritis chronica catarrhalis.

*Verificação histologica de syphilis:* glandula supra renal.

*Glandula supra renal:* Infiltração lymphocytaria perivascular e camada cortical.

Autopsia nº. 1620.

Sexo: Masculino.

Idade: 19 annos.

*Diagnostico anatomico:* Pleuritis fibrinopurulenta dupla. Mediastinitis fibrinopurulenta. Endocarditis acuta mitralis. Nephritis parenchymatosa subacuta. Hyperplasia levis nodorum retroperitonealium. Splenomegalia (17 + 10 + 4,5) (syphilis). Perisplenitis chronica. Perihepatitis chronica. Fibrosis hepatis (Syphilis).

Haemorrhagia et hyperaemia suprarenalium.

*Verificação histologica de syphilis:* Fígado, glandula suprarenal.

*Glandula supra renal:* Infiltração lymphocytaria e de cellulas plasmaticas fóra da capsula. Lipoidose da cortex.

Autopsia nº. 1621.

Sexo: Masculino.

Idade: 30 annos.

Nacionalidade: Brasileira.

*Diagnostico anatomico:* Peritonitis fibrino-purulenta. Degeneratio adiposa hepatis. Hyperaemia et oedema pulmonum. Degeneratio parenchymatosa renum. Pancreatitis chronica interstitialis (interlobularis et intralobularis). Anaemia. Amputatio femoris sinistri. Cicatrices cruris dextri. Pleuritis chronica adhesiva dextra.

*Verificação histologica de syphilis:* Pancreas, glandulas supra renaes.

*Glandulas supra renaes:* Infiltração lymphocytaria e de cellulas plasmaticas perivascular e em toda a capsula.

Autopsia nº. 1622.

Sexo: Feminino.

Idade: 19 annos.

Nacionalidade: Brasileira.

*Diagnostico anatomico:* Nephritis chronica interstitialis. Hypertrophia ventriculi sinistri. Pacchymeningitis haemorrhagica interna. Hypostasis pulmonum et bronchitis acuta. Infarctus pulmonum. Lymphadenitis tuberculosa peritrachialis. Pleuritis chronica adhesiva dextra. Oedema leptomeningium. Arteriosclerosis incipiens. Cicatrices cutis.

*Verificação histologica de syphilis:* Aorta, pelle, glandula supra renal.

*Glandula supra renal:* Infiltração lymphocytaria e de cellulas plasmaticas perivascular central.

Autopsia nº. 1625.

Sexo: Feminino.

Idade: 62 annos.

Nacionalidade: Portugueza.

*Diagnostico anatomico:* Syphilis. Aortitis syphilitica. Nephritis interstitialis chronica.

*Verificação histologica de syphilis:* Aorta, glandula supra renal.

*Glandula supra renal:* Infiltração lymphocytaria na camada cortical.

Autopsia nº. 1630.

Sexo: Masculino.

Idade: 45 annos.

Nacionalidade: Brasileira.

*Diagnostico anatomico:* Arteriosclerosis. Aortitis chronica syphilitica. Ulcus tuberculosum intestini tenuis. Dilatatio oesophagi et synechiae nodorum. Calcificatio nodorum peribronchialium. Bronchopneumonia loborum inferiorum pulmonum. Oedema et hyperaemia pulmonum. Pleuritis chronica adhesiva sinistra. Degeneratio adiposa myocardii et hepatis. Atrophia lienis. Oedema leptomeningium. Hydrocele dexter. Nephritis parenchymatosa levis acuta Cicatrices crurum. Fibrosis testis.

*Verificação histologica de syphilis:* Aorta, pelle, testiculo.

Autopsia nº. 1633.

Sexo: Masculino.

Idade: 45 annos.

Nacionalidade: Brasileira.

*Diagnostico anatomico:* Tuberculosis ulcerativa et peribronchialis. lobi superioris sinistri. Oedema et hyperaemia pulmonum. Lymphadenitis tuberculosa peritrachealis. Hydrothorax sinister. Pleuritis chronica adhesiva dupla. Tuberculosis ulcerativa tracheae. Dilatatio universalis cordis. Hypertrophia ventriculi sinistri. Enterocolitis tuberculosa ulcerativa. Hyperaemia lienis. Hyperaemia et degeneratio adiposa hepatis. Nephritis parenchymatosa chronica. Adenoma capsulae adrenalis dextrae. Fibrosis testis dextri. Hyperplasia nodorum inguinalium. Cicatrices cutis.



*Verificação histológica de syphilis:*  
Pelle, testiculos, ganglio lymphatico.

*Glandula supra renal:* Tuberculose.  
Adenoma.

Autopsia n.º. 1634.

Sexo: Masculino.

Idade: 64 annos.

Nacionalidade: Italiana.

*Diagnosticum anatomicum:* Syphilis pulmonum. Nephritis interstitialis chronica. Degeneratio adiposa hepatis. Oedema pulmonum. Hydroperitoneum. Hydrothorax duplex. Oedema subcutaneum. Vesiculitis seminalis chronica.

*Verificação histológica de syphilis:*  
Pulmão, myocardio, glandula supra renal.

*Glandula supra renal:* Infiltração lymphocytaria disseminada e perivascular.

Autopsia n.º. 1637.

Sexo: Masculino.

Idade: 23 annos.

Nacionalidade Brasileira.

*Diagnosticum anatomicum:* Leptomeningitis suppurativa acuta. Hyperaemia nodulorum Peyerii. Haemorrhagia capsulae suprarenalis dextrae. Tuberculosis peribronchialis pulmonis dextri. Lymphadenitis tracheobronchialis. Aortitis syphilitica. Exanthema. Petechiae pericardii et mucosae vesicae urinalis. Ascariasis. Trichuriasis. Cystis peritrachealis.

*Verificação histológica de syphilis:*  
Aorta, glandula supra renal.

*Glandula supra renal:* Infiltração lymphocytaria e cellulas plasmaticas perivascular. Haemorrhagia, infarcto.

Autopsia n.º. 1645.

Sexo: Masculino.

Idade: 33 annos.

Nacionalidade: Brasileira.

*Diagnosticum anatomicum:* Tuberculosis miliaris et ulcerativa pulmonum. Meningitis tuberculosa. Pleuritis chronica adhesiva dupla. Aortitis syphilitica. Hyperaemia hepatis, lienis et renum. Lympha-

denitis tuberculosa tracheobronchialis. Tuberculosis prostatae. Colitis ulcerativa. Varices recti. Ankylostomiasis. Trichuriasis. Ascariasis.

*Verificação histológica de syphilis:*  
Musculos.

Autopsia n.º. 1654.

Sexo: Masculino.

Idade: 36 annos.

Nacionalidade: Brasileira.

*Diagnosticum anatomicum:* Septicemia. Syphilis gravis. Perihepatitis et perisplenitis chronica. Gummata hepatis et lienis. Hyperplasia lienis. Pleuritis chronica adhesiva dupla. Hyperaemia hepatis, lienis et renum. Hepatitis interstitialis chronica sporadica. Colitis catarrhalis. Cicatrix epiglottidis. Fibrosis testis sinistri. Gastritis catarrhalis. Hyperaemia pulmonum. Cicatrices crurum.

*Verificação histológica de syphilis:*  
Pelle, figado, testiculo, glandula supra renal.

*Glandula supra renal:* Infiltração lymphocytaria disseminada.

Autopsia n.º. 1655.

Sexo: Masculino:

Idade: 26 annos.

Nacionalidade: Brasileira.

*Diagnosticum anatomicum:* Bronchopneumonia dextra. Pleuritis fibrinosa dextra. Pleuritis adhesiva chronica dupla. Pericarditis acuta fibrinopurulenta. Laryngitis pseudomembranosa (Diphtheria). Tracheotomia. Hyperplasia lienis. Perisplenitis et perihepatitis chronica. Hepatitis intrsetitialis chronica et cicatrices. Pericholangitis chronica. Colitis follicularis. Gastritis haemorrhagica. Petechiae istestini tenuis. Lymphadenitis tuberculosa peribronchialis et peritrachealis. Oedema epiglottidis. Medulla ossea rubra. Ascariasis. Ankylostomiasis. Nephritis diffusa acuta. Hyperplasia glandularum suprarenalium. Cicatrices crurum. Syphilis. Hydrocele dupla. Lymphadenitis chronica mesaraica. Schistosomiasis.

N. B.—O caso parece ser de Molestia de BANTI, morto por causa de uma infecção diphtherica.

*Verificação histologica de syphilis:* glandula supra renal.

*Glandula supra renal:* Infiltração lymphocytaria e de cellulas plasmaticas perivascular. Espessamento da capsula.

Autopsia n.º. 1662.

Sexo: Masculino.

Idade: 62 annos.

Nacionalidade: Portugueza.

*Diagnostico anatomico:* Bronchopneumonia confluens lobi inferioris dextri. Tuberculosis ulcerativa chronica et fibrosis lobi superioris pulmonis dextri. Pneumonia syphilitica. Pleuritis fibrosa chronica dextra. Hyperaemia cerebri. Lymphadenitis acuta peribronchialis. Nephritis interstitialis chronica. Atrophia fusca cordis. Atrophia hepatis et perihepatitis chronica (levis). Hepatitis interstitialis (syphilis). Atrophia et fibrosis lienis. Arteriosclerosis. Gastritis chronica atrophica. Enteritis haemorrhagica acuta. Fibrosis testis. Hypertrophia prostatae.

*Verificação histologica de syphilis:* Pulmão, e testiculo.

*Glandula supra renal:* Ganglios lymphaticos intracapsulares. Adenoma da capsula.

Autopsia n.º. 1668.

Sexo: Masculino.

Idade: 70 annos.

Nacionalidade: Inglez.

*Diagnostico anatomico:* Leptomenigitis suppurativa acuta (meningococcus). Nephritis interstitialis chronica. Arteriosclerosis. Aortitis chronica cyphilitica. Splenitis acuta. Tuberculosis fibrocascosa apicis pulmonis dextri. Hyperaemia pulmonum. Petechiae epicardii et mucosae vesicae urinalis. Fibrosis et atrophia testis dextri.

*Verificação histologica de syphilis:* Aorta, testiculo, glandula supra renal.

*Glandula supra renal:* Infiltração

lymphocytaria e cellulas plasmaticas perivascular. Hyperaemia.

Autopsia n.º. 1670.

Sexo: Masculino.

Idade: 26 annos.

Nacionalidade: Brasileira.

*Diagnostico anatomico:* Otitis media suppurativa. Bronchopneumonia confluens lobi inferioris pulmonis sinistri. Pleuritis fibrinosa acuta sinistra. Lymphadenitis acuta peribronchialis. Pleuritis fibrosa chronica dextra. Hydroperitoneum. Hyperaemia chronica et degeneratio hepatis. Degeneratio et cicatrices renum. Splenitis acuta. Aortitis syphilitica. Gastritis subacuta. Ulcera cruris. Ascariasis.

*Verificação histologica de syphilis:* Aorta, pelle.

Autopsia n.º. 1671.

Sexo: Feminino.

Idade: 24 annos.

Nacionalidade: Brasileira.

*Diagnostico anatomico:* Ankylostomiasis. Degeneratio acuta renum. Hydroperitoneum. Hydrothorax duplus. Hydropericardium. Endocarditis acuta vegetativa mitralis (levis). Dilatatio auriculae et ventriculi dextri. Anomalia cordis. Oedema pulmonum. Anaemia. Splenomegalia et cicatrices lienis. Ascariasis.

*Verificação histologica de syphilis:* Glandula supra renal.

*Glandula supra renal:* Espessamento da capsula.

Autopsia n.º. 1677.

Sexo: Masculino.

Idade: 40 annos.

Nacionalidade: Brasileira.

*Diagnostico anatomico:* Aortitis syphilitica. Endocarditis chronica valvulae aorticae. Hypertrophia et dilatatio universalis cordis. Hydroperitoneum. Hydrothorax duplus. Pleuritis fibrosa chronica dextra. Tuberculosis fibrosa chronica lobi superioris pulmonis dextri.

*Verificação histologica de syphilis:* Aorta, endocardio, glandula supra renal.

*Glandula supra renal: Espessamento da capsula.*

Autopsia nº. 1679.

Sexo: Masculino.

Idade: 41 annos.

Nacionalidade: Portugueza.

*Diagnosticum anatomicum: Aortitis syphilitica. Dilatatio universalis cordis. Hypertrophia ventriculi sinistri. Hyperplasia, hyperaemia et pigmentatio lienis. Hyperaemia chronica renum. Pleuritis chronica adhesiva dupla. Hydrothorax dexter. Emphysaema pulmonum. Hyperaemia meningium. Haemorrhagia subpleuralis dextri. Gastritis ulcerativa. Ankylostomiasis. Ascariasis.*

*Verificação histologica de syphilis: Aorta, rins, pulmão, glandula supra renal.*

*Glandula supra renal: Infiltração lymphocytaria e de cellulas plasmaticas perivascular e medullar. Espessamento da capsula.*

Autopsia nº. 1681.

Sexo: Feminino:

Idade: 35 annos.

Nacionalidade: Brasileira.

*Diagnosticum anatomicum: Aortitis syphilitica et aneurisma arcus aortae. Dilatatio et hypertrophia ventriculi sinistri. Endocarditis chronica aortae. Obliteratio orificii arteriae coronariae dextrae. Hydrothorax duplex. Hydroperitoneum. Hyperaemia et oedema pulmonis utriusque. Atelectasia lobi inferioris pulmonis sinistri. Hyperaemia renum. Hyperaemia chronica passiva et degeneratio hepatis. Pleuritis fibrosa chronica adhesiva dupla. Cicatrices colli uteri. Ankylostomiasis. Cadaver putrefactum.*

*Verificação histologica de syphilis: Aneurisma, endocardio, glandula supra renal.*

*Glandula supra renal: Infiltração lymphocytaria e de cellulas plasmaticas perivascular. Adenoma da capsula. Lipoidose.*

Autopsia nº. 1683.

Sexo: Masculino.

Idade: 39 annos.

Nacionalidade: Brasileira.

*Diagnosticum anatomicum: Syphilis. Aortitis syphilitica. Lymphadenitis universalis. Tuberculosis circumscripta pulmonis sinistri. Pleuritis adhesiva chronica dupla. Hyperaemia pulmonum, hepatis, lienis, renum et cerebri.*

*Verificação histologica de syphilis: Aorta, glandula suprarenal.*

*Glandula supra renal: Infiltração lymphocytaria perivascular. Ligeiro espessamento da capsula. Lipoidose da cortex.*

Autopsia nº. 1684.

Sexo: Masculino.

Idade: 45 annos.

Nacionalidade: Brasileira.

*Diagnosticum anatomicum: Tuberculosis ulcerativa pulmonis. Tuberculosis miliaris peribronchialis. Pleuritis chronica adhesiva dupla. Arteriosclerosis. Degeneratio adiposa hepatis Hernia directa inguinalis dextra.*

*Verificação histologica de syphilis: Aorta, glandula supra renal.*

*Glandula supra renal: Infiltração lymphocytaria e de cellulas plasmaticas perivascular. Lipoidose da cortex.*

Autopsia nº. 1685.

Sexo: Feminino.

Idade: 25 annos.

Nacionalidade: Brasileira.

*Diagnosticum anatomicum: Cicatrix et stenosis pylori. Lymphadenitis suppurativa peripancreatica, mesenterica et pre-aortica. Cicatrices tuberculosae ilei. Tuberculosis fibrocasseosa circumscripta pulmonis dextri. Degeneratio adiposa myocardii. Aortitis syphilitica. Degeneratio adiposa hepatis. Degeneratio parenchymatosa renum. Oophoritis tuberculosa. Cicatrices cutaneae inguinocrurales. Cachexia. Myocarditis syphilitica.*

*Verificação histologica de syphilis:*

Myocardio e aorta, glanglio lymphatico, glandula supra renal.

*Glandula supra renal:* Infiltração lymphocytaria e de cellulas plasmaticas, perivascular central. Adenoma. Espessamento consideravel da capsula.

Autopsia nº. 1687.

Sexo: Masculino.

Idade:

Nacionalidade:

*Diagnostico anatomico:* Peritonitis suppurativa acuta. Salpingitis, endometritis, myometritis suppurativa. Lymphadenitis tracheobronchialis tuberculosa. Aortitis syphilitica. Pleuritis adhesiva dextra. Cadaver putrefactum.

*Verificação histologica de syphilis:* Aorta, glandula supra renal.

*Glandula supra renal:* Infiltração lymphocytaria perivascular.

Autopsia nº. 1688.

Sexo: Feminino.

Idade: 29 annos.

Nacionalidade: Brasileira.

*Diagnostico anatomico:* Pyodermatitis faciei. Abscessus pulmonum. Pleuritis fibrinosa acuta. Arteritis syphilitica incipiens. Hyperplasia et hyperaemia lienis. Hyperaemia hepatis et renum. Decubitus. Pigmentatio circumscripta crurum. Ascariasis. Trichuriasis.

*Verificação histologica de syphilis:* Aorta, glandula supra renal.

*Glandula supra renal:* Infiltração lymphocytaria ligeira na camada cortical. Espessamento da capsula.

Autopsia nº. 1689.

Sexo: Feminino.

Idade: 49 annos.

Nacionalidade: Brasileira.

*Diagnostico anatomico:* (Morbus Raynaudi). Bronchopneumonia loborum inferioris et medii pulmonis dextri. Pleuritis serofibrinosa sinistra. Pleuritis adhesiva subacuta dextra. Pericarditis serofibrinosa levis. Hypertrophia ventriculi

utriusque cordis. Atrophia flava hepatis. Nephritis interstitialis chronica. Arteriosclerosis. Gangraena digitorum manus sinistrae. Clades digitorum manus dextrae. Gangraena digitorum pedis dextri. Sclerosis levis vasorum basis cerebri. Oedema leptomeningium. Endarteritis obliterans syphilitica membrorum.

*Verificação histologica de syphilis:* Aorta, glandula supra renal.

*Glandula supra renal:* Espessamento da capsula.

Autopsia nº. 1691.

Sexo: Masculino.

Idade: 48 annos.

Nacionalidade: Portugueza.

*Diagnostico anatomico:* Epithelioma bronchi. Epithelioma metastaticum pulmonis, nodorum mediastinorum, oesophagi, hepatis et glandulae suprarenalis. Pneumonia crouposa. Pleuritis fibrinosa acuta sinistra. Pleuritis chronica adhesiva dextra. Emphysaema pulmonis dextri. Splenitis acuta. Nephritis parenchymatosa acuta. Aortitis chronica syphilitica. Hydrocele dupla. Hernia inguinalis directa.

Microscopicamente foram encontrados focos do tumor no myocardio.

*Verificação histologica de syphilis:* Aorta.

*Glandula supra renal:* Adenoma da capsula. Carcinoma.

Autopsia nº. 1692.

Sexo: Masculino.

Idade: 50 annos.

Nacionalidade: Hespanhola.

*Diagnostico anatomico:* Malaria. Oedema pulmonum. Degeneratio parenchymatosa renum. Pigmentatio hepatis et lienis. Splenitis acuta. Arteriosclerosis. Icterus. Lymphadenitis tuberculosa tracheobronchialis. Aortitis chronica syphilitica. Tuberculosis fibrocaciosa pulmonis.

*Verificação histologica de syphilis:* Aorta, e glandula supra renal.

*Glandula supra renal:* Infiltração lymphocytaria e de cellulas plasmaticas perivascular e disseminadamente.

Autopsia nº. 1700.

Sexo: Masculino.

Idade: 28 annos.

Nacionalidade: Brasileira.

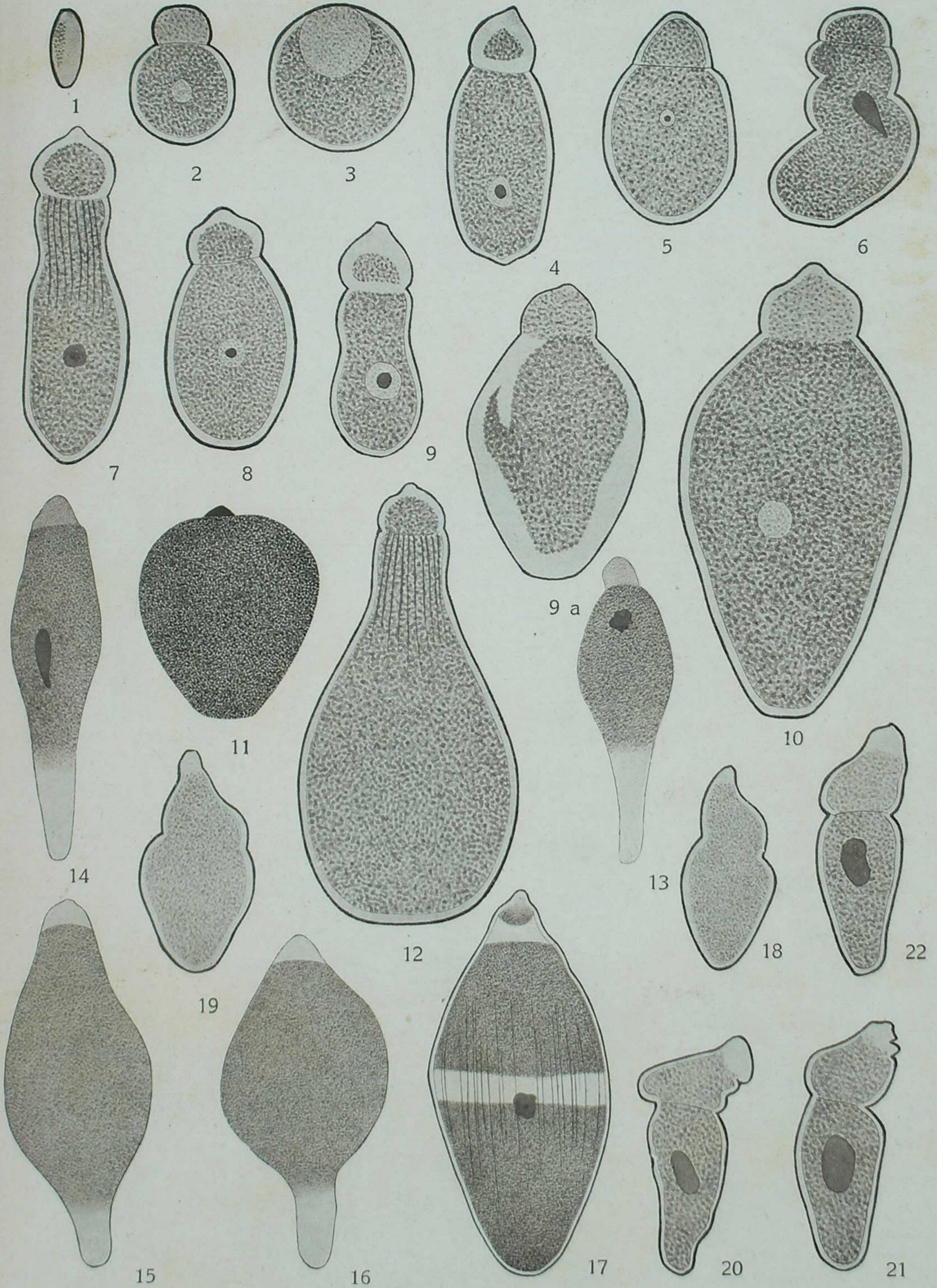
*Diagnostico anatomico:* Pneumonia crouposa dextra. Tuberculosis fibrocaseosa pulmonis dextri. Lymphadenitis tuberculosa tracheobronchialis. Aortitis chronica syphilitica. Degeneratio adiposa

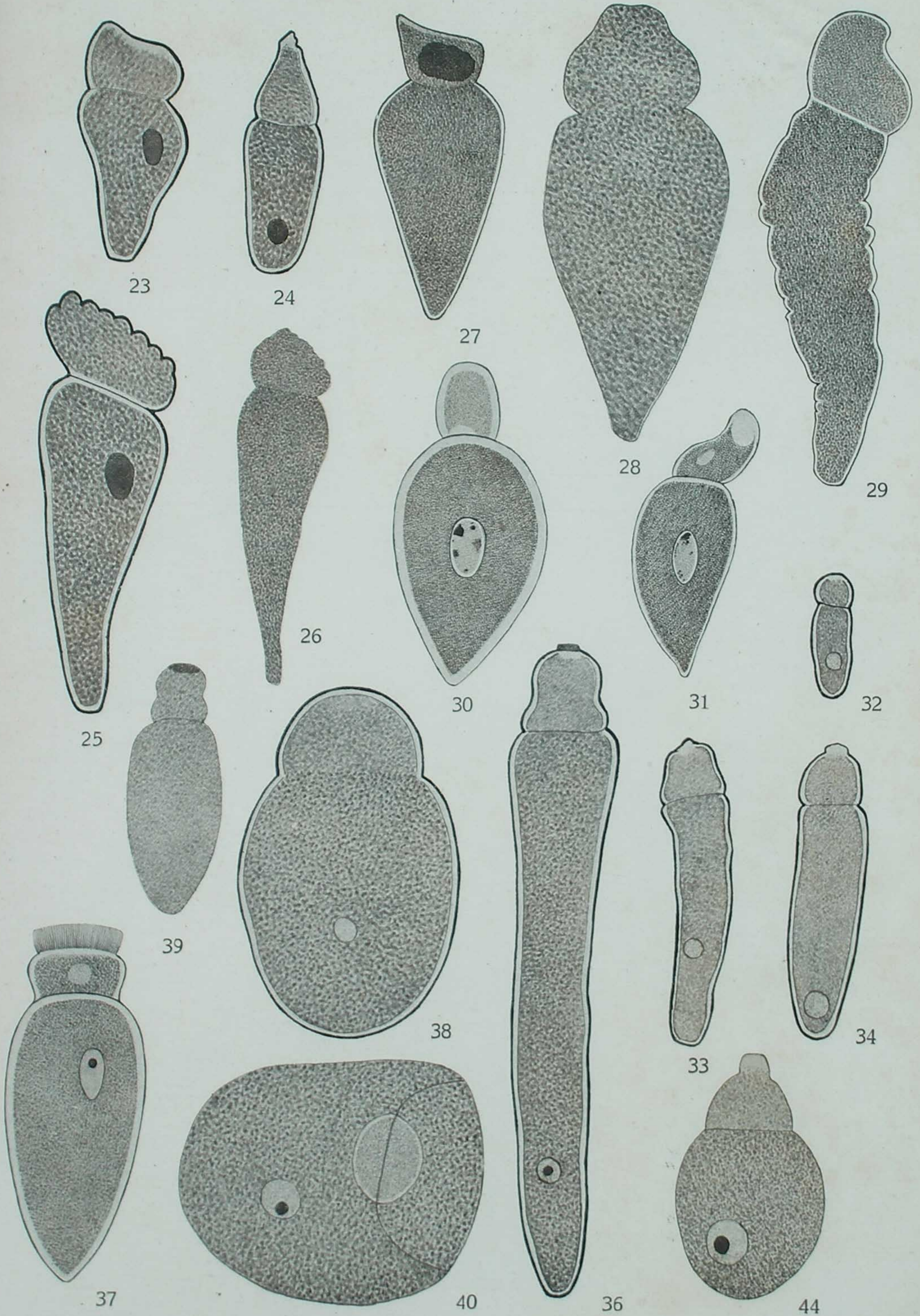
myocardii. Degeneratio adiposa et tuberculosis miliaris hepatis. Nephritis parenchymatosa. Splenitis acuta. Anaemia. Anasarca. Cicatrix penis. Ankylostomiasis.

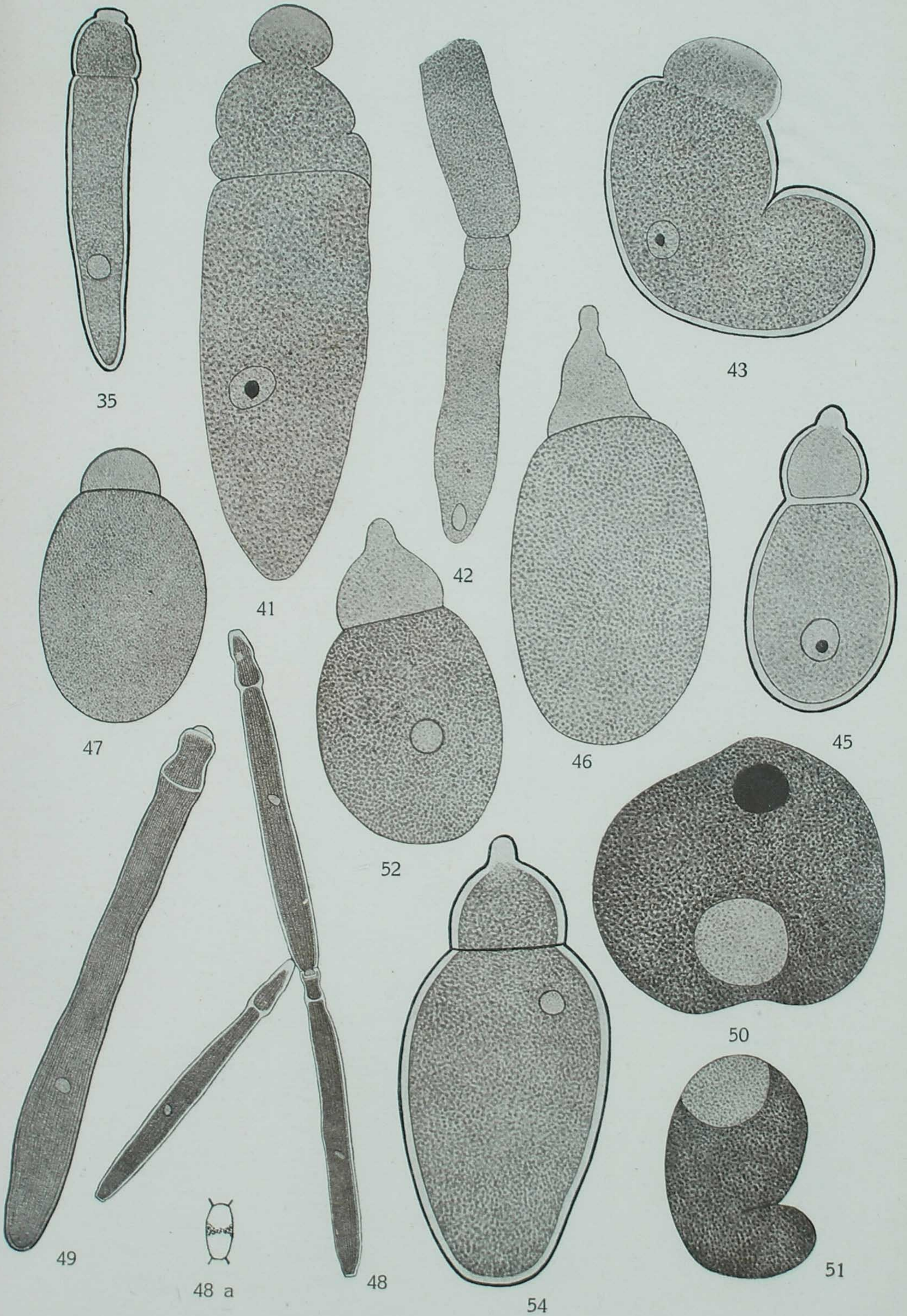
Microscopicamente foi verificado infiltração lymphocytaria na capsula supra renal.

*Verificação histologica de syphilis:* Penis, glandula supra renal.

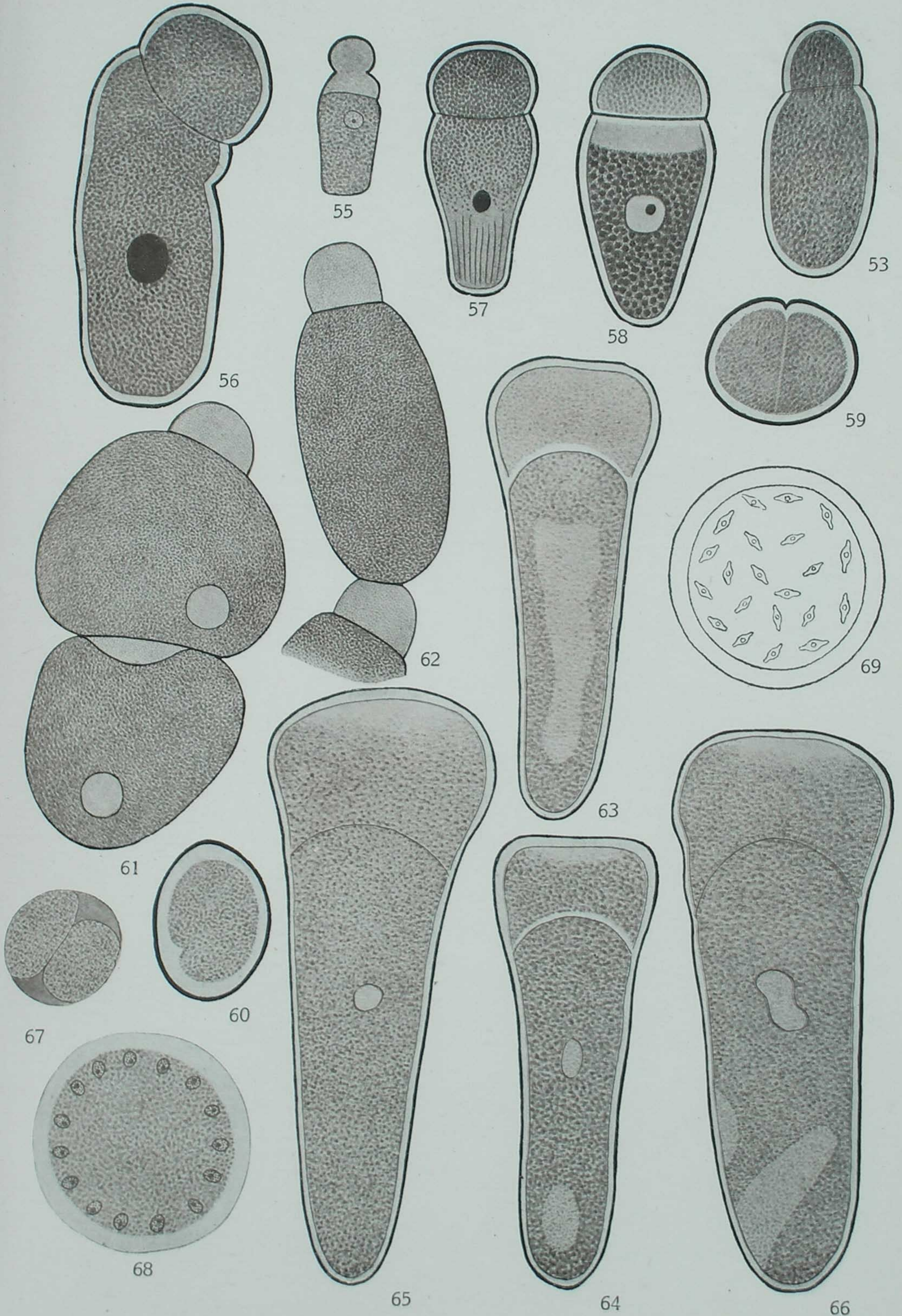
*Glandula supra renal:* Infiltração lymphocytaria camada medullar e perivascular.

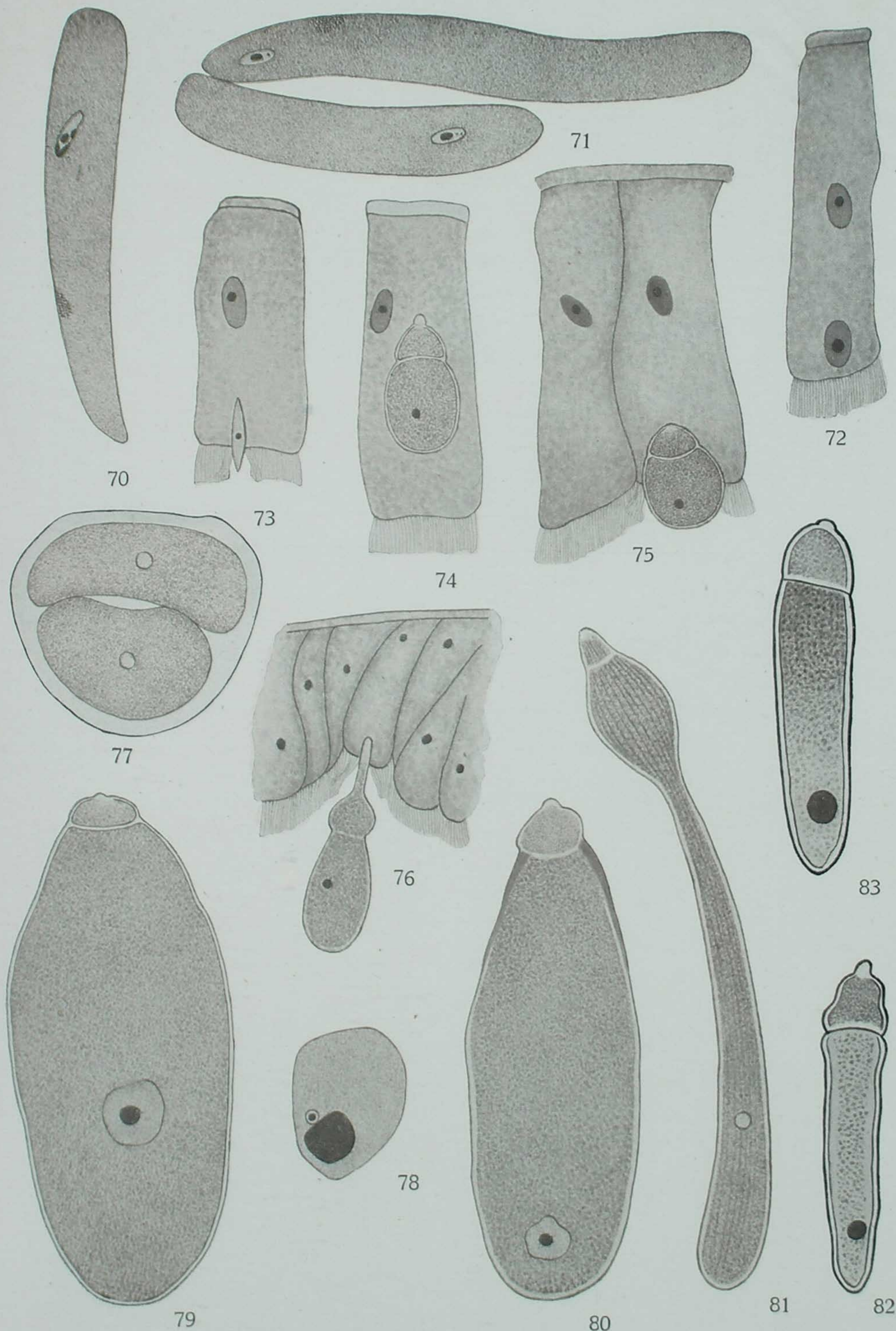


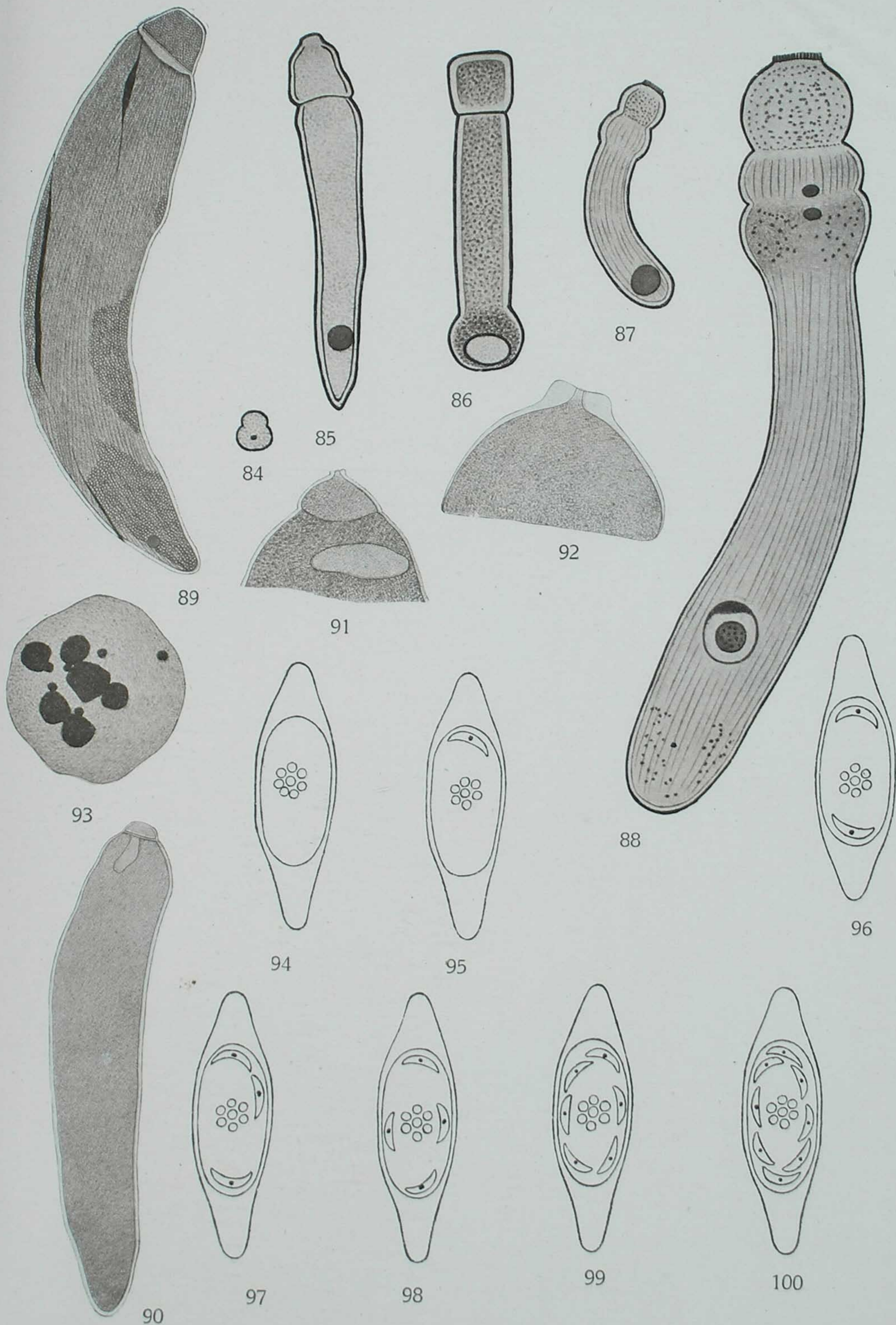


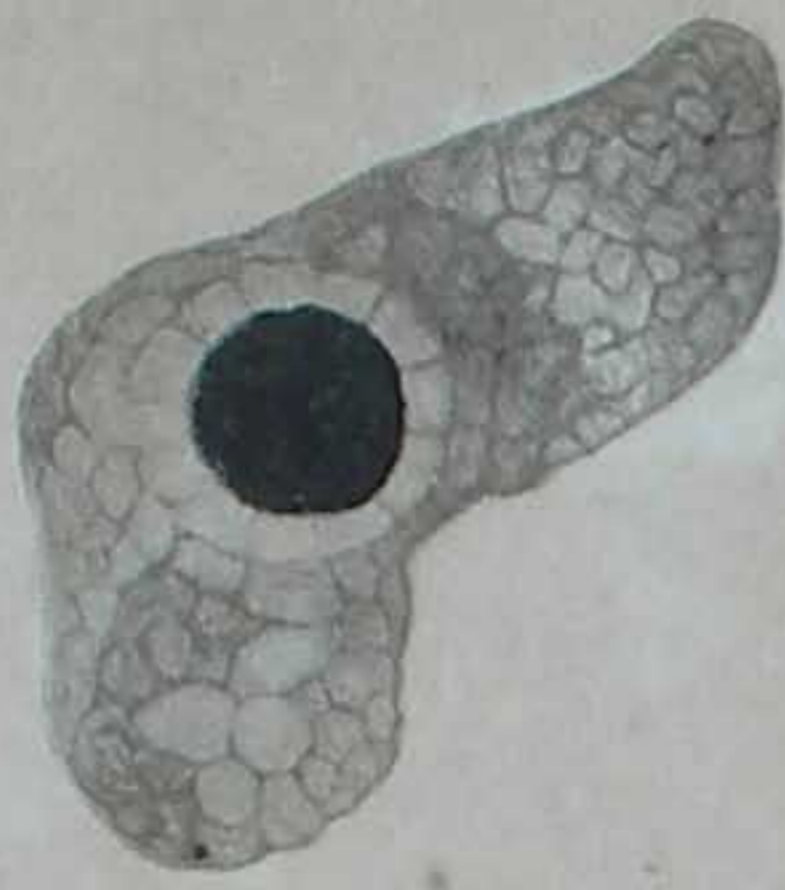




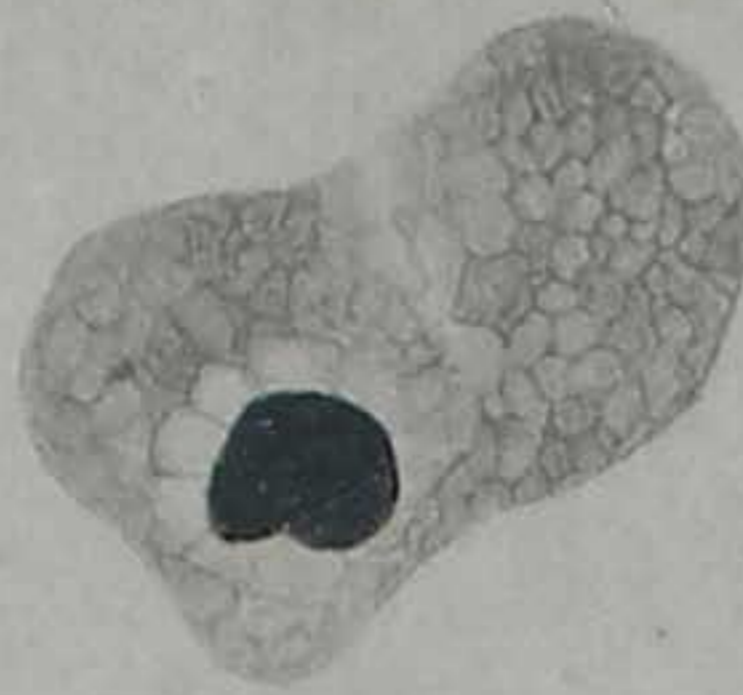








1



2



3



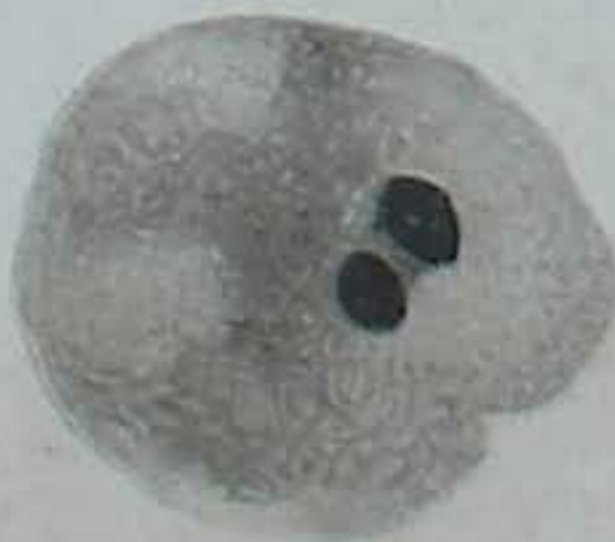
4




5



6



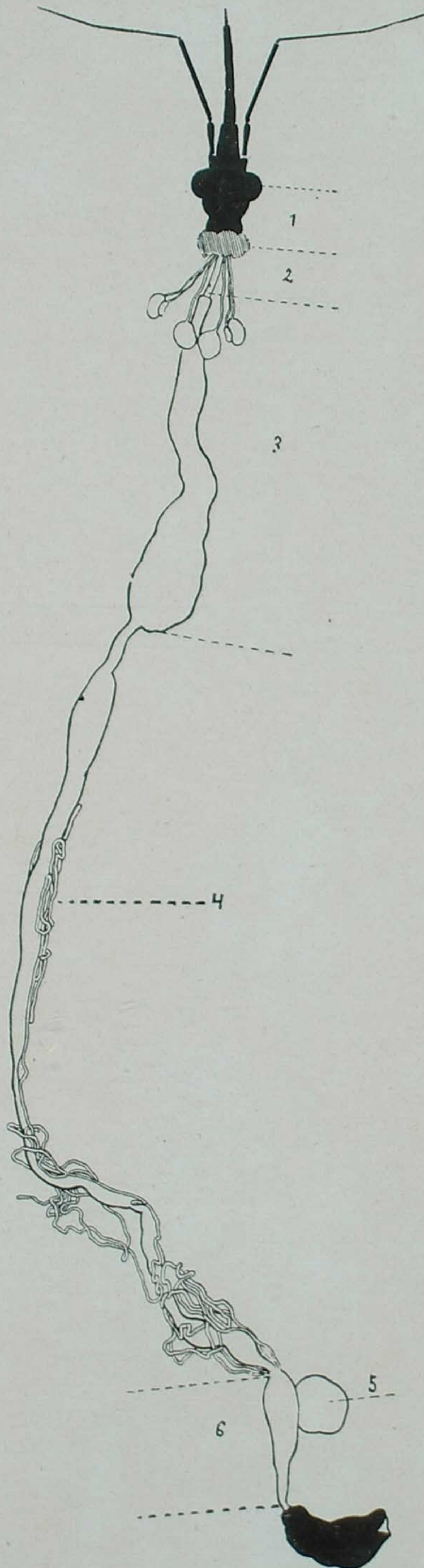
7

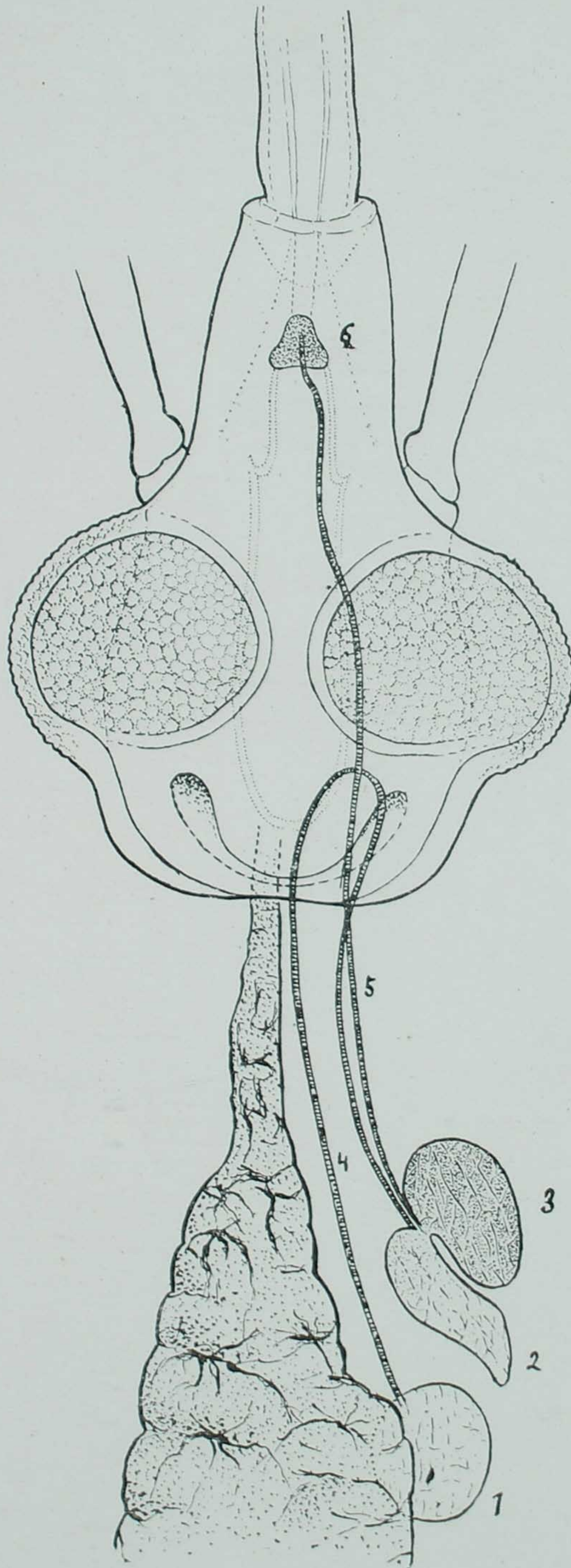


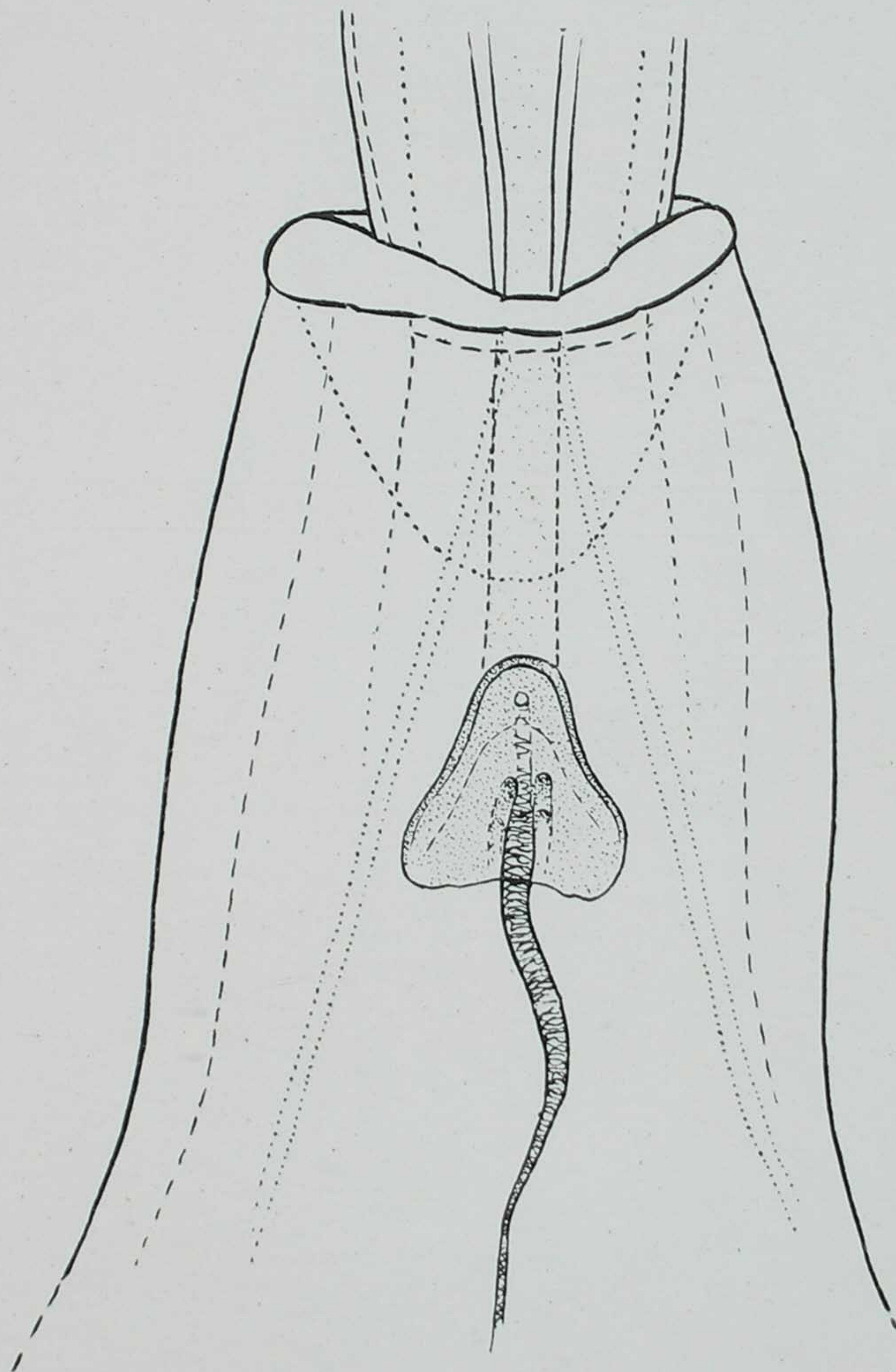
8

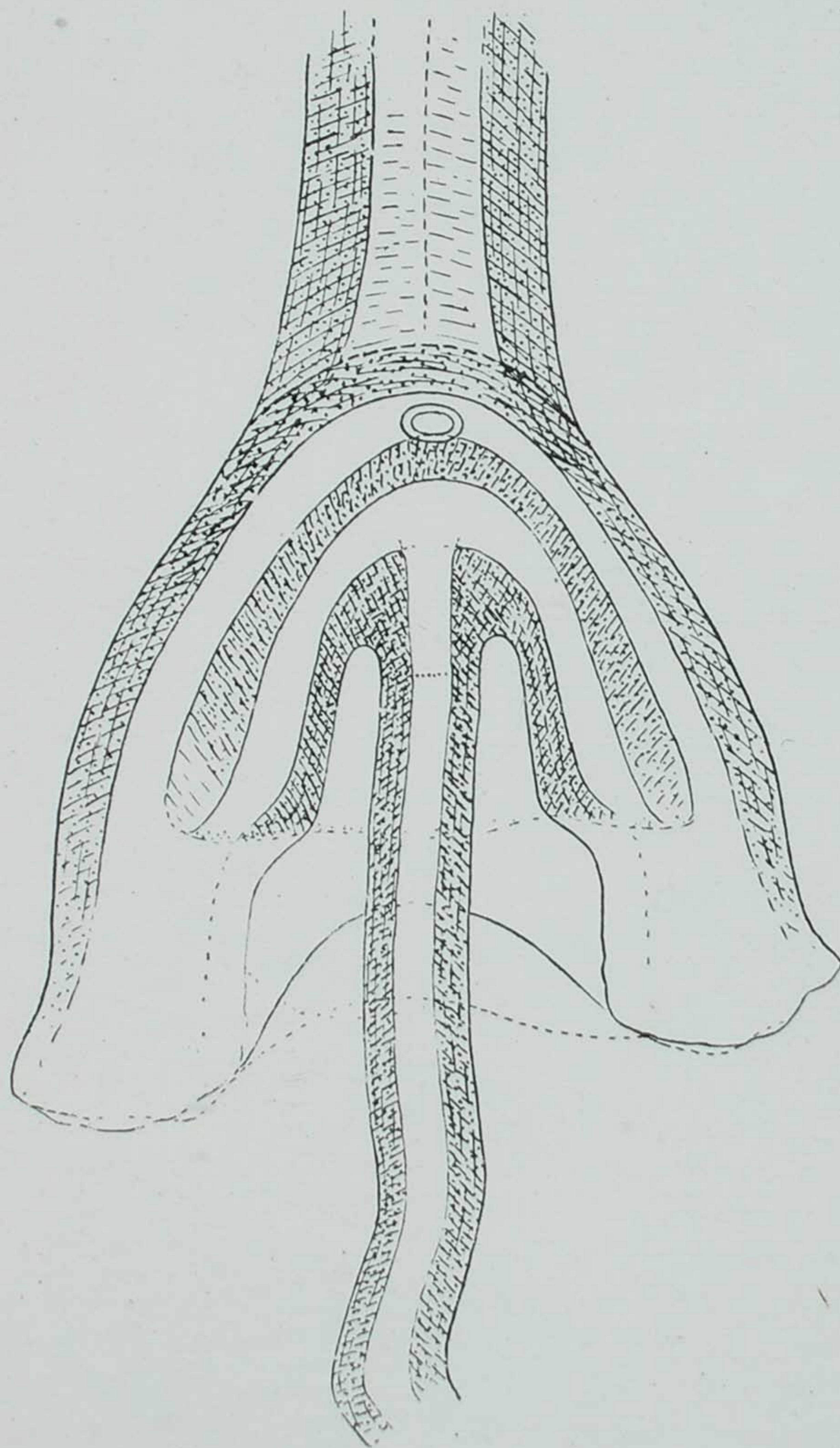


9

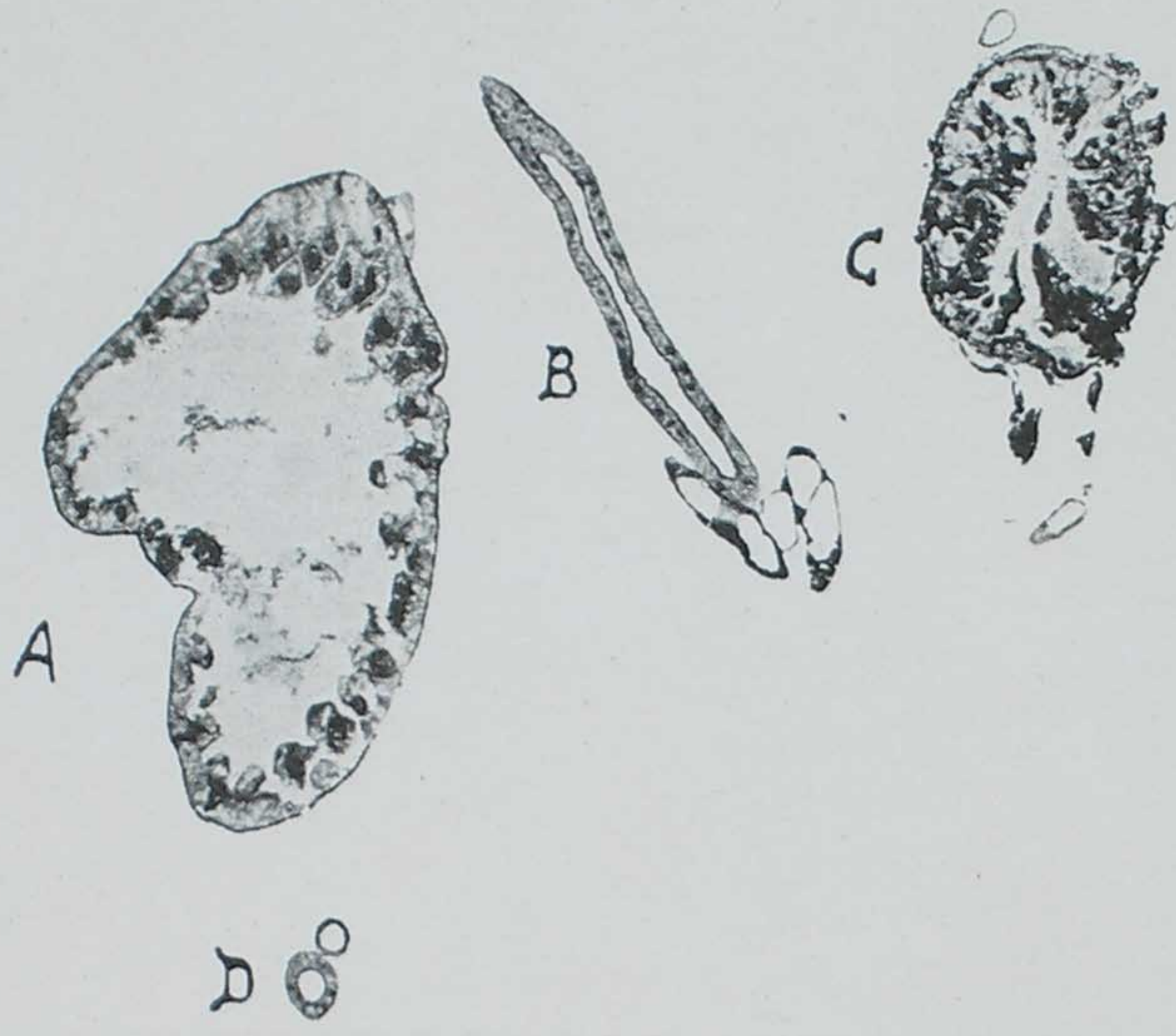






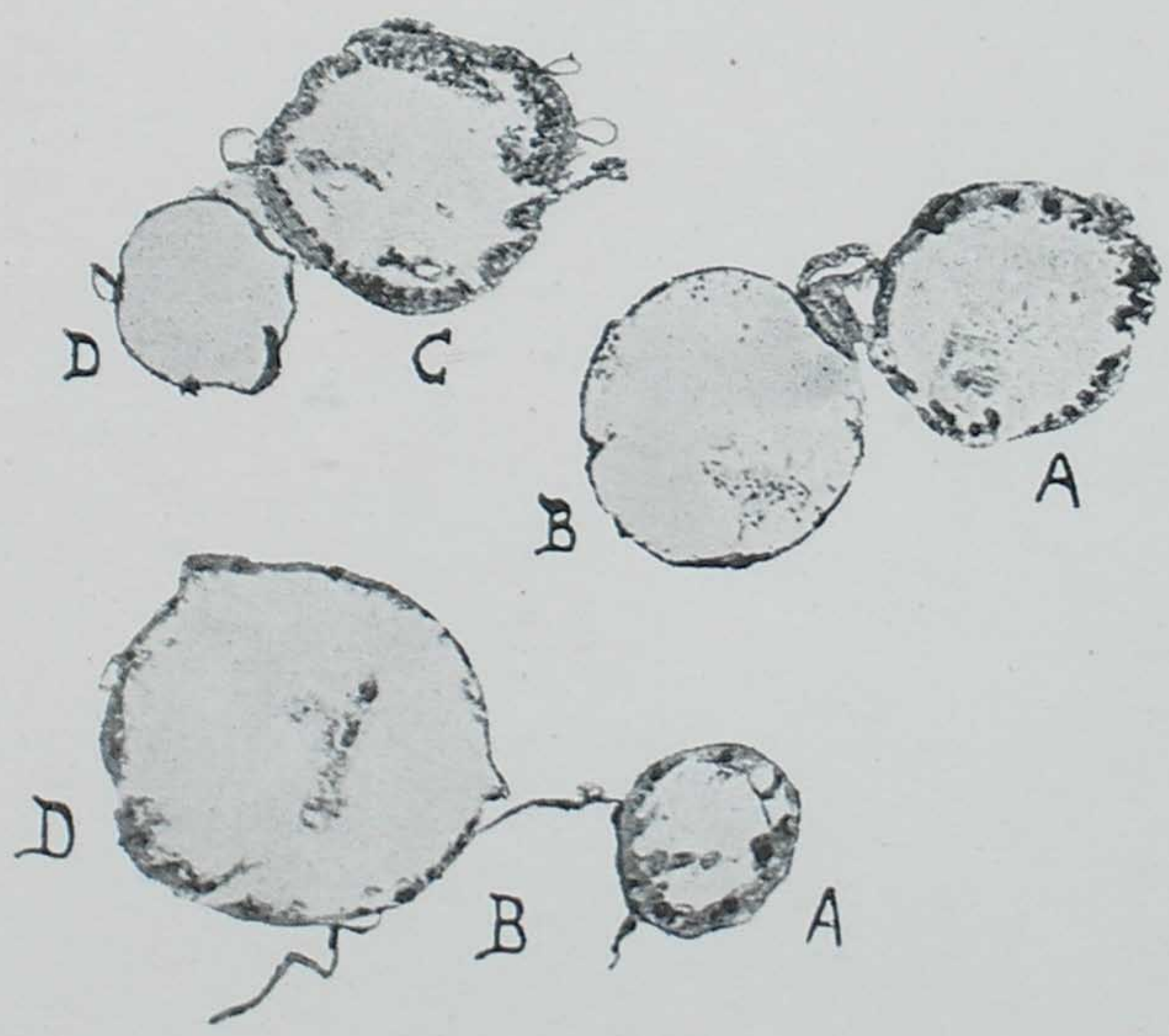






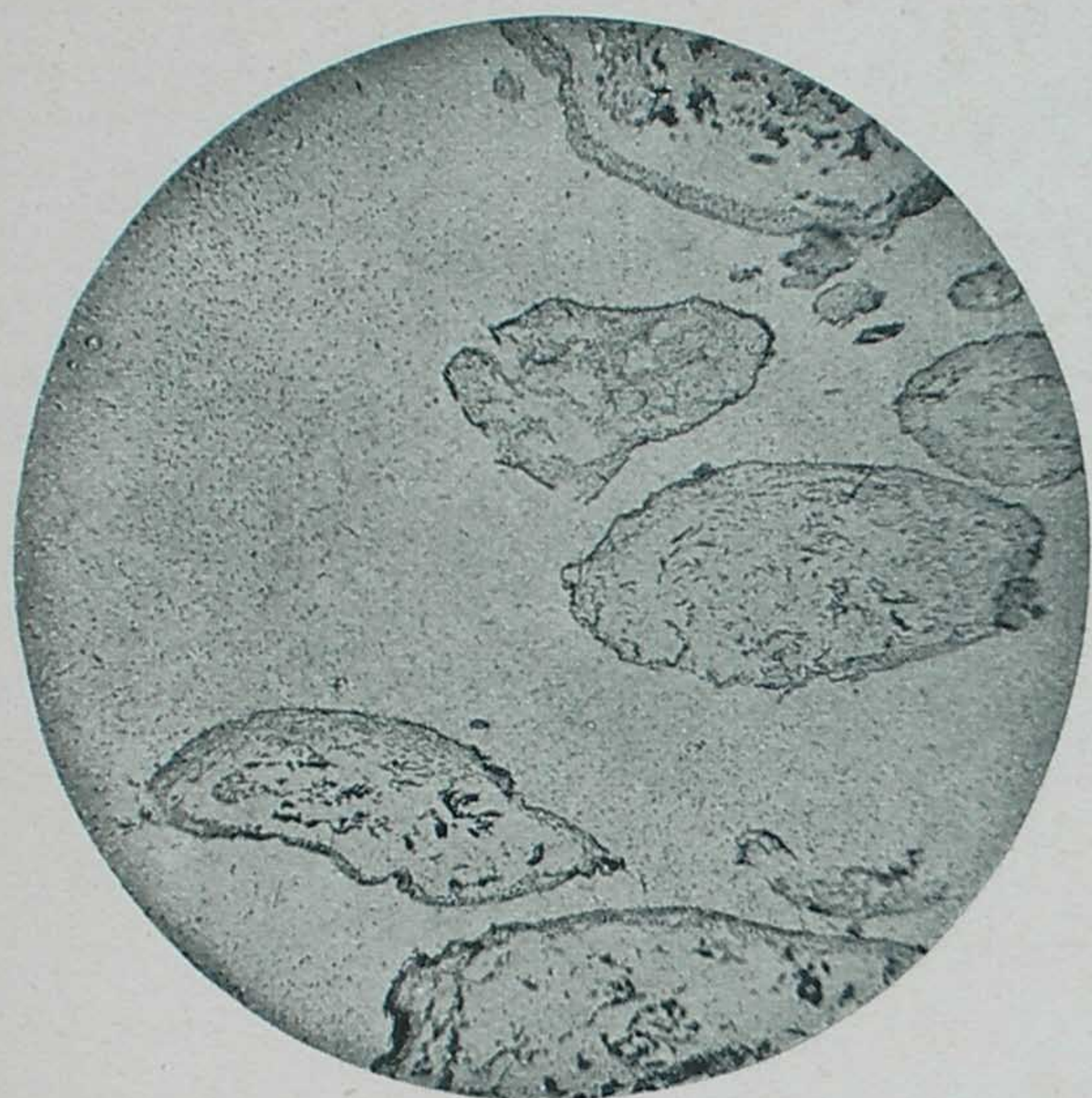D O

1

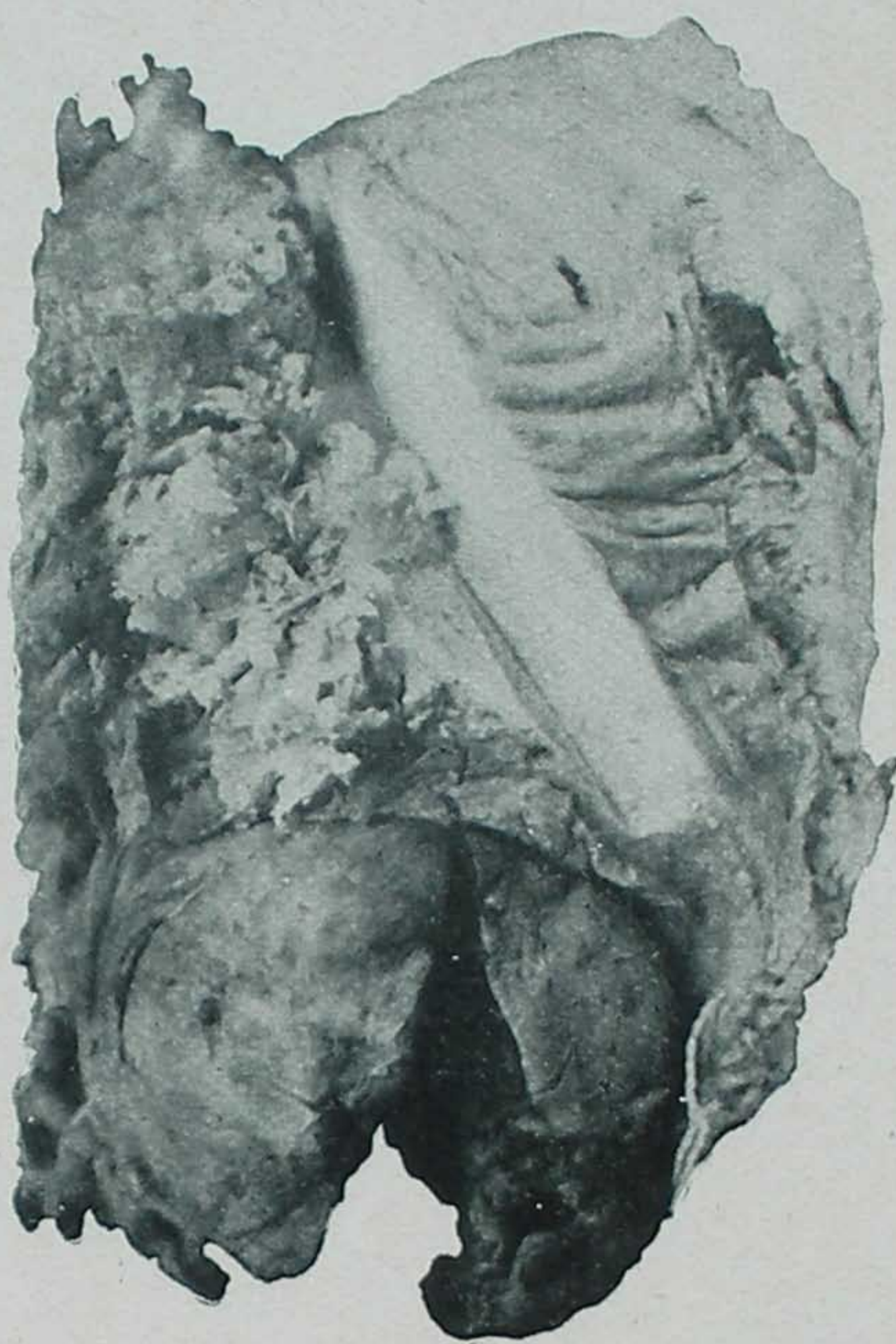

2

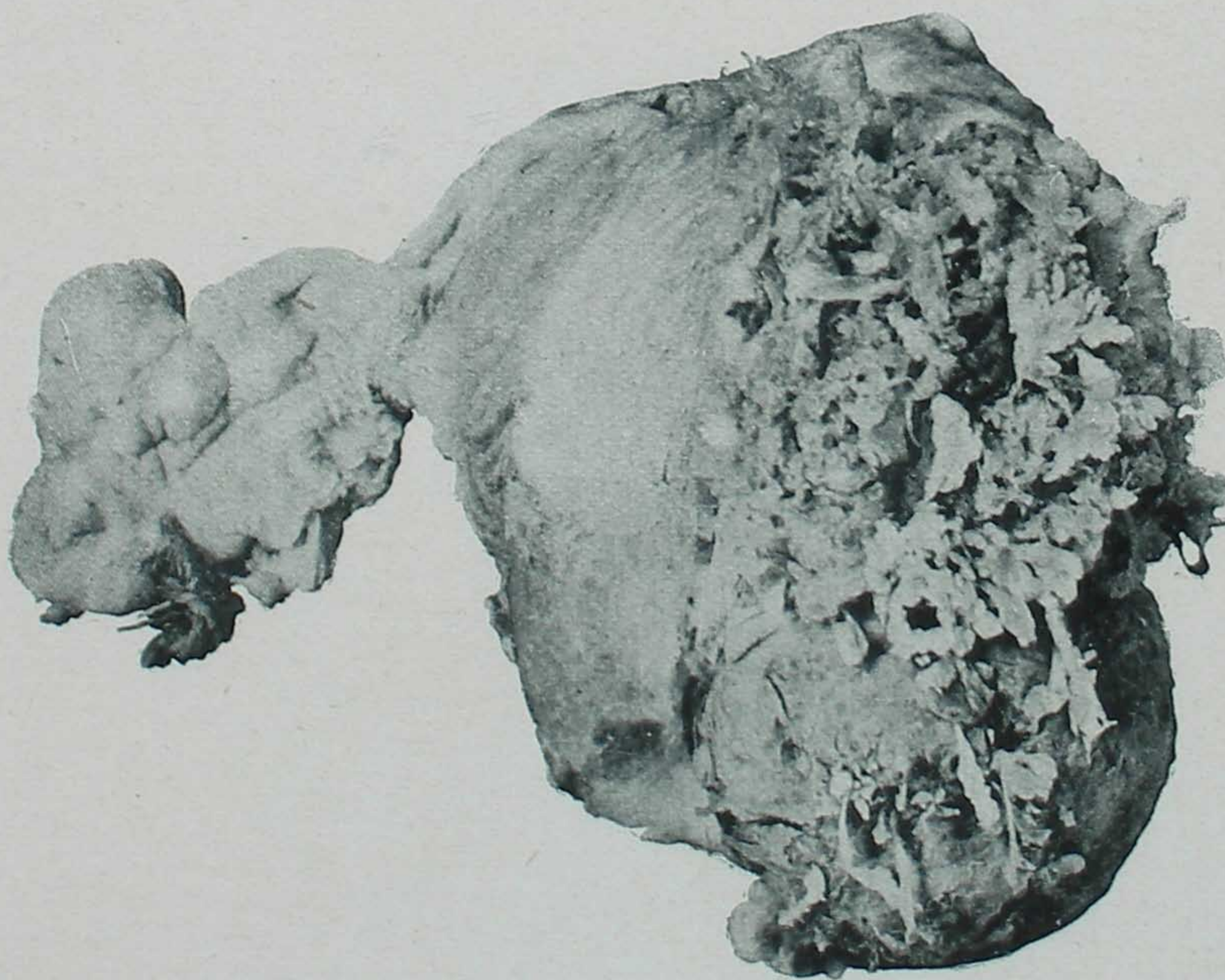




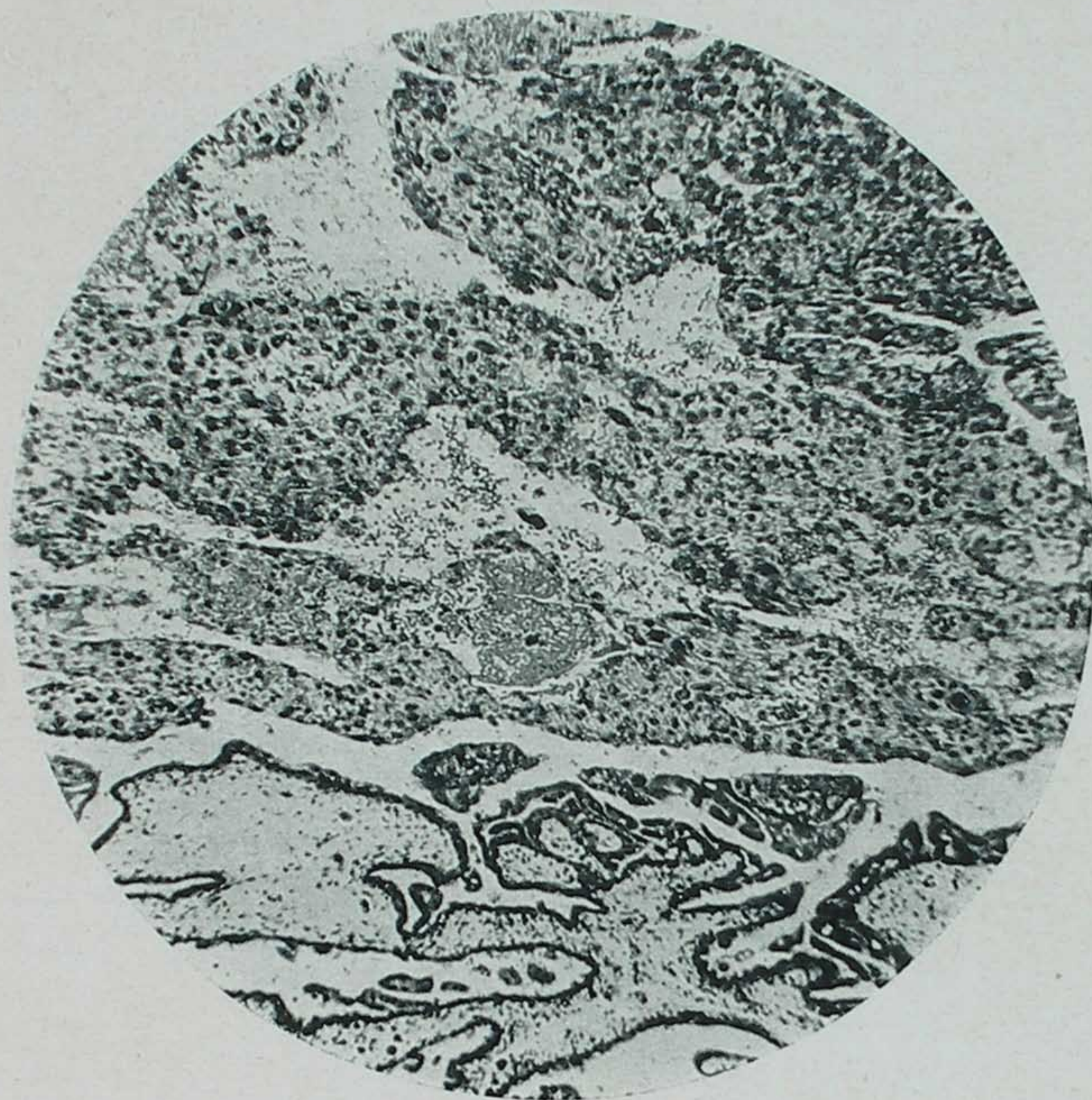2



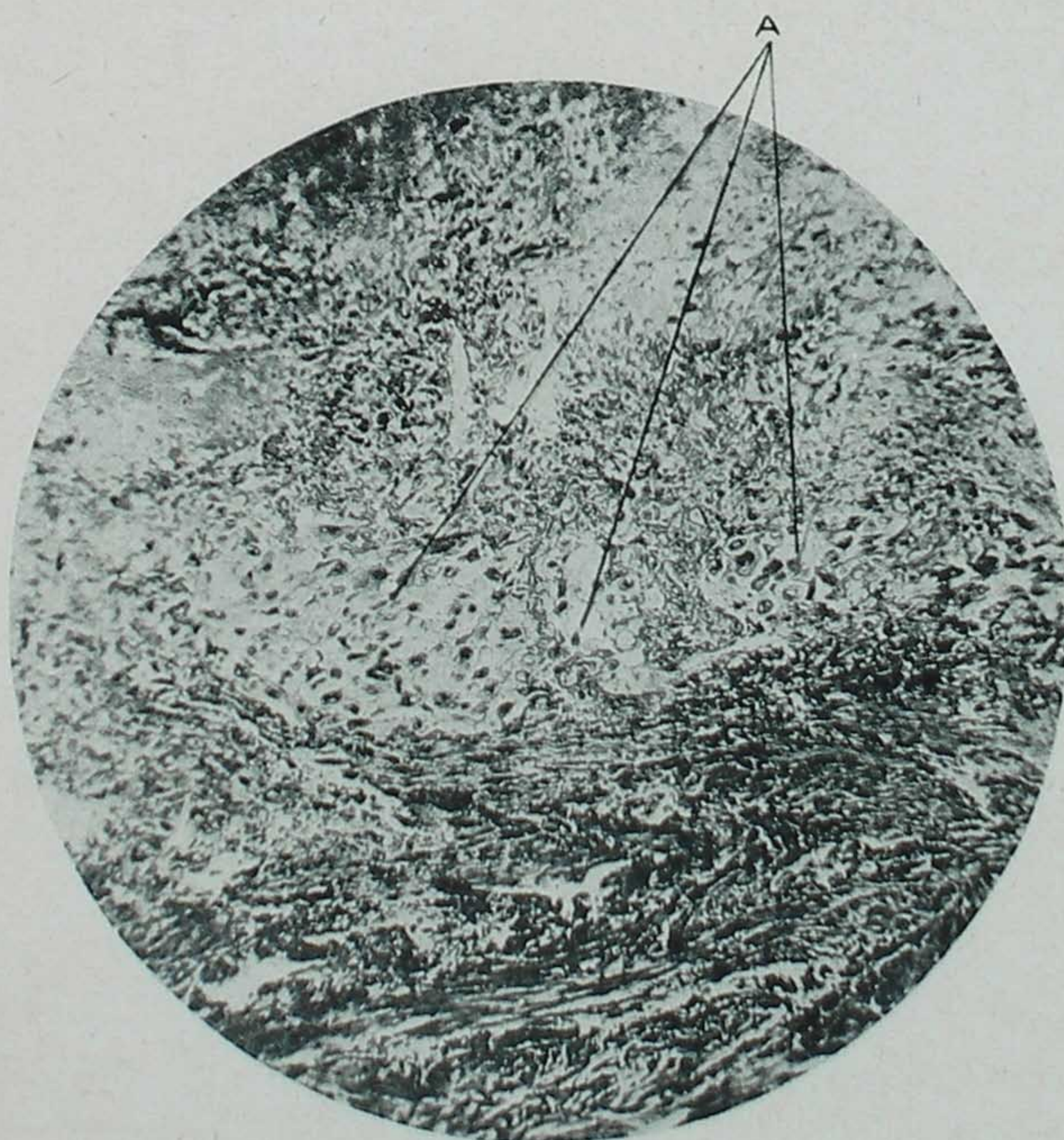
4



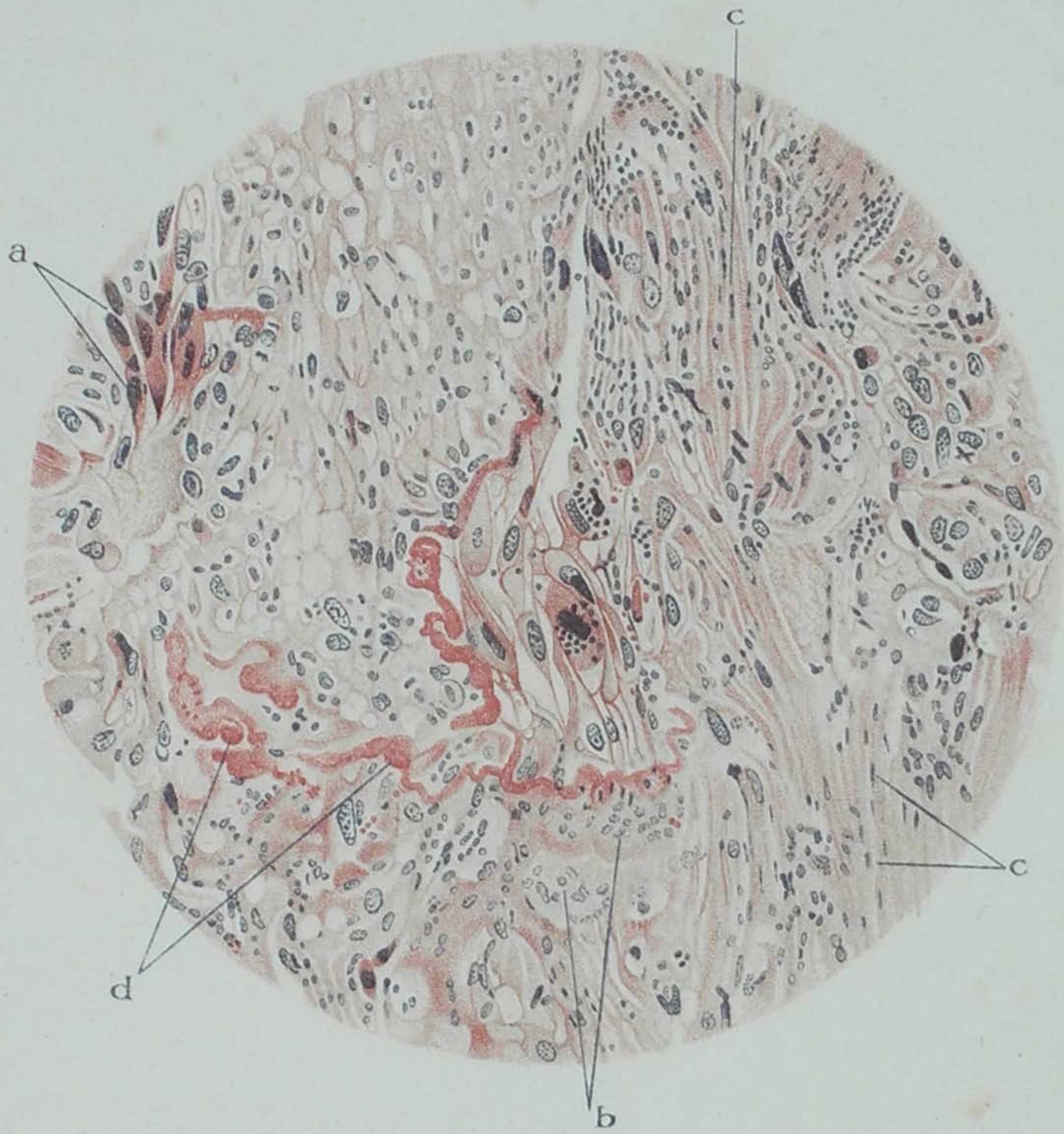
3



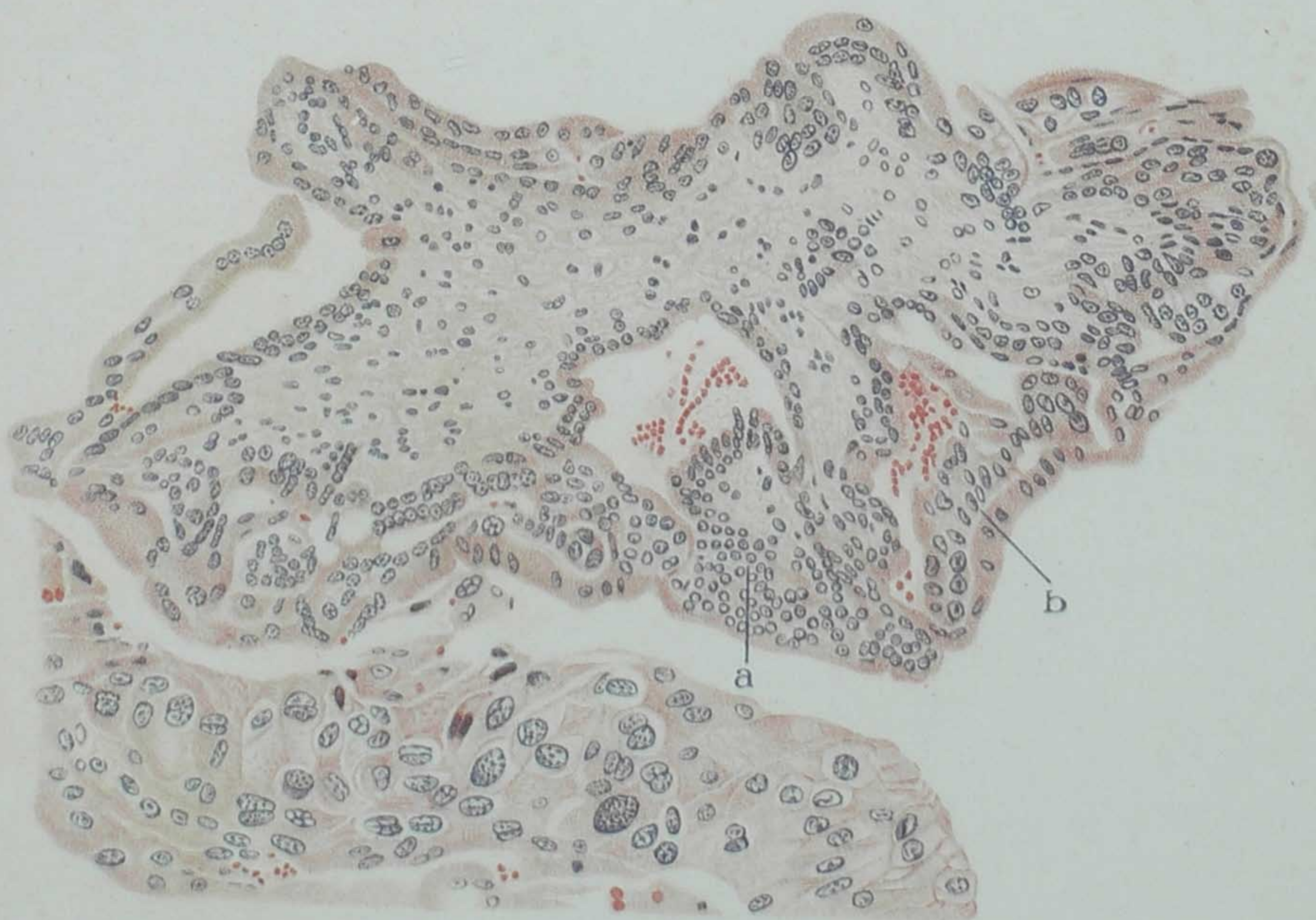
5



6

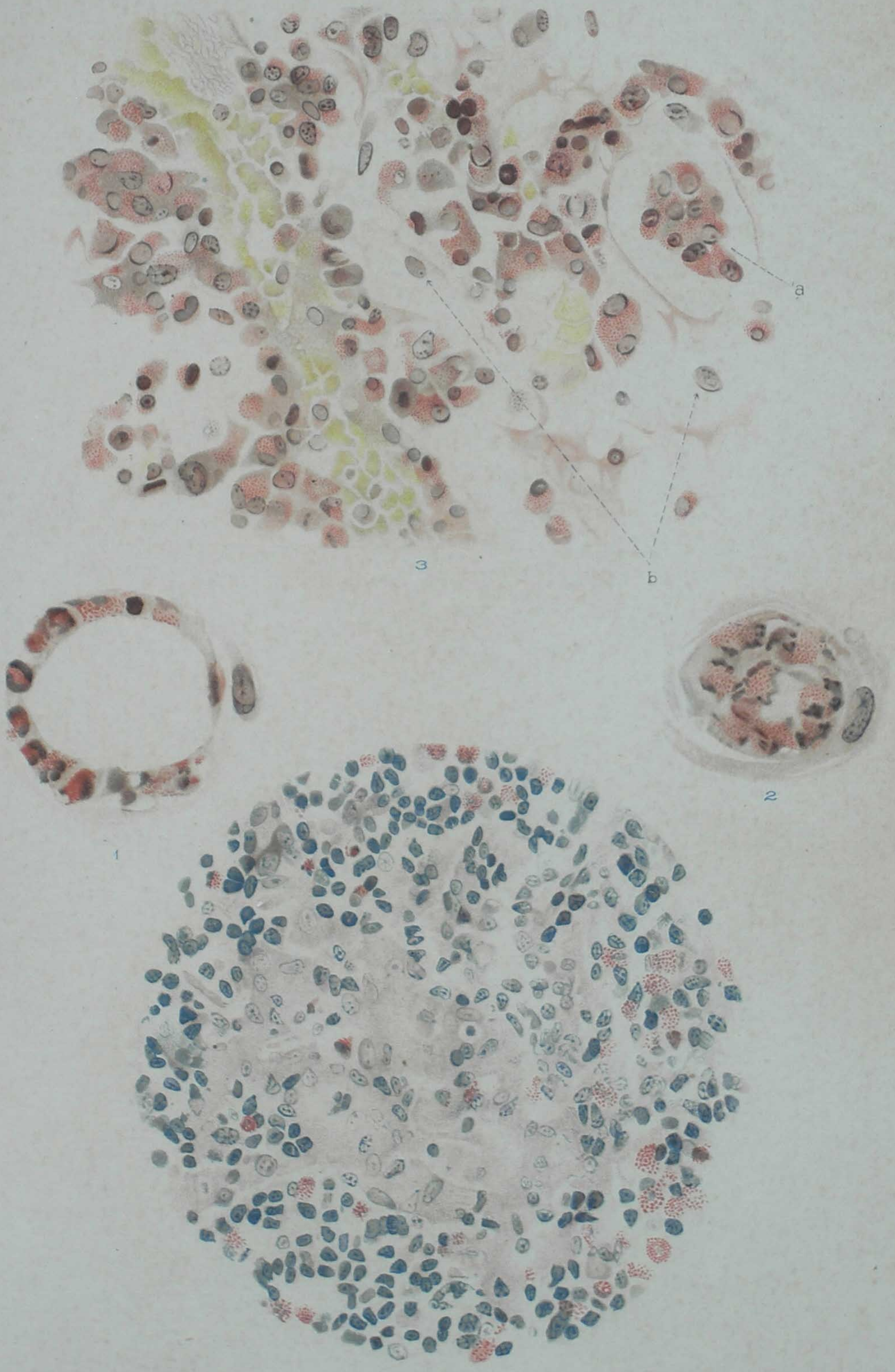


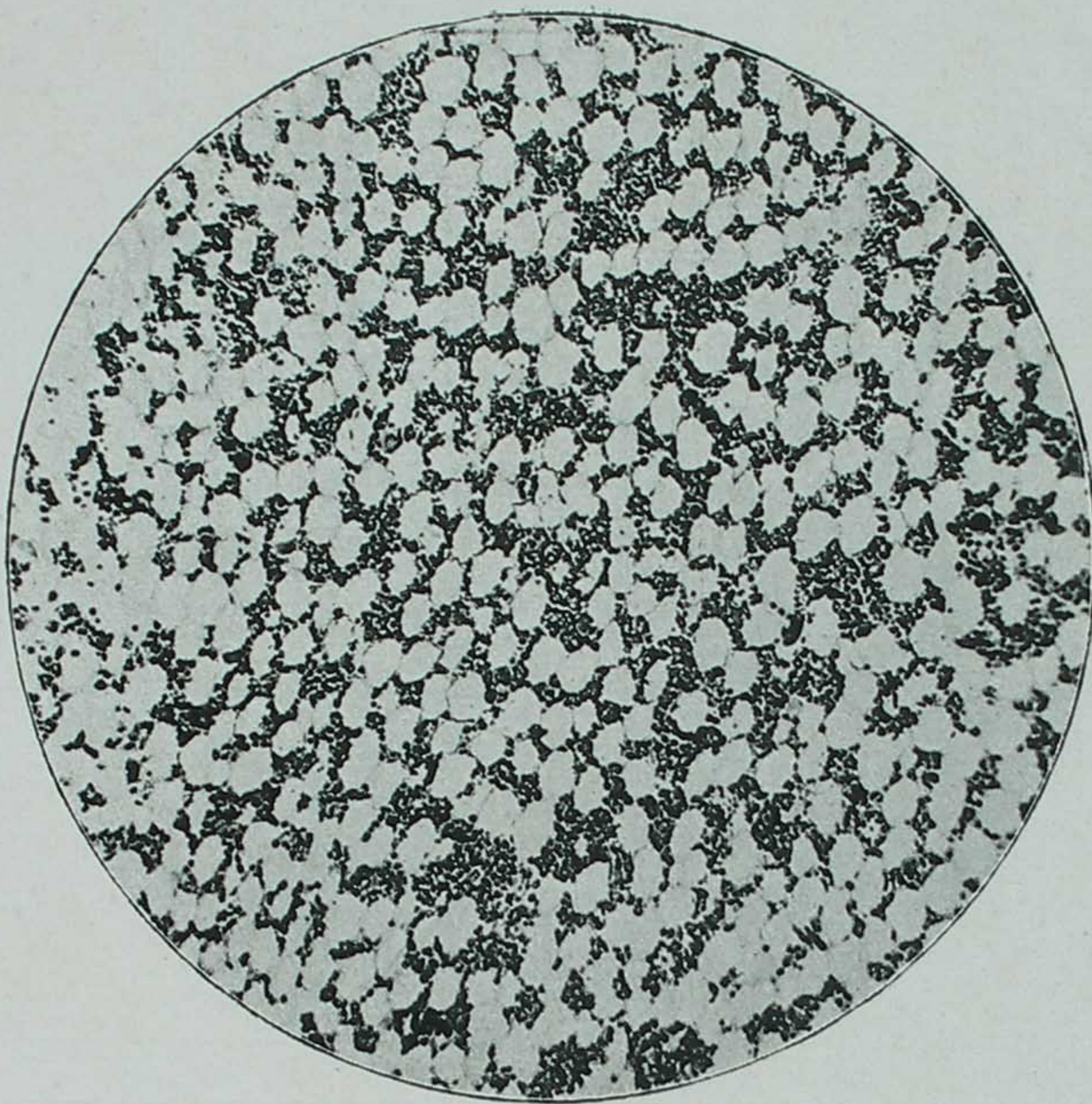
7



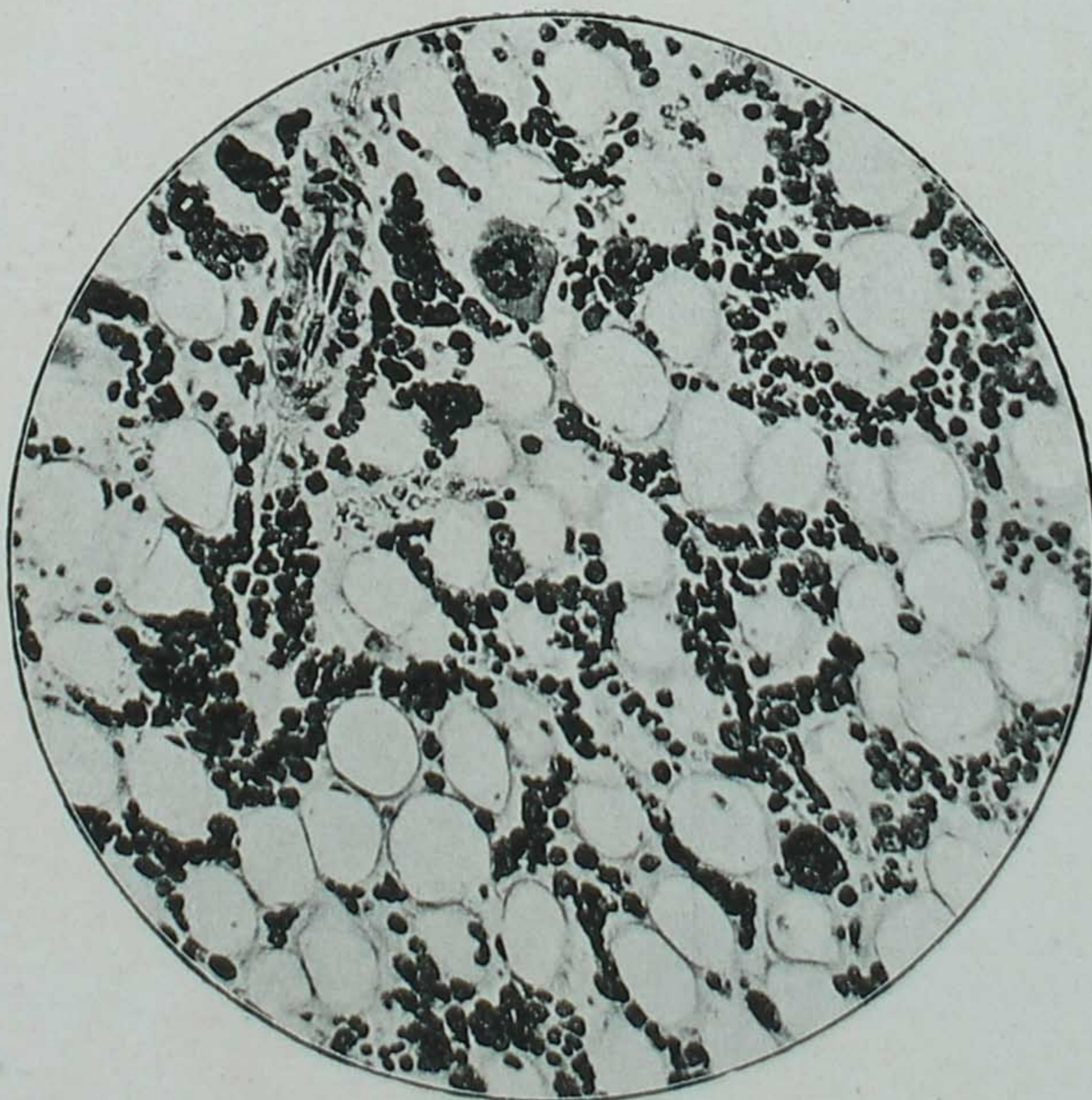
8

CastroSilva del.

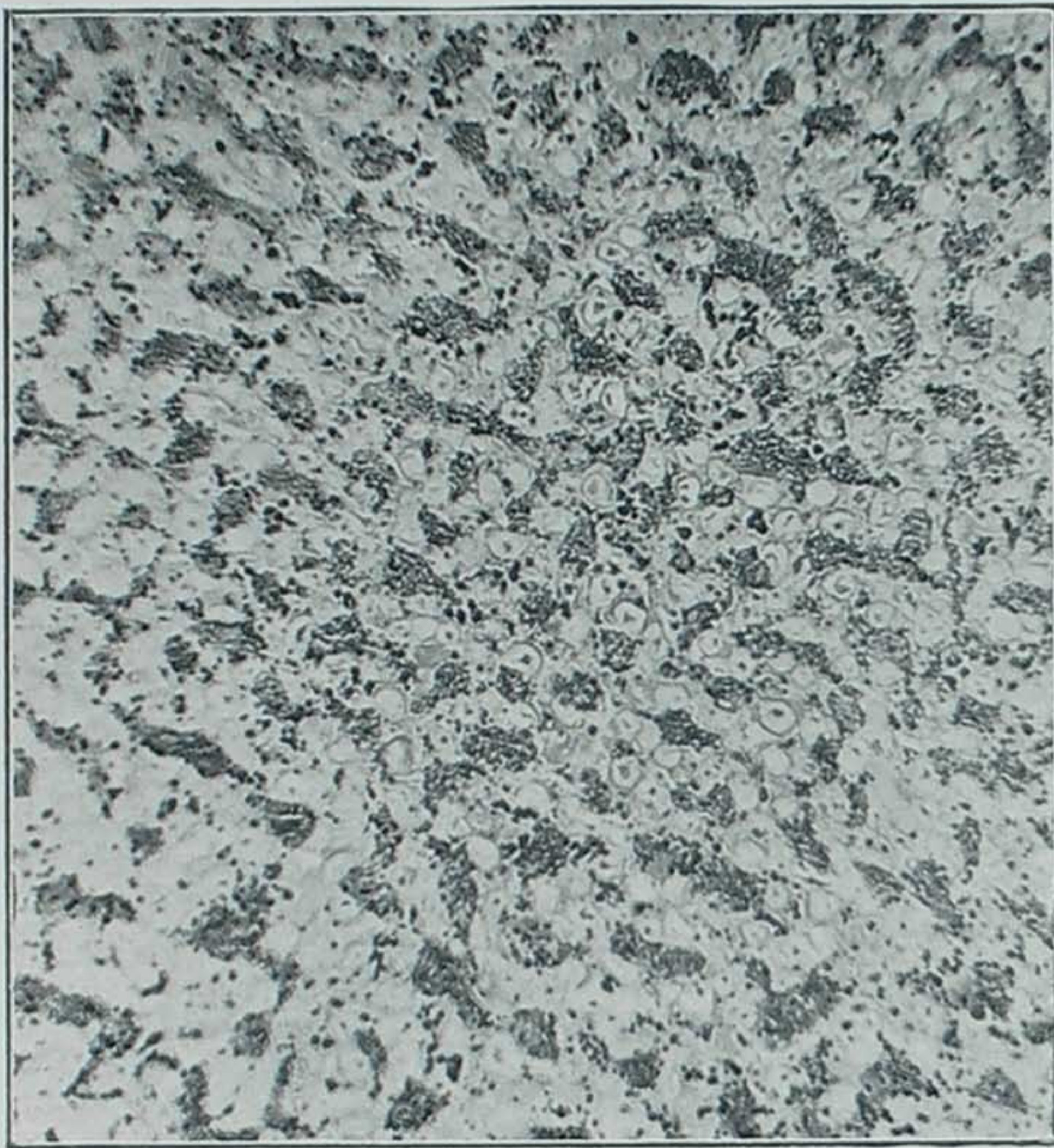




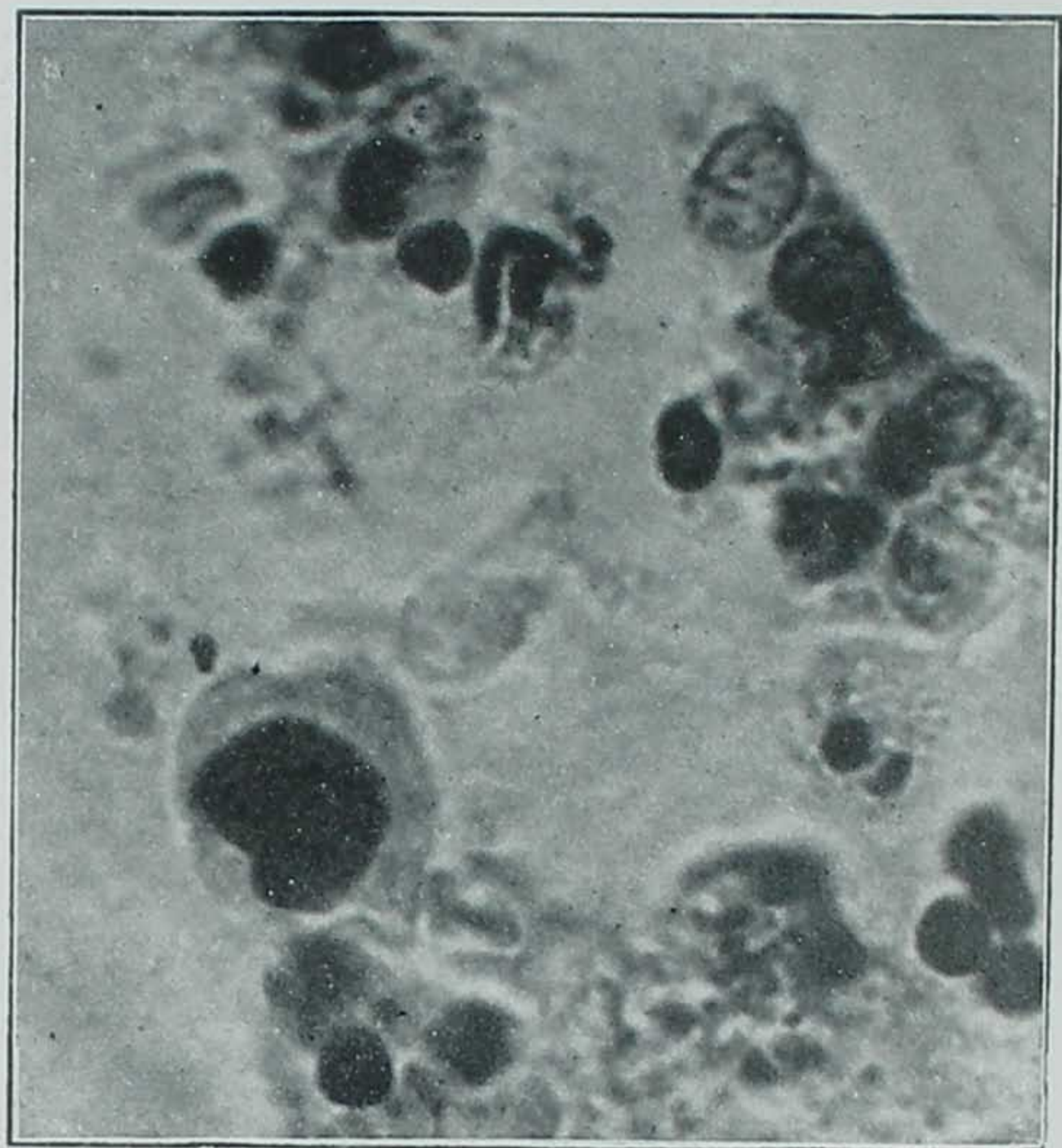1



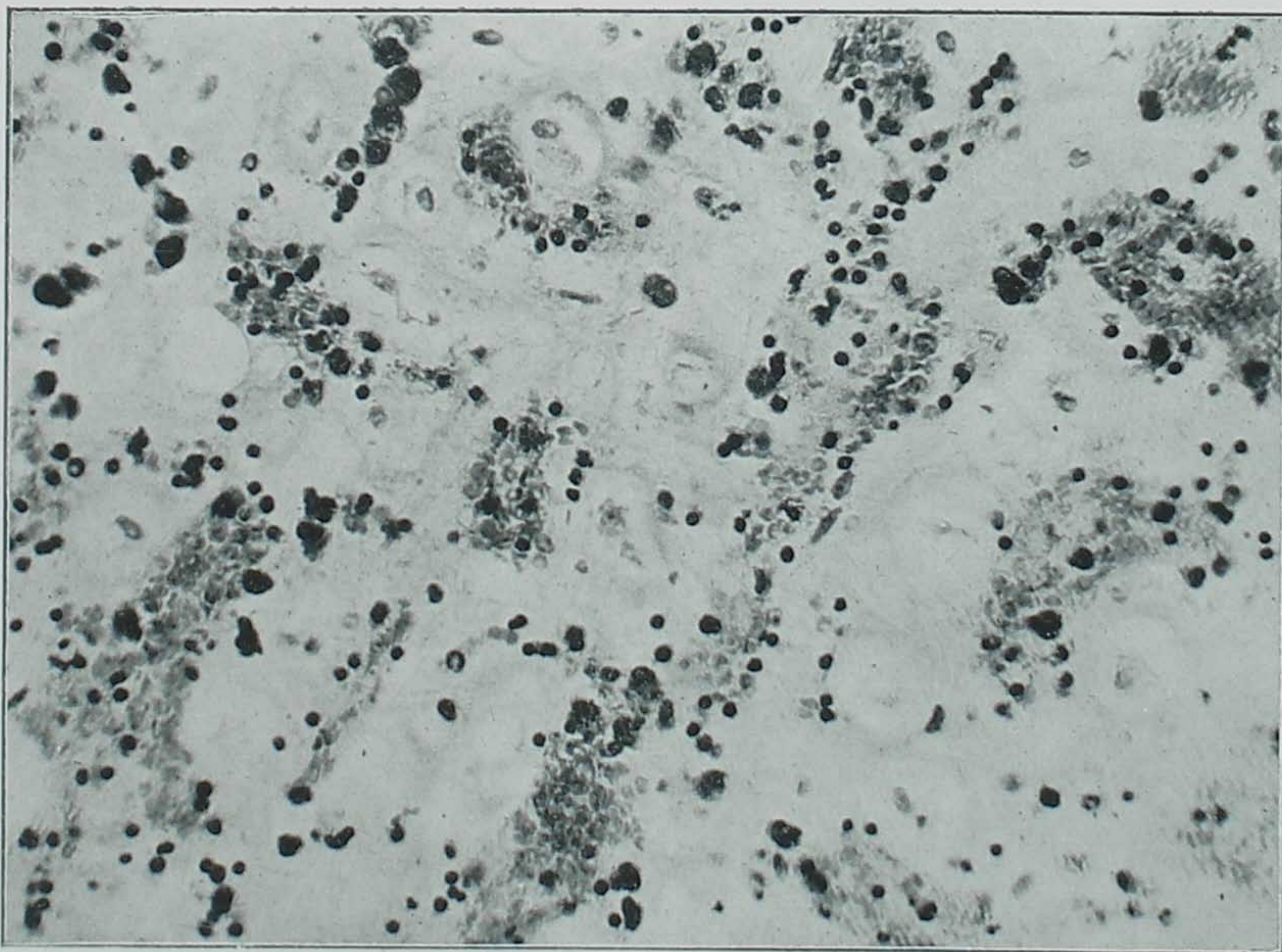
2



3

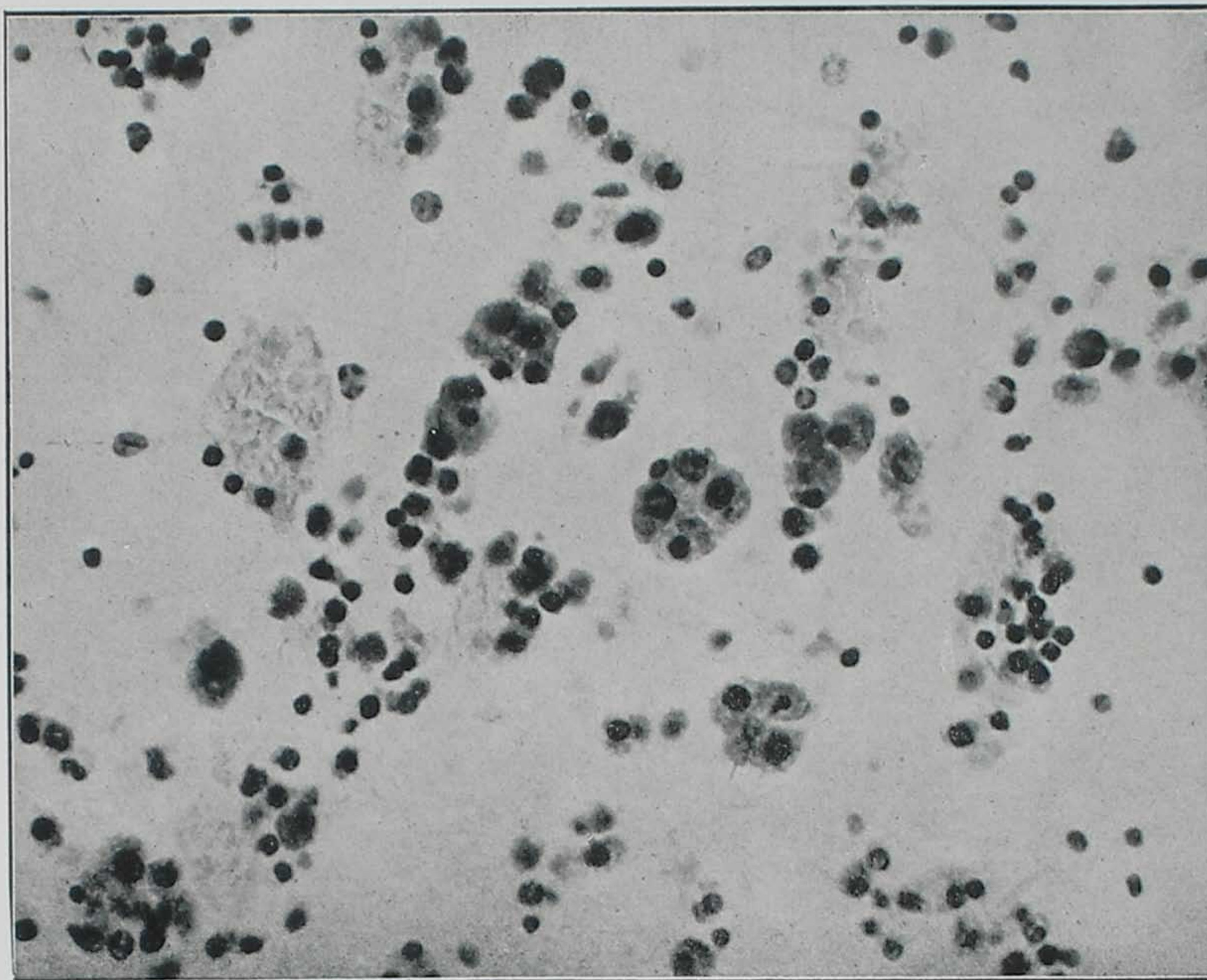


5

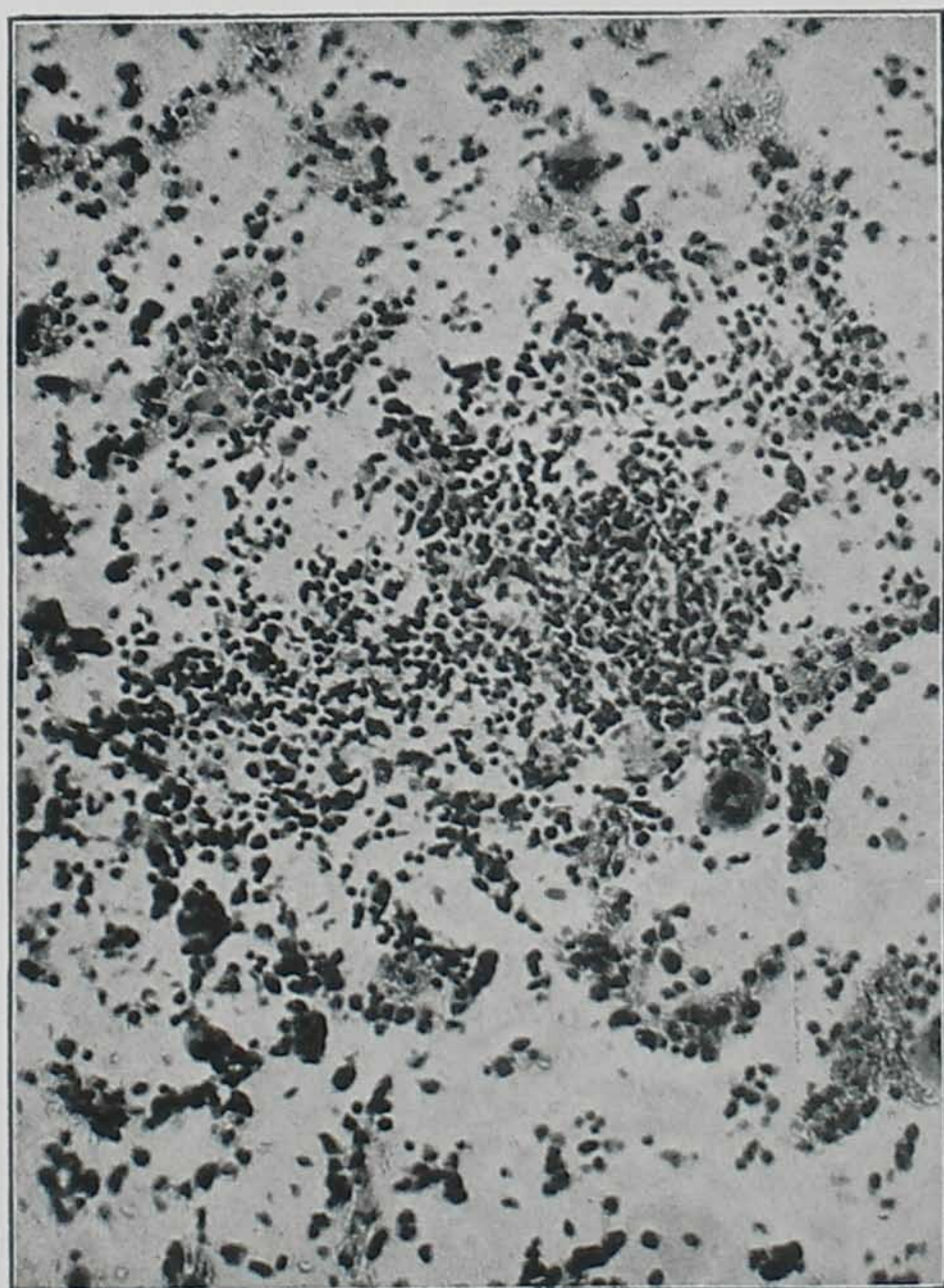


4

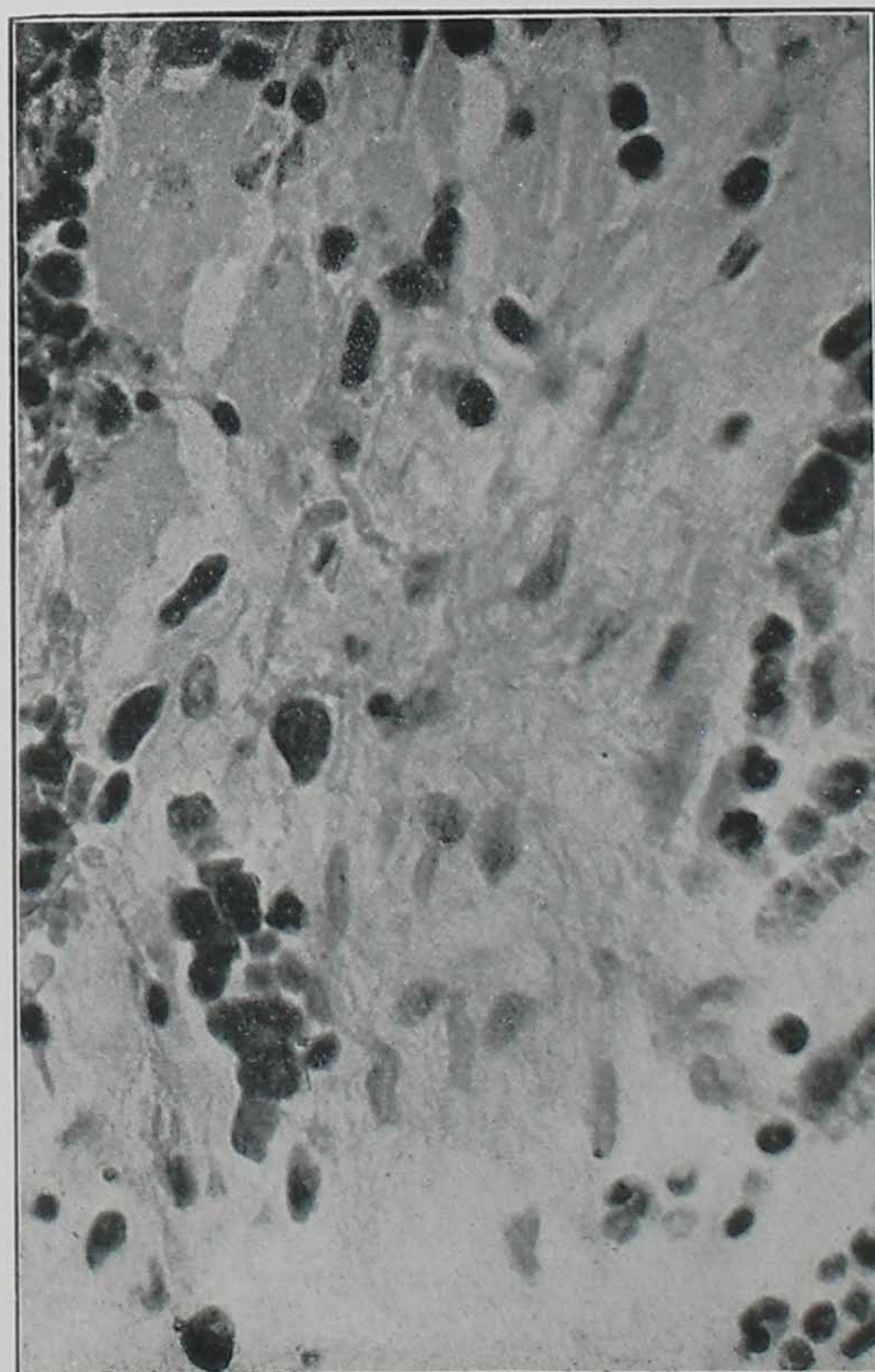




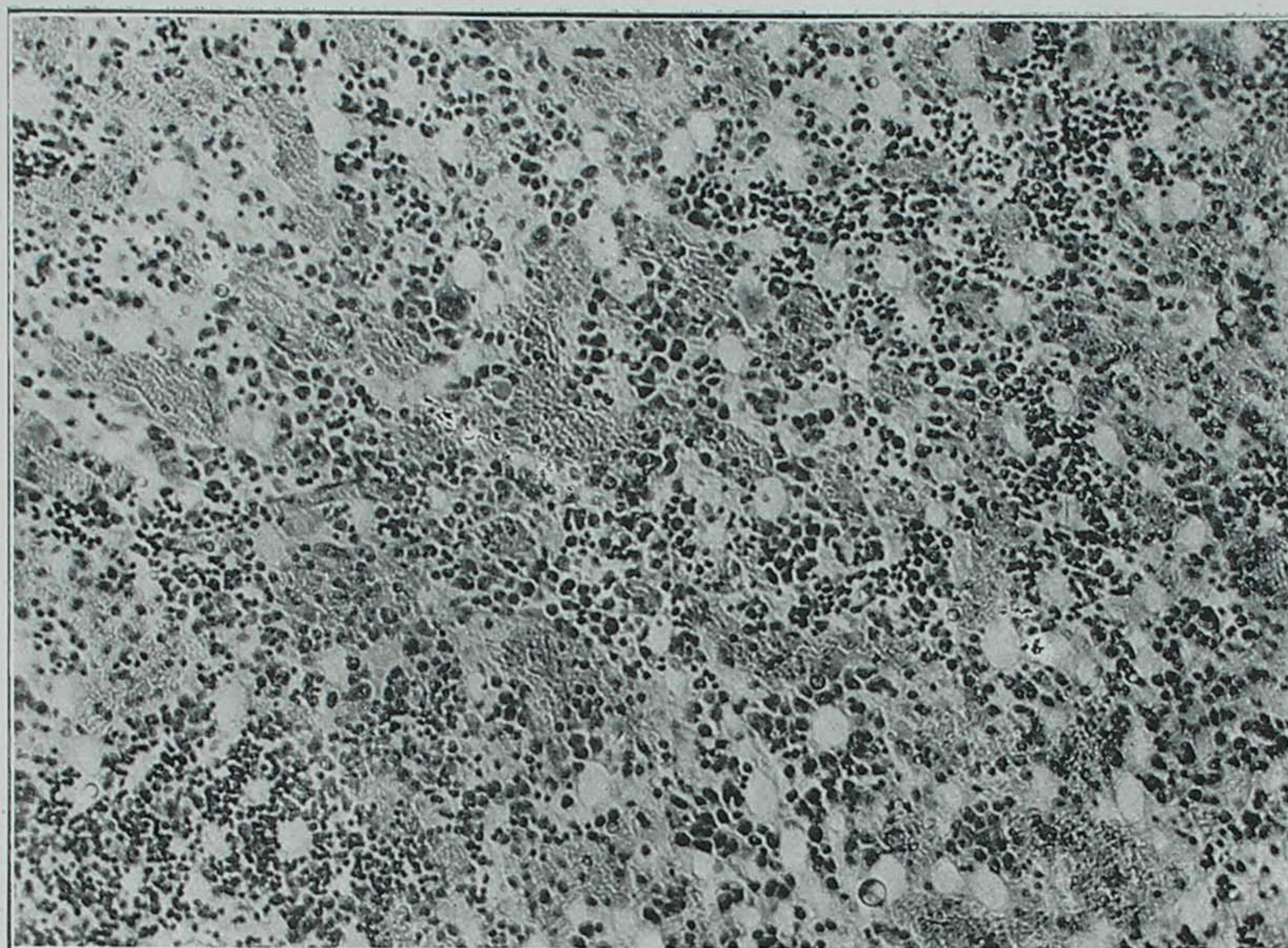
8



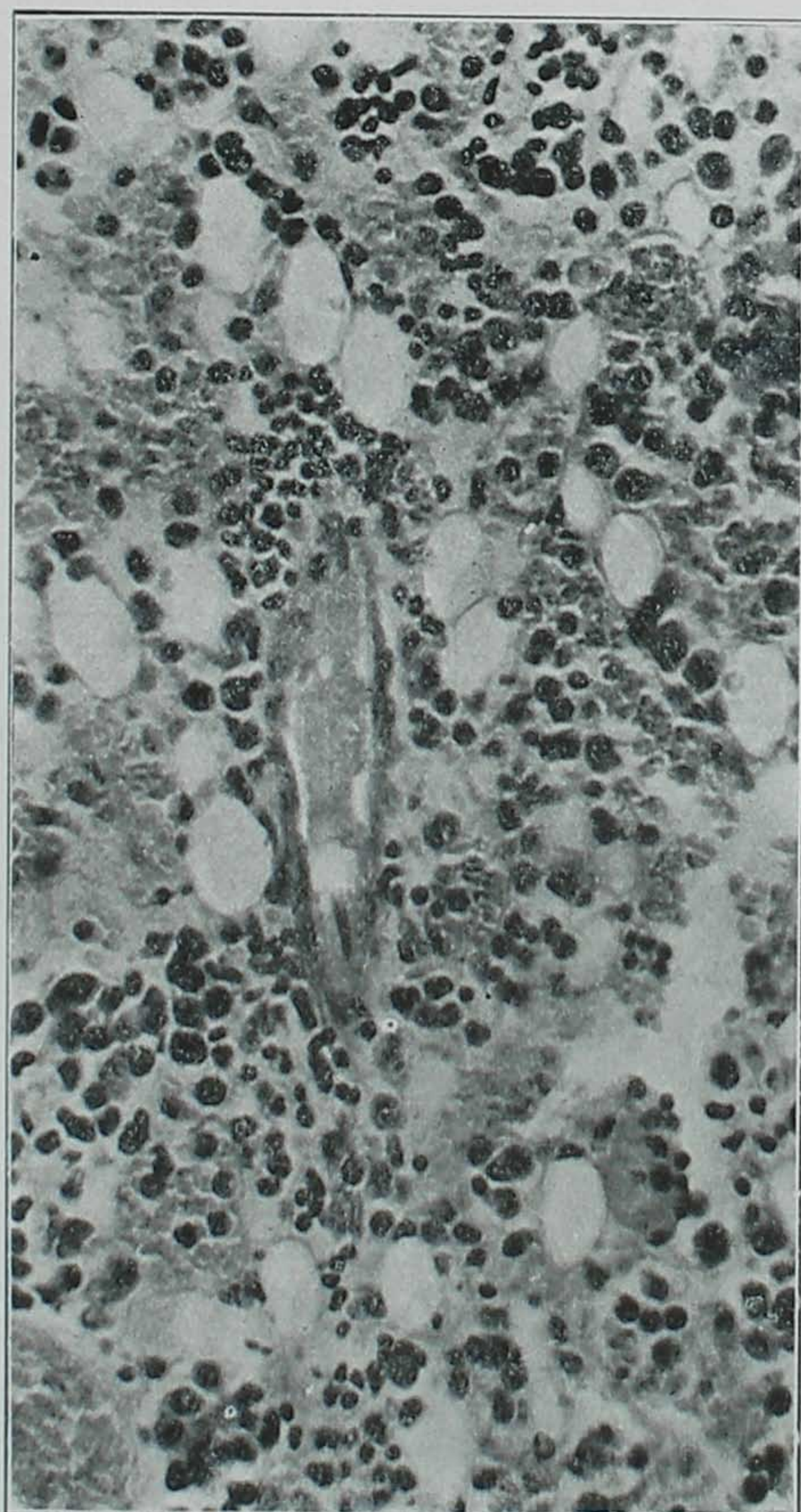
9



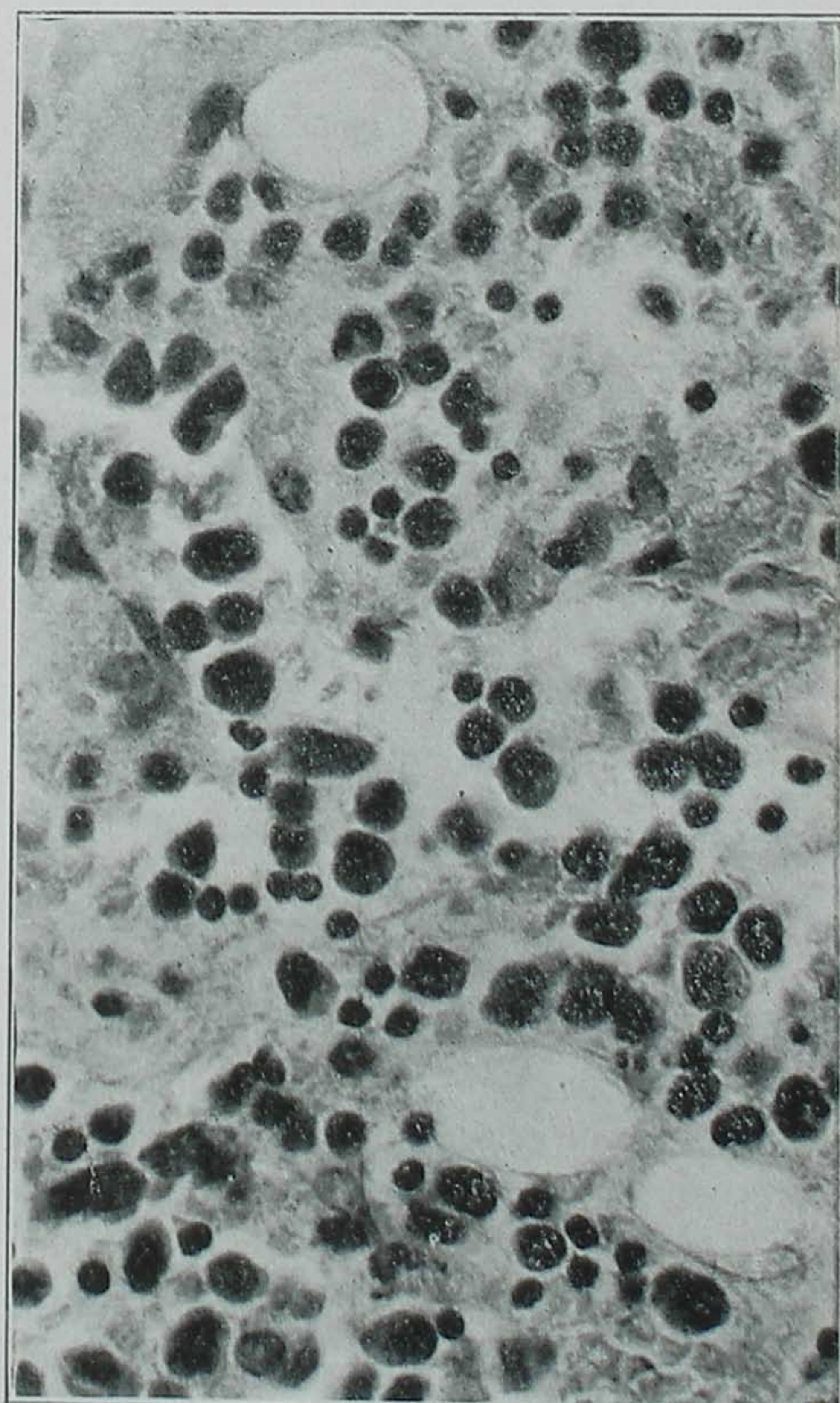
10



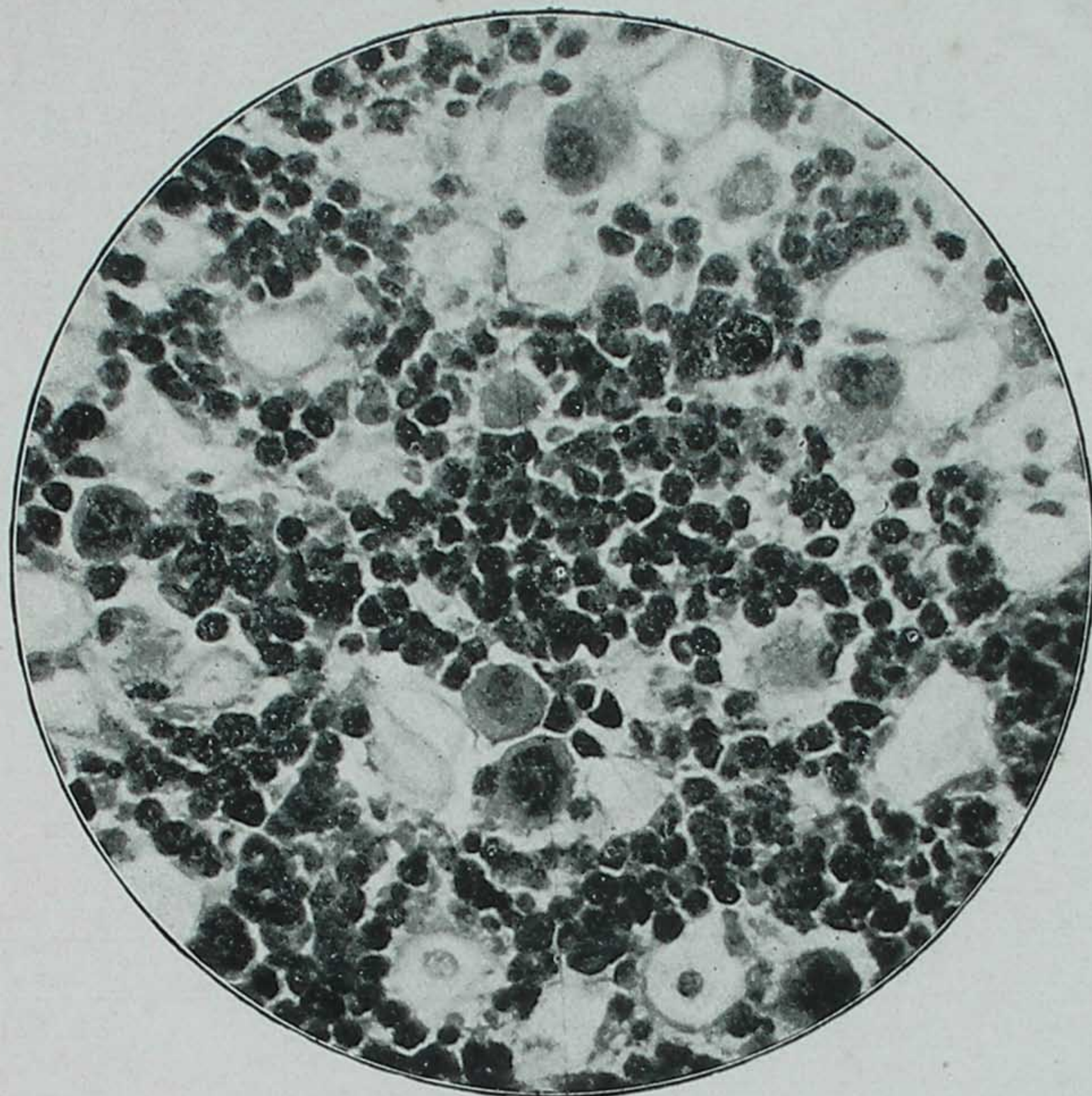
9



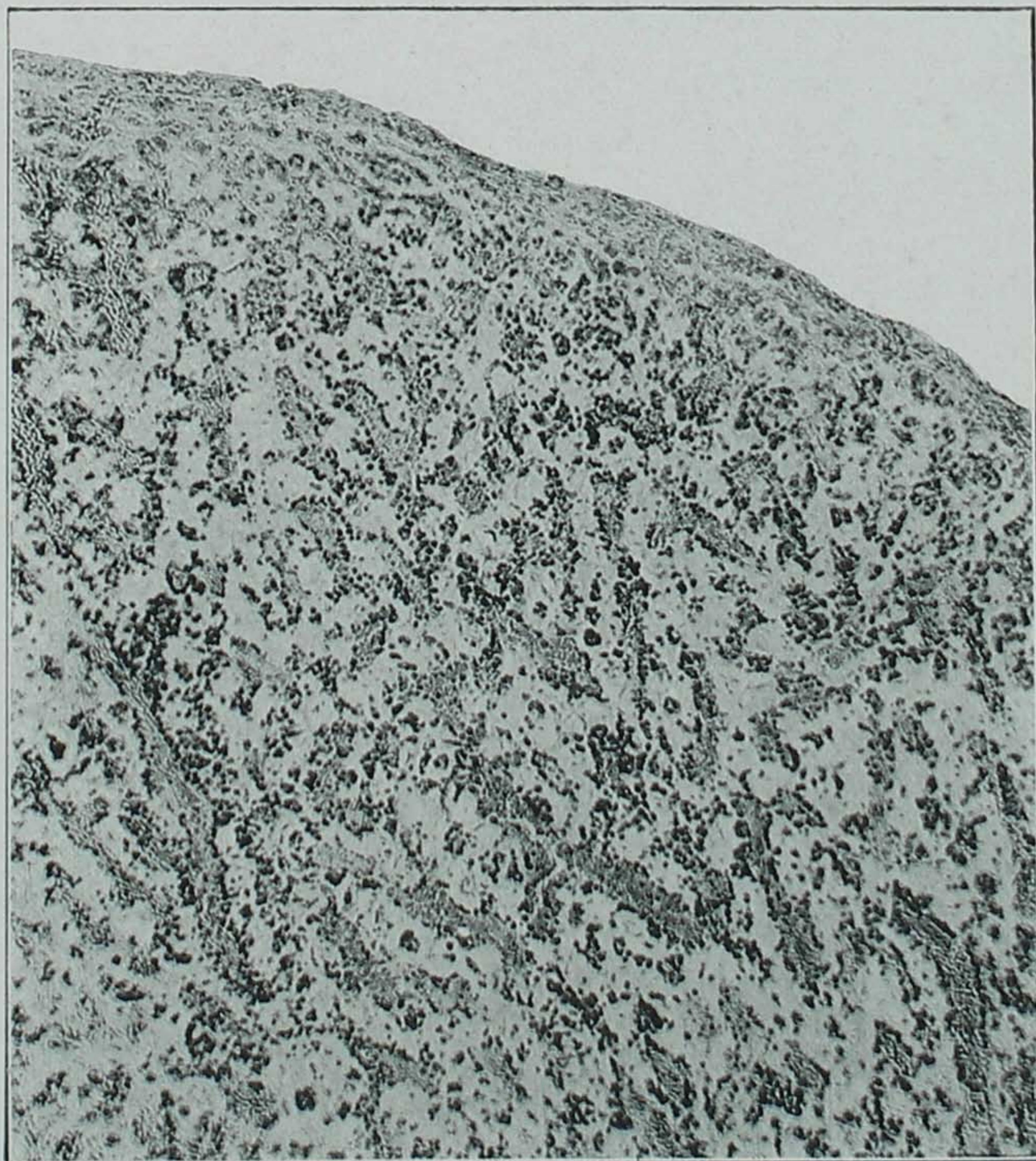10



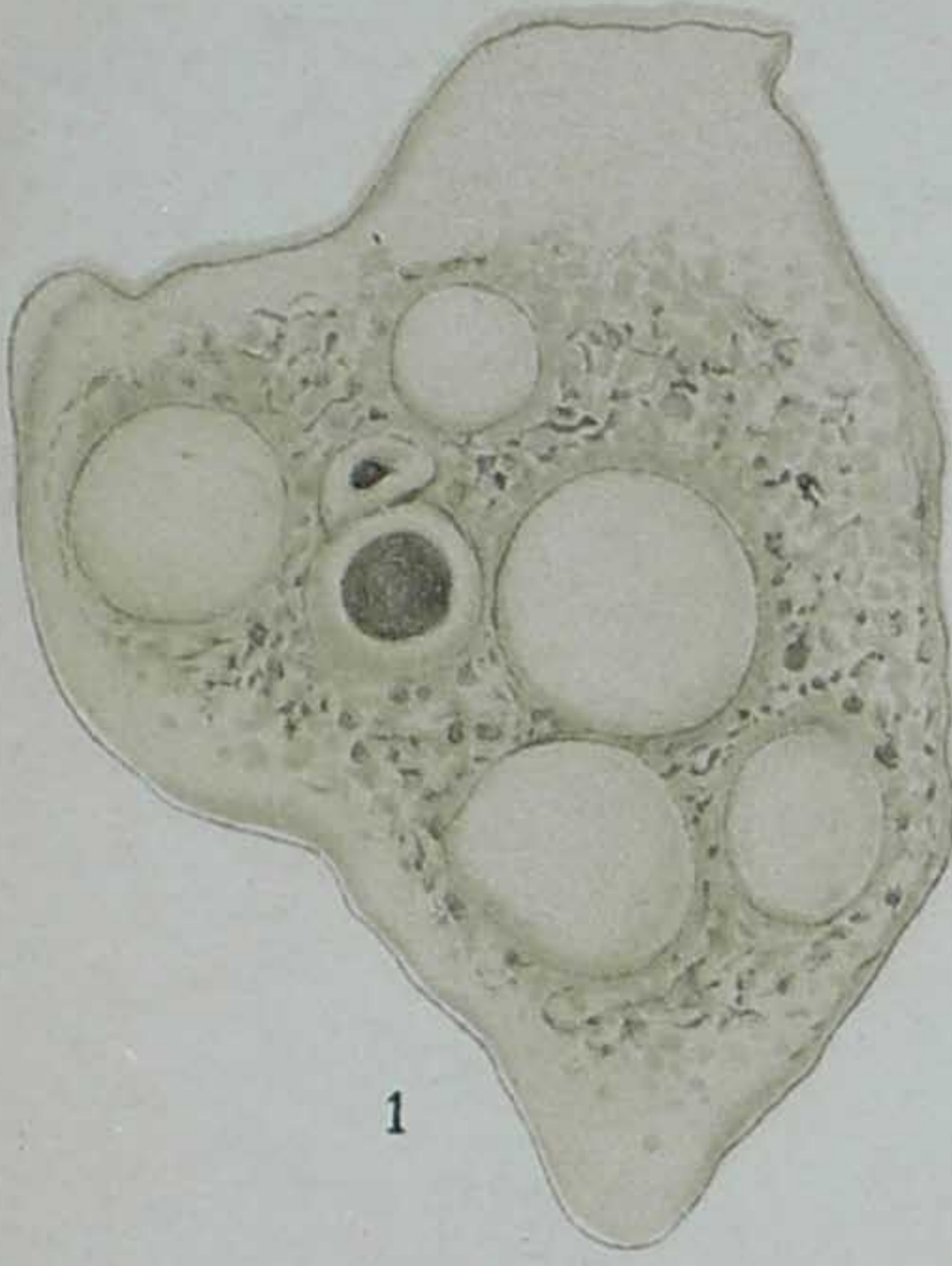11



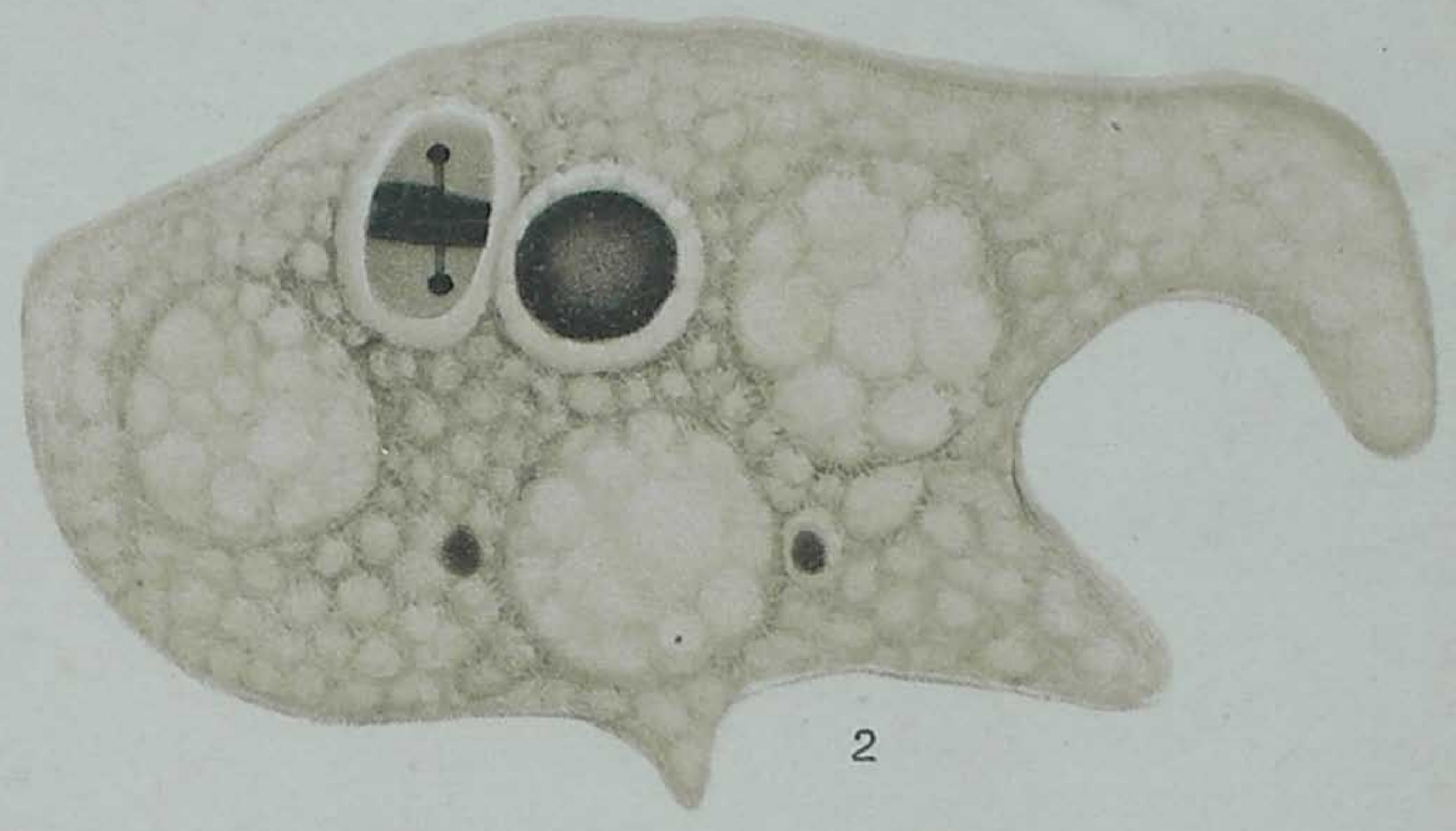
12



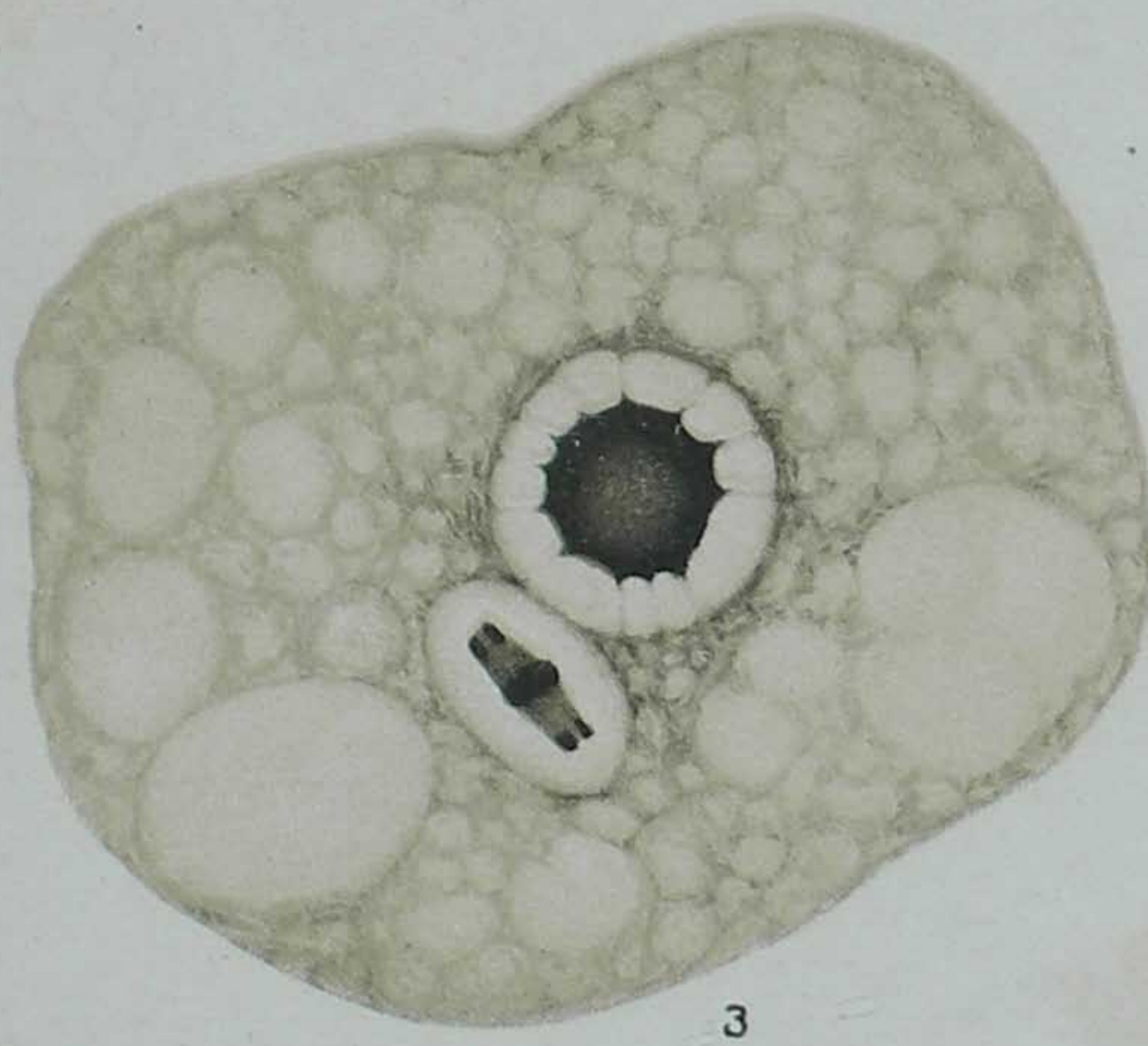
13



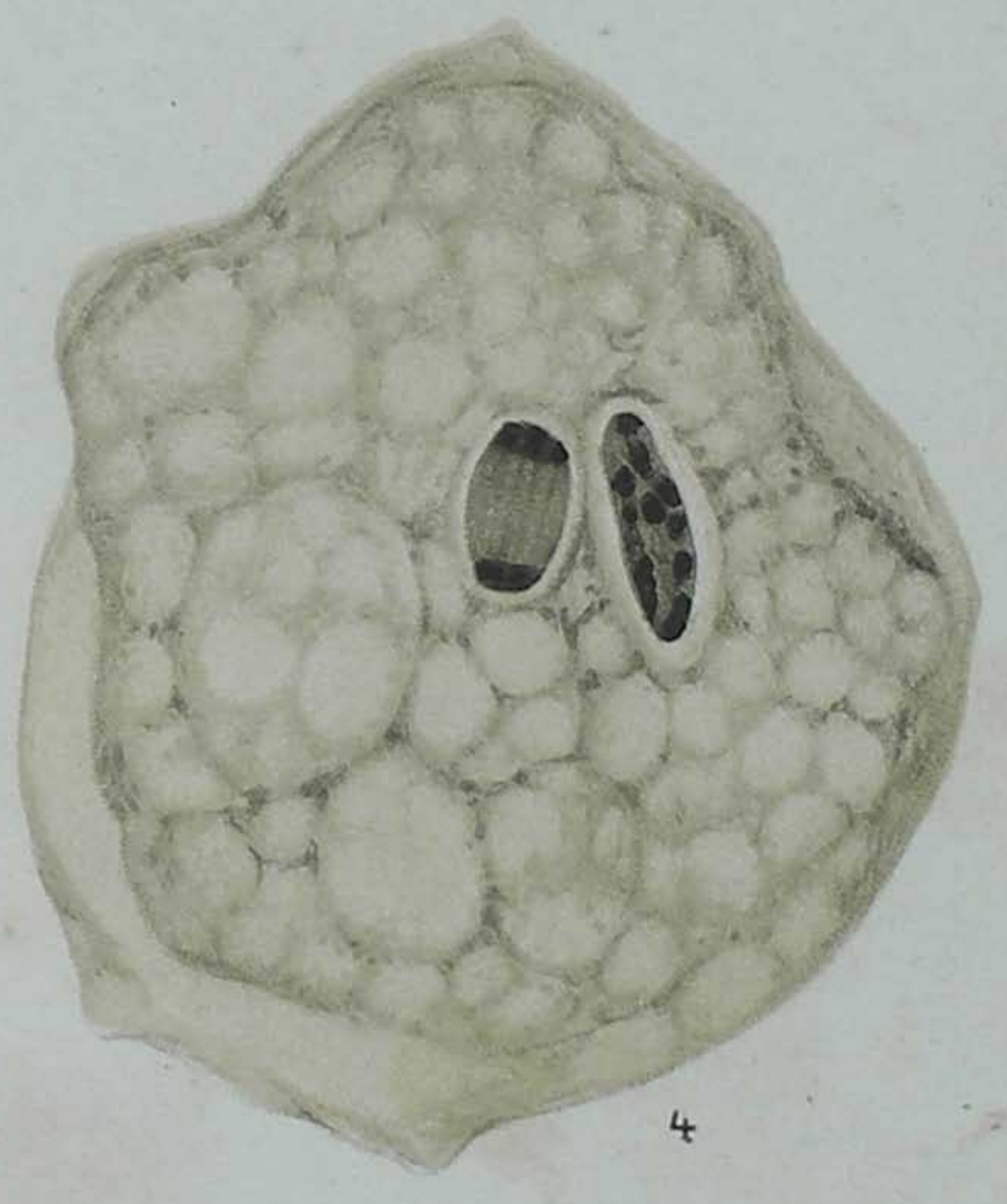
1



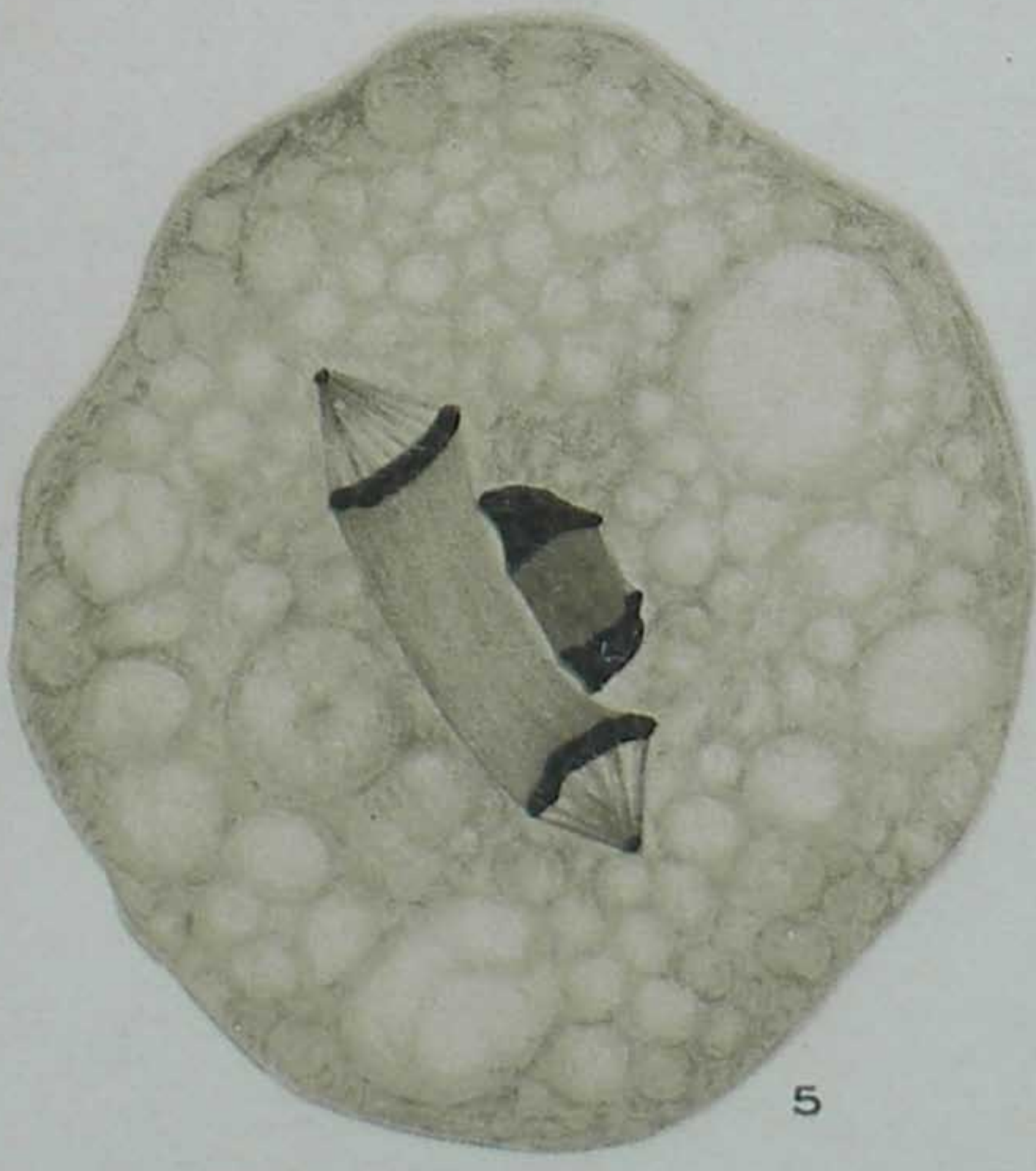
2




3



4

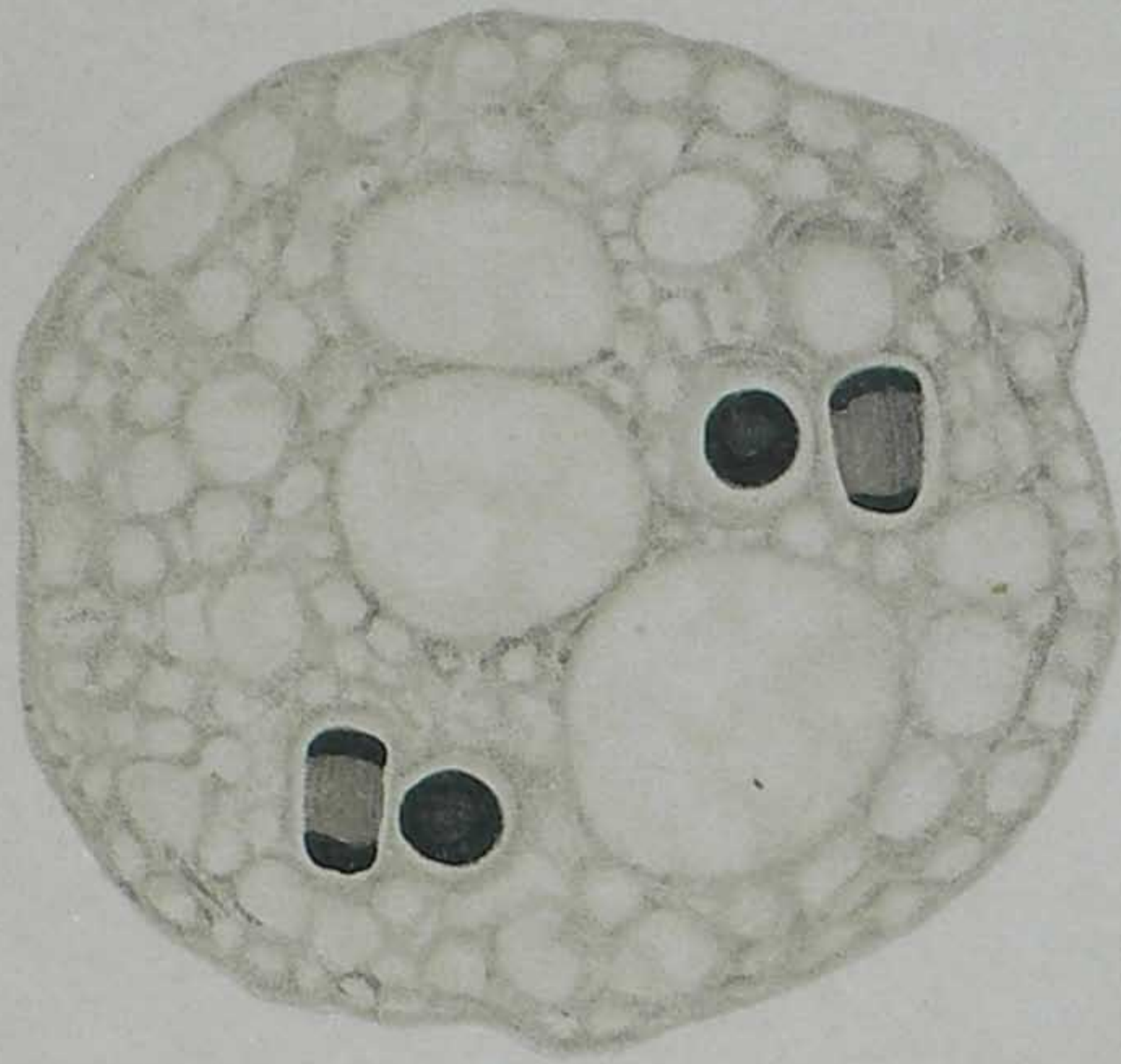


5

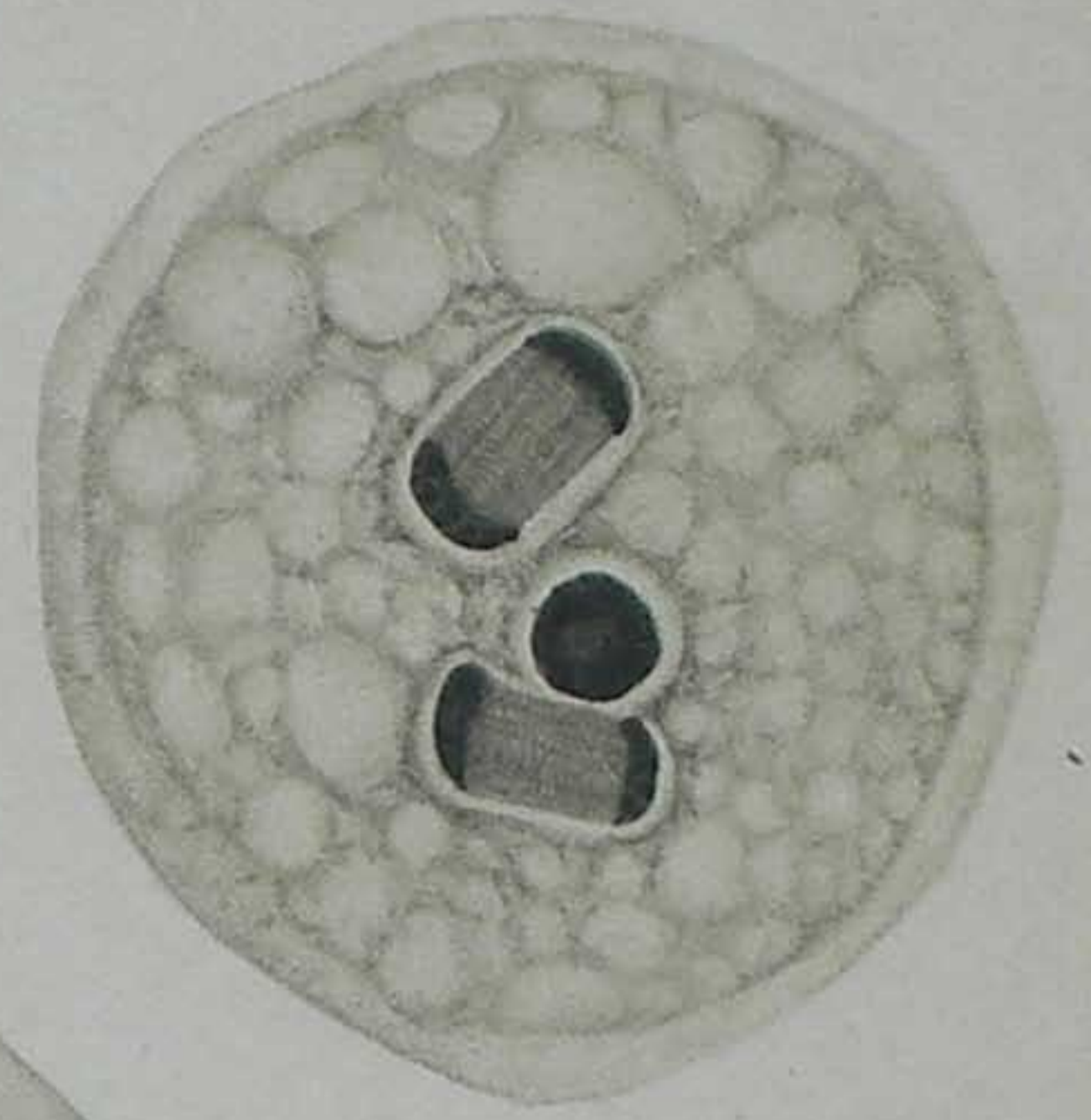


6

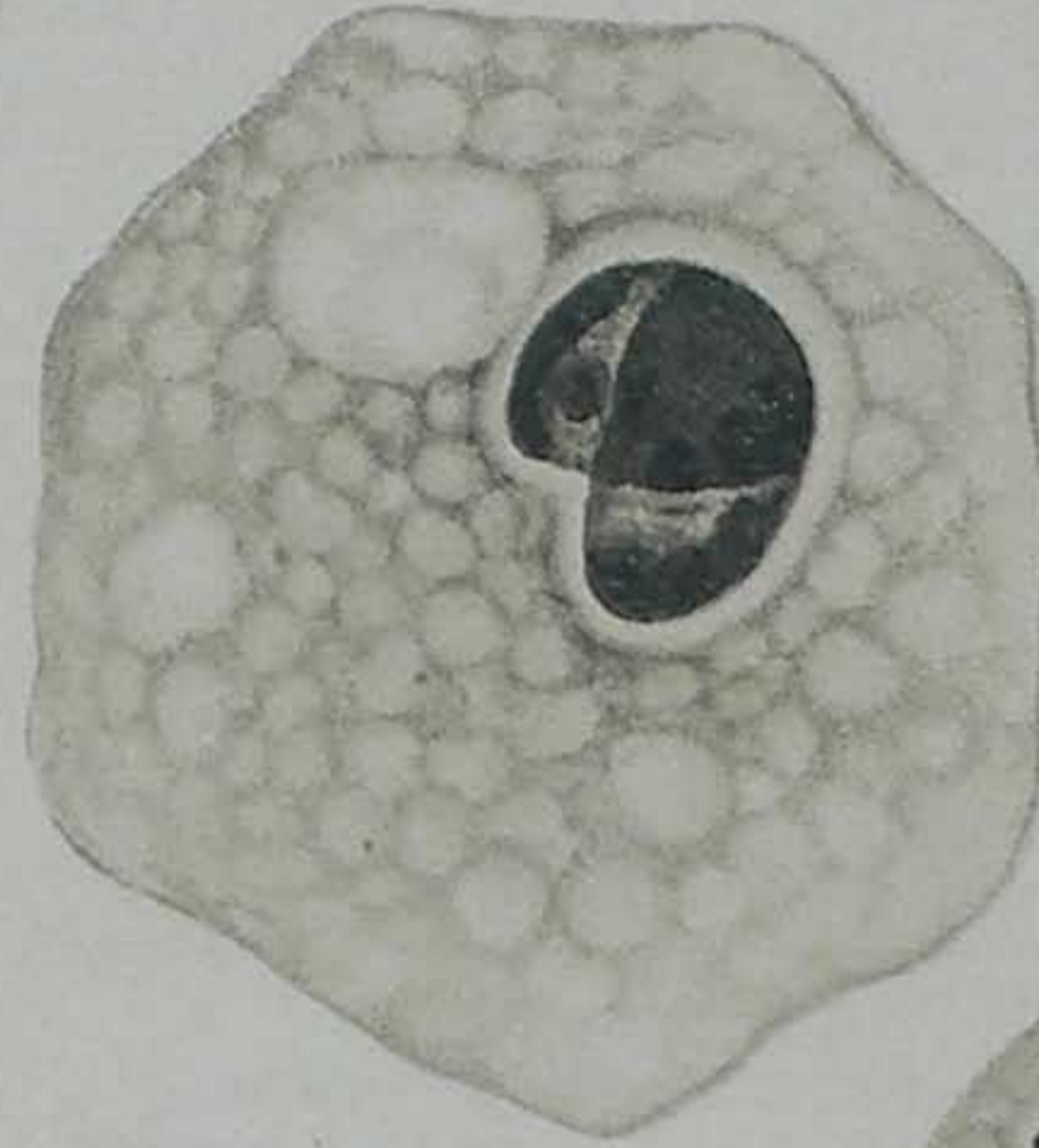
RUD. FISCHER, del.



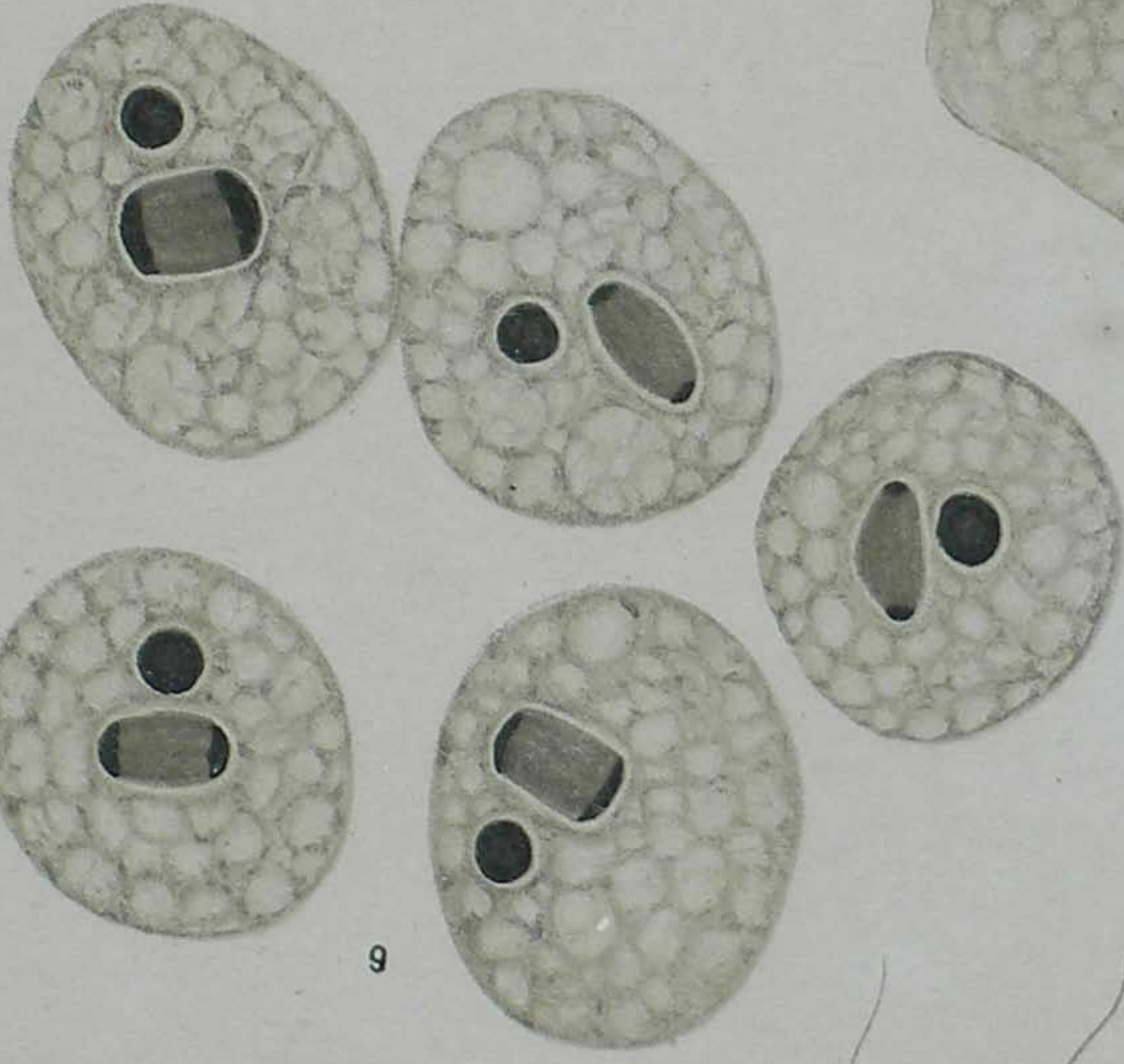
7



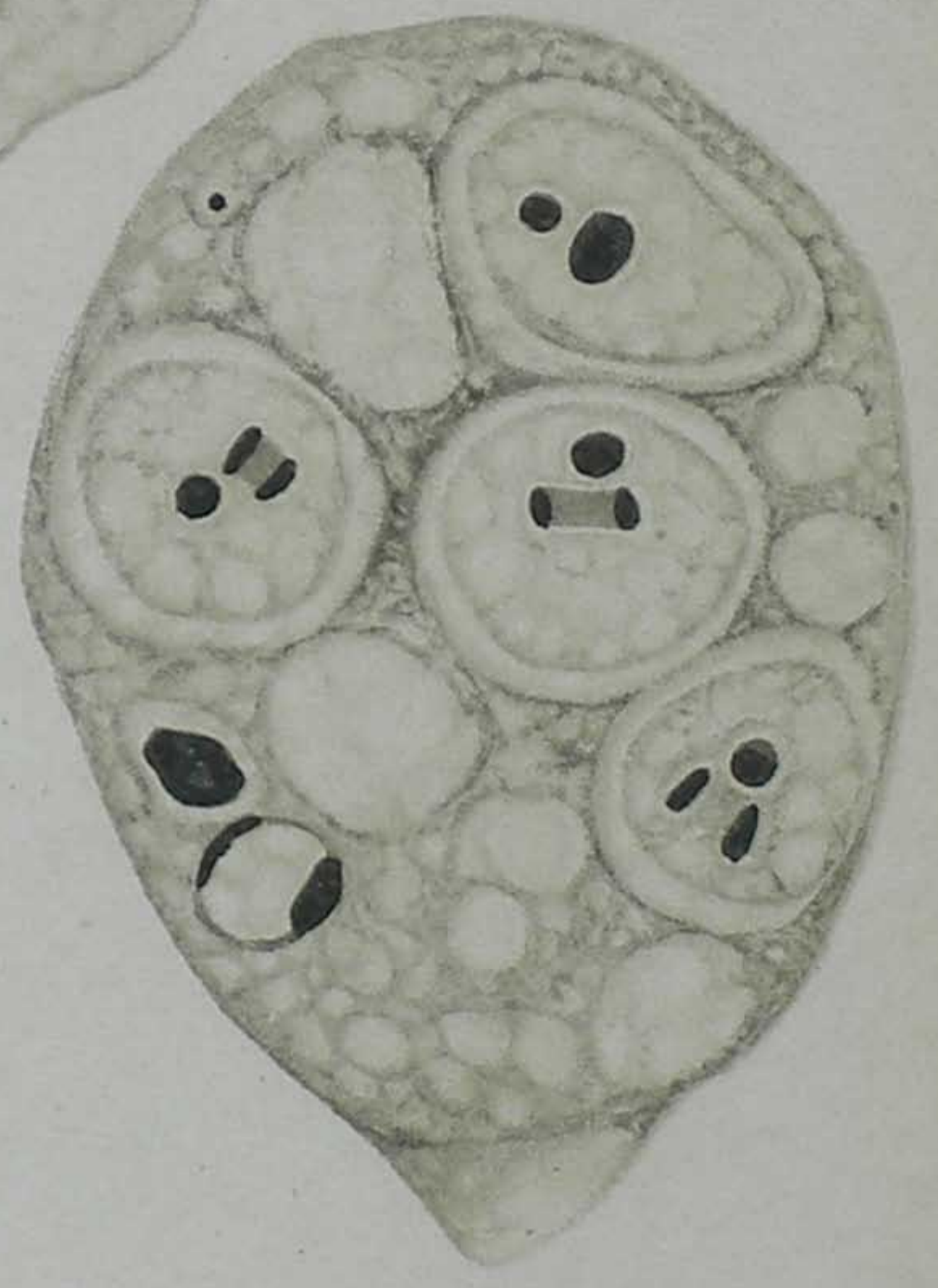
8



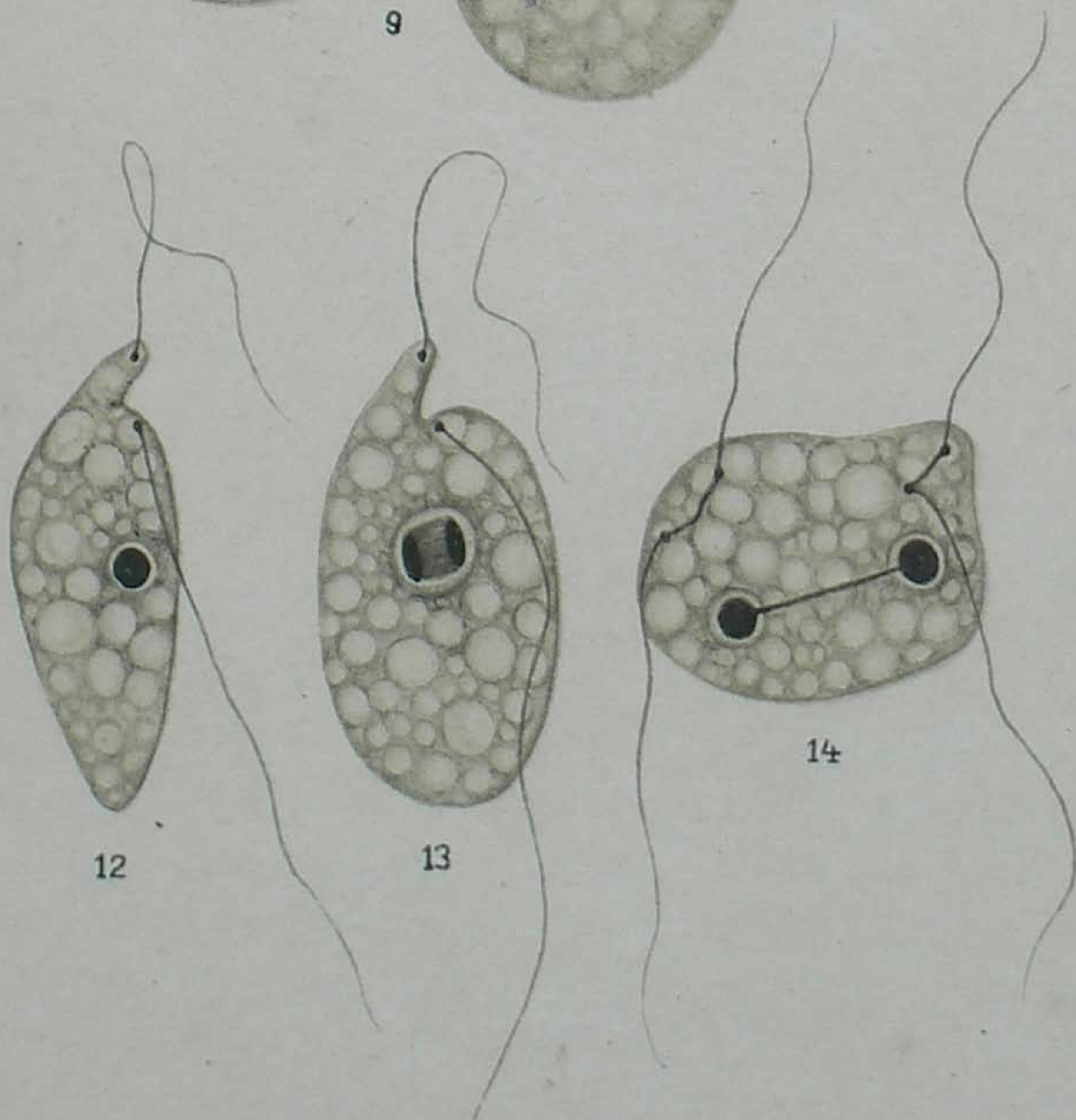
10



9



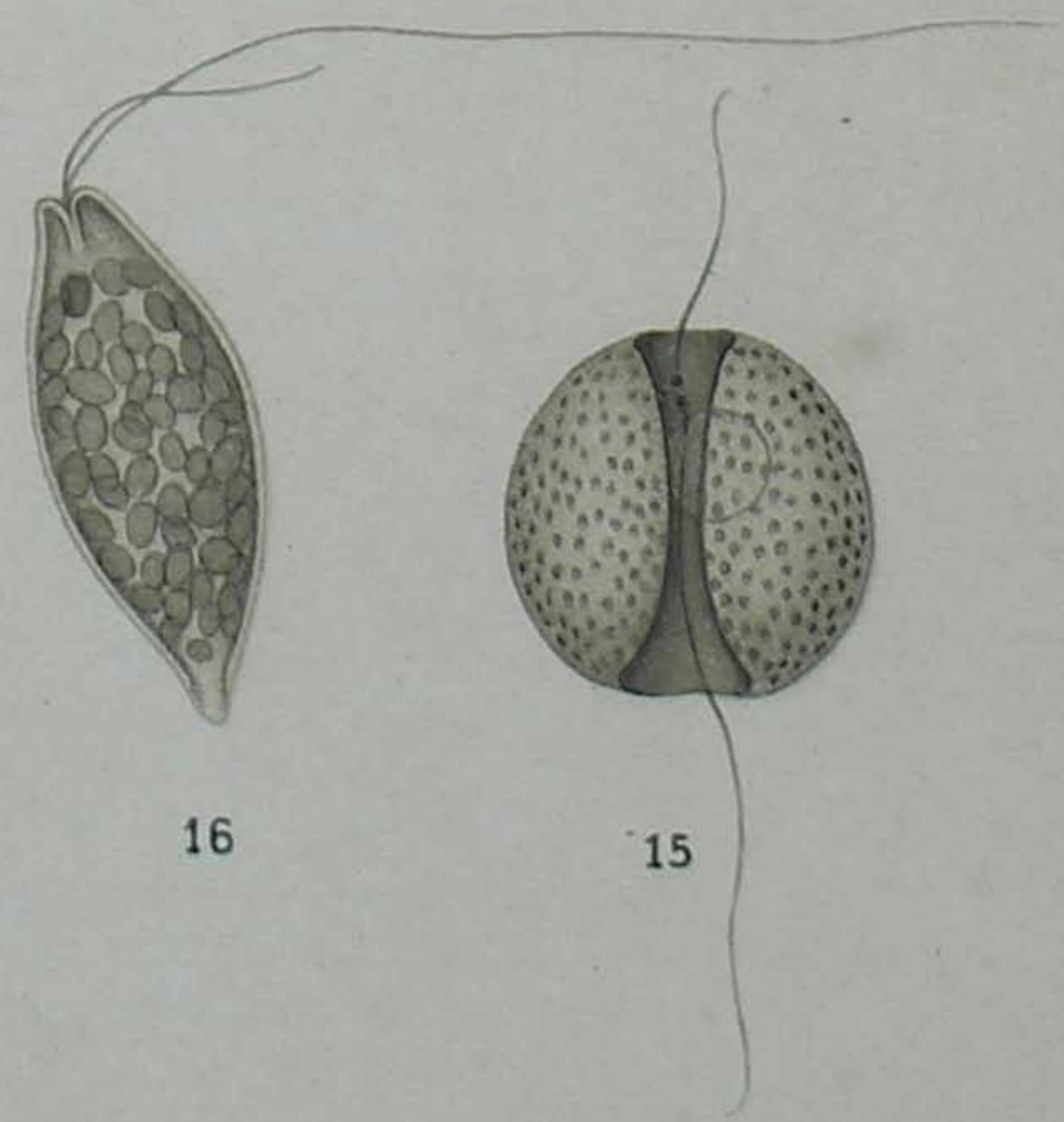
11



12

13

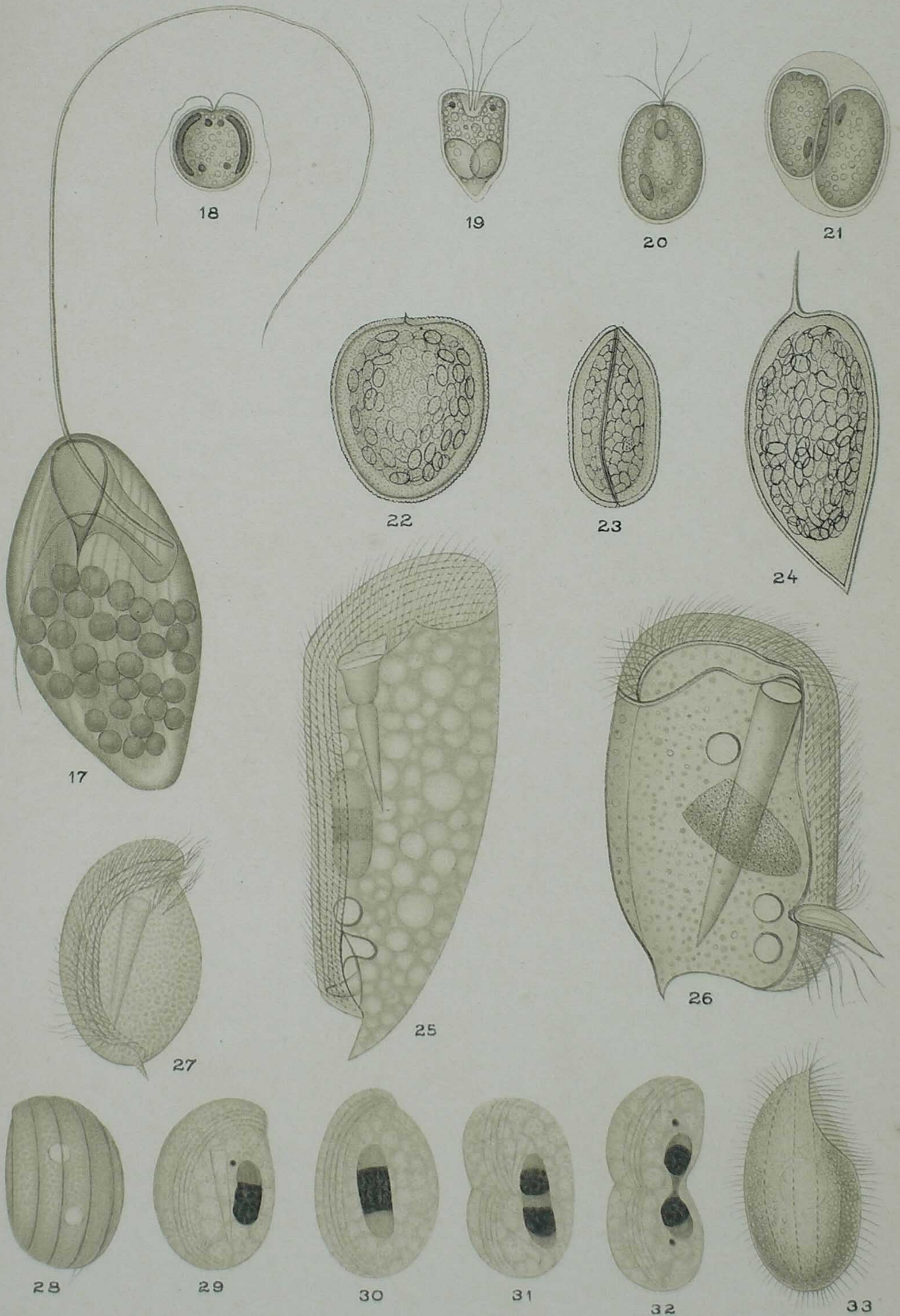
14



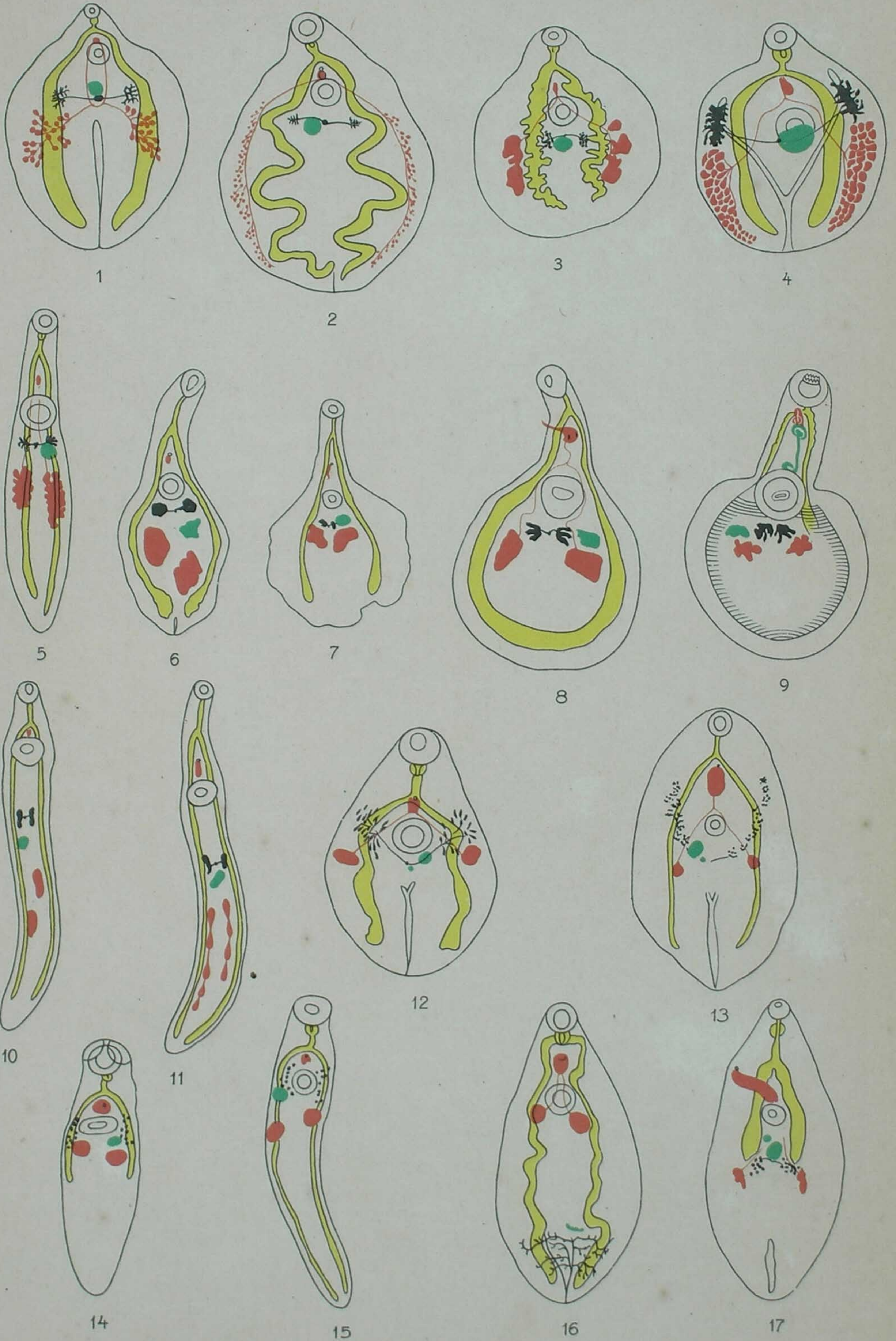
16

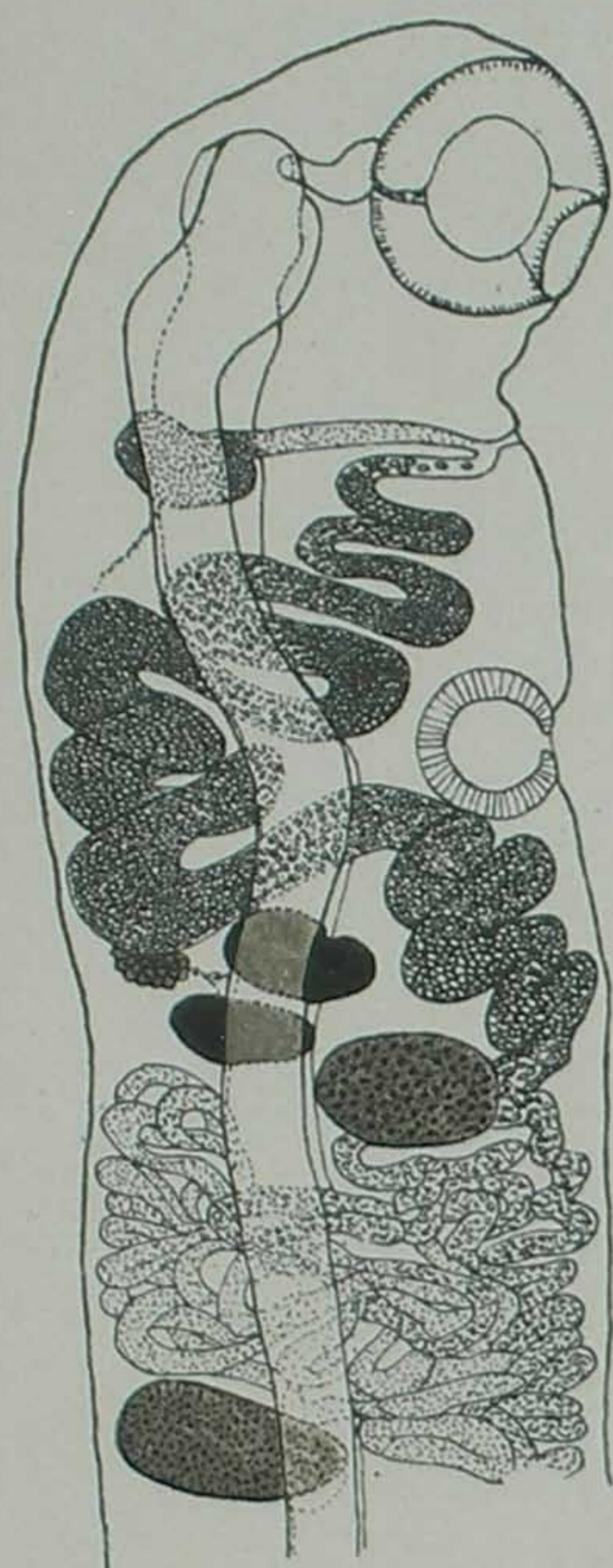
15

RUD. FISCHER, del.



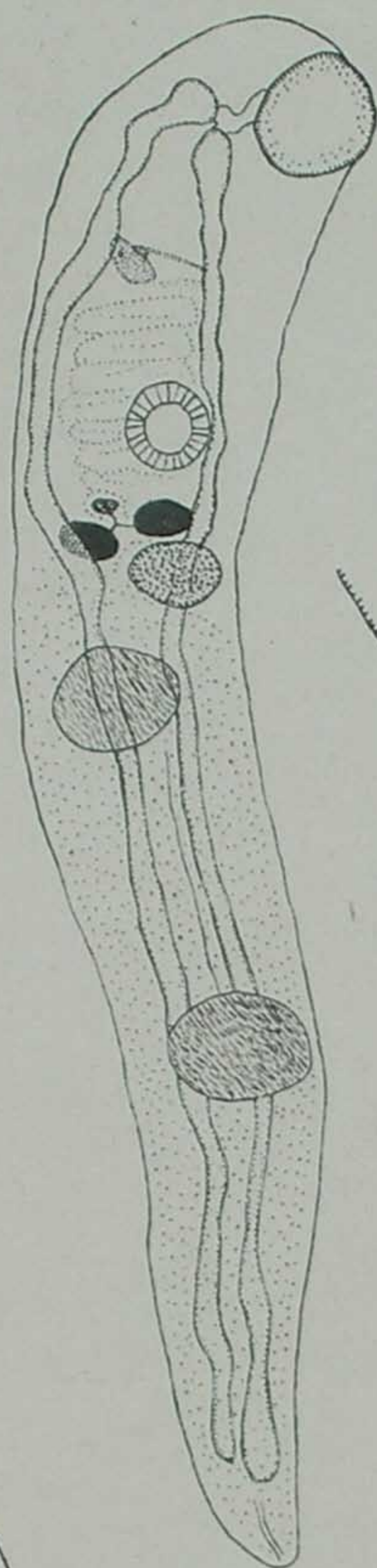
RUD. FISCHER, del.



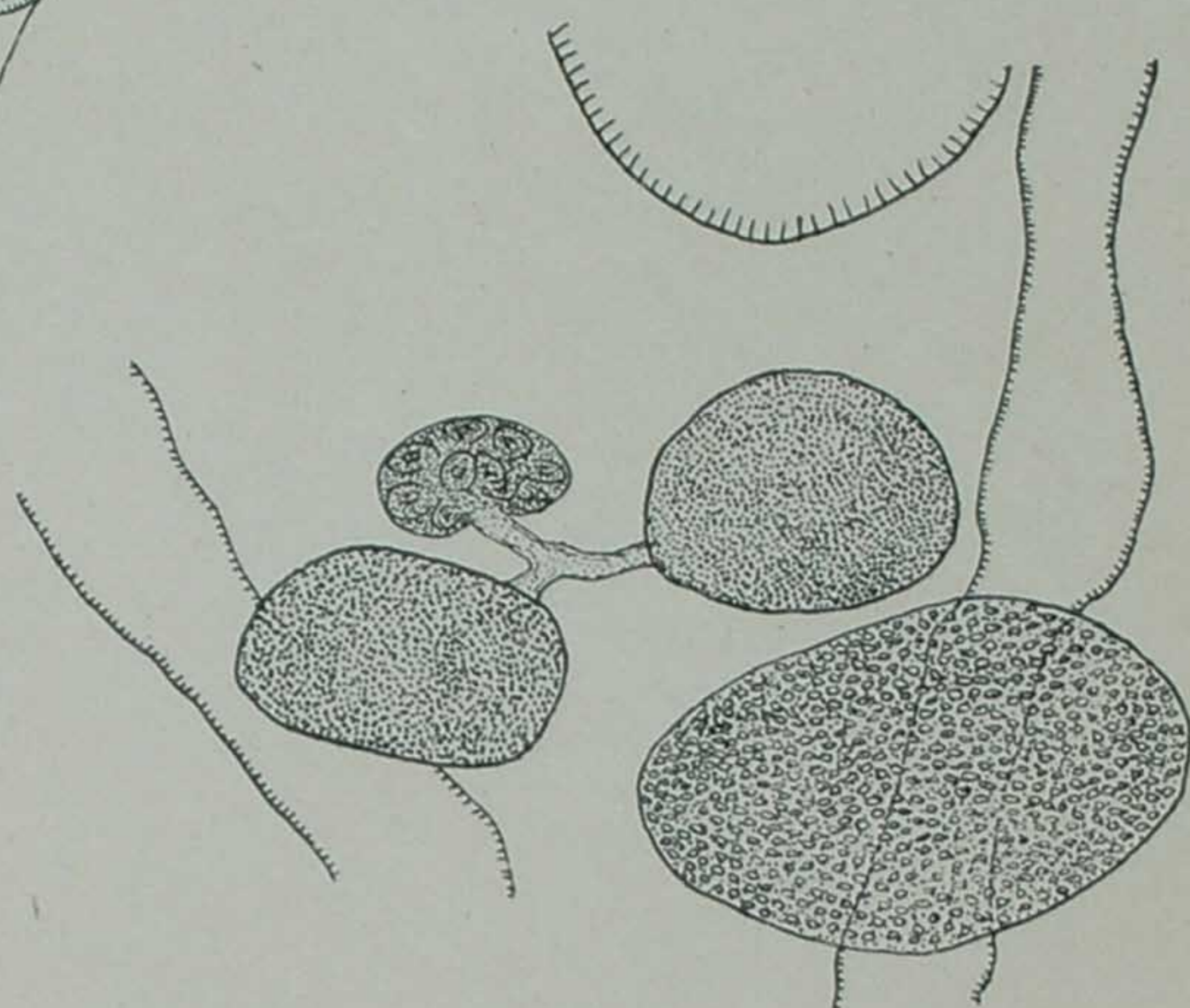


19

0,2 mm.

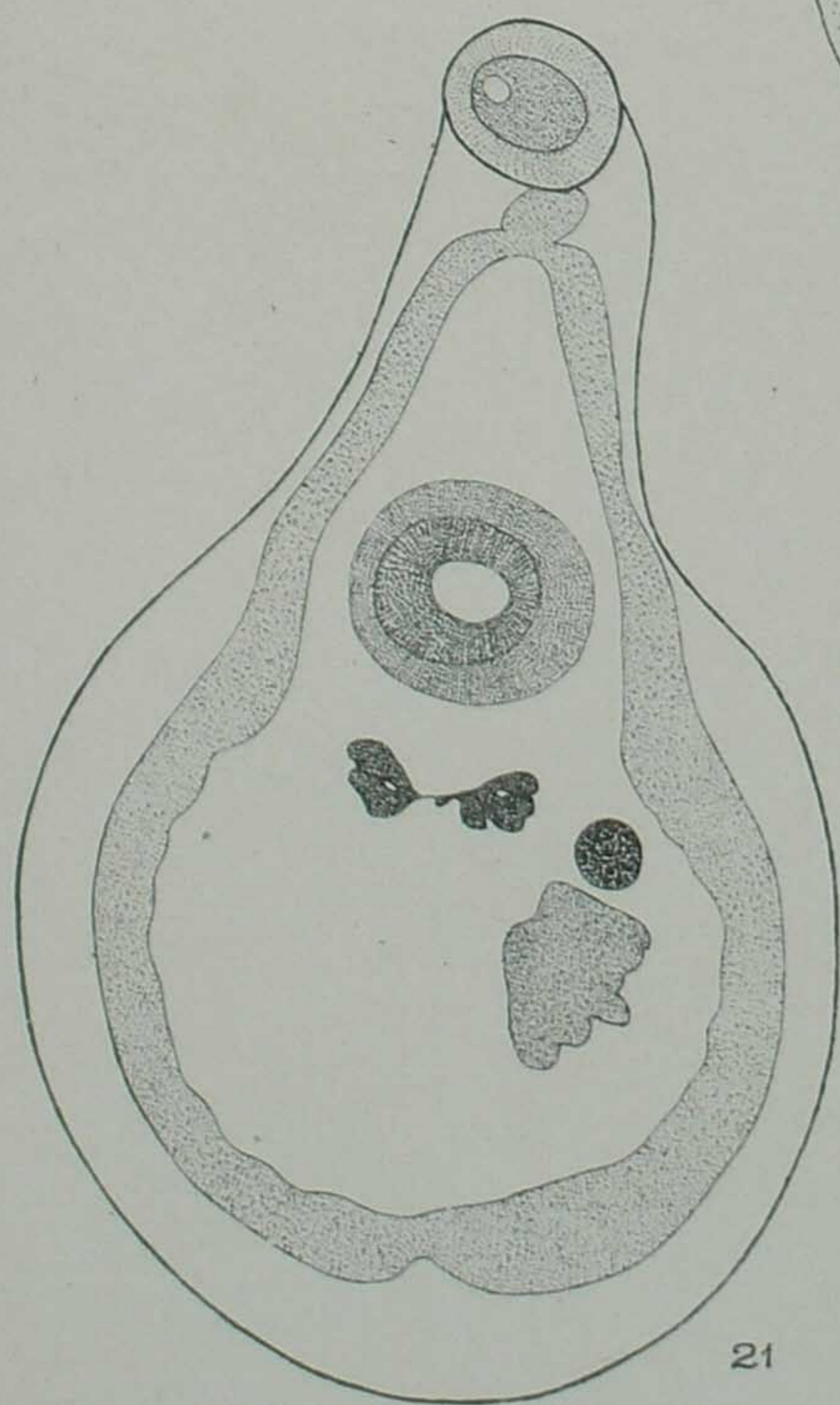


18

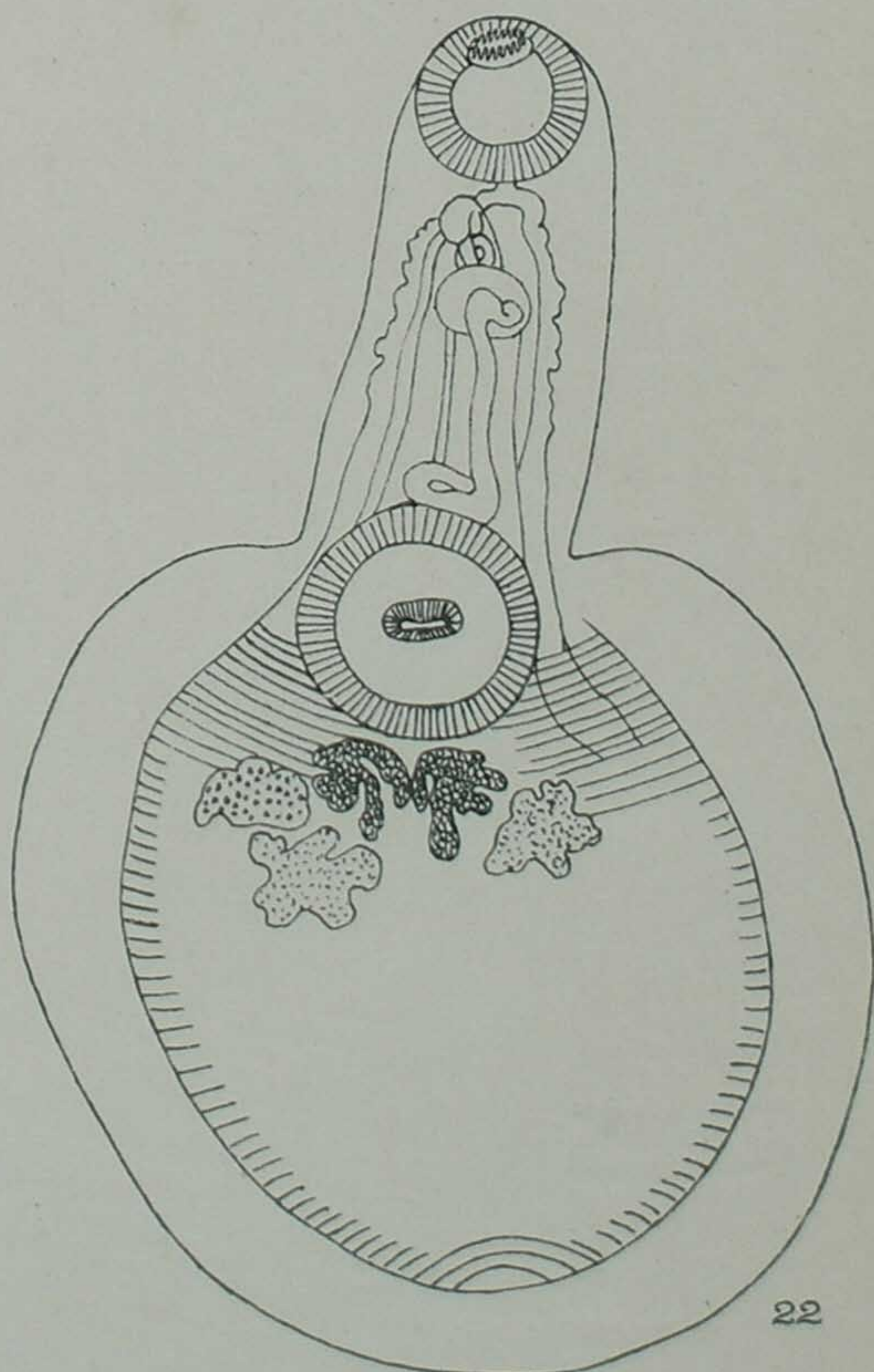


0,5 mm

20

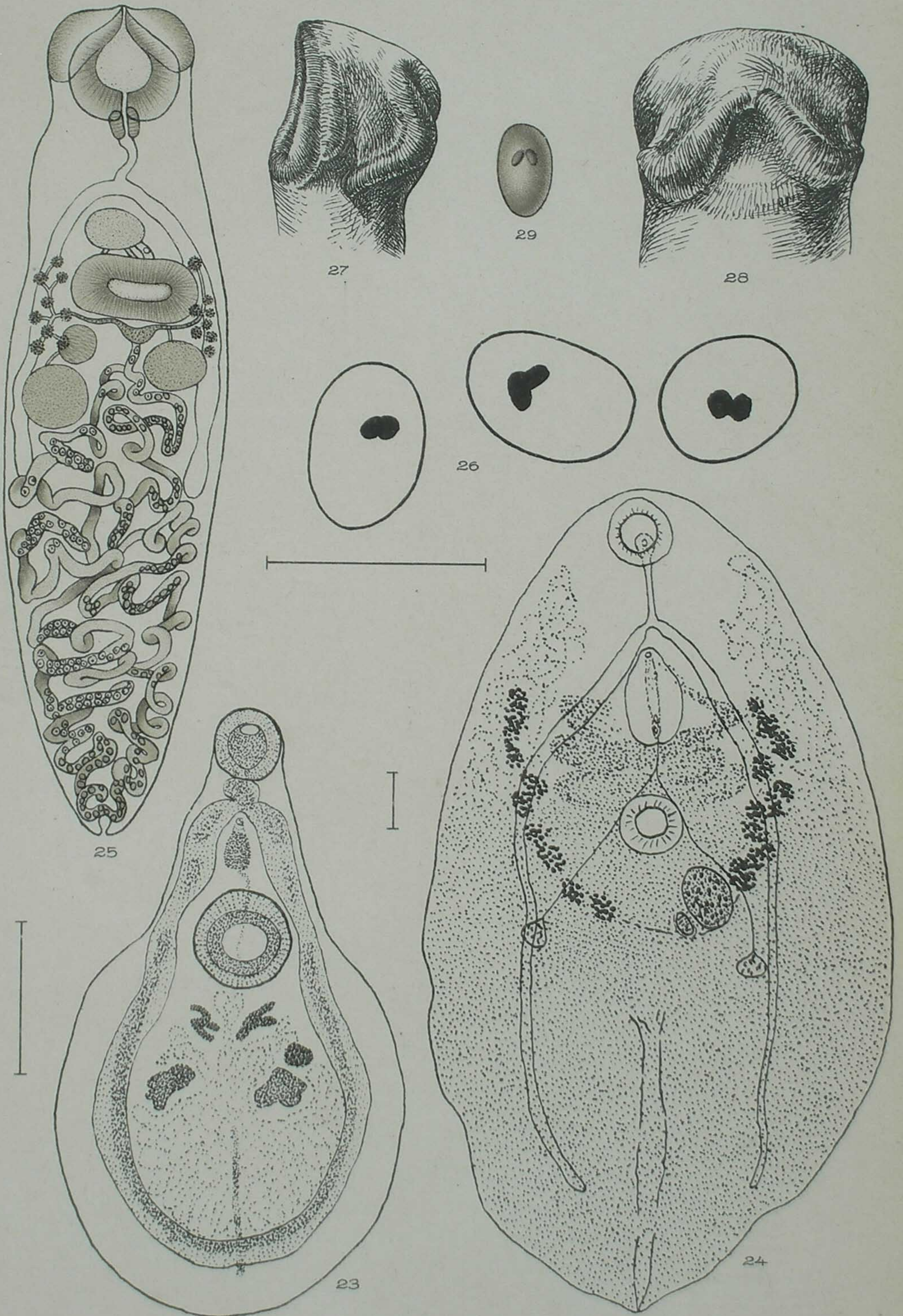


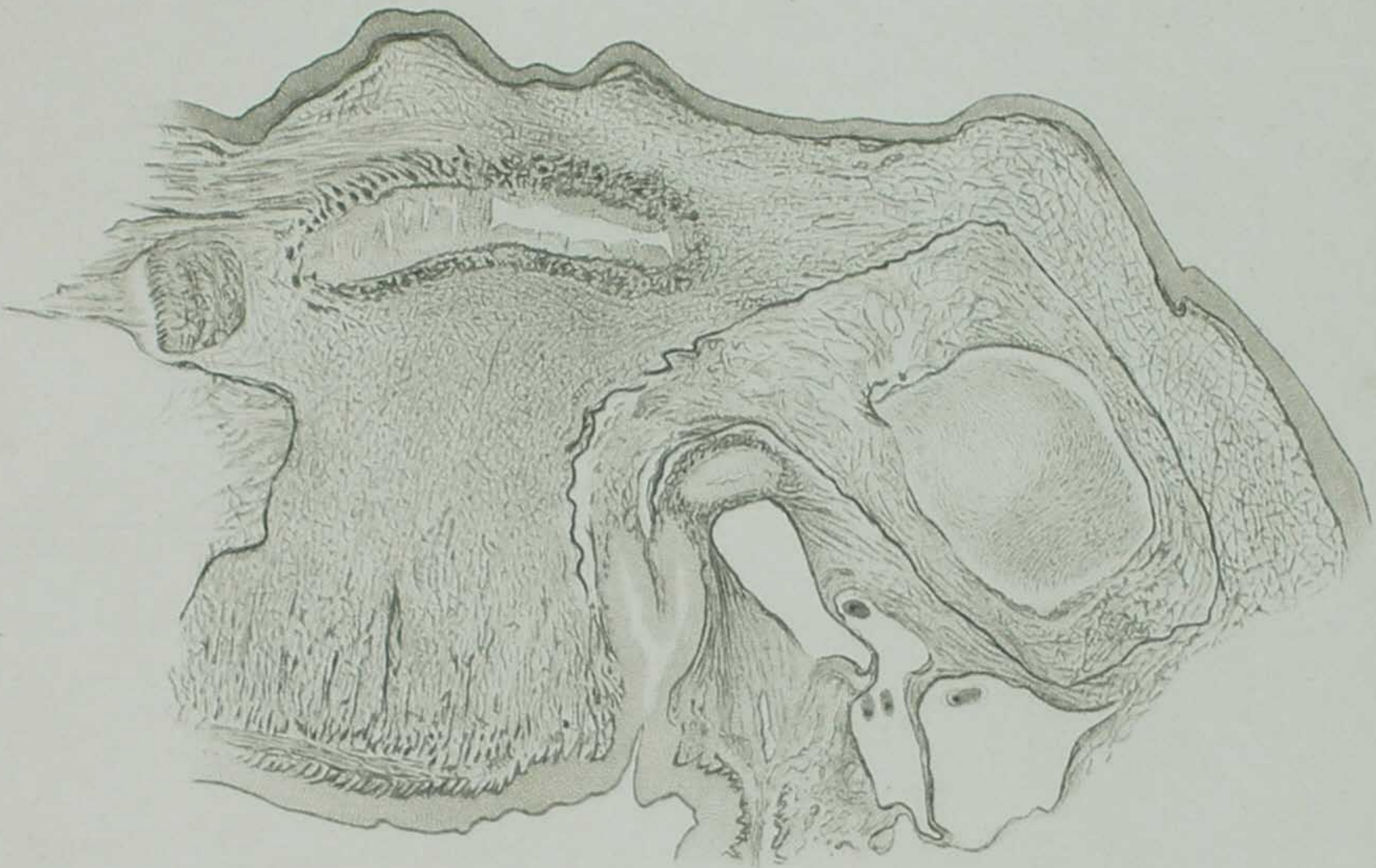
21



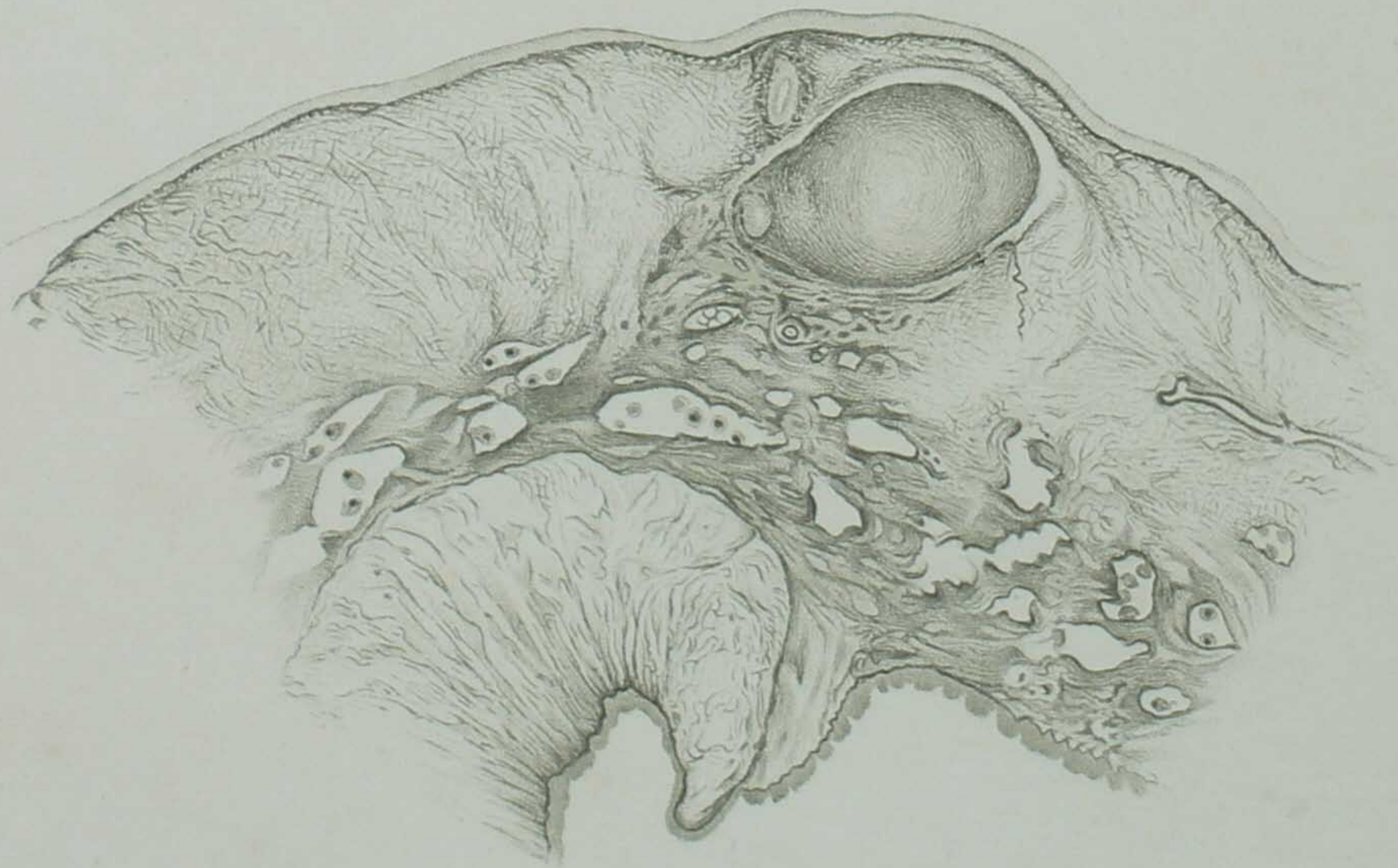
22







30



31

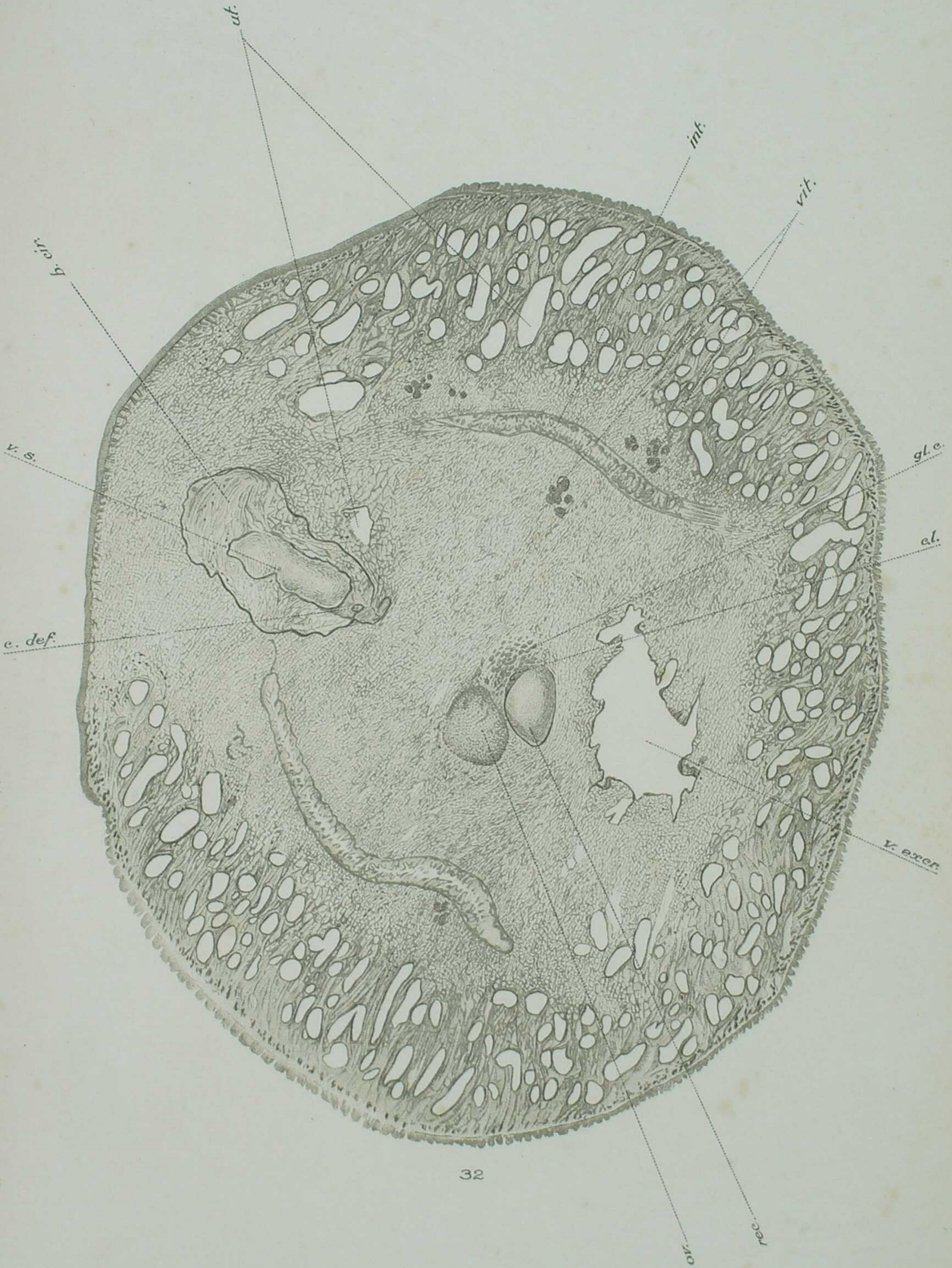




Fig. 1




Fig. 2



Fig. 3




Fig. 4

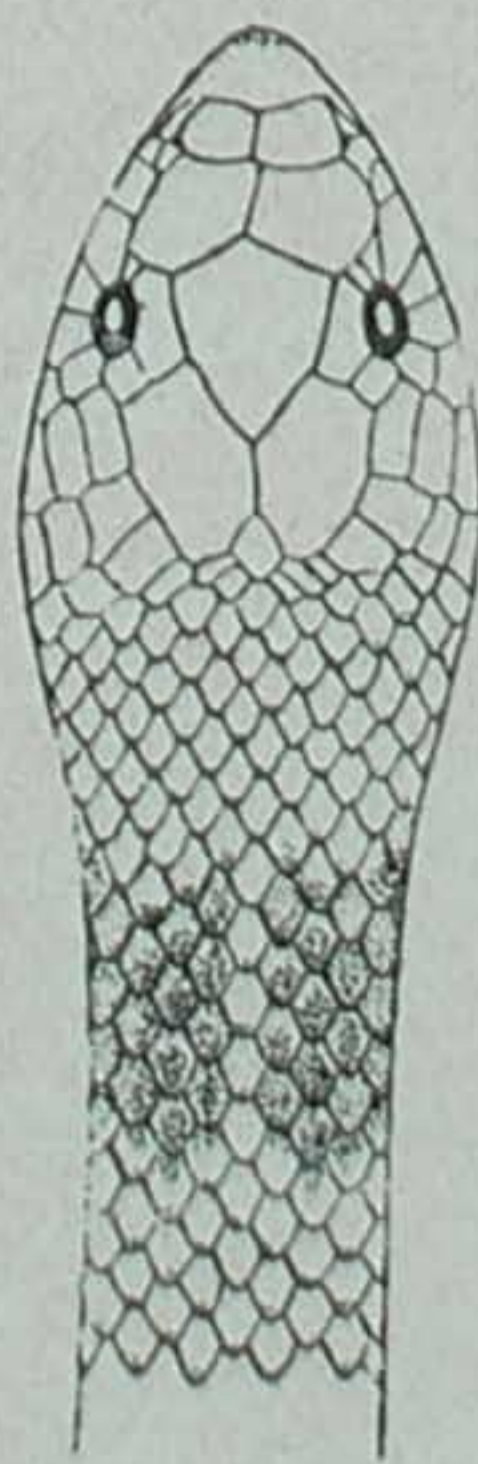


Fig. 5

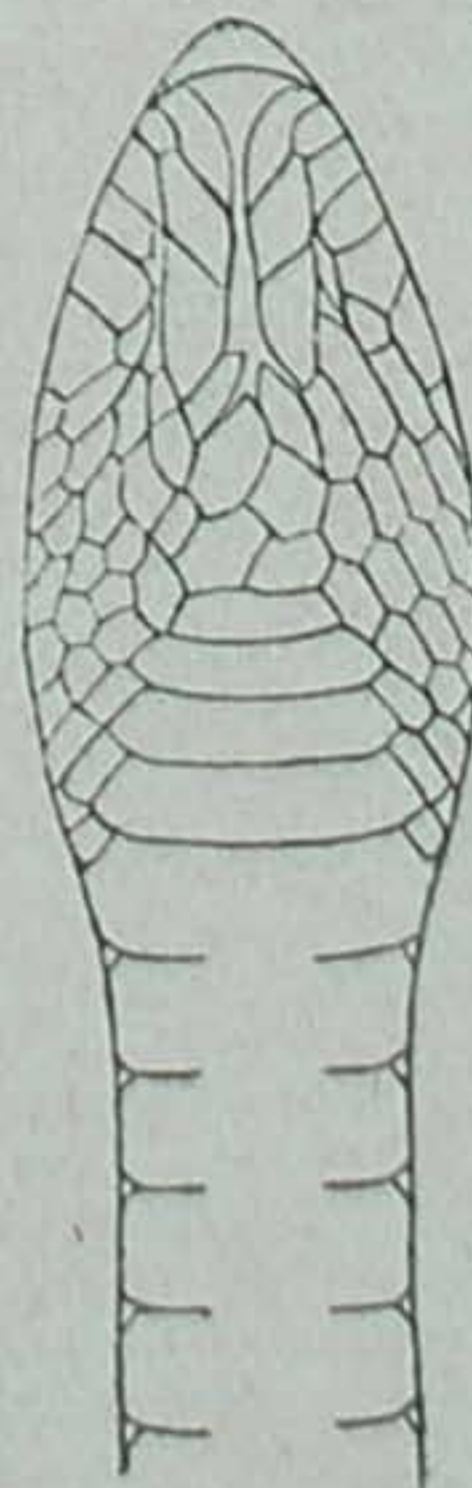

Fig. 6


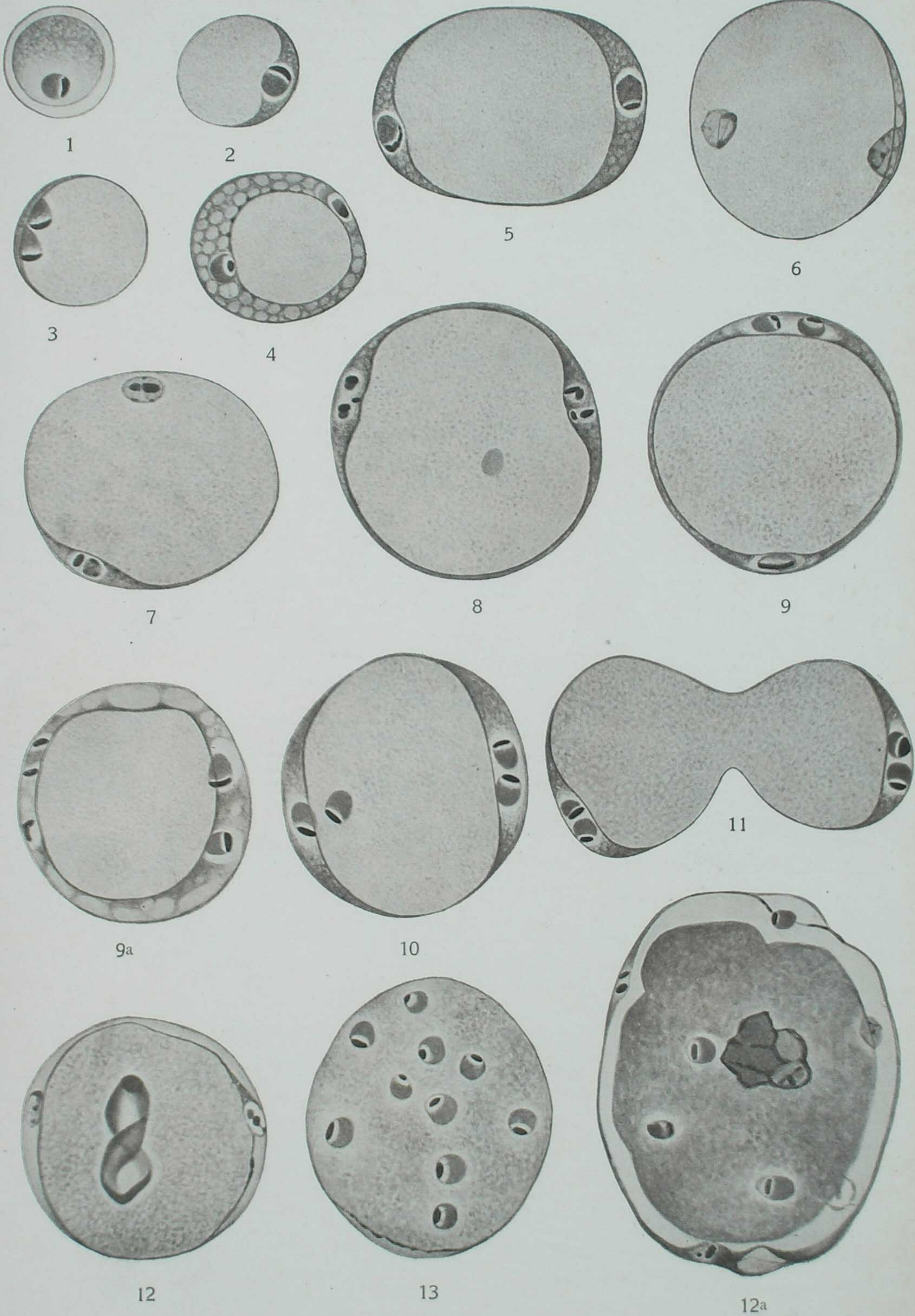
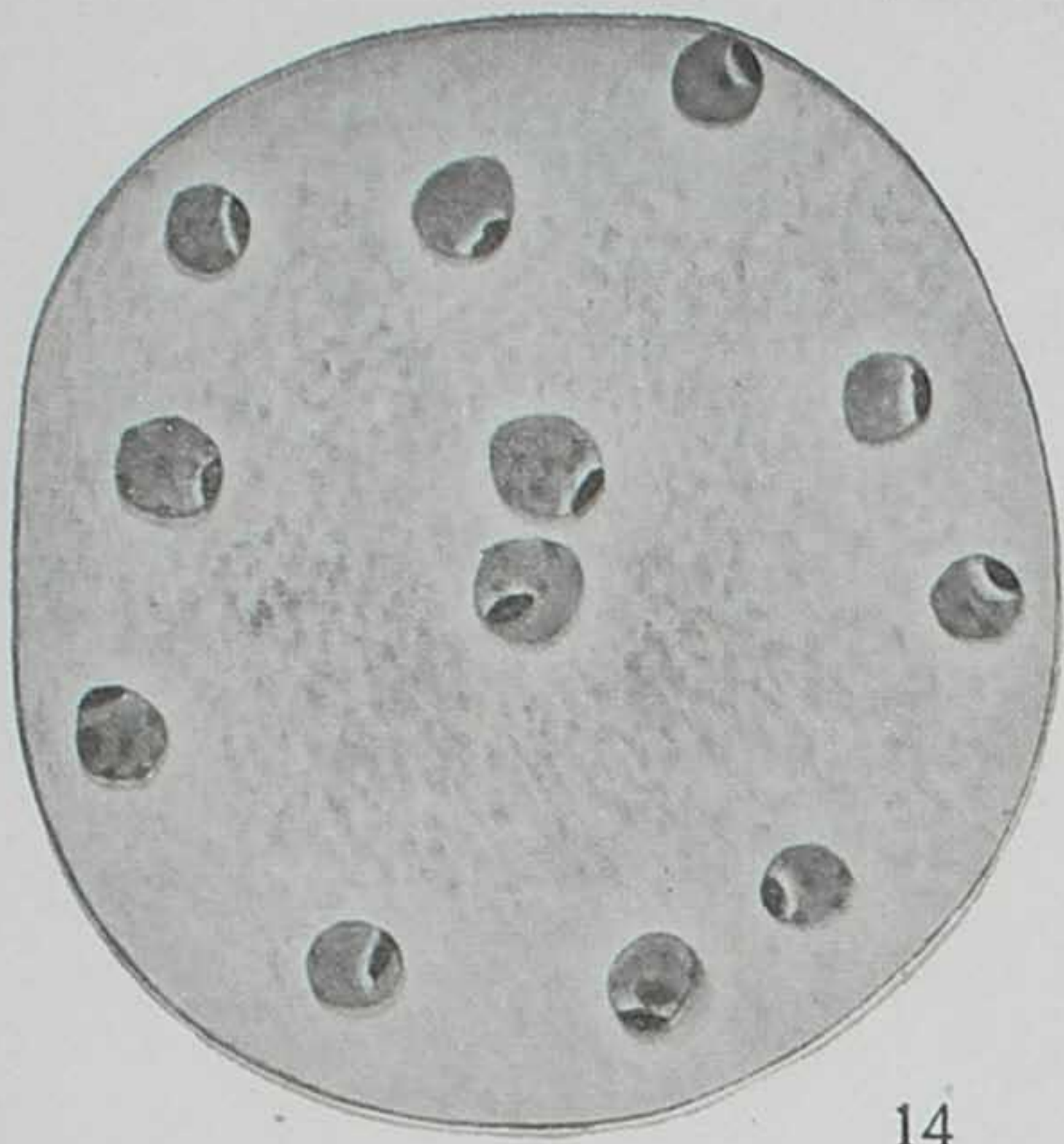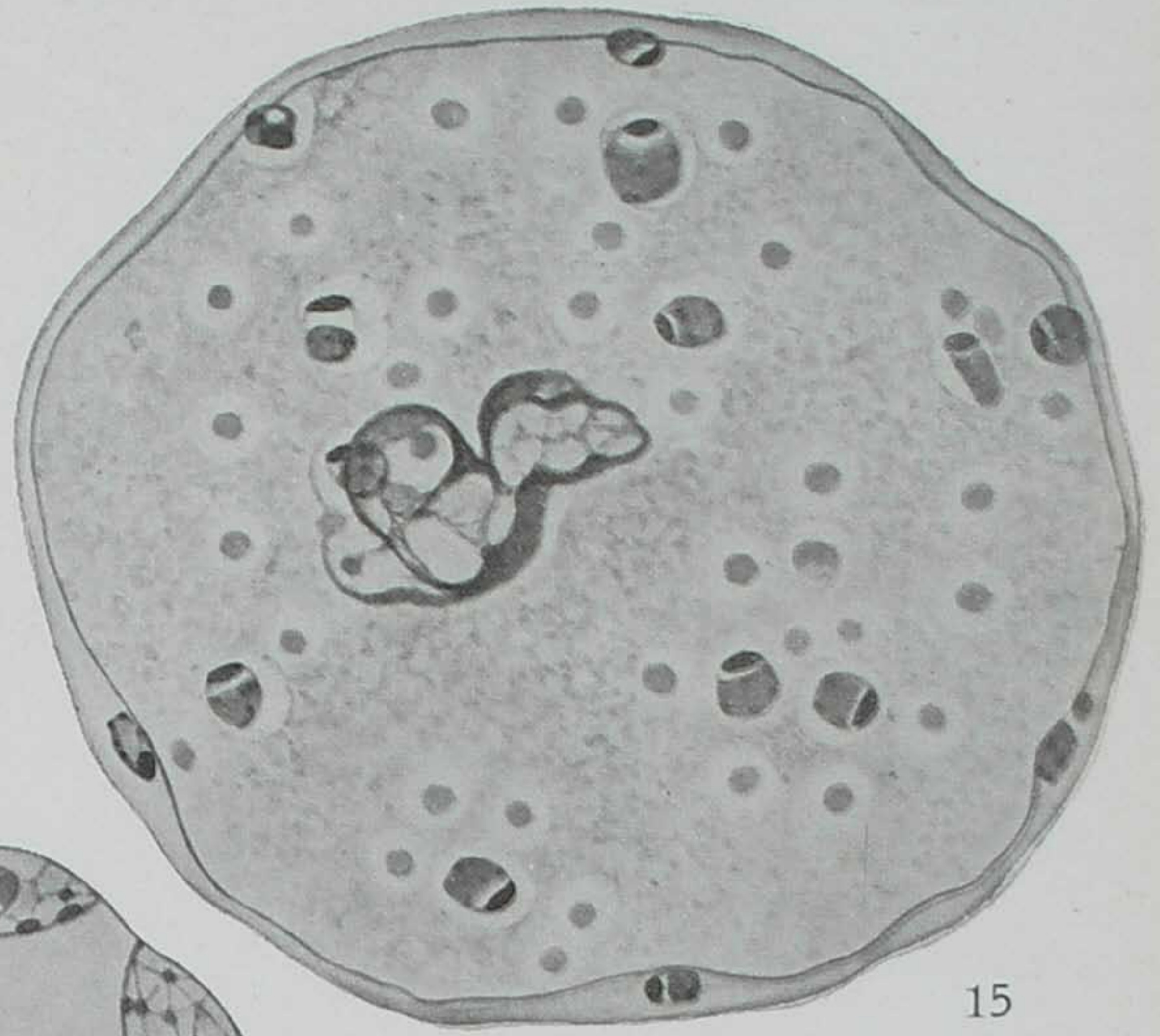


Fig. 7

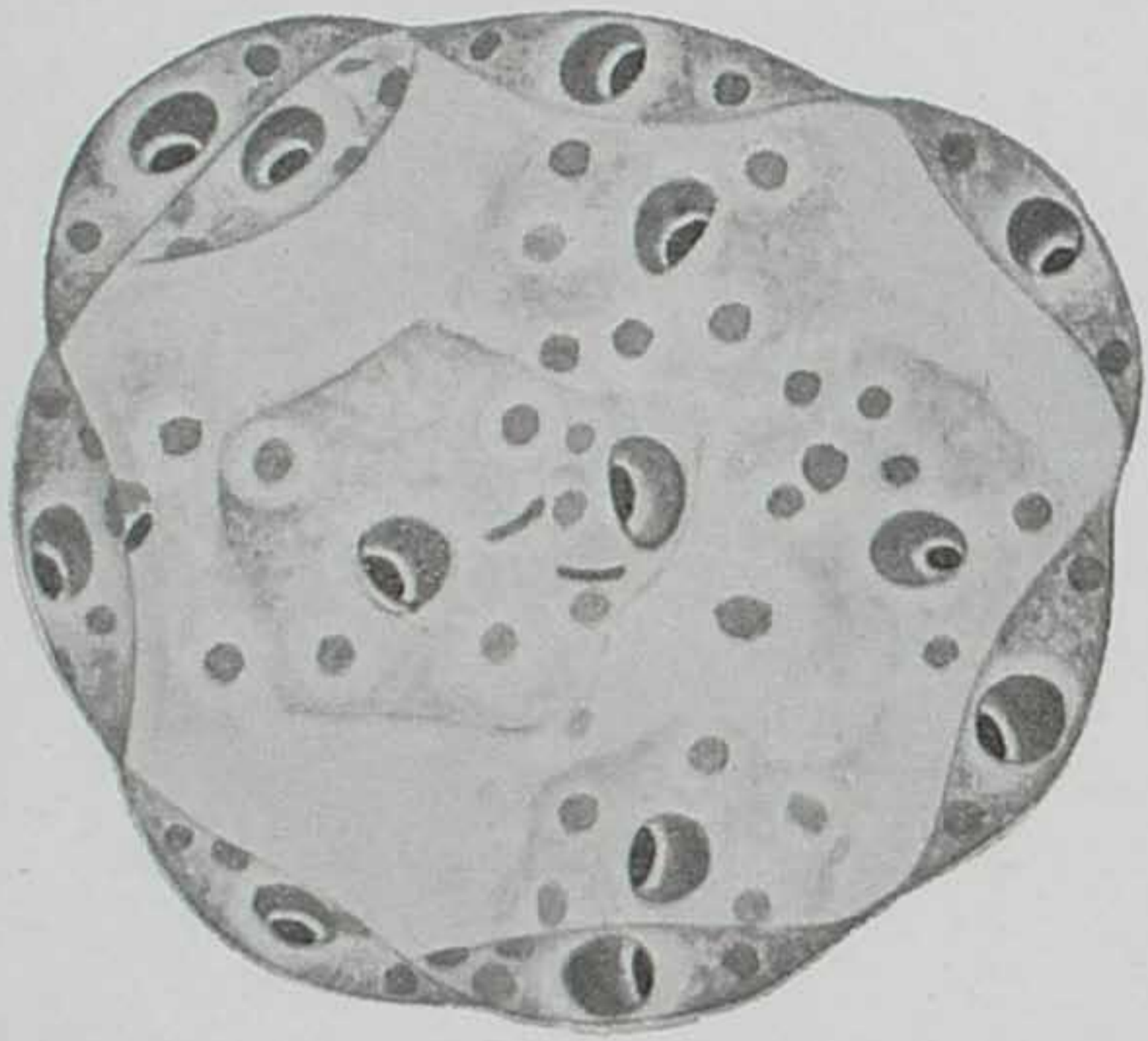




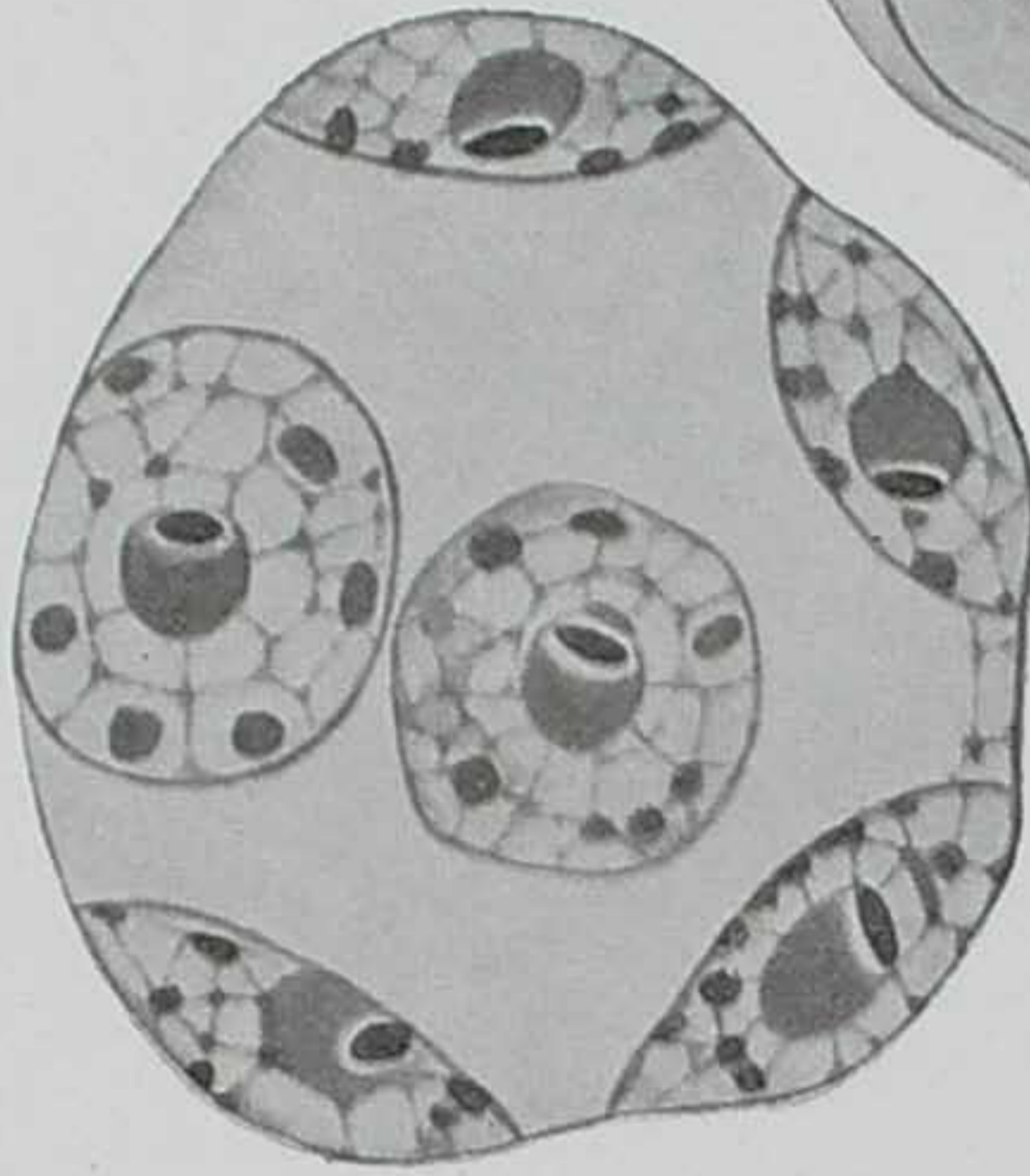
14



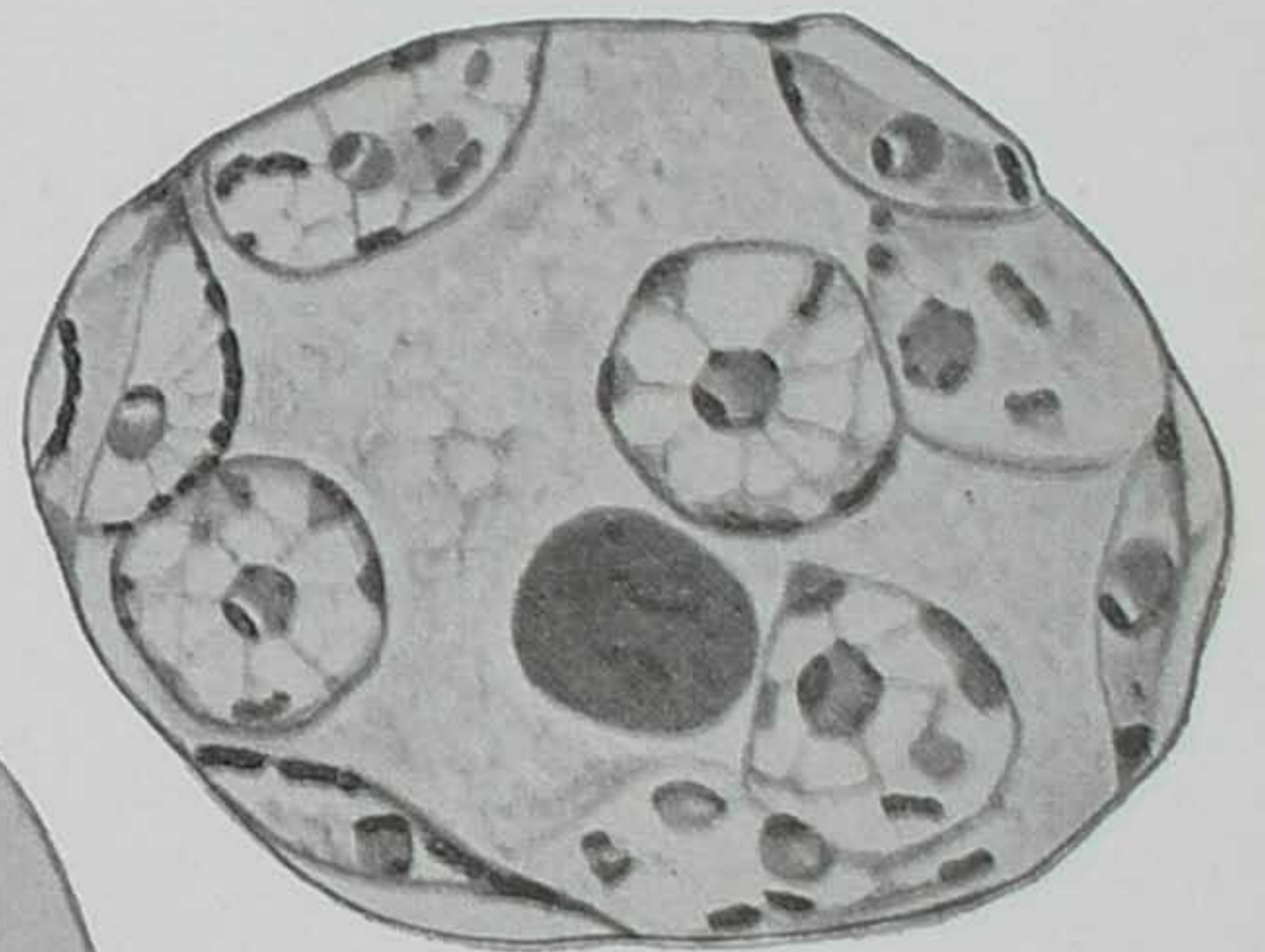
15



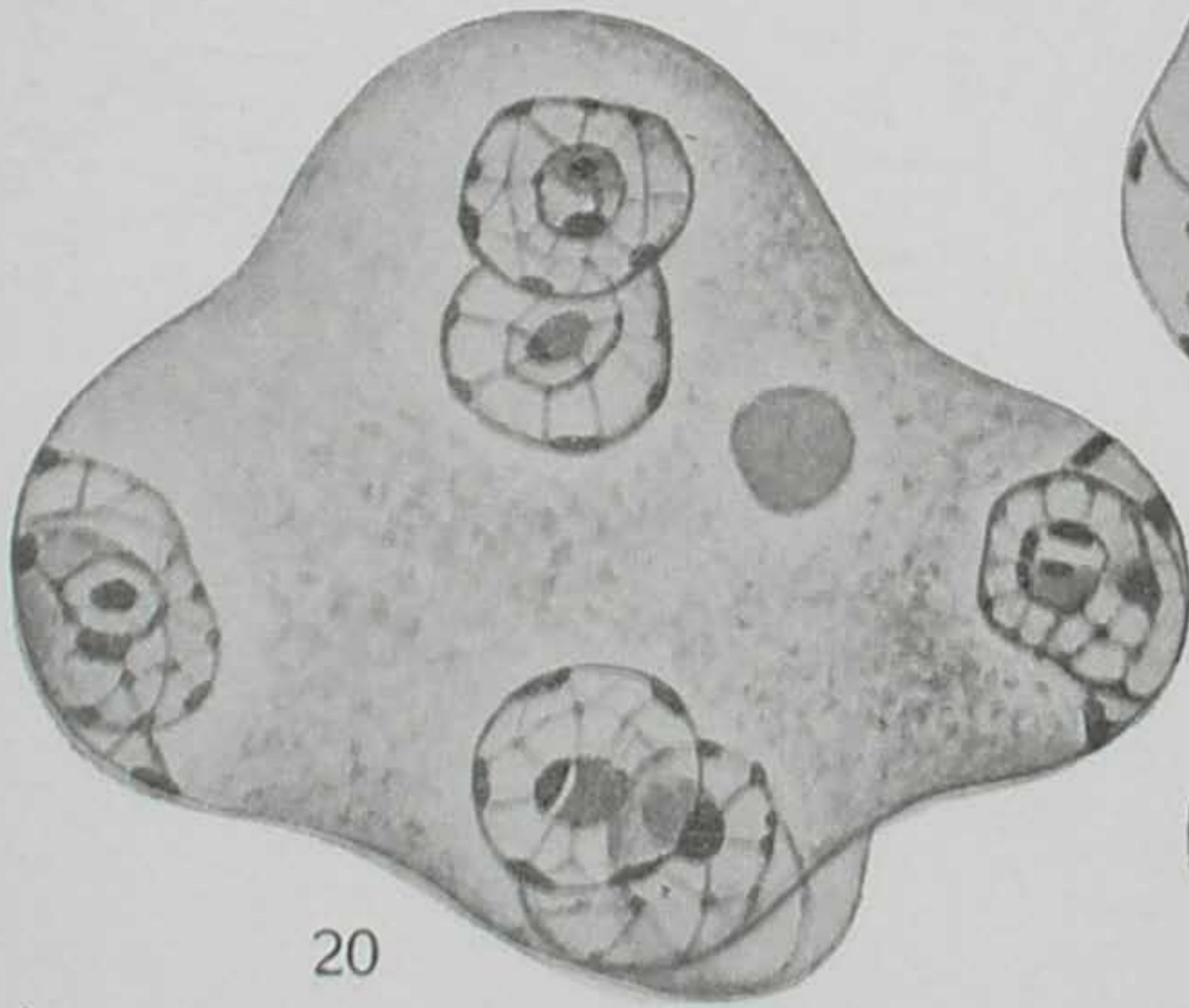
16



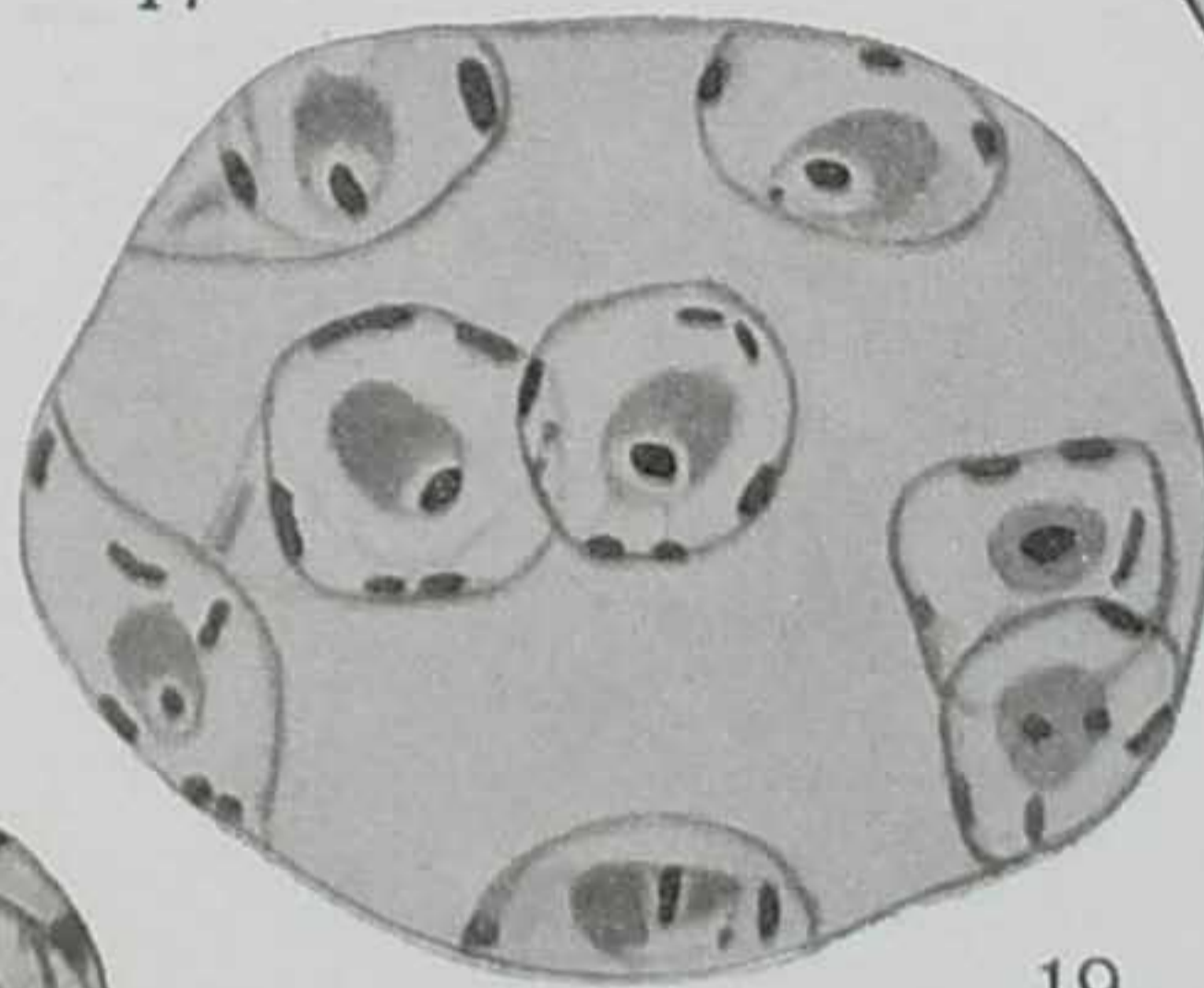
17



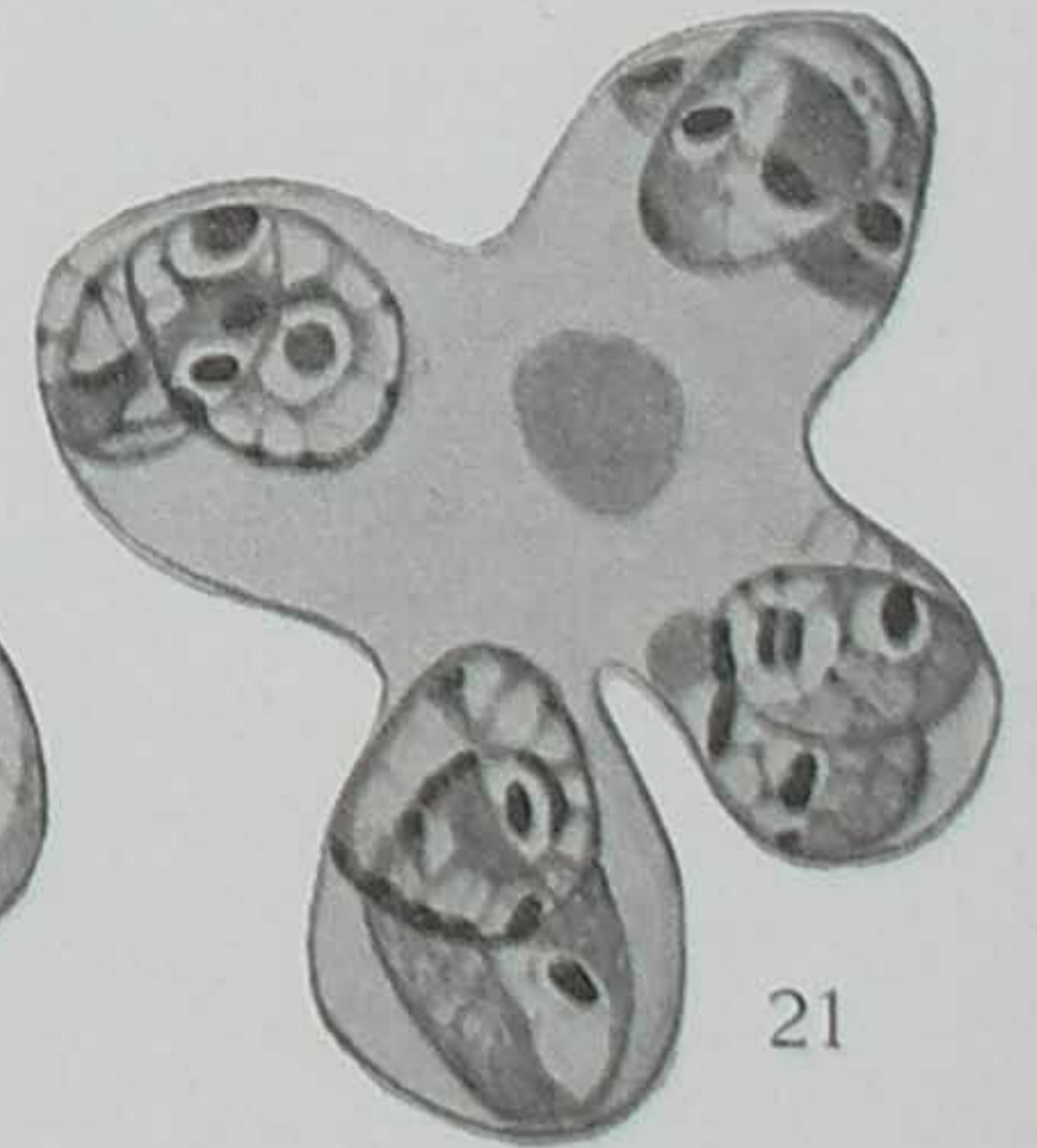
18



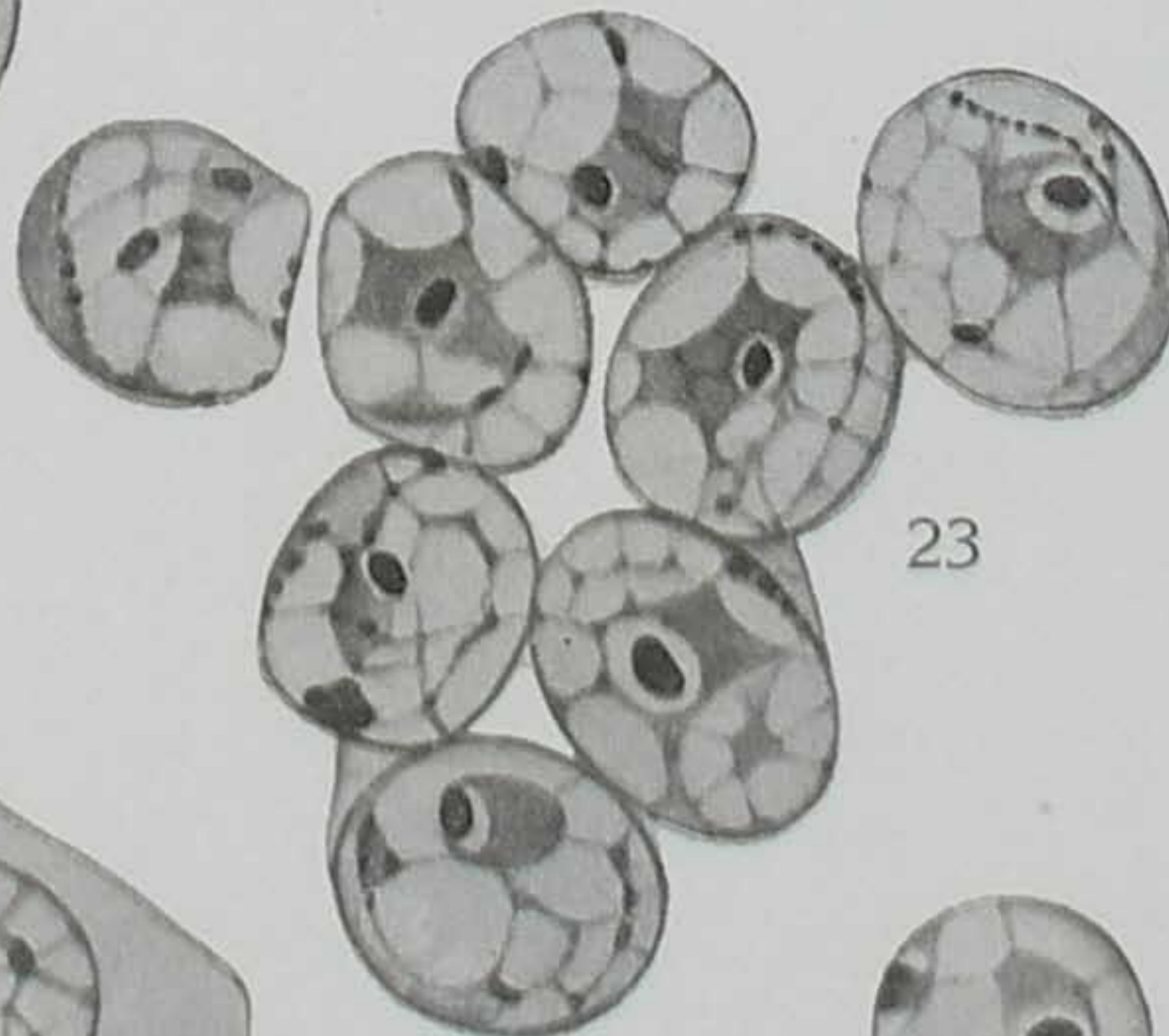
20



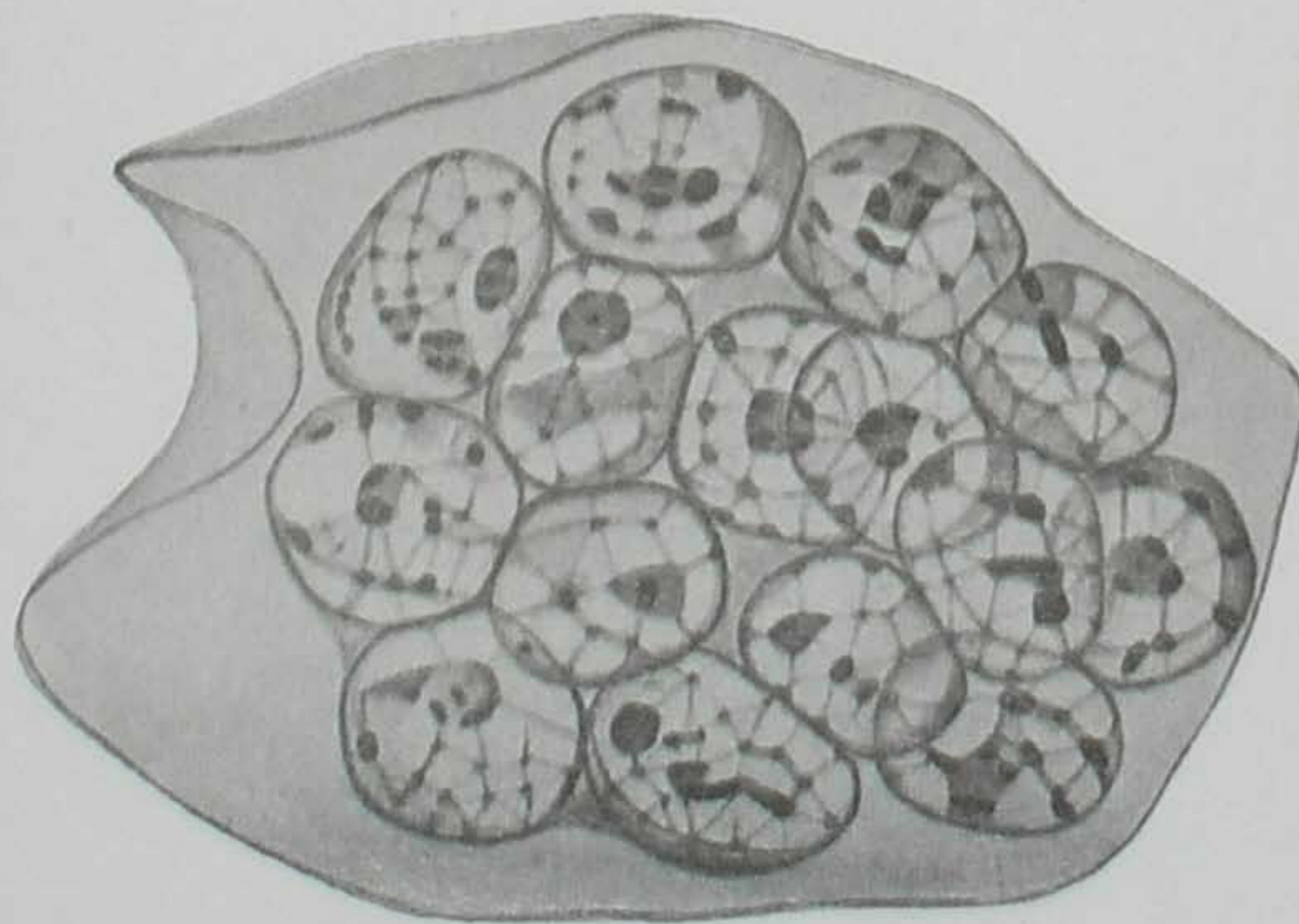
19



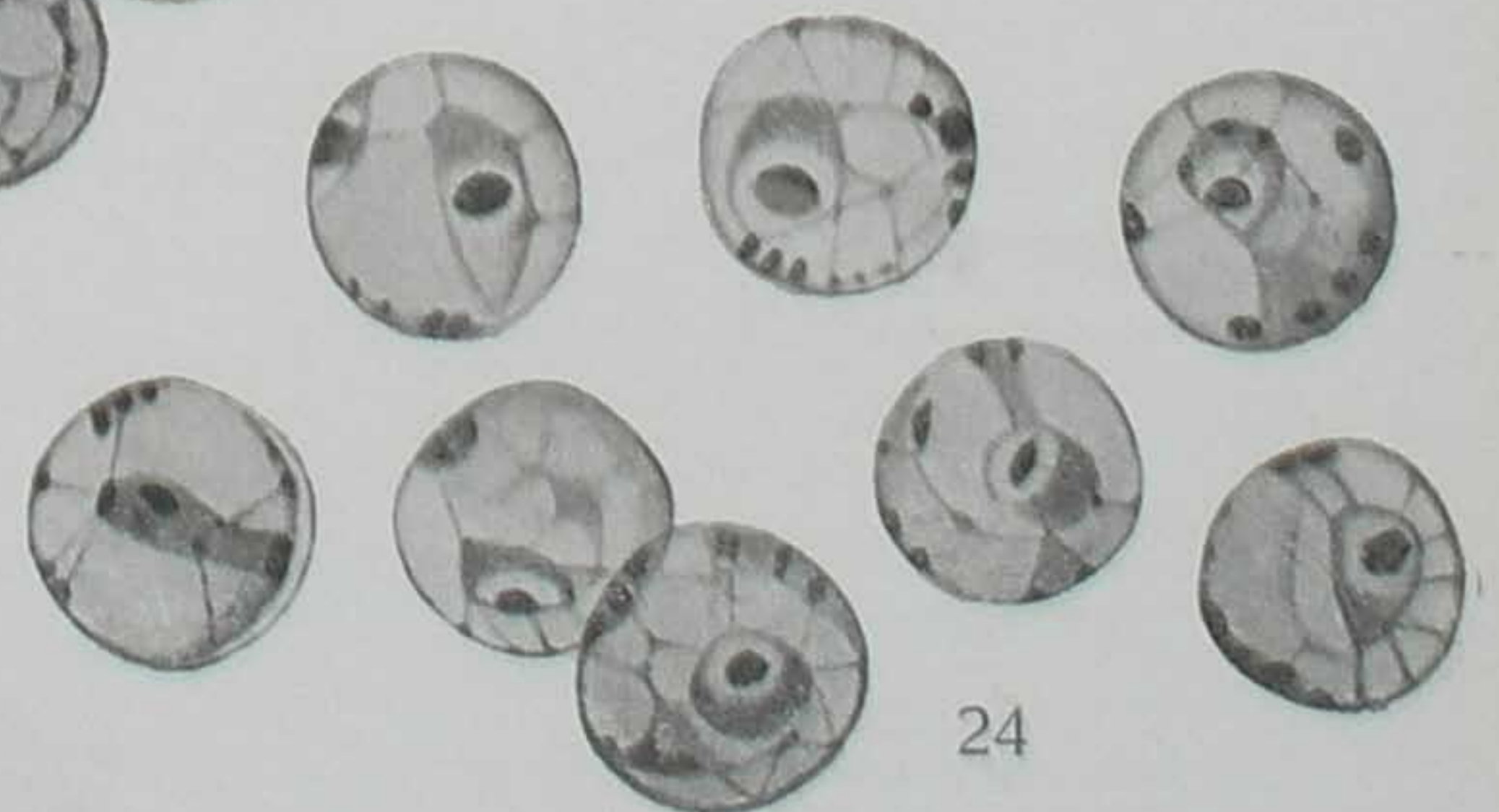
21



23



22



24

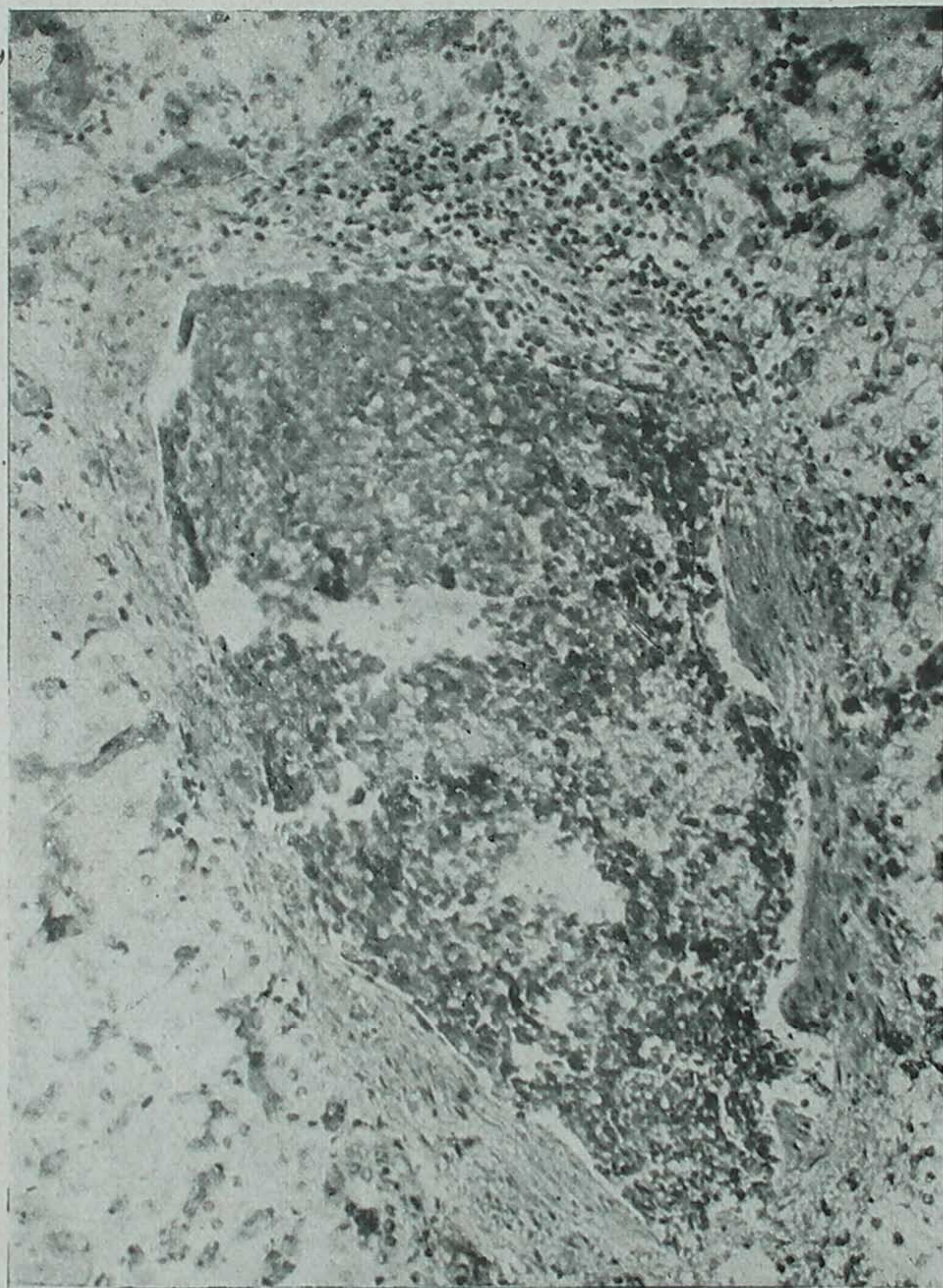


Fig. 1

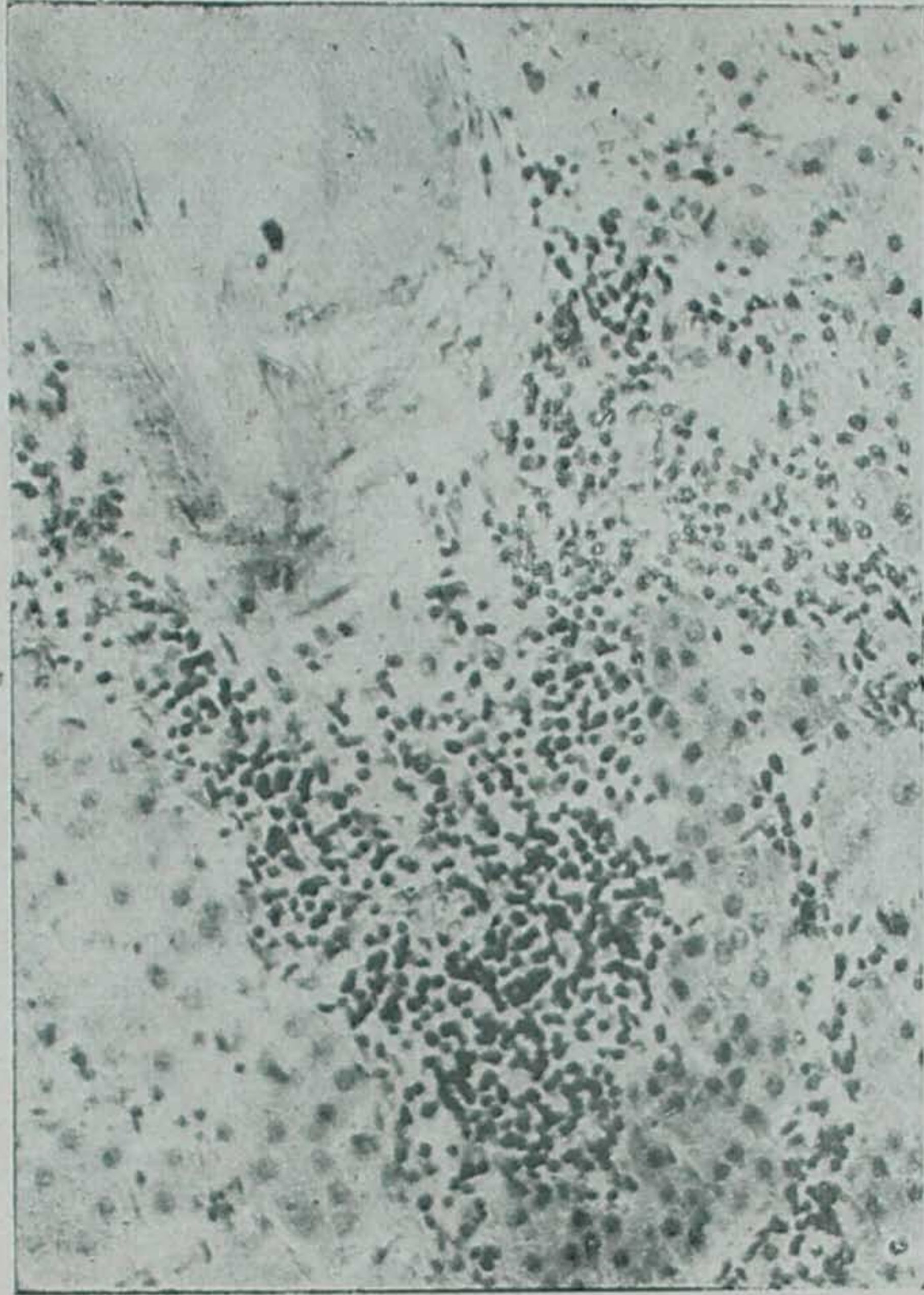


Fig. 2

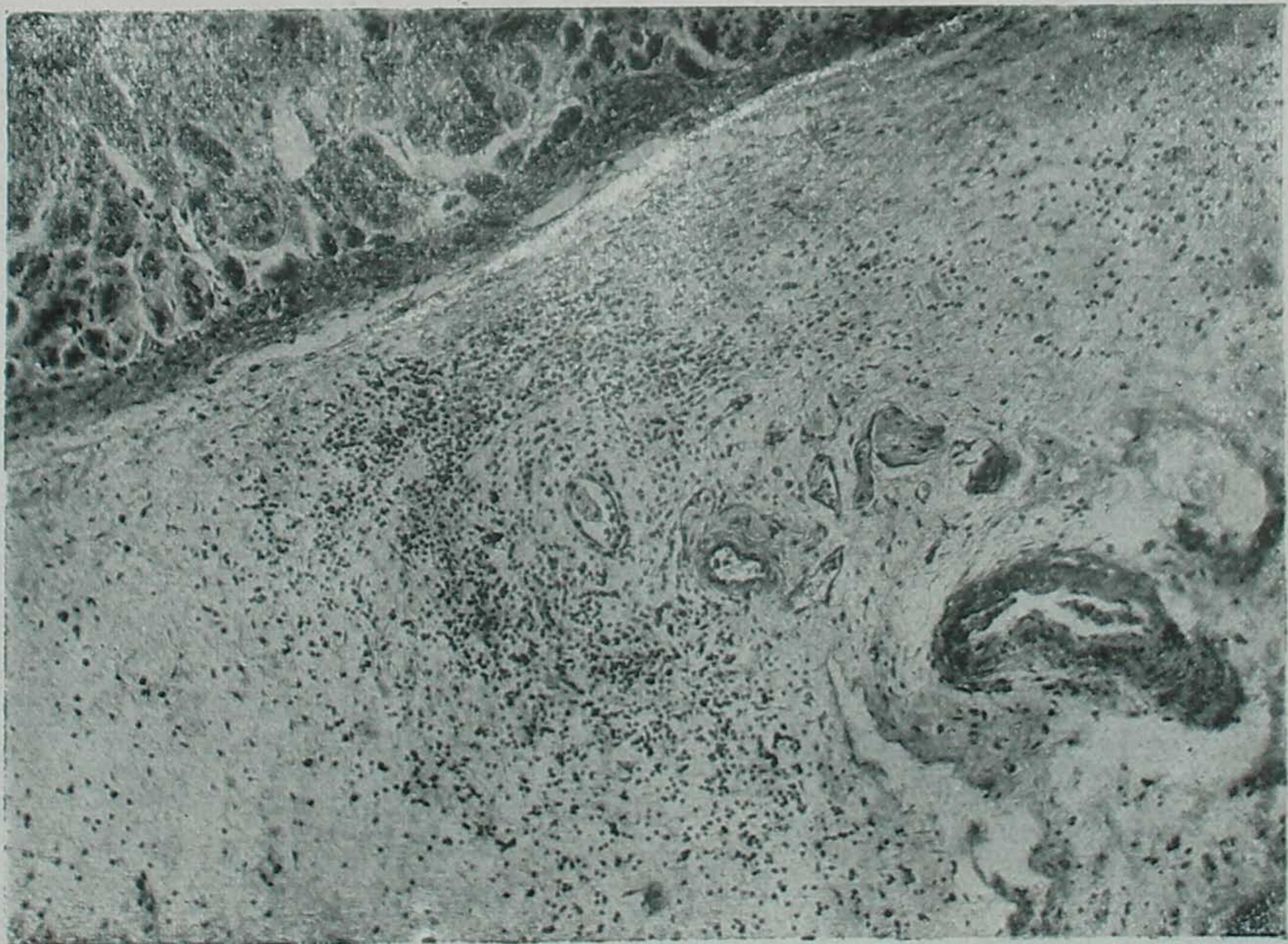

Fig. 3



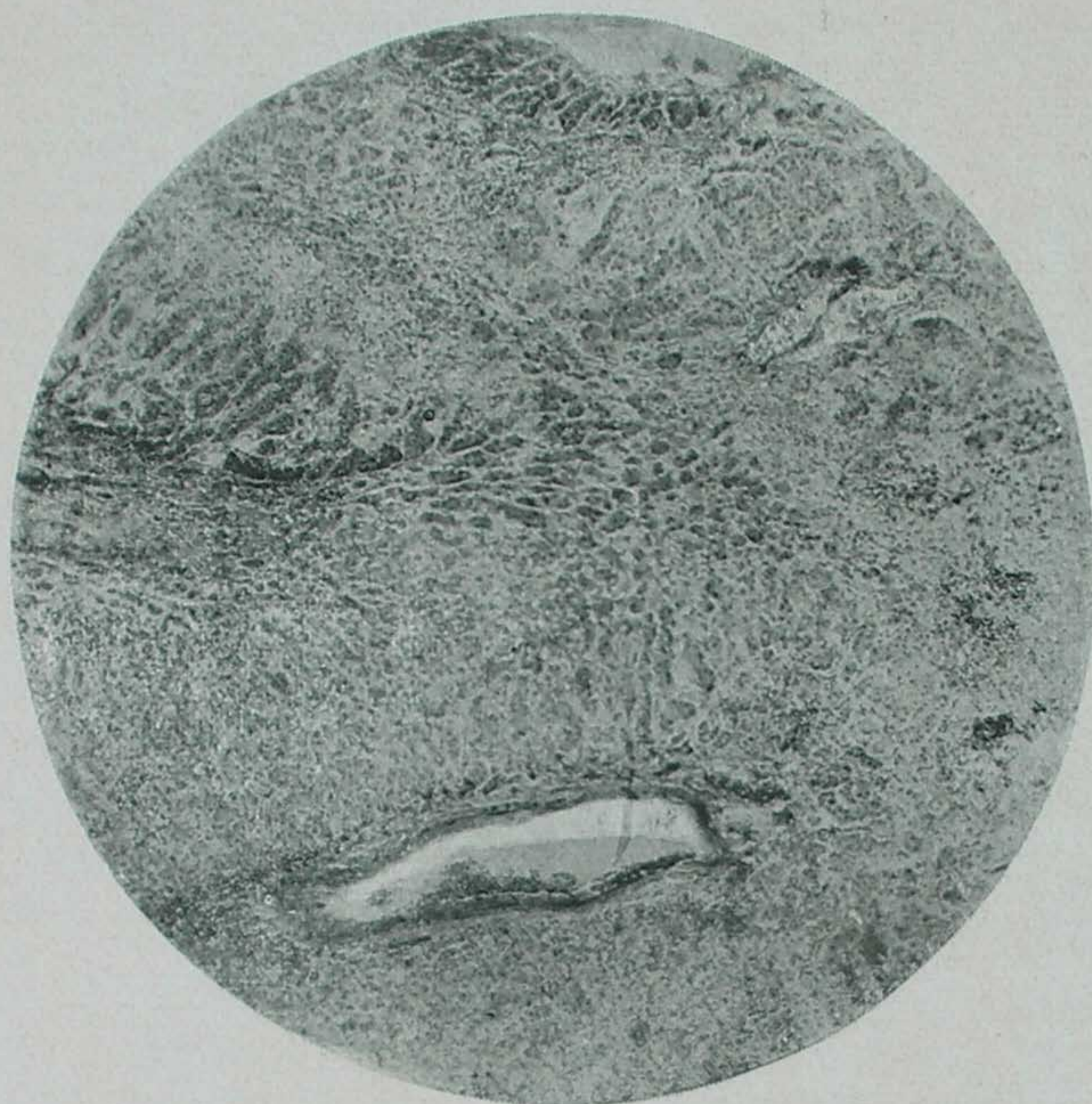


Fig. 4



Fig. 5

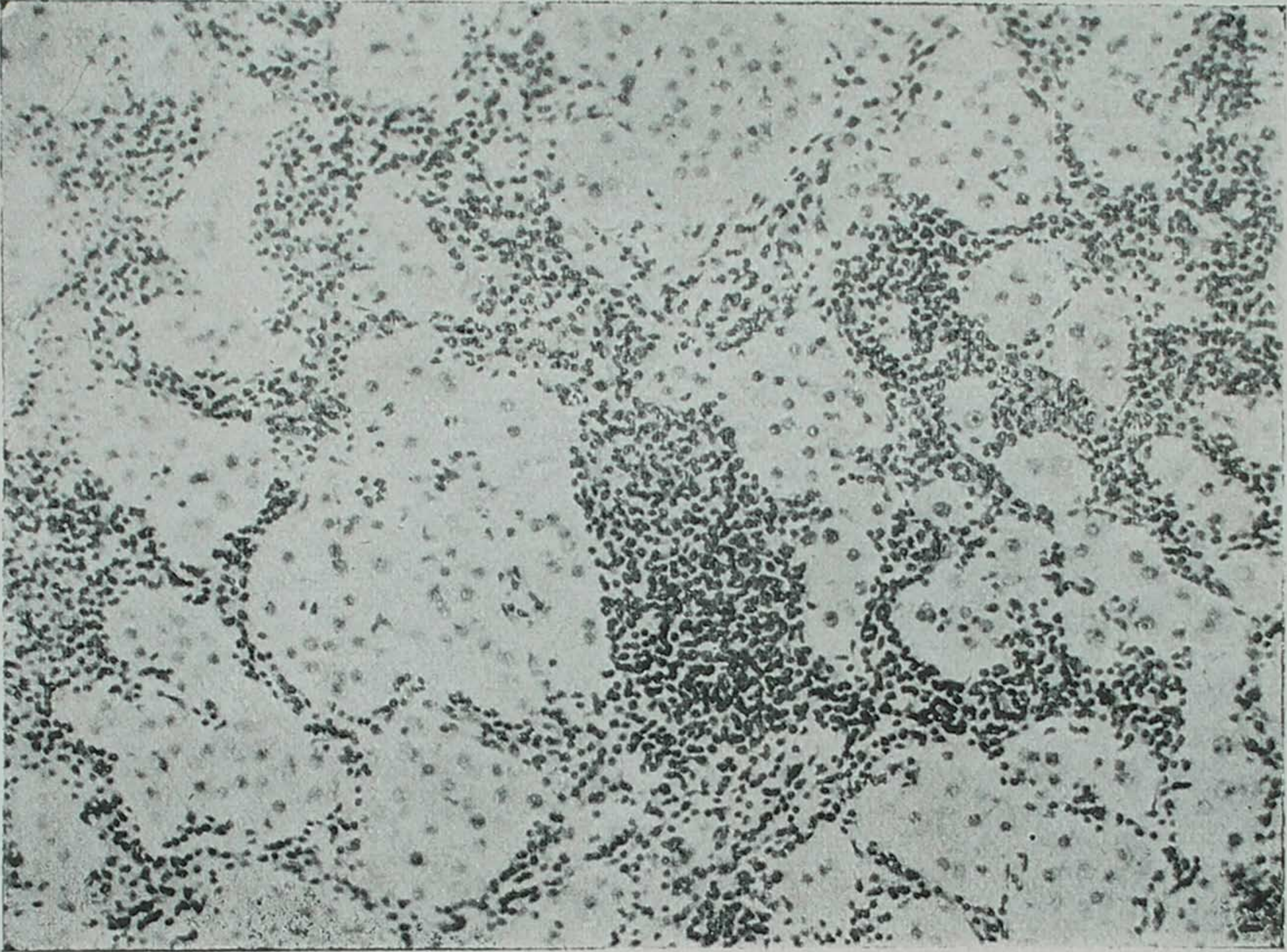


Fig. 6

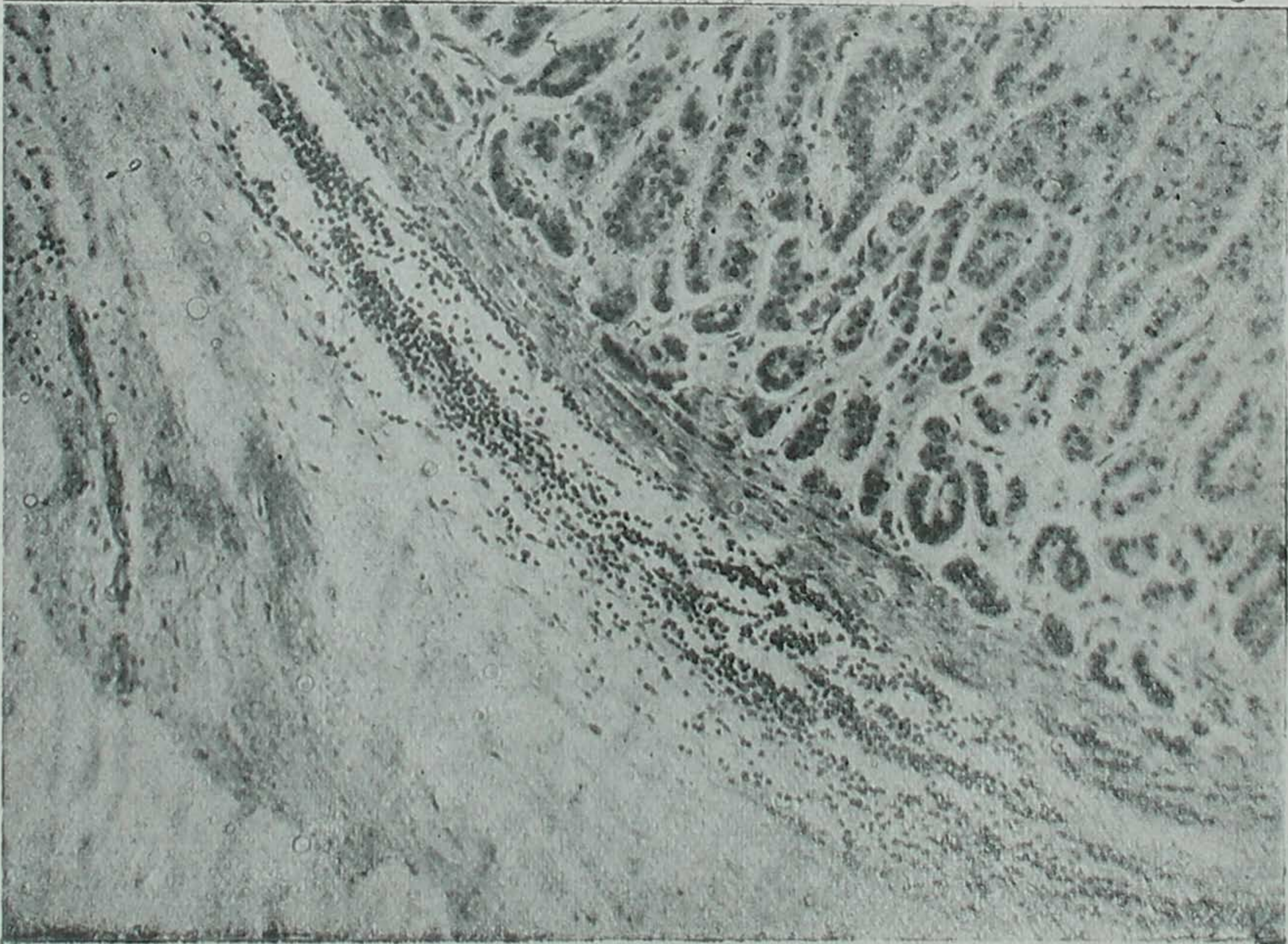
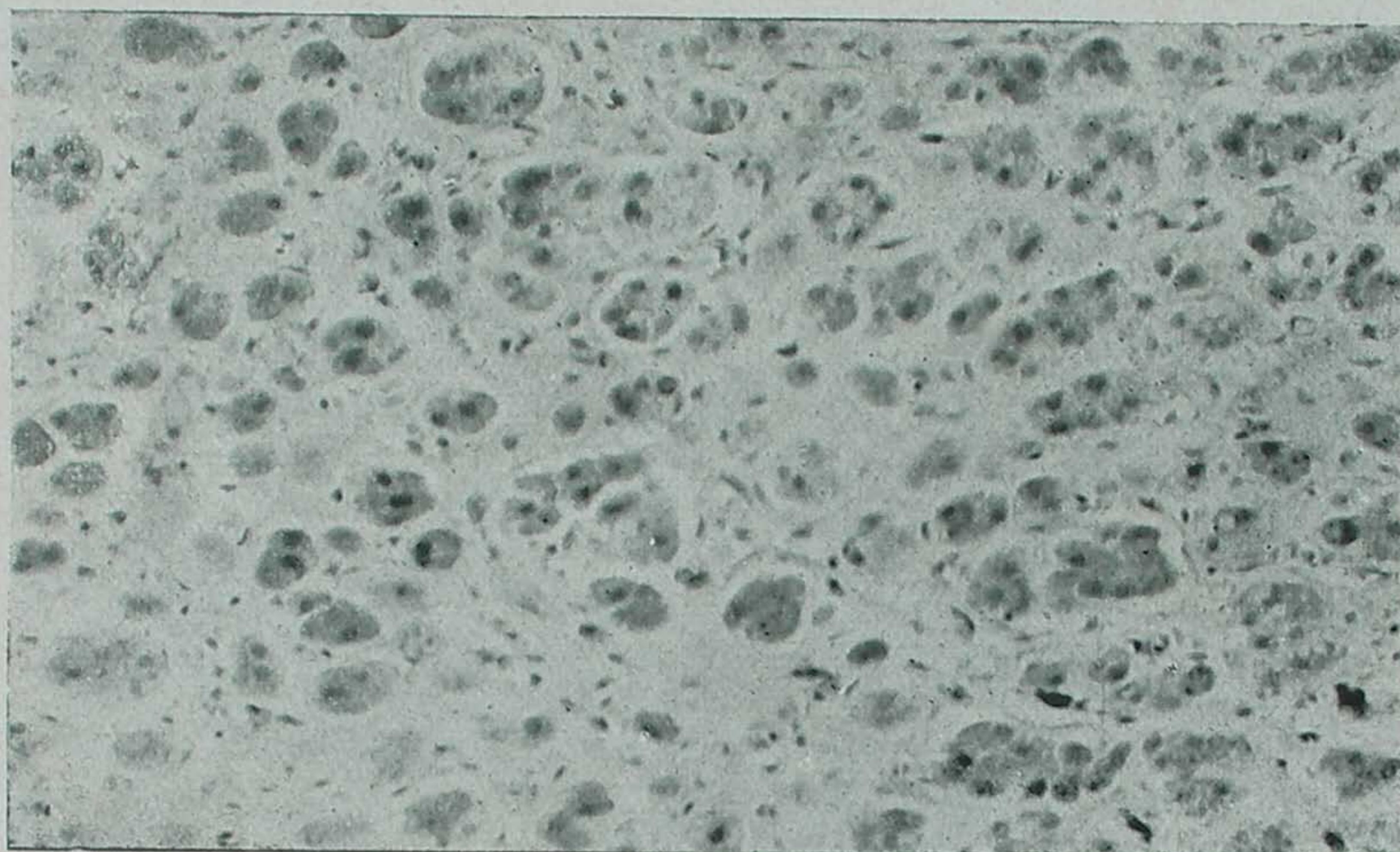


Fig. 7



20

2

3

Fig. 8

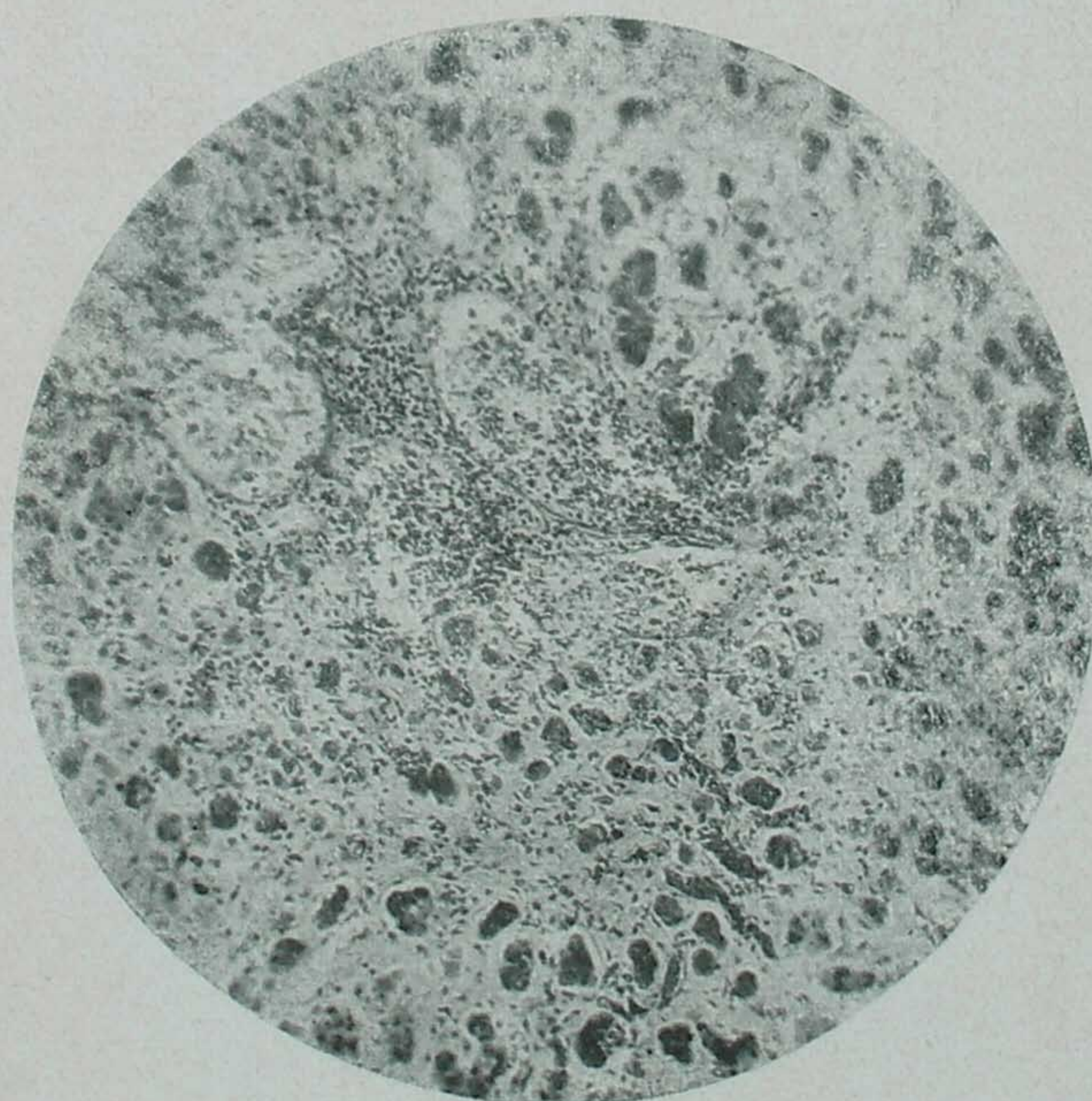


Fig. 9

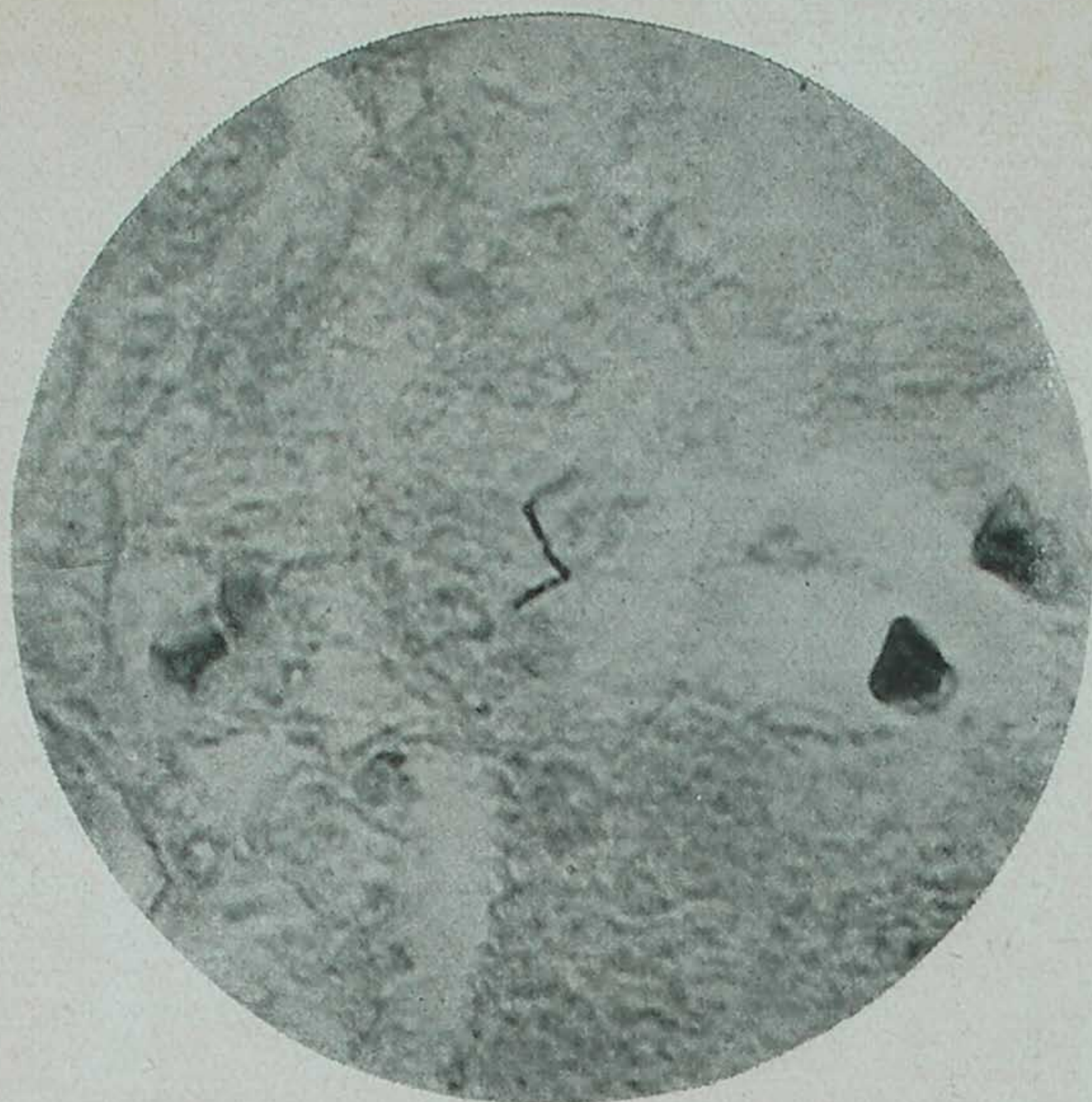


Fig. 10

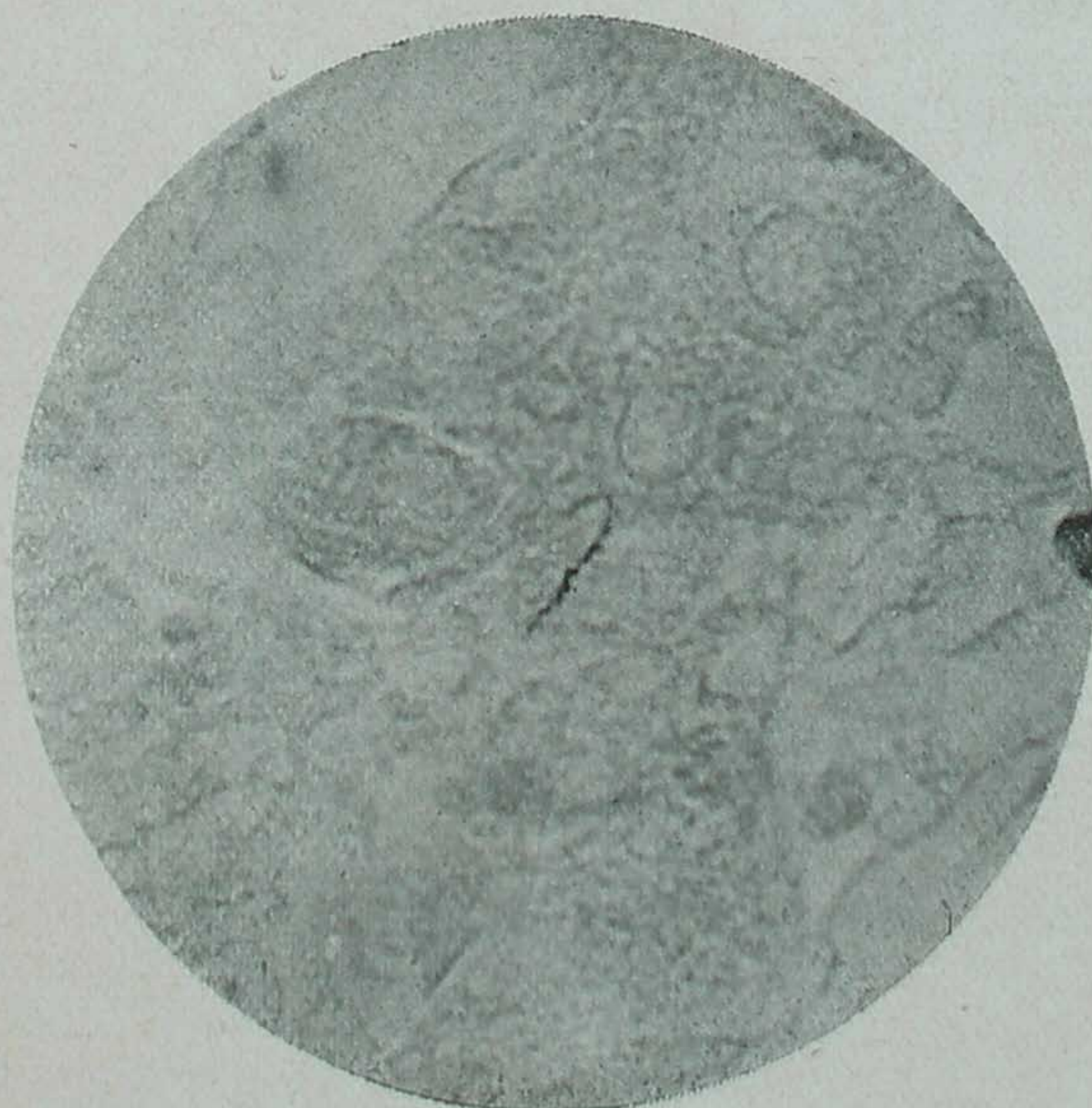


Fig. 11