O NÓDULO ATRIOVENTRICULAR E O FEIXE DE HIS NO HOMEM *

C. MAGARINOS TORRES e **EITEL DUARTE**
Instituto Oswaldo Cruz, Rio de Janeiro, Guanabara

(Com 3 estampas)

A cardiopatia crônica na doença de Chagas tem sido objeto de estudos clínicos acurados, verificando-se, ao ser consultada a extensa bibliografia a seu respeito (PONDÉ, 1960), que as alterações da condução do impulso cardíaco são as manifestações mais expressivas, em sua sintomatologia.

Torna-se imperioso, dêsse modo, que sejam melhor conhecidas as lesões anatômicas do sistema de condução encontradas nos pacientes com doença de Chagas nos quais foi feito, por especialista competente, o diagnóstico de cardiopatia crônica.

Na Divisão de Patologia do Instituto Oswaldo Cruz estão arquivados diversos corações de doentes que preenchem êsses requisitos, visto como foram colecionados pelo Dr. Emmanuel Dias, Chefe da Seção de Inquéritos e Trabalhos de Campo, no Centro de Estudo e Profilaxia da Moléstia de Chagas, em Bambuí, Minas Gerais, Brasil **. Em alguns de tais pacientes, o estudo clínico e parasitológico foi completado e a necrópsia realizada, no Hospital Evandro Chagas, Rio de Janeiro, Estado da Guanabara (Diretor: Dr. Genard Nóbrega).

A documentação que fornecemos agora deve ser usada, ainda, como têrmo de comparação para a que apresentaremos, posteriormente, sôbre a cardiopatia crônica na doença de Chagas.

A dificuldade inicial que encontramos no estudo do sistema de condução foi a discordância que aparentemente existia, na literatura, a respeito das bases anatômicas da teoria miogênica da condução do impulso cardíaco, sendo um dos objetos dêste artigo, esclarecer tal ponto.

---

* Recebido para publicação a 17 de março de 1961.
Trabalho da Divisão de Patologia do Instituto Oswaldo Cruz.

** Graças a êsse Centro de Pesquisas, sempre dirigido e há longos anos, pelo Dr. Emmanuel Dias, poude o I.O.C. conservar-se na primeira linha de investigações sôbre aquela entidade nosológica, descoberta por um de seus membros.

Efetivamente GLOMSET & GLOMSET (1940 *a*) assim se expressam:

"We found that the histologic structure of the nodal region is substantially as it has been described by other investigators. The network which is so characteristic of the node of Keith and Flack is only a segment of a sheet of muscle which covers the first part of the vena cava superior, and spreads to the left to form the atrial myocardium. Nerve trunks and groups of ganglion cells were found in the epicardium where the superior vena cava enters the heart, and around other veins of both atria, in all the hearts which we studied... A wreath of ganglion cells and nerve fibers surrounds the heart in the atrioventricular groove... It is suggested that the nerve elements which are scattered profusely over the atria and in the auriculoventricular groove must be taken into account before a proper understanding of cardiac conduction, both in health and disease, can be attained."

GLOMSET & GLOMSET (1940 *b*) examinaram o sistema de Purkinje em corações de 15 bois, 17 ovelhas, 3 cavalos e 5 porcos, fazendo o estudo crítico de áreas homólogas em 36 corações humanos e em 17 caninos, chegando à conclusão de que o chamado sistema de condução sinoventricular difere radicalmente, no homem e no cão, do dos ungulados.

"Now, after having carefully studied the regions of the auriculoventricular node and the bundle of His in more than forty human hearts, we are quite ready to agree with Mahaim. A "special" conduction bundle cannot be found by gross dissection in the human heart. And we wish to add that the Purkinje system of the ungulate does not exist in man. However, the tissue which Mahaim and others describe as the bundle of His can be exposed by gross dissection ... A preliminary histologic survey of human and canine hearts convinced us that their so-called His-Tawara system differed radically from that found in sheep and cattle. Therefore, it become necessary to learn the histologic criteria used by other investigators. Prior to the year 1900, many investigators, including Purkinje, had failed to find Purkinje cells in human hearts, but, during the last three decades, the conviction that a special conduction system, containing Purkinje cells, exists in all higher animals has become fixed in the minds of cardiologists and physiologists. The various parts of the system are supposed to be found in the same localities in the dog and man as in the ungulates, and the form and structure are stated to be practically identical in canine and human hearts; but the histologic structure in man and dog is said to be different from that in sheep and cattle-so different, in fact, that only the trained eye of one who is continuously engaged in such studies can recognize and follow its ramifications (Winterberg 17). Even such a person must study thousands of serial sections, and the loss of a single section may result in overlooking an essential lesion or in losing the branch which is being followed (Mahaim)".

Outras referências encontradas neste trabalho são:

Neither in the human nor in the canine heart did we see any muscular structure that looked like the node of Tawara, as seen in the hearts of sheep and cattle... We have studied many cross and longitudinal sections from the upper, middle, and lower parts of the septal ridge already described... As far as we can ascertain, the ridge is composed of ordinary ventricular muscle fibers both in man and dog. The microscopic structure of the subendocardial septal fibers in the left ventricle is seen in Fig. 9, A and B. We mantain that they, too, are ordinary muscle fibers that have been altered slightly in size and shape by their environment.... Cells which correspond to the description given for Purkinje fibers in man and dog and to the drawings of these cells by Tawara (Tafel V) are found under the endocardium in various parts of the ventricles. Such cells are often directly continuous with the ordinary myocardial

elements (Fig. 10 B) ... All elements held by others to be Purkinje cells, in man and dog, are different from the true Purkinje cells found in ungulates. Nerve tissue forms a conspicuous part of the conduction system in cattle, shep, and swine. No mention is made of nerve elements in the structure described as the His--Tawara system in man and dog by the authors responsible for the information given in Table I, with the exception previously noted. Barton and Greenwood and others found ganglion cells and nerve fibers in the nodal region in the dog heart. Our study disclosed both nerve cells and nerve fibers in this region. Nerves run in the atrial septum, and ganglion cells and bundles of nerves occur in front of, and behind, the central fibrous body in man and dog. These ganglion cells are a part of a wreath of nerve tissue which lies in the auriculoventricular groove.... A definite, easily recognized structure, the node of Tawara, exists in cattle, sheep, and hogs. There is no such node in man or dog... In the upper part of the main bundle in sheep, cattle, and hogs, where nodal elements change into Purkinje elements, large numbers of nerve fibers enter the bundle. These form a conspicuous part of the main trunk and its branches; they also accompany the smaller strands. Ganglion cells are frequently found in the periphery of the main bundle and its right and left branch. Such nerve elements are found neither in the "bundle" nor in its subdivisions, in man or dog... In sheep and cattle, the trunk, its branches, and their minute ramifications are surrounded by a distinct sheath of connective tissue. This permits visualization of the whole system after injection with suitable material. No such sheath is found in man or dog, and many attempts at injecting the system in these species have failed".

Com o mesmo intuito de facilitar ao nosso leitor um julgamento próprio na questão debatida da condução do impulso cardíaco, reproduzimos, integralmente, o resumo dêste trabalho de importância decisiva, a tal respeito.

"SUMMARY. *Sheep, Cattle,* and *Swine*. 1: A distinct, ventricular Purkinje system has been found in sheep, cattle, and swine. This begins in a node which lies at the top of the ventricular muscular septum, near the posterior part of the central fibrous body in the right side of the heart. The fibers of this node do not have a direct connection with the auricular muscle fibers, but run in strands which spread out over the posterior upper part of the ventricular septum, and even enter the right ventricle. 2: Only the anterior part of the node changes abruptly into the characteristic Purkinje cells, which run in strands through the bundle and its main branches, and form a subendocardial and intramuscular network in the ventricles. 3: Numerous nerve fibers and ganglion cells form a conspicuous and significant part of His bundle and its ramifications. 4: The bundle, its branches, and the Purkinje network are surrounded by a sheath of connective tissue. Nowhere in the system have we seen the Purkinje cells change into ordinary ventricular muscle. *Man, Dog,* and *Horse* 5: In the horse a vestigial remnant of the Purkinje system is present. 6: In the dog and in man the local modifications of structure in the homologous position do not appear to us to possess the characteristic features exhibited by the conduction systems of sheep and cattle. 7: Cells, in human and canine hearts, which are considered by others to be Purkinje elements, have been found in the atrial and ventricular musculature of the hearts of all the species that we have studied".

NONIDEZ (1943) estudou especialmente o sistema de condução, no cão, tomando em consideração a dúvida sôbre a sua existência que havia sido levantada por GLOMSET & GLOMSET. Os seus estudos confirmaram os de TAWARA, tendo evidenciado a existência de um nódulo atrioventricular o qual se continua, inferiormente, com o tronco comum (*crus commune*), êsse se dividindo em dois ramos, direito e esquerdo,

constituídos por fibras de Purkinje. O nódulo é ricamente suprido por fibras nervosas, em sua maioria axônios das células ganglionares do plexo subepicardial, contrastando êsse fato com o que se vê na porção inferior do *crus commune* e dos seus dois ramos e suas ramificações, os quais não são diretamente inervados pelo vago, nem contém células ganglionares. As limitações da técnica empregada não permitiram resolver o problema da inervação simpática do sistema de condução. Além do nódulo atrioventricular existe um nódulo sinoatrial de menores dimensões, suprido, também, em menor escala, por fibras nervosas parassimpáticas. O sistema de condução, no macaco *Rhesus,* obedece ao mesmo plano do do cão, sendo, contudo, notadas numerosas terminações parassimpáticas, no tronco comum e nas porções proximais dos ramos direito e esquerdo. Não existem, no cão, fibras de Purkinje típicas, aparecendo, em seu lugar, fibras com sarcoplasma abundante, constituindo fases de transição entre elementos de Purkinje e fibras miocárdicas ordinárias.

No cão, o tronco comum e seus dois ramos não mostram terminações nervosas parassimpáticas, ao passo que, no *Rhesus,* elas aparecem não só no tronco comum como nas porções proximais dos ramos direito e esquerdo. Nestas duas espécies animais não existem terminações nervosas parassimpáticas, nas ramificações das subdivisões do tronco.

GLOMSET & BIRGE (1945) afirmam que a arquitetura da porção superior do septo interventricular aparece, com clareza, após a retirada pela dissecação meticulosa, da base septal da aorta, do *septum membranaceum,* da base fibrosa da tricúspide mesial e do endocárdio que reveste a porção superior do septo.

"On the left side of the septum, posteriorly, the subendocardial muscle fasciculi radiate toward the central fibrous body where they are attached. Anteriorly, near the upper posterior edge of the *septum membranaceum,* a similar grouping of superficial fasciculi usually occurs. Near the aortic ring these fasciculi often form a lump from which muscle fibers stream toward the papillary muscles and the apex. Wilhelm His, Jr., pictures and describes them as the atrioventricular bundle (Fig. 1). We have not observed any muscular connection between these fibers and the ridge fasciculus, the description of which follows.... This most anterior bundle we designate the ridge fasciculus. It has been much studied as the main stem and right branch of the His bundle. This insignificant bundle is not always present. We have found it in over two-thirds of the hearts studied. It, like the rest of the subendocardial muscle fasciculi, varies in size, direction, and relation to other muscle fibers. It originates deep in the ventricular portion of the central fibrous body, from 2 to 3 mm. below the insertion of the atrial muscle fibers (Fig. 2) ..... The histologic structure of the ridge fasciculus, evident in Figs. 3 and 4, is also clearly depicted in Mahaim's microphotographs. We have stated previously that the structure of the fasciculus is identical with neighboring muscle bundles and that we have not encountered blood vessels larger than arterioles in the fasciculus. Nerve fibrils were not detected by the histologic technique we employed. According to the orthodox view, this ridge fasciculus originates in the atrioventricular node, located in the posterior atrial wall, but in none of the hearts that we studied did we find it entering atrial myocardium. The atrioventricular node is described by Tawara as a reticulum of slender, indistinctly striated muscle fibers from which the His bundle originates. The interstices of the nodal reticulum are filled with connective tissue, poor in cells. Through the node, or to the side of it, runs the "artery to the node". We have not found such a node in the posterior

atrial wall in any of the mammals that we have examined... In the mammalian hearts that we examined we found no anatomic evidence to support the myogenic theory of cardiac conduction. It seemed natural, therefore, to search for morphologic evidence for the neurogenic concept... The ridge fasciculus (the His bundle) is a slender muscle bundle in the upper part of the atrioventricular septum, measuring from 1 to 2 mm. in diameter.... It does not bifurcate, and, therefore, has no left branch. It is not surrounded by a special connective tissue covering, but lies in intimate contact with other muscular elements of the septum from the place where it emerges from the canal in the central fibrous body to the base of the papillary muscle. In some hearts it is covered with muscle bundles which run obliquely across it. It is structurally identical with the other fasciculi of the heart".

DAVIES & FRANCIS (1946) assinalam que desde meiados do século XVII surgiu a controvérsia entre os que afirmam que a contração rítmica do coração é devida à ação de elementos nervosos (teoria neurogênica) e os que a consideram como uma propriedade específica, imanente ao próprio músculo cardíaco.

Inicialmente predominou a teoria neurogênica até que ENGELMANN (1875) e GASKELL (1882) forneceram fundamentos mais firmes à teoria oposta, a miogênica. As experiências clássicas de STANNIUS no coração da rã fizeram com que se pensasse que as contrações dos diversos segmentos cardíacos fôssem controladas pelos gânglios de Remak e de Bidder, daí se originando a teoria neurogênica, predominante, no início. Logo, porém, os trabalhos de GASKELL, MACWILLIAM e HIS JR. mostraram que embora estímulos partidos dos gânglios intrínsecos possam influenciar o número e a fôrça dos batimentos cardíacos, não são êles os que dão início aos movimentos normais do coração. Êstes são devidos a propriedades contrácteis, rítmicas automáticas do próprio músculo cardíaco. Uma onda de contração peristáltica passaria de uma célula muscular para outra, de um para outro lado do coração. GASKELL demonstrou a existência de anéis de fibras musculares colocados nas junções S.-A. e A.-V. do coração da rã, possuindo caracteres histológicos especiais os quais tornariam possível um maior número intrínseco de contrações rítmicas, tendo maior velocidade de condução que a do músculo cardíaco ordinário. Seguiram-se outros trabalhos que levaram a que fôsse geralmente aceito que as ondas rítmicas de contração cardíaca, nos vertebrados poiquilotérmicos tivessem origem nesse tecido muscular especial, situado na junção S.-A., em virtude de suas propriedades rítmicas maiores. Além disso, a demora observada na passagem do impulso através das junções S.-A. e A.-V. foi atribuída a uma condução mais lenta pelo tecido muscular especializado existente em tais pontos, demora necessária a fim de que as cavidades cardíacas se encontrem completamente cheias de sangue, antes de se iniciar a sua contração.

Acrescentam DAVIES & FRANCIS que as fibras musculares cardíacas, nos peixes, anfíbios e répteis formam um todo contínuo apresentando os mesmos caracteres histológicos gerais, em tôdas as partes do coração (sinus, aurículas, ventrículos, *bulbus cordis*). A contração cardíaca

tem início na musculatura do sinus, sendo daí propagada a todo o coração, pelas fibras musculares.

"In homoiothermal vertebrates (mammals and birds), however, specialized muscle has been evolved at certain places in the heart for the initiation and conduction of the impulse. This consists of "nodal" fibres with a high degree of intrinsic rhythmicity, and Purkinje fibres through which the impulse can travel faster than through the ordinary myocardium. These specializations may be correlated with the more rapid heart rate in homoiothermal vertebrates. The structure and distribution of these specialized fibres are for the main part similar in mammals and birds, and are described in detail in the text. The cardiac impulse is initiated in the sinu-atrial node, situated at the entry of the right precaval vein into the right atrium; it spreads thence throughout both atria-in mammals through the ordinary atrial muscle, in birds through an extensive network of atrial Purkinje fibres. The impulse then passes to the A.-V. node situated in the dorso-caudal part of the atrial septum, and thence along the A.-V. bundle. The bundle consists of Purkinje fibres (most forms), or in some animals (e. g. man) of fibres closely resembling ventricular myocardium. On the upper border of the ventricular septum (mammals), or in the depth of the septum (birds), the bundle divides into right and left limbs, which convey the stimulus to their respective ventricles through a plexus of Purkinje fibres that ramify both beneath the endocardium and (mainly peri-arterially) throughout the myocardium of these chambers. These Purkinje fibres are directly continuous with the ventricular myocardium".

TRUEX & COPENHAVER (1947) estudam a histologia do "moderator band", material êsse que julgam favorável ao esclarecimento de pontos controversos da estrutura das fibras de Purkinje e da sua identificação no homem, sabendo-se que o "moderator band" encerra a maior parte do ramo direito do feixe de His. Asseveram que as fibras de Purkinje são menos conspícuas no homem, no gato e no macaco que nos ungulados. A apreciação dos critérios estruturais é mais difícil, levando em conta que nem tôdas as fibras de Purkinje apresentam nítidos caracteres diferenciais e que não existe uma bainha contínua de tecido conjuntivo estabelecendo uma separação entre o feixe de His e a musculatura cardíaca adjacente. Na Fig. 4, ilustrando fibras de Purkinje subendocardiais típicas, em cortes transversos, aparecem, igualmente, fibras menores de tipo intermediário ou fibras de transição, as quais contém numerosas miofibrilas e não apresentam a zona clara central apontada como característica das fibras de Purkinje. Em 14 dentre 20 "moderator band" examinados, no homem, reconheceram fibras de Purkinje típicas, havendo variação notável no número relativo de fibras típicas e intermediárias. Tanto no homem, como no gato e no macaco, é difícil a identificação das fibras de Purkinje porque muitas apresentam diâmetro semelhante ao das fibras musculares cardíacas ordinárias. Medidas em cortes transversos, no ponto em que está o núcleo, que é o mais largo, as fibras cardíacas ordinárias apresentam, no homem, o diâmetro médio de 16,1μ, o qual varia entre 10,0 e 33,6μ, e as de Purkinje, 20,6 μ, com variações entre 10,5 e 46,2 μ. Existe, portanto, considerável superposição nos limites do diâmetro transverso dos dois tipos de fibras, o que faz com que tal critério não possa valer, de modo constante, na distinção entre as duas espécies de fibras. Mencionam, ainda,

a continuidade entre fibras de Purkinje e fibras cardíacas ordinárias, mostrando os cortes longitudinais, com fraco aumento, um retículo de fibras que se anastomosam. Em 6 corações humanos, o "moderator band" não continha fibras de Purkinje características, existindo, contudo, em 3 dêles, numerosas fibras de transição ou intermediárias. No "moderator band", o ramo direito é acompanhado por uma artéria relativamente volumosa, proveniente da coronária esquerda, não existindo correlação entre os volumes respectivos do vaso e do "moderator band".

"A surprisingly large number of nerve fiber fascicles course through the moderator band in company with the Purkinje tissue and blood vessels..... Although there are many nerve fibers, we could demonstrate no specialized nerve endings in or upon the cardiac muscle fibers other than the terminal knobs or expansions shown in figure 9... A special attempt to trace nerves to the Purkinje fiber was unsuccessful. Numerous pale fine nerve fibers course between and come into close relationship with the Purkinje fibers, but in no instance did we observe perifibrillar plexuses or terminal swellings on Purkinje fibers".... "In our series of human specimens we have found many Purkinje fibers which are typical in size, myofibrillar content and arrangement... However, in the same sections we have also observed less characteristic Purkinje fibers as well as questionable fibers we could not definitely distinguish from cardiac muscle fibers.... Since we have observed at least a few distinct Purkinje fibers in over 1/2 of our human specimens, we cannot agree with Glomset and Glomset (40) that Purkinje fibers do not exist in man. Such fibers differ from the Purkinje fibers of the ungulates, however, in that they lack the delimiting connective tissue sheath, have different staining properties, a smaller mean diameter, and variable amounts of myofibrillae".

LENÈGRE & CHEVALIER (1949), usando a técnica de MAHAIM, efetuam o estudo histológico do sistema de condução em paciente com bloqueio típico de ramo esquerdo, verificando a integridade do nódulo de Tawara e do tronco comum e a destruição total do ramo esquerdo a partir de sua origem em conseqüência de uma lesão fibro-calcárea, a qual media 3 x 2 mm de extensão. O ramo direito está íntegro.

Referindo-se às conclusões dos trabalhos de GLOMSET & GLOMSET e de GLOMSET & BIRGE, diz KISTIN (1949):

"If they are correct, it becomes necessary to revise accepted physiologic concepts including much of the theoretical basis of electrocardiography and the interpretation of abnormal rhythms and heart block. In the present study these conclusions were not confirmed, but instead the observations are in accord with the more generally accepted view of the anatomy of the human atrioventricular node and the atrioventricular bundle and its branches".

LENÈGRE, CHEVALIER & JACQUOT (1949), usando a técnica de MAHAIM, ilustram as lesões encontradas no ramo esquerdo do feixe de His, em dois casos de bloqueio típico dêsse ramo. Acrescentam:

"L'existence même du faisceau auriculo-ventriculaire, souvent contesté et récemment encore par Glomset et Birge (1), vient d'être réaffirmée par Kistin (2). Elle est d'ailleurs une évidence que seules des techniques inadéquates d'examen conduisent à méconnaitre".

LANGERON, GIARD & DESTOMBES (1950) representam, na fig. 1, o feixe de His englobado por tecido escleroso inflamatório conseqüente a lesões ateromatosas da aorta, na fig. 2, o ramo direito e tecido escleroso ocupando a situação do ramo esquerdo destruído, e na fig. 3, o ramo direito conservado.

FRANCO (1951) descreve lesões das paredes da aurícula direita associadas a aterosclerose e a alterações das coronárias as quais se localizam em pontos que, provàvelmente, correspondem às vias de condução dos estímulos motores entre o nódulo de Keith e Flack e o nódulo de Tawara (via sino-nodal, *Torus Löweri*), do nódulo sinusal à aurícula direita (via sino-auricular) e o conjunto de feixes que estabelecem a condução direta entre a aurícula direita e a esquerda (feixe de Bachmann e diversos feixes sino-septais (via interauricular). As figs. 10 e 11 representam uma transformação esclerosa generalizada do septo interauricular, mais importante ao nível da via sino-nodal (*Torus Löweri*), associada a graves alterações das fibras musculares.

WIDRAM & LEV (1951), estudando 41 corações humanos em diferentes períodos etários, sem evidência de alterações patológicas, conseguiram dissecar, macroscópicamente, o nódulo atrioventricular assim como o tronco comum e os seus ramos, confirmando, portanto, os trabalhos anteriores de RETZER, TAWARA, KEITH & FLACK, CURRAN, WALLS & KISTIN.

LENÈGRE, CHEVALIER & JACQUOT (1951) estudam a anatomia patológica do bloqueio de ramo direito, em 7 pacientes, dos quais 2 com bloqueio completo de tipo raro, um com bloqueio completo de tipo Wilson, um com bloqueio completo de tipo raro intermitente, e 3 com bloqueios incompletos. Destacam-se, nesse trabalho, a fig. 3 representando a primeira porção subendocárdica do ramo direito, com esclerose parcial (obs. 1), a fig. 2, mostrando a segunda porção mimética do mesmo ramo, no mesmo doente, e a fig. 7, revelando destruição quase total e esclerose do ramo direito, também no mesmo doente.

LENÈGRE & CHEVALIER (1951) propõem nova técnica para o exame do sistema de Tawara-His, acompanhando-a de numerosas figuras, dentre as quais sobressaem as que se referem ao ramo direito, sempre de difícil identificação. Todo o sistema de Tawara-His fica contido em um só bloco, o qual produz dois a três mil cortes seriados, sendo bastante estudar um corte em cada 20 ou 40. Dêsse modo, o trabalho principal reduz-se à montagem, coloração e estudo de 100 a 200 preparações microscópicas, ao passo que pela técnica clássica de Mahaim são necessários cêrca de 6.000 cortes seriados. A tal propósito, YATER (cit. por êstes autores) diz que supondo que se disponha de um laboratorista dedicado, exclusivamente, a êsse trabalho, no prazo de um ano, só poderão ser estudados 4 pacientes.

LEV, WIDRAM & ERICKSON (1951) estabelecem um método para o estudo histopatológico do nódulo atrioventricular, do tronco comum e de seus ramos, o qual, experimentado em 55 corações normais, permitiu-lhes verificar a continuidade de tais estruturas, em 100% dos casos.

As fotomicrografias dêste trabalho são, talvez, as melhores encontradas na literatura, mostrando as mencionadas estruturas, em cortes paralelos ao maior eixo do coração. As alterações "normalmente" encontradas, atribuíveis ao envelhecimento, constam de aumento dos tecidos conjuntivo e elástico, assim como de infiltração gordurosa e aumento da densidade do *reticulum*.

GLOMSET & CROSS (1952) dizem:

"More than a decade ago one of us (D.J.G.) encountered a case of right and a case of left bundle block... No difficulty in locating the bundle was antecipated.... A meticulous search of the hearts failled to reveal the bundle.... Adequate numbers of hearts from man, dog, monkey, horse, sheep, cattle, and swine were examined grossly and microscopically. They concluded that there does not exist in the hearts of any of the mammals examined a sinoatrial node, an atrioventricular node, or an atrioventricular bundle. In the ungulates, as in the horse, a ventricular bundle is present, which is strikingly like the His bundle described and pictured in various texts as existing in man and dog".

COPENHAVER & TRUEX (1952) assim terminam o sumário do seu artigo:

"Our results support the prevalent view that the atrio-ventricular node is composed of slender fibers similar to those of the sino-atrial node. Also, we find that the atrio-ventricular nodal fibers are continuous on the one hand with ordinary atrial muscle and on the other with ventricular muscle by way of the bundle of His. Our findings are contrary to the views of Glomset and Birge ('45, '48) that there is no valid morphologic evidence to support the myogenic theory of conduction".

Representam as suas figs. 3 e 4, o nódulo sino-atrial, as figs. 7 e 8, o nódulo atrio-ventricular em material humano (recém-nascido), a fig. 9, fibras de transição (fibras do tipo de Todd), em feto humano de 6 meses, e a fig. 10, fibras semelhantes às de Purkinje, na aurícula direita de homem adulto.

LEV & WATNE (1954) empregam nova técnica para o estudo do nódulo sino-atrial (nódulo de Keith e Flack) em 53 corações humanos, apresentando belas figuras sôbre a sua estrutura histológica, a qual permite, fàcilmente, a sua identificação, mesmo com aumento fraco.

MAHAIM, HATT & RIVIER (1954) examinam o infarto do septo ventricular, em mais de 30 casos com estudo histológico sistematisado do tecido específico ventricular, documentação anátomo-clínica essa reunida por LENÈGRE. Em 79% de 110 observações anátomo-clínicas de infarto do miocárdio, existia comprometimento macroscópico do septo. Em sua forma pura, contudo, o infarto septal é muito raro, tratando-se, na maioria dos casos, de infartos mistos, parieto-septais. As alterações da condução são notàvelmente freqüentes no infarto septal (existindo em 54 casos, em um total de 87, ou seja 64,5%). No infarto parietal sem comprometimento septal, as alterações da condução existem em número apreciável (39% dos casos).

"On peut donc considérer la topographie septale de l'infarctus comme *favorable* mais non comme exclusivement déterminante des altérations hisiennes".

Lesões histológicas do feixe de His, responsáveis pelas alterações da condução podem existir, tanto no infarto com participação septal, como no que não a apresenta (v. Tabela V) . . . .

. ."dans un cas d'infarctus septal massif, sans aucun trouble de conduction, le système hisien est indemne. La branche droite échappe miraculeusement à la destruction, bien que traversant des lésions massives d'infarcissement."

Em 3 casos de infarto estritamente parietal, sem infarto septal, o estudo histológico mostrou lesões isquêmicas do feixe de His, capazes de explicarem, por si mesmas, a dissociação aurículo-ventricular, em um caso, e o bloqueio de ramo esquerdo, em dois outros.

As relações entre as lesões do tecido específico e a topografia das oclusões arteriais são complexas. Na Tabela VII citam um caso contraditório, com oclusão limitada à artéria interventricular posterior, no qual as lesões esperadas deveriam atingir o nódulo, o tronco comum e a bifurcação do feixe de His, mas onde o exame histológico mostrou aspecto normal do nódulo, do tronco comum e da bifurcação, existindo, contudo, destruição dos dois ramos.

Lev & Unger (1955) realizam o estudo histopatológico do sistema de condução em 4 pacientes cujo eletrocardiograma mostrara bloqueio completo ou incompleto, assinalando perfeita correlação entre as lesões e os achados eletrocardiográficos. Confirmam o que Mahaim havia assinalado, antes, ou seja a multiplicidade habitual encontrada nas alterações patológicas do sistema de condução. As suas figs. 7, 8 e 9 ilustram, respectivamente, acentuada fibrose do nódulo A V, infiltração gordurosa, fibrose e substituição de fibras musculares do ramo esquerdo e um aspecto que, a nosso ver, sugere miocitólise do ramo direito, lesões tôdas encontradas no caso 1. A fig. 15 representa o nódulo A V, no caso 2, e as figs. 17-23, lesões do tronco comum e do ramo direito, no mesmo paciente. As figs. 26-30 demonstram lesões do nódulo S A, do nódulo A V, do tronco comum e do ramo esquerdo, no caso 3, as figs. 32 e 33, lesões do nódulo A V, e as 34 e 35, lesões dos ramos esquerdo e direito, no caso 4.

Lev, Benjamin & White (1958) publicam o exame histológico do sistema de condução em mulher de 57 anos que havia apresentado pulso lento, desde a infância. Aos 23 anos foi assinalado bloqueio completo comprovado pelo eletrocardiograma, ainda agora existente e que teve, portanto, a duração de 42 anos. O bloqueio A V era devido à ausência de conexão muscular entre a musculatura auricular e o sistema de condução A V. O nódulo A V estava ausente, seja devido a alteração congênita (anomalias na formação das aurículas), seja pela sua substituição por tecido cicatricial. A fig. 3 representa o nódulo S A com fibrose, a fig. 4, tecido cicatricial adjacente ao referido nódulo, a fig. 9, o tronco comum, a fig. 10, lesões do ramo esquerdo, a fig. 11, alterações do ramo direito, e a fig. 12, fibrose da porção sub-endocardial do ventrículo esquerdo.

TRUEX & BISHOF (1958) estudam a localização e o percurso do sistema de condução em 15 corações humanos com falha da porção mais elevada do septo ventricular, anomalia que vem despertando interêsse crescente em razão do sucesso alcançado pelo seu tratamento cirúrgico. As figs. 4, 5 e 6 representam o aspecto microscópico do tronco comum e dos ramos esquerdo e direito, em relação ao defeito septal. Em 12 espécimens, o tronco comum e os seus dois ramos localizavam-se na margem póstero-inferior do defeito septal. Sendo assim, é preciso que, na intervenção cirúrgica, essa margem não seja suturada, nem submetida a forte tração a fim de se evitar a ocorrência posterior de bloqueios de ramo completos ou parciais, os quais, segundo LILLEHEI (cit. por TRUEX & BISHOF), tem sido observados em 12% dos operados.

Em 4 corações verificaram a presença de feixes de Kent (tecido de condução constituindo vias acessórias de condução A V).

Examinando o sistema de condução em 4 corações com orifício atrioventricular comum, LEV (1958) encontrou as seguintes disposições anômalas: a) o nódulo A V acha-se deslocado no sentido posterior; b) o feixe A V margina a beirada inferior do defeito; c) com freqüência, o ramo direito tem origem em diversos *fasciculi* separados; d) existe uma ramificação alta fornecida pelo ramo direito diretamente ao septo; e) o ramo esquerdo apresenta uma curta radiação posterior cujas fibras, em sua maioria, se originam na região da bifurcação.

A sua fig. 2 mostra o nódulo A V e a porção penetrante do feixe A V, esta última, também, representada na fig. 3. A fig. 4 ilustra os ramos direito e esquerdo, a fig. 7, o nódulo A V, a fig. 8, a porção penetrante do feixe A V, a fig. 9, o feixe A V, a fig. 10, a bifurcação do feixe A V, e a fig. 11, o ramo direito.

TRUEX, BISHOF & HOFFMAN (1958) mencionam que os conceitos fisiológicos modernos sôbre o mecanismo de condução intracardíaca normal, assim como a interpretação dos traçados eletrocardiográficos, baseam-se no fato do feixe de His constituir a única continuidade anatômica entre o miocárdio auricular e o ventricular.

Lembram que, em 1893, no mesmo ano em que se descobriu o feixe de His, descreveu KENT, independentemente, pontes musculares adicionais que atravessavam o *annulus fibrosus* e estabeleciam ligações entre o miocárdio da aurícula direita e as porções laterais do ventrículo direito, tanto nos animais adultos como nos recém-nascidos de diversas espécies zoológicas (macaco, cão, gato, cobaia, coelho, etc.).

Atualmente, os feixes A V acessórios de Kent despertam a atenção por constituírem uma explicação anatômica plausível para o síndromo de Wolff, Parkinson & White, o qual consta de uma aceleração da condução intracardíaca pela junção A V, associada a alterações eletrocardiográficas que semelham bloqueio de ramo.

Estudando o coração humano em 6 fetos, entre o 4.º e o 9.º meses de gestação, e bem assim o de 9 crianças com a idade compreendida entre 2 dias e 3 anos, puderam êles identificar o nódulo A V e o tronco

comum, em todos os 15 espécimens. Em 11 dêles, todos com menos de 6 meses de idade, encontraram feixes A V acessórios, em 6 dos quais existindo dois feixes acessórios.

LEV (1959) estuda o nódulo A V e o feixe A V em 4 pacientes com tetralogia de Fallot, assinalando variações moderadas do normal em conseqüência da posição anormal da aorta e da topografia anormal do ventrículo direito. As alterações na posição do nódulo A V são devidas à embocadura da veia cava superior no seio coronário. O feixe A V ocupa o lado esquerdo do ápice do septo ventricular, abaixo do defeito septal ventricular. A sua fig. 3 mostra a porção penetrante do feixe A V, as figs. 4 e 10, a ramificação do feixe A V, a fig. 5, o ramo esquerdo, as figs. 6 e 7, o ramo direito, a fig. 9, o nódulo A V, e, finalmente, a fig. 15, o feixe A V e o ramo esquerdo.

BOMBIANI, ROUILLER & HATT (1959) descrevem os caracteres morfológicos do tronco comum de feixe de His e das células claras da aurícula direita, no rato, observados no microscópio electrônico. No tronco comum do feixe de His, as células, relativamente pequenas, fuseladas, possuem grande quantidade de sarcoplasma basal. As miofibrilas, ao contrário, são pouco numerosas, ocupando sòmente a região ectoplasmica da célula. As células musculares do tronco comum encerram grande número de grânulos citoplasmáticos, medindo 0,2 a 0,6 μ de diâmetro, aos quais dá o nome de "corps denses", Nas paredes da aurícula direita existem 3 tipos diferentes de células miocárdicas, designadas, respectivamente, como células das camadas exteriores, das camadas internas e "células claras".

"Par leurs caractères cytologiques, on considère ces dernières comme des cellules hautement différenciées et on suggère qu'elles jouent un rôle dans les processus de conduction à travers le myocarde de l'oreillette. Des "corps denses" ont été observés dans tous les trois types de cellules de l'oreillette droite, bien que beaucoup moins nombreuses que dans le tissu du faisceau de His".

TRUEX, BISHOF & DOWNING (1960) estudam o sistema de condução em uma menina de dez anos de idade a qual, acompanhada durante 5 anos, apresentara muitas anormalidades eletrocardiográficas, assim como o síndromo de Wolff-Parkinson-White.

"A total of 11,500 serial celloidin sections from the three tissue blocks were stained by the haematoxylin-eosin, Masson trichrome, or Van Gieson technics. An accessory A V muscle bundle was observed to connect the right atrium and top of the interventricular septum in sections 1729 to 1841 within the tissue block taken from the right atrioventricular junction. The serial sections from this and adjoining areas were projected, traced (50 X), and incorporated in a 5-color wax model reconstruction."

As suas figs. 7, 8, 9 e 10, baseadas em modelos de reconstrução em cera, ilustram o feixe muscular atrioventricular acessório (de Kent), as relações entre o nódulo A V, o *annulus fibrosus* e o tronco comum, assim como a localização do tronco comum, no lado esquerdo do septo.

Constitui êste, o 6.º caso da literatura no qual foi demonstrada a existência de um feixe muscular atrioventricular acessório em paciente com o síndromo WPW.

Por fim LEV (1960) efetua o estudo histológico do nódulo e do feixe atrioventricular (AV) em 5 casos com complexos de falha do septo ventricular, verificando que o feixe ocupa, usualmente, o lado esquerdo, o centro ou o lado direito do ápice da parede posterior do defeito congênito, o que contrasta com a posição que ocupa na tetralogia de Fallot. A sua fig. 3 representa o nódulo A V, a fig. 4, o ramo esquerdo, a fig. 5, o feixe A V e o ramo esquerdo, e a fig. 12, o nódulo A V e a porção penetrante do feixe A V.

MÉTODOS

Desejando facilitar o trabalho dos que se iniciam no estudo do nódulo atrioventricular e do feixe de His, referiremos, detalhadamente, a maneira pela qual executavamos a técnica de RÉNON & GÉRAUDEL (1913), posteriormente referida na literatura como técnica de MAHAIM (1931).

O coração, após a abertura de suas cavidades pelo método clássico, é fixado em 10 vêzes o seu volume de solução aquosa a 10% de formol do comércio, sendo envolto em algodão hidrófilo, a fim de dificultar a sua deformação, tanto quanto possível.

Mudar o líquido fixador duas vêzes, nas primeiras 24 horas.

A retirada do bloco contendo o nódulo A V e o feixe de His (sistema Tawara-His) é feito da seguinte maneira: identificar, no coração direito, a fossa oval e o orifício do seio venoso, e no esquerdo, o "spatium intervalvulare" de Spaltholz (espaço triangular compreendido entre as duas sigmóides aórticas direita e posterior). Mantendo o coração suspenso, pedir a um auxiliar que perfure com uma agulha, o ângulo superior dêsse espaço, do ventrículo esquerdo em direção ao direito, deixando a agulha aí enfiada. Colocar o coração sôbre a mesa, deixando exposta a cavidade do ventrículo direito.

Seccionar a cordoalha tendinosa da valva interna ou septal da tricúspide, inserida nos diversos pilares, bem como a própria valva, deixando, dêsse modo, a descoberto, a ponta da agulha.

Praticar com o bisturi, uma primeira incisão perpendicular ao maior eixo do coração, a qual terá início logo abaixo da fossa oval, dirigindo-se e terminando no ponto de emergência da agulha anteriormente espetada, a qual será, nessa ocasião, retirada.

Mantendo, outra vez, o coração suspenso, pedir ao auxiliar que perfure, uma segunda vez, com agulha, o ângulo superior do espaço triangular compreendido entre as sigmóides aórticas direita e esquerda, permanecendo a agulha aí enfiada. Colocar o coração sôbre a mesa, deixando exposta a cavidade do ventrículo direito.

Prolongar a primeira incisão até o ponto de emergência da agulha a qual será, então, retirada. Praticar a segunda incisão, perpendicularmente à primeira, e assim, paralela ao maior eixo do coração. Deverá ela ter início logo por diante da emergência do seio venoso, terminando próximo da ponta do ventrículo direito.

Reconhecer o "moderator band", e praticar a terceira incisão, também perpendicularmente à primeira. Marcará ela, o limite anterior do bloco, devendo ter início no ponto de terminação da primeira, prolongando-se até o ângulo anterior do ventrículo direito (reunião de sua parede interna com a anterior), devendo ficar incluído no bloco a ser retirado, o "moderator band".

Uma quarta incisão, iniciada no ponto de terminação da terceira, feita paralelamente à primeira, terminará na segunda incisão mencionada.

Obtem-se, dêsse modo, um bloco relativamente volumoso, o qual deverá ser, finalmente, libertado do coração pela secção da cordoalha tendinosa dos pilares da mitral e das valvas anterior e posterior da tricúspide.

Fazer desenhos lineares, em tamanho natural (decalque), do bloco precitado, os quais representem tanto as suas duas faces como os seus quatro bordos; nêles anotar os pontos de referência mais importantes (endocárdio das diversas cavidades, valvas, etc.). Subdividir o bloco inicial em blocos secundários, fazendo cortes perpendiculares ao maior eixo do coração, a fim de assegurar uma penetração satisfatória da parafina. Numerar os blocos secundários, marcando, no desenho, a linha de separação dos mesmos. Atravessando com linha de cozer enfiada em agulha, um dos bordos mais extensos de cada fragmento (o superior, quando se deseja cortar o septo ventricular, de cima para baixo, ou o inferior, caso se prefira cortá-lo de baixo para cima), e lá deixando um pedaço de fio de linha, fica assegurada a identificação dêsse bordo, durante os tempos preparatórios da inclusão em parafina ("tissue mat"). É claro que uma vez decidido para um dos fragmentos secundários qual o bordo (superior ou inferior) que deverá ser inicialmente atingido pela navalha do micrótomo, a mesma orientação deverá ser seguida para os demais blocos. O fio de linha só deverá ser retirado no momento da inclusão, havendo a certeza, dessa maneira, de qual foi o bordo (superior ou inferior) colocado de maneira a ser o primeiro a ser cortado pela navalha. Cortes seriados, em sua maioria com a espessura de 9 μ, intercalados, ocasionalmente, com outros de 6 μ. Coloração pelos tricrômicos de Masson e de Gomori, pela hematoxilina-eosina e pela hematoxilina-Van Gieson.

OBSERVAÇÃO

Autópsia n.º 7.956, feita pelos Drs. Eitel Duarte e Jorge P. Guimarães, em 12 de julho de 1949.

Joana S. S., sexo feminino, 36 anos de idade, branca, brasileira, residente na cidade do Rio de Janeiro, então Distrito Federal, internada

no serviço clínico do Prof. Eurico Villela, no Hospital São Francisco de Assis.

Diagnóstico clínico: Diabetes mellitus. Glomeruloesclerose intercapilar.

Diagnóstico anatômico (após o estudo de preparações microscópicas): Glomeruloesclerose intercapilar. Anasarca. Hiperemia crônica passiva do fígado, baço, rins e encéfalo. Hiperemia, edema e enfisema dos pulmões. Diabetes mellitus. Arteriosclerose (moderada) da aorta e das artérias coronárias. Pleurite fibrosa crônica adesiva bilateral. Calcificação das leptomeninges.

O interêsse atual desta paciente reside no sistema de condução do impulso cardíaco, tido como normal.

O coração pesava 310 g, sem evidência macro e microscópica, de alterações patológicas. Após fixação foi retirado, dêle, o nódulo atrioventricular e o feixe de His, segundo a técnica de Rénon & Géraudel, dando em resultado um bloco único (P. C. 15.992) o qual, incluído em parafina, foi cortado em cortes seriados de modo que as preparações com numeração mais baixa correspondessem à região mais superior do septo ventricular.

Na lâmina n.º 75, vê-se o tronco comum do feixe atrioventricular ou feixe de His (fig. 1,1), acima do qual nota-se tecido conjuntivo do anel fibroso. Na parte inferior da figura, o feixe de His é separado do endocárdio da aurícula direita, pela musculatura auricular (fig. 1,2). Ausência de filetes nervosos e de células ganglionares.

Na lâmina n.º 85 aparece o nódulo atrioventricular ou nódulo de Tawara (fig. 2,1), no qual se nota a disposição plexiforme das fibras musculares, característica dessa estrutura. Partindo o nódulo atrioventricular são vistas fibras musculares que se dirigem ao tronco comum (fig. 2,2), a êle se incorporando. Na porção inferior da figura, nota-se a musculatura da aurícula direita (fig. 2,3). Não são encontrados filetes nervosos, nem células ganglionares.

Na lâmina n.º 94, o nódulo atrioventricular (fig. 3,1), com a disposição plexiforme característica de suas fibras, dá origem a elementos musculares que se dirigem para o tronco comum (fig. 3,2), a êle se incorporando. A musculatura da aurícula direita aparece na parte inferior da figura. Em sua porção superior vê-se tecido conjuntivo do anel fibroso. Não existem filetes nervosos, nem células ganglionares, no sistema de condução. A fig. 7 é uma ampliação do nódulo de Tawara encontrado nesta lâmina.

Na lâmina n.º 119 são vistos dois trechos do tronco comum do feixe atrioventricular, separados entre si por tecido conjuntivo do anel fibroso. O primeiro trecho (fig. 4,2) mostra fibras musculares em continuidade com remanescentes do nódulo atrioventricular (fig. 4,1). O segundo trecho (fig. 4,3), visto na parte esquerda da figura, apresenta um estreitamento logo após o seu início, para depois se alargar, progressivamente, à medida que se avizinha do endocárdio do ventrículo esquerdo

(à direita da figura). Filetes nervosos e células ganglionares inexistentes no sistema de condução.

Na lâmina n.º 190 aparece o ramo esquerdo do feixe atrioventricular (fig. 5, 1 e 2), formando um sistema que se espraia em larga extensão, logo abaixo do endocárdio. Nessa porção média do ramo esquerdo, as fibras musculares constituem dois grupos mais ou menos distintos, um dêles, com direção vertical (fig. 5,1) cujas fibras se apresentam, assim, em cortes transversos, e outro, fortemente curvado, de modo que as suas fibras constitutivas são apanhadas em cortes longitudinais e oblíquos (fig. 5,2). Grande número de elementos do ramo esquerdo mostra aspecto semelhante ao de fibras de Purkinje, caráter êsse que se estende, por vêzes, à musculatura do miocárdio subjacente (fig. 5,3). O endocárdio é constituído pelo endotélio e por tecido conjuntivo disposto em duas camadas, uma subendotelial, delgada, e outra profunda, rica em fibras elásticas. Fibras musculares lisas, em grupos descontínuos, são conspícuas, no tecido conjuntivo subendotelial (fig. 5,4). Não são encontrados filetes nervosos, nem células ganglionares, no ramo esquerdo.

Na lâmina n.º 197 aparece o ramo direito do feixe atrioventricular (fig. 6,1), em sua terceira e última porção. Situado logo abaixo do endocárdio, vem acompanhado da pequena artéria que o segue, fielmente, desde a sua segunda porção (*porção mimética,* segundo designação de MAHAIM). As fibras musculares que o formam, embora ainda não apresentem a estrutura de fibras de Purkinje, mostram dimensões maiores e intensidade de coloração diversa das da musculatura do septo ventricular subjacente.

Finalmente, a fig. 7 é uma ampliação da fig. 3 (lâmina n.º 94), mostrando a disposição plexiforme das fibras musculares, característica do nódulo atrioventricular e a "artéria do nódulo de Tawara".

DISCUSSÃO

O exame crítico dos trabalhos de maior importância sôbre a anatomia do coração humano publicados nos últimos 20 anos, mostra que nenhuma dúvida mais subsiste sôbre a existência de um tecido muscular especializado estabelecendo continuidade histológica entre as musculaturas da aurícula e a dos ventrículos, tecido que seria encarregado, exclusivamente, da condução do impulso cardíaco, de acôrdo com a teoria miogênica.

O sistema de condução, no coração normal, compreenderia as seguintes partes componentes: a) o nódulo sinoatrial (nódulo SA, nódulo de Keith e Flack); b) o nódulo atrioventricular (nódulo AV, nódulo de Tawara); c) feixe atrioventricular (feixe AV, feixe de His), constituído pelo tronco comum (TC, *crus communis*), o qual, bifurcando-se, dá origem aos ramos direito (RD) e esquerdo (RE).

É preciso mencionarmos que no feto e na criança com menos de 6 meses de idade existem feixes atrioventriculares acessórios (feixes de

Kent), os quais estabelecem ligações acessórias entre o miocárdio da aurícula direita e as porções laterais do ventrículo direito. A sua persistência é considerada como o substrato anatômico do síndromo de Wolff, Parkinson & White.

Numerosas e boas ilustrações sôbre a estrutura histológica das diversas partes componentes do sistema de condução sinoventricular são encontradas na literatura citada neste trabalho, não oferecendo a sua identificação nenhuma dificuldade, desde que se siga os métodos adequados para o seu estudo.

Um método preciso para o estudo histológico do nódulo sinoatrial foi estabelecido por LEV & WATNE (1954), sendo que as figs. 3, 12 e 13 do seu trabalho representam aquela estrutura, respectivamente, em corte transverso, no coração de um homem de 40 anos de idade, e na "Bachmann's band".

RÉNON & GÉRAUDEL (1913) foram os primeiros a estabelecerem uma técnica precisa para o exame do nódulo atrioventricular e do feixe de His, mostrando as preparações obtidas segundo esta técnica, aquelas estruturas em cortes perpendiculares ao maior eixo do coração. Uma das vantagens dêsse método, além das representações compreensivas do nódulo e do feixe atrioventriculares, é tornar fácil o prosseguimento dos estudos nas porções restantes do septo ventricular. Basta, simplesmente, continuar a retirada de fragmentos, observando a mesma orientação seguida na colheita dos fragmentos iniciais.

Técnica semelhante à de RÉNON & GÉRAUDEL foi, posteriormente, usada por MAHAIM (1931), em cujo livro encontra-se uma descrição geral do nódulo atrioventricular e do feixe de His, muito proveitosa para os que iniciam estudos a êsse respeito.

Outros métodos de valor para o exame microscópico do nódulo e do feixe atrioventriculares são os de LEV, WIDRAM & ERICKSON (1951) e o de LENÈGRE & CHEVALIER (1951), ambos demonstrando aquelas estruturas em cortes paralelos ao maior eixo do coração.

Um ponto, ainda, controvertido é o que se refere às conexões entre o nódulo sinoatrial e a porção restante do sistema de condução sinoventricular.

A tal propósito, COPENHAVEN & TRUEX (1952) informam:

"Most investigators agree that fibers of the nodal region connect with ordinary atrial fibers but there is disagreement as to whether they also join a system of Purkinje fibers extending over the atria. Likewise, there is disagreement as to whether an impulse originating in the A-V node by spreading in a wave-like manner over atrial muscle in general (Lewis, '25; Davies, '42; and others) or whether the impulse travels by special pathways. Thus the question arises whether the atria of the human heart contain any Purkinje fibers similar to those found in the ventricles and, if so, whether these Purkinje fibers are present in all parts of the atria as described by Van der Stricht and Todd (19) and Todd ('32). Do they occur in several specific regions of the atria as outlined by Walmsley ('29)? Are they present only in association with the nodal regions, particularly where the A-V node joins the A-V bundle? Still another view denies the existence of any typical Purkinje fibers in any part of the human

heart (Glomset and Glomset, '40 a) ....According to the most prevalent view, the atrioventricular node is a localized structure composed of fibers which differ only slightly from those of the S-A node. Furthermore, the A-V nodal fibers are described as having continuity with ordinary atrial fibers on the one hand and with conduction fibers of the bundle of His (1893) on the other. Thus the node is one link in the pathway for a modified type of myogenic continuity between atria and ventricles."

Algumas afirmações feitas por GLOMSET & GLOMSET (1940 *b*) receberam confirmação nossa, assim como de numerosos outros autores: o "ventricular Purkinje system", para usarmos a expressão por êles preferida, é completamente diverso no homem do que existe nos ungulados. No homem aparecem células algo semelhantes a fibras de Purkinje, em diversas regiões dos ventrículos, as quais mostram continuidade direta com fibras musculares ordinárias.

De outro lado, ao contrário do que afirmam, encontramos, no homem, o nódulo atrioventricular com os mesmos caracteres referidos por TAWARA e por MAHAIM. Contrariando, também, as suas afirmações e confirmando o que dizem MAHAIM e a maioria dos autores, não encontramos células ganglionares, nem filetes nervosos, no nódulo de Tawara, nem no tronco comum e nos ramos direito e esquerdo do feixe de His estudado no homem. Constitue êsse, talvez, o detalhe anatômico de maior vulto na diferenciação entre o sistema de Tawara-His no homem e nos ungulados.

Lendo-se, com cuidado, o trabalho de GLOMSET & BIRGE (1945) chega-se à conclusão de que a formação por êles denominada "ridge fasciculus" não corresponde, de modo algum, conforme afirmam, ao feixe de His. A sua estrutura microscópica, representada nas figs. 3 A e B é totalmente diversa da figurada por MAHAIM, por nós e por muitos autores em relação ao tronco comum do feixe de His. Sendo assim, não é de admirar que tenha trajeto relativamente curto, que não apresente bifurcação e, assim, não tenha um ramo esquerdo, e que seja constituído por fibras musculares semelhantes às do ventrículo, tal como mostram as suas figs. 4 A e B.

Não havendo conseguido, em suas primeiras tentativas, observar, no homem, o nódulo de Tawara, nem o tronco comum do feixe de His e os seus dois ramos, GLOMSET, agora em colaboração com CROSS (1952) continua negando a existência de tais estruturas anatômicas.

Por motivo inexplicável, em todos êsses trabalhos publicados por GLOMSET com três colaboradores diferentes, desde 1940 até 1952, o método empregado foi sempre completamente diverso do estatuído, inicialmente por RÉNON & GÉRAUDEL, adotado, depois, por MAHAIM, aperfeiçoado, posteriormente, por LEV, WIDRAM & ERICKSON (1951) e por LENÈGRE & CHEVALIER (1951), métodos tais seguidos por muitos outros autores que nenhuma dificuldade encontraram em confirmar os trabalhos que fundamentam a teoria miogênica de condução do impulso cardíaco.

Sendo assim, a conclusão a que estariam autorizados GLOMSET & CROSS (1952), em nossa opinião, deveria ser a de que, não havendo empregado os métodos consagrados para a evidenciação do nódulo e feixe atrioventriculares, não os encontraram, a qual difere bastante da que apresentam concebida nos seguintes têrmos:

"Until it is proved that the nerve cells within the heart do not originate the cardiac impulse and that the impulse is not carried by the fibers of these cells to the individual units of the myocardium, it is folly and waste of mental energy to develop theory upon theory to explain impulse formation and conduction on the basis of a nonexistent muscular conduction system."

RESUMO E CONCLUSÕES

A demonstração do nódulo atrioventricular e do feixe de His, no coração humano, não oferece dificuldade especial, uma vez que seja seguida a técnica consagrada. A negação da sua existência, feita há cêrca de 20 anos atraz, é atribuível à não observância dêsse cuidado.

A documentação apresentada refere-se a um paciente do sexo feminino, de côr branca, com 36 anos de idade, não infectado pelo *Schizotrypanum cruzi*, cujo coração pesava 310 g, sendo considerado macro e microscòpicamente, normal. Destina-se ela a servir de têrmo de comparação para a que será publicada, oportunamente, sôbre a cardiopatia crônica na doença de Chagas.

Confirmamos o que dizem muitos autores quando assinalam a *ausência completa de células ganglionares e de nervos*, no nódulo atrioventricular, no tronco comum do feixe de His e em seus dois ramos, quando observados no homem. Contrasta isso, fortemente, com o que existe, nas mesmas estruturas, no coração dos ungulados.

Verificamos, não raramente, continuidade entre fibras musculares do tecido específico, no ramo esquerdo do feixe de His e fibras musculares ventriculares, sendo o ramo esquerdo constituído, em certa proporção, por fibras com caracteres intermediários entre fibras musculares ordinárias e fibras de Purkinje (fibras de transição). Algumas vêzes, fibras com características das de Purkinje aparecem em grupos musculares do septo ventricular imediatamente adjacentes ao ramo esquerdo, dificultando a demarcação exata daquele ramo.

Reproduzimos, textualmente, pontos de maior interêsse, na literatura consultada, quando receavamos que a tradução não pudesse traduzir o pensamento exato do autor ou pudesse dar tal impressão.

SUMMARY AND CONCLUSIONS

No particular difficulty was met in the demonstration of the atrioventricular node and bundle of His in the human heart when standard methods such as that described by RÉNON and GÉRAUDEL (posteriorly referred as MAHAIM's method) was followed.

The figures here presented refer to a white female 36 years old, not infected by *Schizotrypanum cruzi,* whose heart was apparently normal, macro and microscopically. They will be useful for comparison with similar structures to be latter reported in patients with chronic Chagas' disease.

Our results confirm the total absence of ganglion-cells and nerves in the atrioventricular node and bundle of His of the human heart as opposed to what is found in the ungulates as well as the continuity between muscular fibers of the left branch and ordinary muscle fibers, and the presence of Purkinje fibers in the musculature of the left ventricle lying immediately beneath the left branch which renders sometimes difficult to demarcate such a structure.

A comprehensive survey of the literature was given, and the text transcribed whenever if was felt that a translation would perhaps distort the real meaning of the author.

REFERÊNCIAS BIBLIOGRÁFICAS

BOMBIANI, G. D., ROUILLER, C. & HATT, P.Y., 1959, Le tissu de conduction du coeur chez le rat. Étude au microscope électronique. *Arch. Malad. Coeur,* 52 (11): 1257-1274, figs. 1-8.

COPENHAVER, W. M. & TRUEX, R. C., 1952, Histology of the atrial portion of the cardiac conduction system in man and other mammals. *Anat. Rec.,* 114 (4): 601-625, pls. 1-5, figs. 1-12.

DAVIES, F. & FRANCIS, E. T. B., 1946, The conducting system of the vertebrate heart. *Biol. Rev.,* 21 (4): 173-188.

FRANCO, P. M., 1951, Recherches sur les faisceaux de connexion auriculaires dans les conditions normales et pathologiques. *Arch. Malad. Coeur,* 44 (4): 287-302, figs. 1-13.

GLOMSET, D. J. & BIRGE, R. F., 1945, A morphologic study of the cardiac conduction system. Part IV: The anatomy of the upper part of the ventricular septum in man. *Amer. Heart J.,* 29 (4): 526-538, figs. 1-7.

GLOMSET, D.J. & CROSS, K.R., 1952, Morphologic study of the cardiac conduction system. VI. The intrinsic nervous system of the heart. *Arch. Intern. Med.,* 89 (6): 923-930, figs. 1-3.

GLOMSET, D. J. & GLOMSET, A. T. A., 1940 *a,* A morphologic study of the cardiac conduction system in ungulates, dog, and man. Part 1: The sinoatrial node. *Amer. Heart J.,* 20 (4): 389-398, figs. 1-3.

GLOMSET, D. J. & GLOMSET, A. T. A., 1940 *b,* A morphologic study of the cardiac conduction system in ungulates, dog, and man. Part II: The Purkinje system. *Amer. Heart J.,* 20 (6): 677-701, figs. 1-10.

KISTIN, A. D., 1949, Observations on the anatomy of the atrioventricular bundle (bundle of His) and the question of other muscular atrioventricular connections in normal human hearts. *Amer. Heart J.,* 37 (6): 849-867, figs. 1-5.

LANGERON, L., GIARD, P. & DESTOMBES, A., 1950, Considérations sur un bloc de branche gauche. *Arch. Malad. Coeur,* 43 (12): 1107-1113, figs. 1-4.

LENÈGRE, J. & CHEVALIER, H., 1949, Étude anatomo-clinique, électrique et histologique d'un nouveau cas de bloc typique de la branche gauche. *Arch. Malad. Coeur,* 42 (2): 197-214, figs. 1-6.

LENÈGRE, J. & CHEVALIER, H., 1951, Note technique préliminaire concernant l'étude histologique de la cloison du coeur. *Arch. Malad. Coeur,* 44 (6): 512-524, figs. 1-12.

LENÈGRE, J., CHEVALIER, H. & JACQUOT, R., 1949, Deux nouveaux cas de bloc typique de branche gauche avec étude microscopique du système de Tawara-His. *Arch. Malad. Coeur,* 42 (11): 1081-1094, figs. 1-12.

LENÈGRE, J., CHEVALIER, H. & JACQUOT, R., 1951, Étude histologique de sept cas de bloc de la branche droite. *Arch. Malad. Coeur,* 44 (6): 481-511, figs. 1-24.

LEV, M., 1958, The architecture of the conduction system in congenital heart disease. I - Common atrioventricular orifice. *Arch. Pathol.,* 65 (2): 174--191, figs. 1-12.

LEV, M., 1959, The architecture of the conduction system in congenital heart disease. II — Tetralogy of Fallot. *Arch. Pathol.,* 67 (5): 572-587, figs. 1-16.

LEV, M., 1960, The architecture of the conduction system in congenital heart disease. III — Ventricular septal defect. *Arch. Pathol.,* 70 (50) : 529-549, figs. 1-26.

LEV, M., BENJAMIN, J. E. & WHITE, P. D., 1958, A histopathologic study of the conduction system in a case of complete heart block of 42 years' duration. *Amer. Heart J.,* 55 (2): 198-214, figs. 1-12.

LEV, M. & UNGER, P. N., 1955, The pathology of the conduction system in acquired heart disease. I. Severe atrioventricular block. *Arch. Pathol.,* 60 (5): 502-529, figs. 1-35.

LEV, M. & WATNE, A. L., 1954, Method for routine histopathologic study of human sinoatrial node. *Arch. Pathol.,* 57 (2): 168-177, figs. 1-13.

LEV, M., WIDRAM, J. & ERICKSON, E. E., 1951, A method for the histopathologic study of the atrioventricular node, bundle, and branches. *Arch. Pathol.,* 52 (1): 73-83, figs. 1-10.

MAHAIM, I., 1931, *Les maladies organiques du faisceau de His-Tawara,* 595 pp., figs. 1-188, Masson et Cie., édit., Paris.

MAHAIM, I., HATT, P. Y. & RIVIER, J. L., 1954, L'infarctus septal et les lésions du tissu spécifique ventriculaire. *Arch. Malad. Coeur,* 47 (6): 465-479, figs. 1-5.

NONIDEZ, J. F., 1943, The structure and innervation of the conductive system of the heart of the dog and rhesus monkey, as seen with a silver impregnation technique. *Amer. Heart J.,* 26 (5): 577-597, figs. 1-10.

PONDÉ, A., 1960, A cardiopatia crônica na moléstia de Chagas. *O Hospital,* Rio de Janeiro, 58 (6): 1073-1097, figs. 1-17.

RÉNON, L. & GÉRAUDEL, E., 1913, Technique d'examen du faisceau de His. *Presse Méd.,* 21 (77): 777-779.

TRUEX, R. C. & BISHOF, J. K., 1958, Conduction system in human hearts with interventricular septal defects. *J. Thorac. Surg.,* 35 (4): 421-439, figs. 1-18.

TRUEX, R. C., BISHOF, J.K. & DOWNING, D. F., 1960, Accessory atrioventricular muscle bundles. II. Cardiac conduction system in a human specimen with Wolff-Parkinson-White syndrome. *Anat. Rec.,* 137 (4): 417-435, pls. 1-7, figs. 1-10.

TRUEX, R. C., BISHOF, J. K. & HOFFMAN, E. L., 1958, Accessory atrioventricular muscle bundles of the developing human heart. *Anat. Rec.,* 131 (1): 45--59, figs. 1-4.

TRUEX, R. C. & COPENHAVER, W. M., 1947, Histology of the moderator band in man and other mammals with special reference to the conduction system. *Amer. J. Anat.,* 80: 173-202, pls. 1-2, figs. 1-9.

WIDRAM, J. & LEV, M., 1951, The dissection of the atrioventricular node, bundle and bundle branches in the human heart. *Circulation,* 4 (6): 863-867, figs. 1-3.

Mem. Inst. Oswaldo Cruz,
59(3): 305-324 — Set., 1961

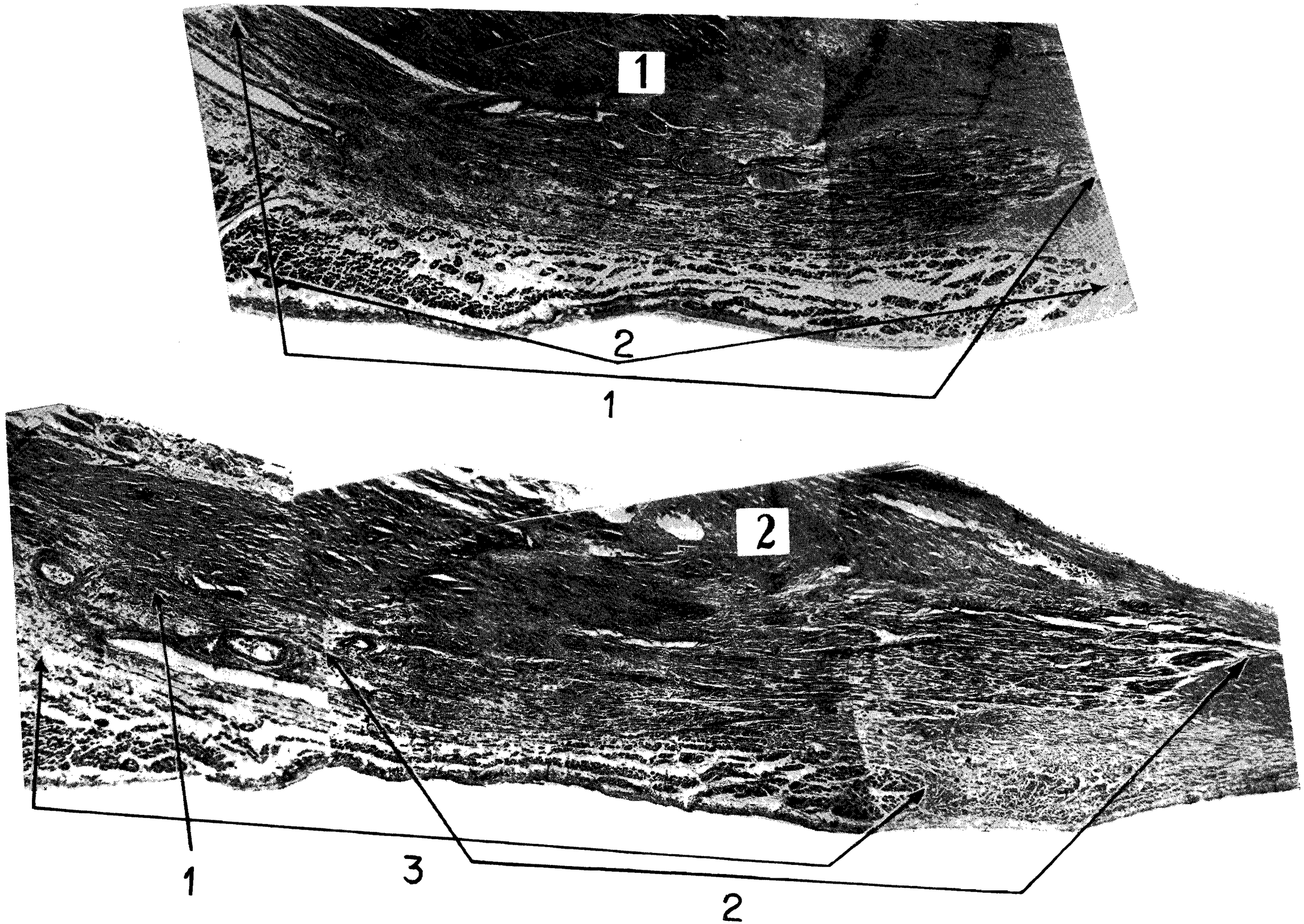

TORRES & DUARTE: O nódulo atrioventricular e o feixe de His

Mem. Inst. Oswaldo Cruz,
59(3): 305-324 — Set., 1961

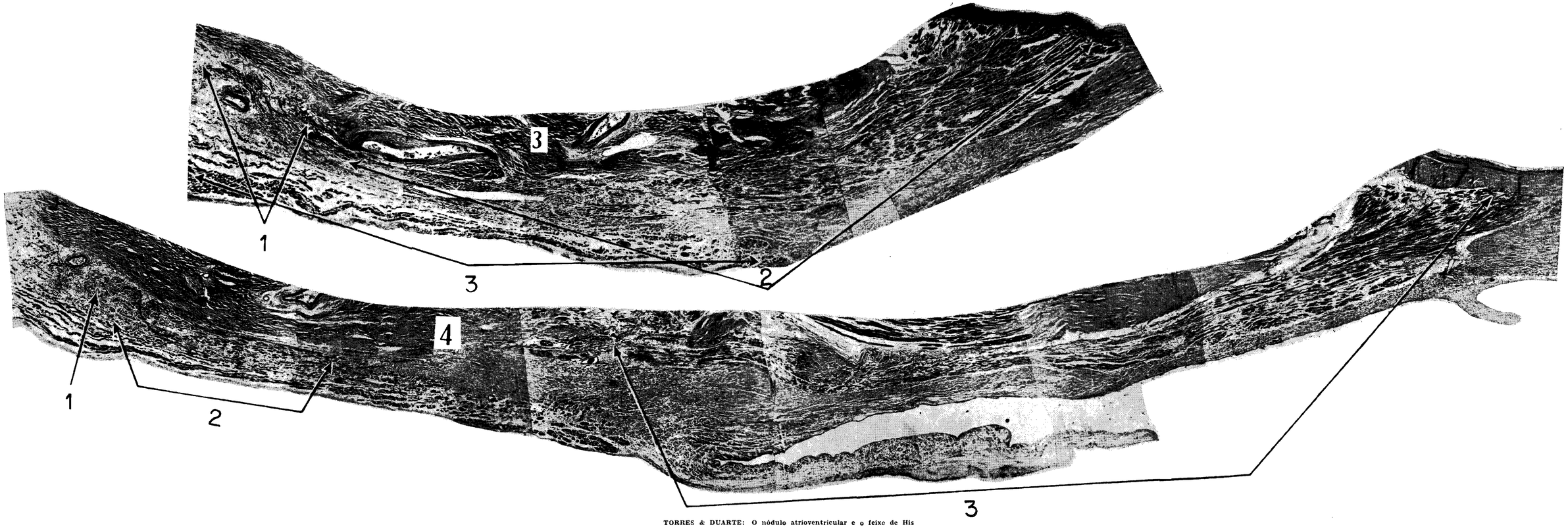

TORRES & DUARTE: O nódulo atrioventricular e o feixe de His

Mem. Inst. Oswaldo Cruz,
59(3): 305-324 — Set., 1961

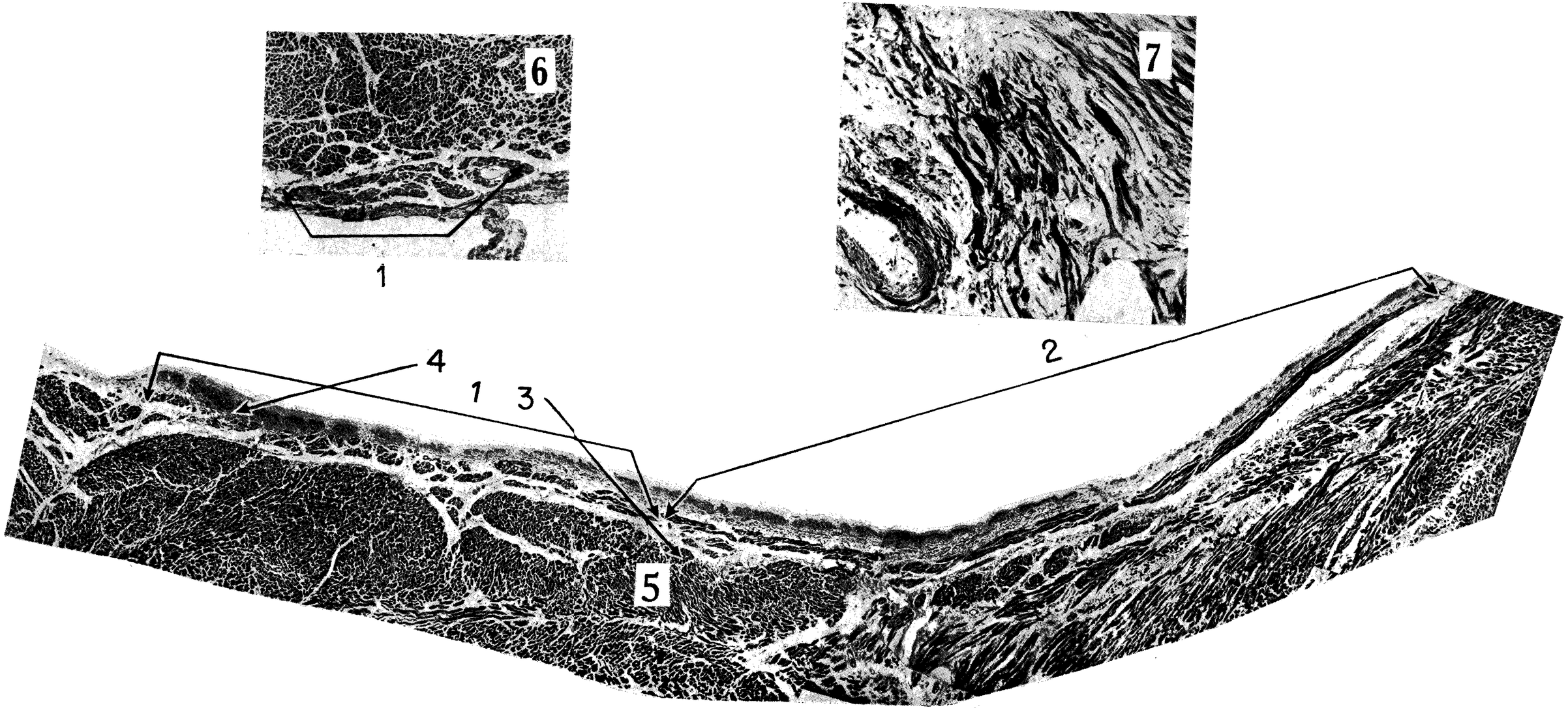

TORRES & DUARTE: O nódulo atrioventricular e o feixe de His