

## Intoxicação experimental por *Niedenzuella stannea* (Malpighiaceae) em ovinos<sup>1</sup>

Flávio H.B. Caldeira<sup>2,3\*</sup>, Felipe P. de Arruda<sup>2</sup>, Diego M. Shenkel<sup>2</sup>, Clairton Marcolongo-Pereira<sup>4</sup>, Stephen T. Lee<sup>5</sup>, Daniel Cook<sup>5</sup>, Franklin Riet-Correa<sup>6</sup> e Edson Moleta Colodel<sup>7</sup>

**ABSTRACT.-** Caldeira F.H.B., Arruda F.P., Shenkel D.M., Marcolongo-Pereira C., Lee S.T., Cook D., Riet-Correa F. & Colodel E.M. 2017. [**Experimental poisoning by *Niedenzuella stannea* (Malpighiaceae) in sheep.**] Intoxicação experimental por *Niedenzuella stannea* (Malpighiaceae) em ovinos. *Pesquisa Veterinária Brasileira* 37(7):681-685. Laboratório de Patologia Veterinária, Hospital Veterinário, Universidade Federal de Mato Grosso, Campus Universitário Cuiabá, Av. Fernando Corrêa da Costa 2367, Bairro Boa Esperança, Cuiabá, MT 78069-900, Brasil. E-mail: [flaviobcaldeira@gmail.com](mailto:flaviobcaldeira@gmail.com)

*Niedenzuella stannea* a sodium monofluoroacetate-containing plant cause sudden death in cattle in southern Mato Grosso State. This investigation describes the toxicity and clinical and pathological findings of experimental poisoning by *N. stannea* in sheep. Fruits, mature leaves and young leaves of the plant collected in properties near the margins of the Araguaia river basins with history of sudden death in cattle were used in the experiment. No clinical signs were observed in sheep ingesting doses between 10 and 40g/kg of mature leaves and 10g/kg of fruits. The animals had shown clinical signs when received young leaves of the plant orally in a single dose of 5, 10, 20g/kg, and death occurred in sheep receiving 30g/kg. The plant at the dose of 30g/kg of fresh leaves maintained its toxicity after being dried. The main clinical signs observed were anorexia, lethargy, dyspnea, tachycardia, and arrhythmia with a clinical course ranging 16-20 hours after the onset of clinical signs. In an hyperacute terminal phase the animals showed reluctance to move, frequent urination, engorged jugular, evident venous pulse, muscle tremor, sternal recumbence, lateral decubitus, and death. At necropsy engorgement of the atrium and large veins of the heart, and pulmonary edema were observed. Microscopically, the kidney had hydropic-vacuolar degeneration in the cytoplasm of the epithelial cells of the distal convoluted tubules. It is concluded that young leaves of *N. stannea* can cause intoxication in sheep and should be considered in the differential diagnosis of acute diseases or sudden death in sheep in regions where the plant exist.

**INDEX TERMS:** Poisonous plants, *Niedenzuella stannea*, plant poisoning, sudden death, sodium monofluoroacetate, sheep.

**RESUMO.-** *Niedenzuella stannea* é uma planta que contém monofluoroacetato de sódio e é incriminada como causa de morte súbita em bovinos na Região Sul do Estado de Mato

Grosso. Este estudo descreve a toxidez e achados clínicos e patológicos da intoxicação experimental por *N. stannea* em ovinos. Foram utilizados no experimento, frutos, fo-

<sup>1</sup> Recebido em 11 de agosto de 2016.

Aceito para publicação em 5 de dezembro de 2016.

<sup>2</sup> Programa de Pós-Graduação em Ciências Veterinárias (PPGVET), Faculdade de Medicina Veterinária (FAVET), Universidade Federal de Mato Grosso (UFMT), Campus Universitário, Av. Fernando Corrêa da Costa 2367, Bairro Boa Esperança, Cuiabá, MT 78069-900, Brasil.

<sup>3</sup> Instituto Federal de Educação, Ciência e Tecnologia de Rondônia (IFRO), Campus Colorado do Oeste, BR-435 Km 63, Zona Rural, Colorado do Oeste, RO, Brasil. \*Autor para correspondência: [flaviobcaldeira@gmail.com](mailto:flaviobcaldeira@gmail.com)

<sup>4</sup> Faculdade de Medicina Veterinária, Centro Universitário Ritter dos Reis (UniRitter), Porto Alegre, RS, Brasil.

<sup>5</sup> Poisonous Plant Research Laboratory, Agricultural Research Service, U.S. Department of Agriculture, Logan, UT, United States.

<sup>6</sup> Laboratório de Anatomia Patológica, Hospital Veterinário, Centro de Saúde e Tecnologia Rural (CSTR). Universidade Federal de Campina Grande, Patos, PB 58700-310, Brasil.

<sup>7</sup> Faculdade de Medicina Veterinária (FAVET), UFMT, Campus Universitário, Av. Fernando Corrêa da Costa 2367, Bairro Boa Esperança, Cuiabá, MT 78069-900, Brasil.

lhas maduras e folhas jovens de *N. stannea* coletadas em propriedades as margens de afluentes das bacias hidrográficas do Rio Araguaia onde havia histórico de morte súbita em bovinos. Folhas maduras em doses entre 10 e 40g/kg e frutos na dose de 10 g/kg não causaram alterações clínicas. Alterações clínicas foram observadas em ovinos que receberam a partir de 5g/kg de folhas jovens em dose única e a morte ocorreu nos que receberam a partir de 30g/kg. A toxicidade na dose de 30g/kg se manteve após a secagem da planta. Os principais sinais clínicos foram anorexia, apatia, dispnéia, arritmia e taquicardia em evolução clínicamente que variou de 16 às 20h. Notou-se em uma fase terminal hiperaguda, com evolução de 13 a 20 min., relutância ao movimento, micção frequente, jugular ingurgitada, pulso venoso evidente, tremor muscular, decúbito esternal e decúbito lateral e morte. Na necropsia os principais achados foram ingurgitamento de grandes veias, das aurículas do coração e edema pulmonar. Microscopicamente a principal alteração ocorreu no rim e caracterizou-se por degeneração hidrópico-vacuolar no citoplasma de epitélio de túbulos contorcidos distais. Conclui-se que *N. stannea* na fase de brotação é tóxica para ovinos e que a intoxicação por esta planta deve ser incluída no diagnóstico diferencial das doenças com curso clínico hiperagudo ou morte súbita em ovinos em regiões onde a planta existe.

**TERMOS DE INDEXAÇÃO:** Plantas tóxicas, *Niedenzuella stannea*, intoxicação por plantas, monofluoracetato de sódio, morte súbita, ovinos.

## INTRODUÇÃO

*Niedenzuella stannea* (Griseb.) W.R. Anderson, planta pertencente à família Malpighiaceae, é encontrada no Brasil nas regiões Amazônica e do Pantanal, nos Estados do Pará, Mato Grosso e Mato Grosso do Sul (Mamede 2014). O gênero *Niedenzuella* é composto de plantas anteriormente classificadas nos gêneros *Amorimia* ou *Tetrapteryx* (Malpighiaceae) por características morfológicas (Anderson 2006). Várias espécies dessas famílias são conhecidas tóxicas para animais de produção (Tokarnia et al. 2012). As plantas do gênero *Amorimia* que causam intoxicações contêm monofluoroacetato de sódio e causam morte súbita associada ao exercício (Lee et al. 2012); enquanto que o consumo de *Tetrapteryx* spp. causa fibrose cardíaca, aborto e espongiose do sistema nervoso central e seu princípio ativo é desconhecido (Tokarnia et al. 2012). Morte súbita é descrita como o evento em que “animais aparentemente saudáveis caem ao solo, em especial quando movimentados, e morrem em poucos minutos” (Tokarnia et al. 2012).

*Niedenzuella stannea*, que contém monofluoroacetato de sódio (Arruda 2016), causa morte súbita associada ao exercício em bovinos no Estado de Mato Grosso, sendo que a intoxicação ocorre, com maior frequência, pelo consumo da brotação no período de seca (Caldeira et al. 2016). O objetivo deste trabalho é determinar a toxicidade e o quadro clínico-patológico induzido por *N. stannea* em diferentes fases de crescimento em ovinos.

## MATERIAL E MÉTODOS

Para a reprodução experimental da doença foram utilizados 11 ovinos provenientes de propriedades com pastagens conhecida-mente livres de *N. stannea* ou outra planta que cause morte súbita. Previamente os ovinos foram tratados com anti-helmíntico (dormectina 1%) e passaram por exame clínico geral. Os ovinos foram mantidos em baias individuais com 2,16m<sup>2</sup>, alimentados com silagem de milho e ração comercial com acesso ininterrupto à água.

*Niedenzuella stannea* (Grisebach) W.R. Anderson foi coletada próximo à margem de um de rios das bacias hidrográficas do Rio Araguaia, em uma propriedade com histórico de morte súbita em bovinos (S 16°18'58,6"; W 52°56'02,1"). Uma amostra da espécie (Acesso # 1514056, Michigan) foi coletada, prensada, seca, e enviada para o professor William R. Anderson, do herbário da Universidade de Michigan, Ann Arbor, Michigan, Estados Unidos, para identificação taxonômica. Dois estágios vegetativos de folhas de *N. stannea* foram coletados. Em agosto de 2013 coletaram-se folhas maduras, de arbustos de *N. stannea*, que se apresentavam fibrosas e com limbo verde-escuro (Fig.1), e em julho de 2014 foram coletadas folhas jovens, de brotações de *N. stannea*, que se apresentavam tenras e com limbo verde-claro (Fig.2). Foram, também, coletados frutos de *N. stannea* em junho de 2014.



Fig.1. *Niedenzuella stannea*, julho/2014. Torixoréu, MT. Área de intensa brotação de *N. stannea*. Em detalhe, observam-se as folhas com limbo verde-claro.



Fig.2. Arbusto de *Niedenzuella stannea*, agosto/2013. Torixoréu, MT. (A) Inflorescência. (B) Frutificação. (C) Folhas maduras fibrosas e com limbo verde-escuro.



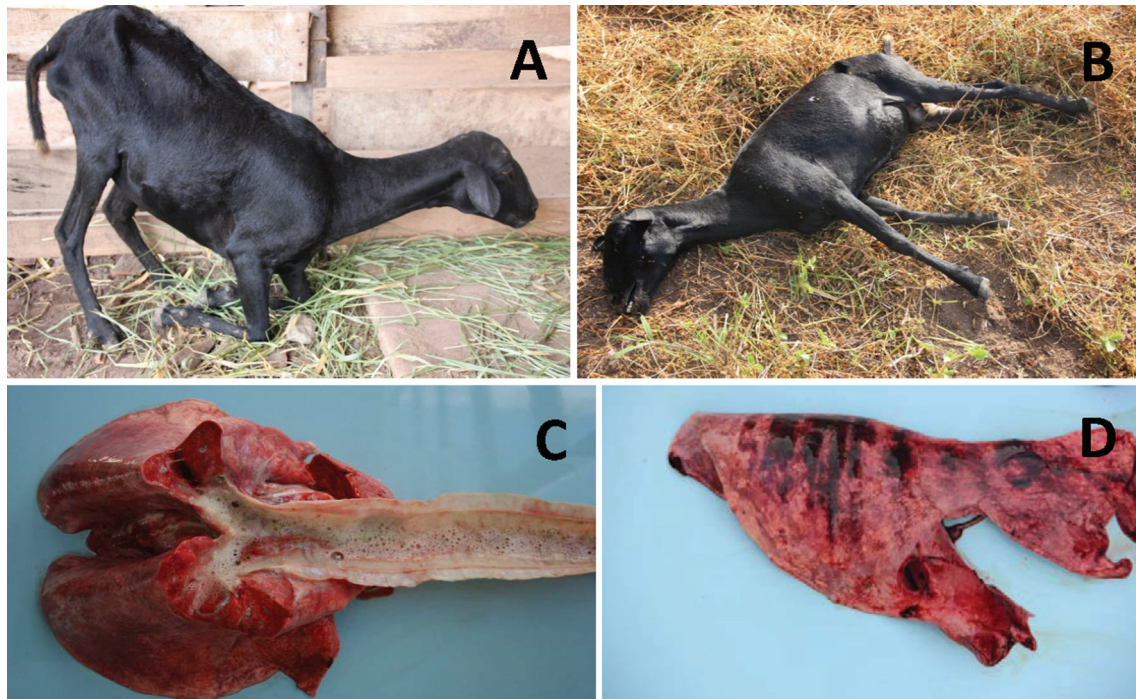


Fig.3. Intoxicação experimental por *Niederzuehlla stannea* em ovinos. Ovino 4. (A) Relutância em se movimentar após 5 min de movimentação. (B) Decúbito lateral, após movimentação por 10 min, durante a evolução hiperaguda. (C) Grande quantidade de espuma brancacenta na traquéia e congestão difusa no pulmão. (D) Equimoses e sufusões na superfície do pulmão, acompanhando o padrão do gradil costal.

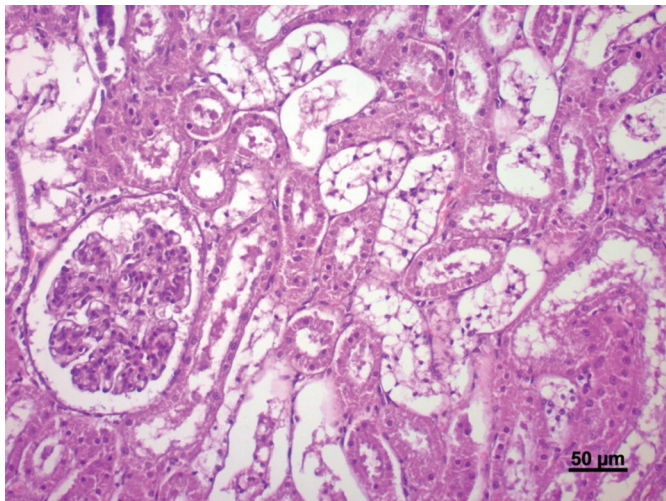


Fig.4. Intoxicação experimental por *Niederzuehlla stannea* em ovinos. Ovino 4. Rim. Degeneração hidrópico-vacuolar dos túbulos uriníferos contorcidos distais associada à picnose nuclear. HE, Bar = 50µm.

As doses administradas de *N. stannea* foram de 5, 10, 20 e 30g/kg de folhas jovens e 5, 10, 20 e 40g/kg de folhas maduras e 10g/kg de frutos. A administração foi por via oral. Para verificar a toxidez de folhas secas foi administrada a um ovino a dose de 30g/kg de folhas de *N. stannea* que foram pesadas frescas, e posteriormente dessecadas, em duas etapas. Primeiramente à sombra e à temperatura controlada de 14°C por 24 horas e depois em estufa de ventilação a temperatura de 55°C por mais 24 horas conforme protocolo utilizado por Schons et al. (2011). As doses foram calculadas com base no peso verde das folhas, posteriormente estas foram trituradas, misturada em 1 L de água e

administrada por sonda esofágica. As doses e as repetições estão descritas no Quadro 1.

Aproximadamente cinco horas após a administração os ovinos eram movimentados por 10 minutos ou até apresentarem fadiga recusando-se a movimentar. Previamente e logo após o exercício aferiu-se as frequências respiratória e cardíaca dos ovinos. Os ovinos que se recuperaram ou que não apresentaram sinais clínicos tiveram acompanhamento com aferição dos parâmetros clínicos por pelo menos 24 h e acompanhamento visual por até sete dias. Os ovinos que morreram foram imediatamente necropsiados e fragmentos de todos os órgãos, incluindo o sistema nervoso central, foram fixados em formalina 10% e processados rotineiramente para análise histológica. O experimento foi realizado com aprovação do Comitê de Ética no Uso de Animais da Universidade Federal de Mato Grosso (protocolo N° 23108016273/12-0).

## RESULTADOS

Os achados clínicos relativos à administração de folhas e frutos de *Niederzuehlla stannea*, estão apresentados no Quadro 1. A dose de 10g/kg de frutos e doses únicas de 5, 10, 20 e 40g/kg de folhas maduras não causaram alteração clínica significativa nos ovinos deste experimento. Em relação administração de folhas jovens, a dose de 5g/kg (Ovino 1) causou sinais clínicos leves e recuperação clínica com aumento da frequência cardíaca (91bpm) notada logo após a movimentação, 5 horas após a administração de *N. stannea*. A dose de 30g/kg causou sinais clínicos acentuados e morte dos Ovinos 4, 5 e 6. A evolução clínica variou de 16 a 20 horas nos que consumiram folhas frescas (Ovinos 4 e 5), e 4h20min para o que recebeu folhas dessecadas (Ovino 6). Os principais sinais clínicos observados foram anorexia, apatia, dispnéia, taquicardia, arritmia, relutância ao movi-

**Quadro 1. Intoxicação experimental por *Niedenzuella stannea* (Malpighiaceae) em ovinos: delineamento experimental, quadro clínico, evolução e desfecho**

Ovino	Conteúdo administrado	Dose (g/kg)	Início sinais clínicos <sup>d</sup>	Evolução clínica	Duração da fase superaguda	Frequência Cardíaca (bpm) <sup>a</sup>			Frequência Respiratória (mrpm)	Desfecho clínico <sup>b</sup>	Sinais clínicos <sup>c</sup>
						T0	T1	T2			
1	Folhas jovens	5	11 horas	5 horas	-	88	91	-	-	R	5
2	Folhas jovens	10	-	-	-	56	-	-	-	NA <sup>f</sup>	SA <sup>g</sup>
3	Folhas jovens	20	-	-	-	84	-	-	-	NA	SA
4	Folhas jovens	30	6h07min	20h09min	13 min	64	192	240	44	M	1-12
5	Folhas jovens	30	5h00min	16h20min	20min	66	171	230	48	M	2-12
6	F. dessecadas	30 <sup>e</sup>	5h00min	4h29min	20min	91	212	248	68	M	2,4-12
7	Frutos	10	-	-	-	60	-	-	-	NA	SA
8	Folhas maduras	5	-	-	-	64	-	-	-	NA	SA
9	Folhas maduras	10	-	-	-	88	-	-	-	NA	SA
10	Folhas maduras	20	-	-	-	68	-	-	-	NA	SA
11	Folhas maduras	40	-	-	-	66	-	-	-	NA	SA

<sup>a</sup>Frequência cardíaca após movimentação. T0 = antes da administração da planta, T1 = durante a evolução clínica, T2 = na evolução superaguda. <sup>b</sup>M = morte, R = recuperação. <sup>c</sup>Sinais clínicos apresentados, sendo: 1 = anorexia, 2 = apatia, 3 = dispneia, 4 = taquicardia, 5 = arritmia, 6 = relutância ao movimento, 7 = micção frequente, 8 = jugular ingurgitada, 9 = pulso venoso positivo, 10 = tremor muscular, 11 = decúbito esternal, 12 = decúbito lateral.

<sup>d</sup>Após administração de folhas e frutos de *N. stannea*. <sup>e</sup>Dose correspondente a 30g/kg de folha verde. <sup>f</sup>NA = Não adoeceu. <sup>g</sup>SA = Sem alterações.

mento, micção frequente, jugular ingurgitada, evidencição de pulso venoso e tremores musculares leves a moderado. Os ovinos manifestaram, ainda, uma fase hiperaguda, notada entre 13 e 20 minutos antes da morte e que se caracterizava por frequência cardíaca acima de 200bpm, tremores musculares intensos, relutância à movimentação, dificuldade de se manter em estação, quedas ou decúbito esternal, decúbito lateral e morte.

As principais alterações macroscópicas observadas nos Ovinos 4, 5 e 6 foram ingurgitamento de aurículas e das veias cava cranial, das veias jugulares e das veias pulmonares. Nos pulmões havia equimoses e sufusões na superfície do órgão, acompanhando o padrão do gradil costal (Fig.3) nos Ovinos 4 e 5. O órgão estava distendido contendo líquido seroso (edema), além de áreas multifocais com enfise-ma. A pleura visceral estava vermelho-escura e brilhosa. No coração havia equimoses epicárdicas no ventrículo esquerdo próximo ao sulco interventricular (Ovino 4). Observou-se também grande quantidade de espuma brancacenta na traqueia (Fig.3). Microscopicamente, havia no rim desses ovinos degeneração hidrópico-vacuolar dos túbulos contorcidos distais associada à picnose nuclear (Fig.4), com variação de intensidade, sendo considerada moderada no Ovino 4 e leve nos Ovinos 5 e 6. Havia, ainda, edema e congestão difusa acentuada no pulmão em todos os ovinos e hemorragias focalmente extensas no pulmão e coração no Ovino 4. Nos demais órgãos não se observaram alterações microscópicas significativas.

## DISCUSSÃO E CONCLUSÃO

Foi possível determinar que folhas jovens e frescas de *Niedenzuella stannea* causam a morte de ovinos, na dose de 30g/Kg e que a planta não perde a toxicidade após a secagem. Apesar de intoxicações espontâneas ainda não terem sido descritas em ovinos, *N. stannea* é uma importante causa de morte súbita associada ao exercício em bovinos no Estado de Mato Grosso (Caldeira et al. 2016). Assim, nas regiões Amazônicas e do Pantanal, a intoxicação por *N. stannea* deve ser considerada como diagnóstico diferencial da intoxicação por outras plantas que causam quadro clínico

semelhante como *Palicourea marcgravii* (Tokarnia & Döbereiner 1986), *Amorimia pubiflora* (Tokarnia & Döbereiner 1973, Becker et al. 2013) e *Amorimia amazonica* (Schons et al. 2011).

O quadro de morte súbita em ovinos intoxicados experimentalmente por plantas como *Palicourea marcgravii* (Tokarnia & Döbereiner 1986) e *Amorimia pubiflora* (Becker et al. 2013) estão relacionados a presença de monofluoracetato de sódio (MFA) nas plantas (Schultz et al. 1982). O MFA bloqueia competitivamente a aconitase e o ciclo de Krebs, o que reduz a produção de ATP, diminuindo o suprimento energético dos tecidos, principalmente do coração. Arruda (2016) detectou a presença de 0,003% de MFA nas folhas jovens de *N. stannea*. A presença do MFA na planta provavelmente foi o responsável pelo desenvolvimento das alterações clínico-patológicas observadas. O quadro clínico foi reproduzido com administração de folhas coletadas de brotos de *N. stannea* na fase de desenvolvimento vegetativo da planta. Tem sido mencionado que a intoxicação em bovinos está associada ao consumo da planta em brotação, principalmente nos períodos de seca da região Centro-Oeste do Brasil ou correlacionado ao rebrote após a roça manual em pastagens infestadas por *N. stannea* (Caldeira et al. 2016).

Não foram observadas alterações clínicas e patológicas em ovinos que receberam folhas maduras de *N. stannea* nas doses de 5 a 40g/kg e frutos na dose de 10g/kg. Provavelmente, a ausência dos sinais clínicos está relacionada a não detecção de MFA nas folhas maduras da planta (Arruda 2016), evidenciando a importância da presença desse composto químico como causa do quadro clínico e patológico da intoxicação.

Os sinais clínicos observados em estudos experimentais com plantas da família Malpighiaceae que causam morte súbita são taquicardia e dificuldade respiratória e uma fase terminal, associada ao exercício. Nesta fase observa-se perda de equilíbrio, ataxia, tremores musculares, queda, decúbito lateral, movimentos de pedalagem, opistótono e morte em poucos minutos (Tokarnia & Döbereiner 1973, 1986, Gava et al. 1998, Becker et al. 2013). Neste estudo



todos os ovinos que receberam doses únicas de 30g/kg de *N. stannea* demonstraram sinais clínicos característicos de insuficiência cardíaca aguda e morte súbita, similares aos descritos em outros estudos experimentais com plantas que contém MFA (Tokarnia et al. 2012), incluindo os relatos nas intoxicações espontâneas por *N. stannea* em bovinos (Caldeira et al. 2016).

As alterações histológicas de degeneração hidrópico-vacuolar observadas nesse estudo são um achado frequente em animais intoxicados natural ou experimentalmente por plantas que contém MFA (Nogueira et al. 2010, Tokarnia et al. 2012). Nogueira et al. (2010) sugerem que existe uma relação entre o tempo de evolução dos sinais clínicos e a ocorrência da lesão renal. Em bovinos intoxicados com *Palicourea marcgravii* a intensidade da lesão renal foi maior quando o tempo decorrido entre a administração da planta e a morte era superior a 12 horas (Tokarnia & Döbereiner 1986). Neste estudo a evolução clínica variou de 4h e 20h, tempo suficiente para o estabelecimento da degeneração hidrópico vacuolar. Conclui-se que *N. stannea* na fase de brotação é tóxica para ovinos e que a intoxicação por esta planta deve ser incluída no diagnóstico diferencial das doenças com curso clínico hiperagudo em ovinos no Mato Grosso.

**Agradecimentos.** - Os autores agradecem ao Dr. William R. Anderson (University of Michigan Herbarium, Ann Arbor, Michigan, EUA) pela classificação botânica. À Fundação de Amparo à Pesquisa do Estado de Mato Grosso (FAPEMAT-Proc. nº 156883/2014) ao INCT para o Controle das Intoxicações por Plantas/CNPq (Proc. nº 573534/2008-0) pelo apoio Financeiro.

## REFERÊNCIAS

Anderson W.R. 2006. Eight segregates from the neotropical genus *Mascagnia* (Malpighiaceae). *Novon* 16:168-204.

- Arruda F.P. 2016. Dados não publicados (Universidade Federal de Mato Grosso, Cuiabá, MT).
- Becker M., Caldeira F.H.B., Carneiro F.M., Oliveira L.P., Tokarnia C.H., Riet-Correa F., Lee S.T. & Colodel E.M. 2013. Importância da intoxicação por *Amorimia pubiflora* (Malpighiaceae) em bovinos em Mato Grosso: reprodução experimental da intoxicação em ovinos e bovinos. *Pesq. Vet. Bras.* 33(9):1049-1056.
- Caldeira F.B., Dias G.B., Arruda F.P., Lourenço F.M., Bezerra K.S., Riet-Correa F. & Colodel E.M. 2016. Sudden Death associated with *Niederzuehella stannea* (Malpighiaceae) in cattle in the State of Mato Grosso, Brazil: importance and epidemiological aspects. *Pesq. Vet. Bras.* (Em publicação)
- Gava A., Cristani J., Branco J.V., Neves D.S., Mondadori A.J. & Souza R.S. 1998. Mortes súbitas em bovinos causadas pela ingestão de *Mascagnia* sp. (Malpighiaceae) no Estado de Santa Catarina. *Pesq. Vet. Bras.* 18(1):16-20.
- Lee S.T., Cook D., Riet-Correa F., Pfister J.A., Anderson W.R., Lima F.G. & Gardner D.R. 2012. Detection of monofluoroacetato in *Palicourea* and *Amorimia* species. *Toxicon* 60:791-796.
- Mamede M.C.H. 2014. *Niederzuehella* in: Lista de Espécies da Flora do Brasil. Jardim Botânico, Rio de Janeiro. Disponível em <<http://reflora.jbrj.gov.br/jabot/floradobrasil/FB101449>> Acesso em 15 Mai. 2014.
- Nogueira V.A., França T.N., Peixoto T.C., Caldas S.A., Armien A.G. & Peixoto P.V. 2010. Intoxicação experimental por monofluoroacetato de sódio em bovinos: aspectos clínicos e patológicos. *Pesq. Vet. Bras.* 30 (7):533-540.
- Schons S.V., Mello T.L., Riet-Correa F. & Schild A.L. 2011. Poisoning by *Amorimia (Mascagnia) septium* in sheep in northern Brazil. *Toxicon* 57:781-786.
- Schultz R.A., Coetzer J.A.W., Kellerman T.S. & Naudé T.W. 1982. Observations on the clinical, cardiac and histopathological effects of fluoracetate in sheep. *Onderstepoort J. Vet. Res.* 49:237-245.
- Tokarnia C.H. & Döbereiner J. 1973. Intoxicação por *Mascagnia pubiflora* em bovinos no Estado do Mato Grosso. *Pesq. Agrop. Bras.* 8:61-68.
- Tokarnia C.H. & Döbereiner J. 1986. Intoxicação por *Palicourea marcgravii* (Rubiaceae) em bovinos no Brasil. *Pesq. Vet. Bras.* 6:73-92.
- Tokarnia C.H., Brito M.F., Barbosa J.D., Peixoto P.V. & Döbereiner J. 2012. Plantas Tóxicas do Brasil para Animais de Produção. 2ª ed. Editora Helianthus, Rio de Janeiro.