

Aspectos clínico-patológicos da intoxicação experimental pelas sementes de *Crotalaria mucronata* (Fabaceae) em bovinos¹

Murilo R. Boghossian^{2*}, Paulo V. Peixoto³, Marilene F. Brito⁴
e Carlos Hubinger Tokarnia³

ABSTRACT. Boghossian M.R., Peixoto P.V., Brito M.F. & Tokarnia C.H. 2007. [Experimental poisoning by *Crotalaria mucronata* (Fabaceae) seeds in cattle.] Aspectos clínico-patológicos da intoxicação experimental pelas sementes de *Crotalaria mucronata* (Fabaceae) em bovinos. *Pesquisa Veterinária Brasileira* 27(4):149-156. Projeto Sanidade Animal Embrapa/UFRRJ, Seropédica, RJ 23890-000, Brazil. E-mail: <mailto:mubogho@hotmail.com>

Experiments were performed to define the clinical and pathological picture of prolonged administration of the seeds of *Crotalaria mucronata* Desv. to cattle, in order to obtain additional information about this toxicosis. The ground seeds were administered orally to 9 bovines. Doses of 1g/kg/day, 2g/kg/day, 3g/kg/day each in one bovine, and 5g/kg/day in two of three bovines, given for 61- 63 days, did not cause poisoning. Doses of 5g/kg, in one bovine, 7.5g/kg in two bovines and 10g/kg in one bovine, given for 47-61 days, caused symptoms between 47 and 80 days after the first administration and caused death between 3 hours and 5 days after the onset of symptoms. The main clinical signs were positive venous pulse of the jugular vein, abdominal breath, tachycardia, loss of appetite, dry feces, sub-mandibular edema and weakness. Bovines that did not die, were slaughtered 8 or 9 months after first administration. At necropsy pulmonary paleness, hydropericardium, hydrothorax, hydroperitoneum, mesenteric edema, augmented hepatic consistency, discoloration of the liver, right cardiac ventricle dilatation and ruminal wall edema were seen. The main histological lesions were thickening of the alveolar walls and of the arterioles with narrowing of their lumen, and periarteriolar fibrosis, besides hepatic and cardiac lesions of minor importance. It is concluded, that the lesions caused by ingestion of the seeds of *C. mucronata* over a long period are caused by the difficulties of blood passage through the pulmonar vessels due to fibrosis and thickening of the arteriolar walls through the pneumotoxic action of the plant.

INDEX TERMS: Poisonous plants, *Crotalaria mucronata*, pyrrolizidine alkaloids, interstitial pneumonia.

RESUMO. Sementes moídas de *Crotalaria mucronata* Desv. (= *Crotalaria striata* DC., *Crotalaria pallida* Ait., *Crotalaria saltiana*), com nomes populares de “xique-xique” ou “guizo-de-cascavel”, foram administradas por via oral a 9 bovinos. As doses diárias

de 1g/kg, 2g/kg, 3g/kg cada uma a um bovino, e 5g/kg em dois de três bovinos, dadas durante 61 a 63 dias, não causaram intoxicação. A dose de 5g/kg em um bovino, 7,5g/kg em dois bovinos e 10g/kg em um bovino, dadas durante 47-61 dias, causaram sintomas entre 47 e 80 dias após o início da administração e a morte entre 3 horas e 5 dias após o início dos sintomas. Os principais sintomas foram pulso venoso positivo da veia jugular, respiração abdominal, taquicardia, inapetência, fezes ressequidas, edema sub-mandibular e fraqueza. Os achados de necropsia foram palidez pulmonar, hidropericárdio, hidrotórax, hidroperitônio, edema de mesentério, aumento da consistência hepática, alterações de cor do fígado, dilatação de ventrículo cardíaco direito e edema da parede ruminal. As principais alterações histológicas concentraram-se nos pulmões, sob forma de espessamento das paredes alveolares e da parede das arteríolas com diminuição da luz e fibrose periarteriolar; ha-

¹ Recebido em 6 de junho de 2006.

Aceito para publicação em 8 de dezembro de 2006.

Parte da dissertação de Mestrado do primeiro autor.

² Programa de Pós-Graduação em Ciências Veterinárias da Universidade Federal Rural do Rio de Janeiro (UFRRJ). *Autor para correspondência: <mailto:mubogho@hotmail.com>

³ Departamento de Nutrição Animal e Pastagem, Instituto de Zootecnia, Universidade Federal Rural do Rio de Janeiro (UFRRJ), Seropédica, RJ 23890-000. E-mails: tokarnia@ufrj.br, peixotop@ufrj.br

⁴ Departamento de Epidemiologia e Saúde Pública, Instituto de Veterinária, UFRRJ.

via também lesões hepáticas e cardíacas de menor importância. Pode-se concluir que as principais lesões causadas pela ingestão das sementes de *C. mucronata* durante períodos prolongados, devem-se à dificuldade de passagem do sangue pelos vasos pulmonares em função da hipertensão arterial decorrente de fibrose e espessamento arteriolar determinada pela ação pneumotóxica da planta.

TERMOS DE INDEXAÇÃO: Plantas tóxicas, *Crotalaria mucronata*, pirrolizidinas, pneumonia intersticial.

INTRODUÇÃO

Plantas do gênero *Crotalaria* são conhecidas por “xique-xique”, “guizo-de-cascavel” ou “chocalho-de-cascavel”, pois os frutos, quando secos, produzem som semelhante ao de chocalho ao serem tocados. Também em função disso é que a planta recebeu o nome científico de *Crotalaria*, termo que em latim significa chocalho. No Brasil já foi registrada a ocorrência de, pelo menos, 40 espécies de *Crotalaria*. As espécies mais comuns são *Crotalaria mucronata* Desv. (= *C. striata* DC, *C. pallida*, *C. saltiana*, *C. vitellina* Kerr, *C. anagyroides* H.B.K. e *C. retusa* L. (Barroso 1974, Everist 1974, Tokarnia et al. 2000).

As crotalárias são importantes na agricultura pela capacidade de fixação de nitrogênio atmosférico no solo, por produzir húmus e fornecer cobertura vegetal para plantio direto, contudo quando ingeridas, podem intoxicar animais devido aos alcalóides pirrolizidínicos que encerram.

Estudos efetuados no Brasil

No Brasil só há um registro sobre a intoxicação **espontânea** por *C. mucronata* em bovinos. Em Minas Gerais, de um total de 1.300, adoeceram 14 bovinos, dos quais 12 morreram. Estes animais receberam ração contaminada com sementes de *Crotalaria mucronata* e adicionalmente comeram a planta no quintal de uma casa abandonada. A evolução do quadro clínico foi de 15 a 30 dias. Necropsias realizadas em três bovinos revelaram lesões pulmonares e hepáticas. À microscopia, as lesões pulmonares eram caracterizadas por espessamento difuso das paredes alveolares devido à proliferação de pneumócitos do Tipo II e de fibroblastos. Em algumas áreas foram observados enfisema e dilatação dos espaços interlobulares. Em apenas um animal, o fígado apresentava áreas de necrose hemorrágica, principalmente na região ao redor da veia centro-lobular e moderada fibrose na região periportal. (Lemos et al. 1997, 1998)

A reprodução **experimental** da intoxicação por *C. mucronata* em bovinos foi realizada pela administração, via oral, das folhas recém-colhidas. Com doses únicas de 60 ou 80 g/kg verificou-se um quadro agudo de intoxicação e morte. A dose de 25 g/kg, excepcionalmente, também causou a morte de um bovino. Doses únicas de 20 g/kg não causaram alterações ou causaram somente sintomas leves. Em seis outros bovinos, que ingeriram as folhas em doses únicas de 25-40 g/kg, foram observados sintomas leves a moderados, passageiros. Os primeiros sintomas foram observados de 6-24 horas, contados do início da administração da planta. Nos casos fatais, a evolução da intoxicação foi de 4-44 horas, sobrevivendo a morte em 16-68 horas

após o início da administração da planta. Nesses casos, os sintomas mais evidentes foram tremores musculares; nos que sobreviveram observaram-se anorexia, focinho seco e fezes mais moles ou ressequidas, às vezes com muco. Os achados de necropsia nos dois bovinos que ingeriram 60 e 80 g/kg foram negativos; no animal que ingeriu 25g/kg observaram-se hidrotórax e edema pulmonar acentuados. Os exames histológicos não revelaram alterações consistentes. Quando administradas repetidamente em pequenas quantidades (doses diárias de 2,5 g/kg, 5 g/kg ou 10 g/kg durante 120, 60 e 30 dias, sempre até completar 300 g/kg), as folhas frescas recém-colhidas não causaram sintomas de intoxicação. Também as inflorescências e as vagens verdes recém-colhidas, administradas de uma única vez, na dose de 60 g/kg, não provocaram sintomas de intoxicação. Pela dessecação, as folhas perderam a maior parte da toxicidade. (Tokarnia & Döbereiner 1982)

Estudos realizados em outros países

Em **outros países**, as informações sobre casos de intoxicação **espontânea** por *Crotalaria mucronata* em animais também são escassas e, na maioria, bastante vagas. Assim Hurst (1942) e Everist (1974) mencionam sem fornecer detalhes que *C. striata* tem sido acusada de intoxicar bovinos na Austrália; no Sudão a planta também tem sido acusada de causar intoxicações (Barri & Adam 1981).

Somente encontramos um registro da intoxicação **espontânea** por *C. mucronata*; de 100 **ovelhas** transferidas para piquetes com grandes quantidades de *C. mucronata*, no sul de Queensland (Austrália), oito morreram duas semanas após terem sido transferidas. Após a inspeção do local foi observado que a planta tinha sido pastada pelos animais. Quatro dias depois outras 22 ovelhas morreram; os animais apresentaram ataxia nos membros posteriores, decúbito e morte em poucos minutos (*sic*). À necropsia havia grande quantidade de líquido de coloração amarelada, em parte coagulada, na cavidade torácica. (Laws 1968)

Em **experimentos** realizados na Austrália, as folhas frescas de *C. striata* em floração foram administradas a **caprinos** jovens. Duas a três onças (56,7-85,0g) teriam sido suficientes para causar a morte em 24 horas; três onças teriam sido fatais dentro de oito horas. A morte ocorreu em 30-60 minutos após o aparecimento dos sintomas, caracterizados por andar cambaleante, incapacidade de ficar em pé, coma, pupilas dilatadas e morte. Os achados de necropsia foram intensa efusão pleural, congestão hepática e renal e inflamação do rúmen. A planta perdeu a toxicidade quando dessecada. (Lewis, de acordo com Hurst 1942)

Também na Austrália, as folhas frescas ou murchas de *C. mucronata* foram administradas a seis **carneiros**, por sonda esofágica. Doses únicas ao redor de 10g/kg levaram à morte quatro de cinco ovinos. Várias horas após terem recebido a planta, os animais mostraram dispnéia aguda e angústia e morreram dentro de poucos minutos. As principais lesões foram edema e congestão com hemorragias dos pulmões, hidrotórax e hidropericárdio. Exames histopatológicos revelaram, no pulmão, edema, congestão e hemorragias em alguns alvéolos; não foram constatadas lesões nas paredes dos vasos sanguíneos do pul-

mão. Análises bioquímicas do sangue e plasma, não definiram o efeito da toxina. Um sexto carneiro, que recebeu a dose diária de 20g/kg durante 120 dias, não adoeceu; sacrificado, foram verificadas leves lesões hepáticas, sob a forma de variação do tamanho dos hepatócitos e de seus núcleos. (Laws 1968)

No Sudão, seis **bovinos**, divididos em três grupos de dois, receberam as folhas frescas picadas de *C. saltiana*, através de sonda esofágica, diariamente, até o óbito ou a eutanásia, nas doses de 10g/kg, 5g/kg e 1g/kg. Todos os animais mostraram inapetência, andar cambaleante, dispnéia, estado nutricional ruim e decúbito. Os bovinos que ingeriram 10g/kg/dia e 5g/kg/dia morreram entre 6 e 40 dias; um que ingeriu 1g/kg/dia morreu no 263º dia, o outro foi sacrificado no 311º dia do experimento. Os achados de necropsia, em todos os bezerros, foram hemorragias e congestão dos pulmões, fígado e rins. Nos bezerros que ingeriram 1g/kg/dia havia ainda fibrose focal no fígado, o coração era flácido e havia hidroperitônio e hidrotórax. Os exames histopatológicos revelaram, em todos os bezerros, congestão hepática, e nos bezerros que ingeriram 1g/kg/dia, fibrose portal e cariomegalia no fígado. Os exames laboratoriais revelaram queda nos valores das proteínas séricas e elevação nos valores de aspartato aminotransferase (AST) e amônia, em decorrência do dano hepático. As bilirrubinas não estavam alteradas. (Barri & Adam 1981)

Também no Sudão, foram administradas a doze **cabritos**, folhas de *C. saltiana*, picadas e misturadas com água, via sonda esofágica. A três cabritos foram administradas doses diárias de 10g/kg, a dois 5g/kg, a dois 1g/kg e a três cabritos 0,5g/kg, até a morte. Todos os cabritos apresentaram depressão, inapetência, dispnéia, dorso arqueado, perda de peso, desvio lateral da cabeça e do pescoço e decúbito. Os animais morreram entre o 7º e 46º do experimento; quanto maior a dose ingerida, menor o tempo de sobrevivência. Os achados de necropsia foram congestão e hemorragias dos pulmões, rim e fígado. Nos caprinos que ingeriram 5 e 1g/kg/dia foram vistos ainda enfisema pulmonar, edema das dobras do abomaso e enterite catarral. Nos caprinos que ingeriram 0,5 e 1g/kg/dia, o fígado era focalmente fibrótico, o coração estava flácido e a cavidade torácica continha líquido cor de palha. Os exames histopatológicos revelaram fibrose portal. Nos exames laboratoriais foram encontrados queda nos valores das proteínas séricas, elevação nos valores de AST e de amônia, em decorrência da falha dos hepatócitos em remover a amônia do sangue. As bilirrubinas, alanina aminotransferase (ALT) e fosfatase alcalina não estavam alteradas. (Barri et al. 1984)

Em trabalho anterior não se conseguiu estabelecer a natureza da intoxicação por *C. mucronata* (Tokarnia & Döbereiner 1982). Dessa forma, esse estudo teve como objetivo estabelecer a patogênese e complementar as informações concernentes à intoxicação por essa planta em bovinos. Dada a baixa toxidez, optou-se por utilizarem-se as sementes.

MATERIAL E MÉTODOS

Foram utilizados dez bovinos, de ambos os sexos, sem raça definida, adultos jovens, com peso variando de 103-160kg; um desses animais foi escolhido como controle. Os animais foram mantidos em baias individuais de alvenaria e uma vez ao dia eram soltos em área cercada.

Os animais foram adaptados ao local, vermifugados e vacinados

contra raiva e clostridioses; receberam capim elefante (*Pennisetum purpureum*) picado, misturado com concentrado protéico para bovinos em crescimento. No período de estiagem, o volumoso de capim elefante foi substituído por feno de coast cross (*Cynodon* spp.).

As sementes de *Crotalaria mucronata* Desv. (fam. Fabaceae) (Fig. 1) utilizadas no experimento eram moídas uma vez por semana. Quantidades previamente determinadas da semente moída eram oferecidas no cocho ou administradas manualmente por via oral, caso os animais não as ingerissem espontaneamente. As doses diárias variaram de 1 a 10g/kg por um período aproximado de 60 dias. Caso o animal adoecesse antes dos 60 dias, a administração era interrompida. Semanalmente os animais eram pesados e examinados com observação de parâmetros como motilidade ruminal, frequências cardíaca e respiratória, temperatura retal e cor das mucosas visíveis. Quando o animal começava a demonstrar sintomas, os exames eram intensificados, chegando-se ao acompanhamento contínuo; os que não apresentavam sintomas com evolução para morte foram sacrificados nove meses após o início da administração das sementes, com exceção de um, que foram sacrificados após oito meses.



Fig. 1. *Crotalaria mucronata* com inflorescências e vagens. Seropédica, RJ.

As necropsias foram realizadas logo após a morte dos animais; foram colhidos fragmentos de pulmão, coração, fígado, rim, linfonodos, baço, pâncreas, tireóide, adrenais, hipófise, diversas partes do trato digestivo, pele, músculos e sistema nervoso central, que foram fixados em solução de formol a 20%, processados rotineiramente para histopatologia, cortados na espessura de 5µ e corados pela hematoxilina-eosina (HE). Cortes de pulmão e fígado foram corados pelo Tricrômico de Masson.

RESULTADOS

O delineamento experimental com os principais dados sobre a administração de sementes de *Crotalaria mucronata* a bovinos, bem como sobre o desfecho, constam no Quadro 1.

Sinais clínicos

Sinais clínicos com evolução para morte natural ocorreram em quatro dos nove bovinos que receberam a planta.

O Bovino 5563 (5g/kg x 61 dias) diminuiu o consumo de ração aos 79 dias do experimento e 24 horas depois apresentou pulso venoso positivo com jugular bastante saliente (Fig. 2), taquicardia, taquipnéia, corrimento mucoso nasal unilateral,

Quadro 1. Delineamento experimental e desfecho na intoxicação experimental pelas sementes de *Crotalaria mucronata* em bovinos

Bovino nº (mat. reg. SAP)	Peso ao início do experimento	Dose g/kg/dia	Número de administrações	Período de administração das sementes	Total de sementes administradas (kg)	Total de sementes administradas (g/kg)	Intensidade dos sintomas	Início dos sintomas: data e dias após o início da administração das sementes	Morte: data e dias após o início da administração das sementes	Peso dos bovinos ao final do experimento	Duração dos sintomas
5561 (29914/15)	122	1	61	14.1-15.3.03	7,4	61	Ss ^a		Eutanasiado em 8.11.03 (9 meses)	188	
5562 (29916/17)	132	2	61	21.1-22.3.03	17,9	122	Ss		Eutanasiado em 15.11.03 (9 meses)	195	
5563 (29595/97)	103	5	61	21.1-22.3.03	34,9	305	Morreu	10.4.03 (80 dias)	12.4.03(82 dias)	122	48 horas
5564 (30608/27)		Controle							Eutanasiado em 30.7.05		
5566 (30331/34)	138	3,5	63	30.09-12.03	32,5	220,5	Ss		Eutanasiado em 3.7.4 (9 meses)	200	
5567 (30349/51 e 30357/58)	144	5	62	27.10-27.12.03	48,4	310	Ss		Eutanasiado em 31.7.04 (9 meses)	207	
5568 (30352/54 e 30359)	113	5	61	3.11.03-3.1.04	37	305	Ss		Eutanasiado em 31.7.04 (8 meses)	161	
40/04 (30369/70)	160	7,5	47	14.7-2.9.04	56,4	352,5	Morreu	29.8.04 (47 dias)	29.8.04		3 horas
5569 (30435/37)	105	7,5	60	10.11.04-8.1.05	58,9	560,9	Morreu	7.1.05 (61 dias)	9.1.05 (61 dias)	149	48 horas
5570 (30444/45)	106	10	60	10.11.04-8.1.05	71,35	600	Morreu	26.1.05 (78 dias)	31.1.05(83 dias)	130	5 dias

^a Ss = sem sintomas.

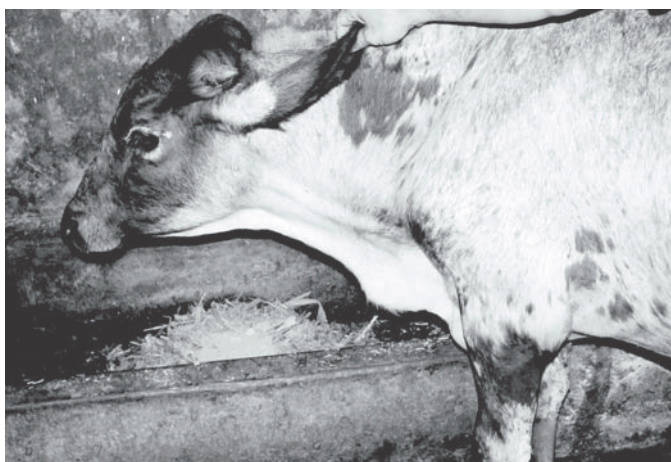

Fig. 2. Veia jugular ingurgitada, na intoxicação experimental por *Crotalaria mucronata* com dose de 5g/kg/dia (Bovino 5563).

fezes ressequidas em pequenas cíbalas, dificuldade de se levantar, edema na parte inferior da barbeta e extremidades frias. Esse animal ainda mostrou ranger de dentes, diminuição dos movimentos ruminais e, uma hora antes da morte, instabilidade dos membros posteriores, respiração ofegante e decúbito; a evolução clínica foi de 74 horas. O Bovino 40/04 (7,5 g/kg x 47 dias), às 18h00min do 47º dia do experimento, começou a se debater e morreu às 21h00min. Os sintomas observados no Bovino 5569 (7,5g/kg x 60 dias), à partir do 59º dia do experimento, foram inapetência, pulso venoso positivo, hiperexcitação, taquicardia, taquipnéia com respiração

abdominal, mucosas pálidas e opistótono. A evolução clínica foi de 48 horas. O Bovino 5570 (10g/kg x 60 dias) começou, no 78º dia do experimento, a apresentar pulso venoso positivo, decúbito externo-abdominal, taquicardia, fezes ressequidas em pequenas cíbalas e respiração abdominal, sintomas esses cada vez mais acentuados ao longo dos cinco dias de evolução até a morte. Dez minutos antes de morrer, o animal mostrou nistagmo, palidez das mucosas e midríase.

Sinais clínicos com recuperação espontânea ocorreram nos Bovinos 5567 e 5568; ambos receberam 5g/kg por 62 e 61 dias, respectivamente. Três meses e 15 dias após o término da administração, o Bovino 5567 evidenciou apatia e apetite reduzido por 48 horas. O Bovino 5568 mostrou, à partir de 46 dias após o término da administração, pulso venoso positivo ao longo de dois meses, antes de se recuperar.

Achados de necropsia

Os principais achados de necropsia constam no Quadro 2. (Fig.3-5)

Alterações histológicas

As principais lesões foram constatadas no **pulmão** e consistiram em espessamento da parede alveolar pela proliferação de células mesenquimais e fibrose intersticial (Fig.6), com infiltrados mononucleares e de eosinófilos, e, em três casos, proliferação de pneumócitos Tipo II (Fig.7). Também foram observados macrófagos em alvéolos fagocitando fibrina, macrófagos binucleados e hipertrofia de fibras musculares. Havia espessamento da parede das pequenas arteríolas pela proliferação de miócitos, presença de células mononucleares e fibrose

(Fig.8), com diminuição do lúmen e fibrose periarteriolar. Nesses vasos, as fibras musculares evidenciaram sinais de ativação, com megalocitose, núcleos bizarros e/ou vesiculares.

No **fígado** verificaram-se congestão centrolobular e necrose coagulativa e, às vezes, lise de hepatócitos; em dois casos havia necrose centrolobular secundária à estase, nos

Quadro 2. Principais alterações macroscópicas na intoxicação experimental por sementes de *Crotalaria mucronata* em bovinos

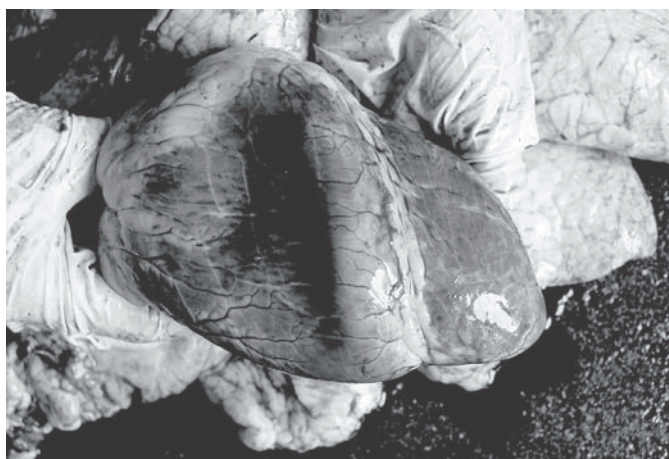
Bovino no.	Dose g/kg/dia	Acúmulo de líquidos em cavidades naturais			Edema				Fígado			
		Hidropéricárdio	Hidrotórax	Hidropertítoneo	Abomaso	Rúmen	Vesícula biliar	Mesentério/omento	Superfície irregular	Alterações de consistência	Evidenciação da lobulação	Alterações da cor
5561	1											(+) ^{a,b}
5562	2	++		+								
5566	3,5										++	
5563	5	+	+	++		+		+++		++		++ ^c
5567	5									(+)		
5568	5	+		+						+		
40/04	7,5							(+)				
5569	7,5	++	++	++	+++	+	+++	++	+ ^a			+ ^d
5570	10	+++	+	+++	+++	+	+++	+++	+			+ ¹

^a +++ Lesão acentuada, ++ moderada, + leve, (+) discreta.

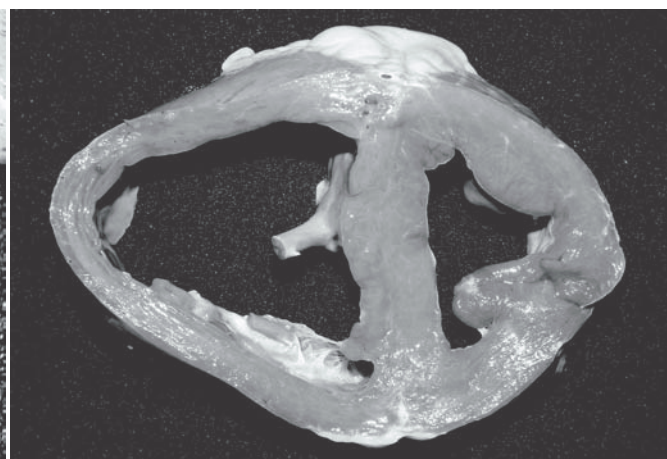
^b Pequenas estrias esbranquiçadas na superfície e ao corte do fígado.

^c Fígado vermelho-azulado intercalando áreas mais escuras com áreas mais claras.

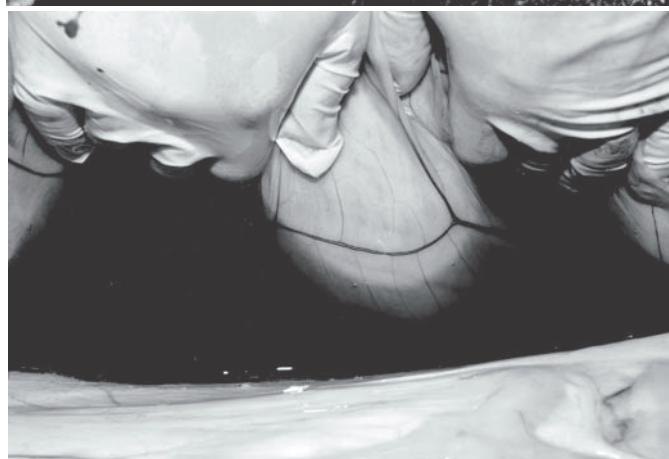
^d Marrom claro levemente alaranjado.



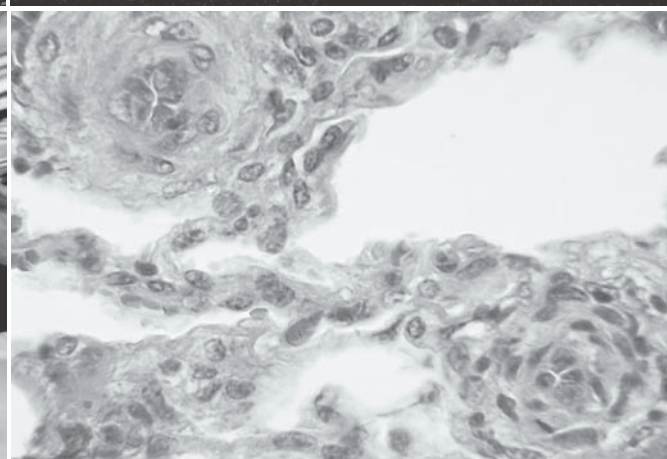
3



4



5



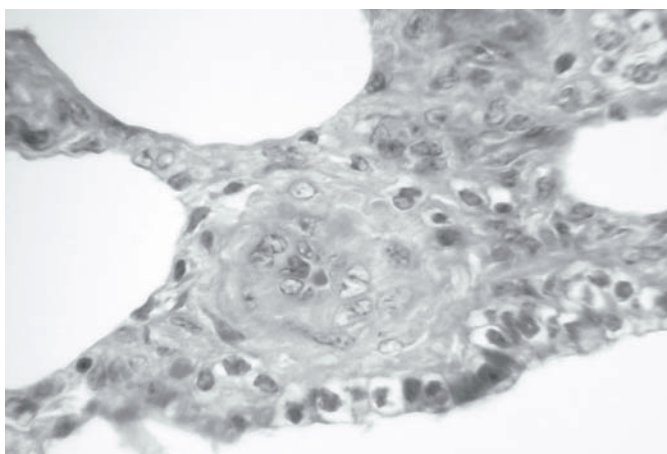
6

Fig.3. Saculação do ventrículo direito devido à dilatação, na intoxicação experimental por *Crotalaria mucronata* com dose de 7,5 g/kg/dia (Bovino 5569).

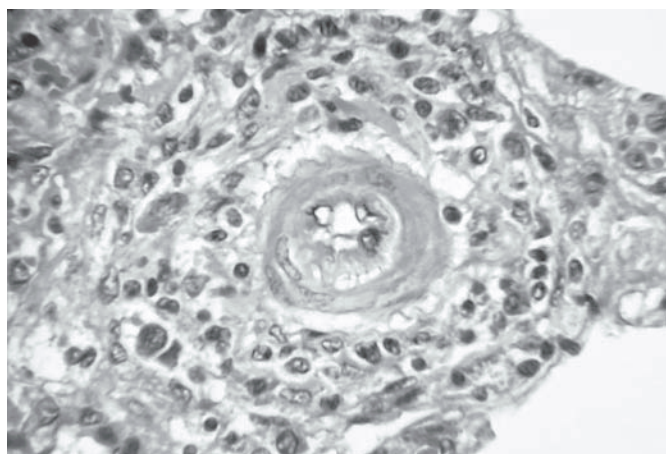
Fig. 5. Ascite, na intoxicação experimental por *Crotalaria mucronata* com dose de 10g/kg/dia (Bovino 5570).

Fig.4. Dilatação da parede ventricular direita, na intoxicação experimental por *Crotalaria mucronata* com dose de 10g/kg/dia (Bovino 5570).

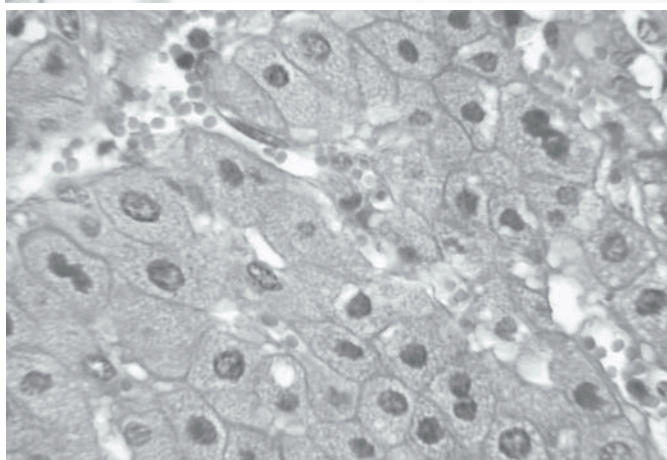
Fig.6. Proliferação das células da parede alveolar de pulmão, na intoxicação experimental por *Crotalaria mucronata* do Bovino 5569 (SAP 30435). HE, obj.40.



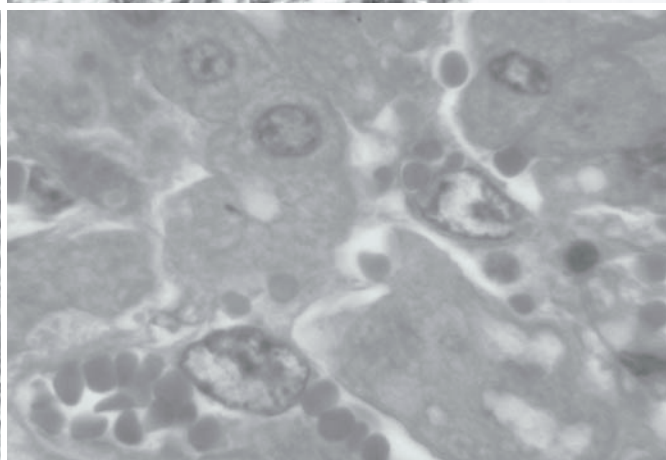
7



8



9



10

Fig.7. Espessamento da parede de pequena arteríola pela proliferação de miócitos e fibrose. Proliferação de pneumócitos Tipo II, na intoxicação experimental por *Crotalaria mucronata* do Bovino 5570 (SAP 30444). HE, obj.40.

Fig.8. Periarteriolite com infiltrados monocitários, na intoxicação experimental por *Crotalaria mucronata* do Bovino 40/40 (SAP 30369). HE, obj.40.

Fig.9. Microvacuolização dos hepatócitos e três hepatócitos binucleados, na intoxicação experimental por *Crotalaria mucronata* do Bovino 5563 (SAP 29595). HE, obj.40.

Fig.10. Megalocitose das células de Kupffer, na intoxicação experimental por *Crotalaria mucronata* do Bovino 5570 (SAP 30444). HE, obj.100.

dois outros a necrose era individual. Foi observado aspecto vítreo dos hepatócitos em dois casos e vacuolização citoplasmática (semelhante a que é descrita em casos de hiperplasia do retículo-endoplasmático liso, na ultramicroscopia) em quatro (Fig.9). Havia hepatócitos bi-ou trinucleados, outros com invaginação do núcleo, megalocitose e presença de "Councilman bodies". Foi verificada megalocitose das células de Kupffer (Fig.10) que, às vezes, tomavam aspecto bizarro, com núcleos indentados, gigantes, disformes, além de focos de eosinófilos dispersos no parênquima ou dentro dos sinusóides e edema do espaço de Disse (Fig.11).

No **miocárdio** foram observados miócitos grandes e com núcleos algo bizarros, "caterpillar cells" e miócitos com núcleos enfileirados ("Kernreihen"). Ainda constatou-se vacuolização de miócitos e pequenas áreas de necrose, congestão e edema.

Nos Quadros 3 a 5 constam com detalhes as alterações histológicas.

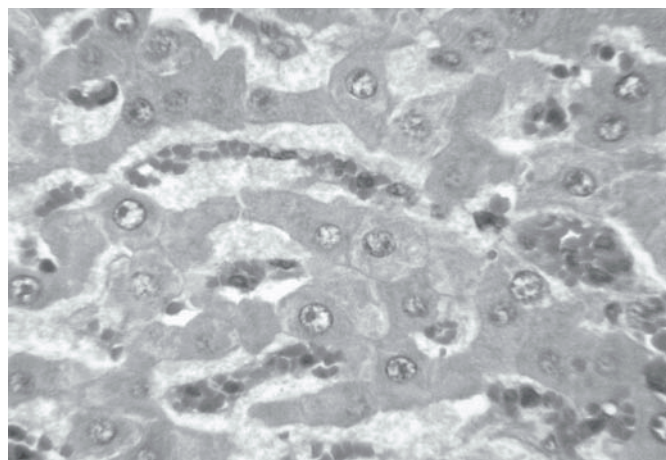


Fig.11. Fígado com edema do espaço de Disse, na intoxicação experimental por *Crotalaria mucronata* do Bovino 40/40 (SAP 30369). HE, obj.40.

Quadro 3. Alterações histológicas no pulmão de bovinos na intoxicação experimental por *Crotalaria mucronata*

Bovino. (SAP)	Doses diárias e repetições	Espessamento da parede alveolar	Infiltração dos mononucleares	Infiltração eosinófila	Fibrose intersticial	Proliferação de pneumócitos do tipo II	Pneumócitos tu- mefeitos vesicu- lares	Macrófa- gos em alvéolos fagoci- tando fibrina	Macrófa- gos bi- nuclea- dos	Hipertro- fia das fibras musculares	Espessa- mento da pare- de de ar- teríolas e dimi- nuição da luz	Prolife- ração de cé- lulas da parede de arte- ríolas	Fibras musculares com núcleos bizarros	Células musculares com núcleos vesicu- lares	Fibras musculares com mega- loci- tose	Fibrose periar- teriolar
5564 (30608-27)	Controle															
5561 (29914-15)	1g/kgx61									(+)ª						
5562 (29916-17)	2g/kgx61	+	+		+											
5566 (30331-33)	3,5g/kgx63	(+)	(+)		(+)											
5567 (30349-51)	5g/kgx62	+	+	+	+	+	+			+						+
5568 (30352-54)	5g/kgx61	+	+	+	+											
55635 (29595-97)	g/kgx61	+(+)	+	+(+)	+	+		(+)	+	(+)	+					+
40/40 (30369-70)	7,5g/kgx47	++(+)	+(+)	+	+	(+)	+	+	+	+	+					++
5569 (30435-37)	7,5g/kgx60	++	+	(+)	++						+(+)					+
5570 (30444-45)	10g/kgx60	(+)								+	+(+)					

ª +++ Lesão acentuada, ++ moderada, + leve, (+) discreta.

Quadro 4. Alterações histológicas no fígado de bovinos na intoxicação experimental por *Crotalaria mucronata*

Bovino. (SAP)	Doses diárias e repetições	Congestão centro- lobular	Necrose (lise) de hepató- citos	Aspecto vítreo dos he- patócitos	Vacuoli- zação ci- toplasmá- tica dos hepató- citos	Hepató- citos bi- ou trin- cleados	Hepató- citos com invagina- ção do núcleo	Megalo- citose de hepa- tócitos	Presença de <i>Coun- cilman bodies</i>	Ativação de celu- las de Kupffer	Megalo- citose de células de Kupffer	Células de Kupffer com as- pecto bizarro	Focos de eo- sinófilos	Edema do es- paço de Disse
5564 (30608-27)	Controle													
5561 (29914-15)	1g/kgx61													
5562 (29916-17)	2g/kgx61													
5566 (30331-33)	3,5g/kgx63													
5567 (30349-51)	5g/kgx62							(+)ª		(+)				
5568 (30352-54)	5g/kgx61				+			(+)						
5563 (29595)	5g/kgx61	++	+ ^{cl}		++	+		(+)			+			
40/40 (30369)	7,5g/kgx47		+		+			(+)	(+)		+		+	+
5569 (30435)	7,5g/kgx60	(+)	(+) ^{cl}	+	++			+	+		+			
5570 (30444)	10g/kgx60		(+)	+		+		+	+		+(+)	+	+	

ª = Lesão acentuada, ++ moderada, + leve, (+) discreta, cl = centrolobular.

DISCUSSÃO

Esse estudo demonstrou que as sementes são mais tóxicas que as folhas de *Crotalaria mucronata*. O quadro clínico patológico, ao contrário do anteriormente verificado, foi bem de-

finido por manifestações de insuficiência cardíaca (pulso venoso positivo), secundária às alterações pulmonares. Lesões cardíacas e hepáticas foram bem menos pronunciadas e devem ser consideradas como secundárias.

Quadro 5. Alterações histológicas no miocárdio de bovinos na intoxicação experimental por *Crotalaria mucronata*

Bovino no. (SAP)	Doses diárias e repetições	Miócitos grandes	Miócitos com núcleos bizarros	"Caterpillar cells"	Miócitos com núcleos enfileirados (Kernreihen)	Vacuolização de miócitos	Necrose	Congestão	Edema
5564 (30608-27)	Controle								
5561 (29914-15)	1g/kgx61				(+)ª				
5562 (29916-17)	2g/kgx61								
5566 (30331-33)	3,5g/kgx63								
5567 (30349-51)	5g/kgx62								
5568 (30352-54)	5g/kgx61				+				
5563 (29595-97)	5g/kgx61	+	+	+	+(+)				
40/40 (30369-70)	7,5g/kgx47		+	+	+	+	+	+(+)	(+)
5569 (30435-37)	7,5g/kgx60								
5570 (30444-45)	10g/kgx60	(+)	(+)		+				

ª = +++ Lesão acentuada, ++ moderada, + leve, (+) discreta.

Uma revisão da literatura (WHO 1988) mostra que, entre as plantas que contêm pirrolizidinas, *Crotalaria* spp. causam danos em vários tecidos na maioria das espécies animais. Algumas espécies de *Crotalaria* são pneumotóxicas para eqüinos, bovinos, ovinos e suínos, além de hepatotóxicas. Em suínos, sabe-se que as *Crotalaria* spp. são bastante nefrotóxicas. *C. retusa*, porém, constitui uma exceção; em eqüinos produz somente doença hepática (Nobre et al. 2004a,b).

Outras plantas, que contêm pirrolizidinas como *Senecio* spp., *Heliotropium* spp., *Amsinckia* spp. e *Echium* spp. são principalmente hepatotóxicas, contudo *Senecio jacobaea* é pneumotóxica para suínos, bem como para ratos e camundongos. Embora possa causar leve megalocitose renal na maioria das espécies animais, não há relatos de que *S. jacobaea* afete os pulmões de bovinos, ovinos, eqüinos ou aves.

Foi demonstrado, experimentalmente, que as pirrolizidinas pneumotóxicas causam hipertensão pulmonar associada à alterações vasculares nesse órgão. Estudos evidenciaram que a hipertrofia da média, tumefação e lise das células endoteliais, contribuem para o estreitamento da luz e espessamento da parede das artérias pulmonares com fibrose. O resultante aumento da pressão sangüínea arterial pulmonar leva à hipertrofia do ventrículo direito. (WHO 1988)

Ao que tudo indica, *C. mucronata* não representa grande risco aos bovinos, pois apesar de ser muito comum no Brasil, somente há um registro sobre a intoxicação natural em bovinos (Lemos et al. 1997); também em outros países, só há uma comunicação sólida da intoxicação por essa planta em ovinos, na Austrália.

REFERÊNCIAS

- Barri M.E.S., Adam S.E.I. & Omer O.H. 1984. Effects of *Crotalaria saltiana* on Nubian goats. *Vet. Human Toxicol.* 26(6):476-480.
- Barri M.E.S. & Adam S.E.I. 1981. The toxicity of *Crotalaria saltiana* to calves. *J. Comp. Pathol.* 91(4):621-627.
- Barroso G.M. 1974. Comunicação pessoal (Jardim Botânico do Rio de Janeiro).
- Everist S.L. 1974. *Poisonous Plants of Australia*. Angus and Robertson Publishers, p.284-295.
- Hurst E. 1942. *The Poison Plants of New South Wales*. N.S.W. Poison Plants Committee, Sydney, p.155-158.
- Laws L. 1968. Toxicity of *Crotalaria mucronata* to sheep. *Aust. Vet. J.* 44(10):453-455.
- Lemos R.A.A., Dutra I.S., Souza G.F., Nakazato L. & Barros C.S.L. 1997. Intoxicação espontânea por *Crotalaria mucronata* em bovinos em Minas Gerais. *Arqs Inst. Biológico, São Paulo*, 64(Supl.), Resumo 46.
- Lemos R.A.A. & Barros C.S.L. 1998. Intoxicação por *Crotalaria* sp., p.322-325. In: Lemos R.A.A. (ed.), *Principais Enfermidades de Bovinos de Corte no Mato Grosso do Sul*. Univ. Fed. Mato Grosso do Sul, Campo Grande, MS.
- Nobre V.M.T., Riet-Correa F., Dantas A.F.M., Tabosa I.M., Medeiros R.M.T. & Barbosa Filho J.M. 2004a. Intoxication by *Crotalaria retusa* in ruminants and equidae in the state of Paraíba, Northeastern Brazil, p.275-279. In: Acamovic T., Stewart C.S. & Pennycott T.W. (ed.), *Poisonous Plants and Related Toxins*. CABI Publ., Wallingford, UK.
- Nobre V.M., Riet-Correa F., Barbosa Filho J.M., Dantas A.F.M., Tabosa I.M. & Vasconcelos J.S. 2004b. Intoxicação por *Crotalaria retusa* (Fabaceae) em eqüídeos no semi-árido da Paraíba. *Pesq.Vet.Bras.* 24(3):132-143.
- Tokarnia C.H. & Döbereiner J. 1982. Intoxicação experimental por *Crotalaria mucronata* (Leg. Papilionoideae) em bovinos. *Pesq.Vet.Bras.* 2(2):77-85.
- Tokarnia C.H., Döbereiner J. & Peixoto P.V. 2000. *Plantas Tóxicas do Brasil*. Editora Helianthus, Rio de Janeiro.
- WHO 1988. *Pyrrolizidine Alkaloids: environmental health criteria*. World Health Organization, Geneva.