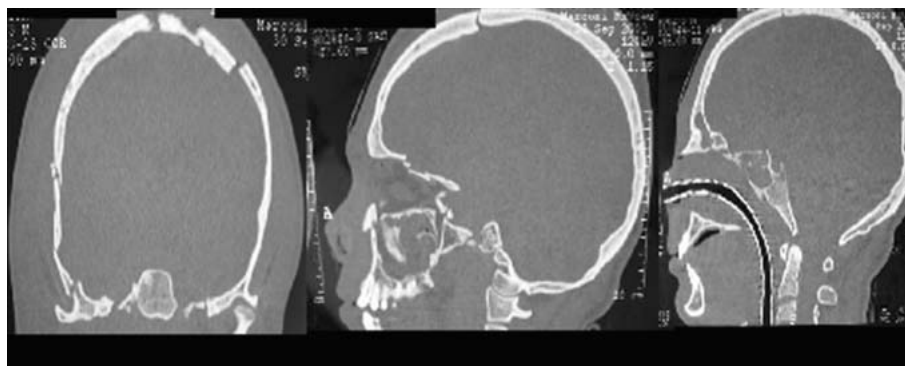
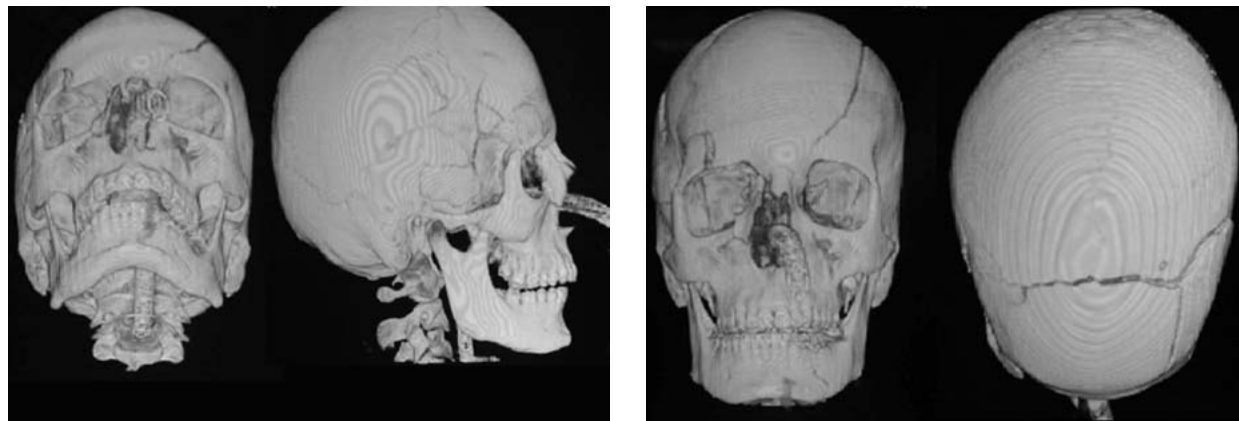

INTUBAÇÃO NASOTRAQUEAL DE ALTO RISCO — FRATURAS DE BASE DO CRÂNIO E FACE MEDIAL



Trauma grave de face e crânio após queda de 15 metros. No primeiro atendimento, coma Glasgow 5, respiração irregular, hematoma periorbitário, saída de líquor pelos ouvidos e narinas, e óbvia deformidade craniofacial. Foi realizada intubação orotraqueal para o controle da via aérea por suspeita de trauma coluna cervical.

A tomografia mostra as múltiplas fraturas cranianas, incluindo base do crânio e da face medial, contra-indicações absolutas da passagem de tubo nasotraqueal ou de sondas nasogástricas, pelo risco de penetração no cérebro, através da placa cribiforme fraturada.

LUIZ FRANCISCO POLI DE FIGUEIREDO

TRABALHO REALIZADO NO CENTRO DE TERAPIA INTENSIVA DO HOSPITAL ISRAELITA ALBERT EINSTEIN