

ERRATA: Republicamos esta colaboração, impressa na edição passada, em função de falhas na definição das imagens apresentadas.

PNEUMATOCELES NA CRIANÇA

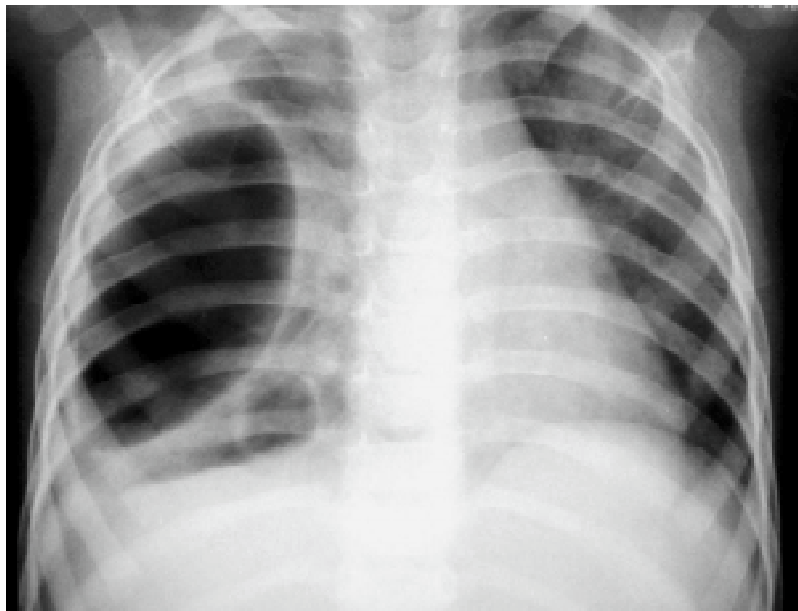
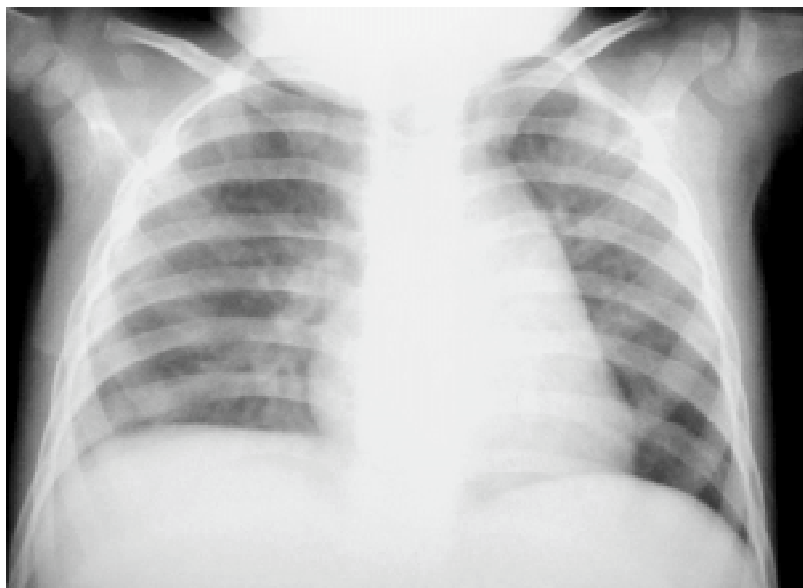


Fig. 1 – Imagens císticas no pulmão direito após broncopneumonia em criança. Diagnóstico: pneumatoceles. Diagnóstico diferencial: pneumotórax encistado.

Na maioria dos casos não há repercussão respiratória, o tratamento é conservador e não se deve indicar qualquer procedimento invasivo

Fig. 2 – Radiografia da mesma criança após dois meses. Aspecto normal dos campos pulmonares com desaparecimento espontâneo das imagens císticas



ANA CRISTINA AOUN TANNURI
UENIS TANNURI

SERVIÇO DE CIRURGIA PEDIÁTRICA DO INSTITUTO DA CRIANÇA - HOSPITAL DAS CLÍNICAS DA FACULDADE DE MEDICINA DA USP
SÃO PAULO - SP