

## Relato de Caso

# Tratamento cirúrgico da ptose palpebral adquirida (linfocitoma cútis)

L.M. FERREIRA, I.S. DUARTE

Disciplina de Cirurgia Plástica, Departamento de Cirurgia da Universidade Federal de São Paulo – Escola Paulista de Medicina, São Paulo, SP.

**RESUMO** — Os autores descrevem um caso clínico de ptose palpebral causada por uma patologia rara, o linfocitoma cútis. A paciente apresentava o quadro clínico do linfocitoma cútis em sua forma disseminada, com sintomatologia visual causada por nódulos palpebrais. A conduta cirúrgica realizada foi a ressecção dos nódulos palpebrais por meio de incisão de blefaroplastia, e o exame

histológico confirmou o diagnóstico de linfocitoma cútis. O tratamento cirúrgico realizado foi eficiente para a melhora funcional das pálpebras.

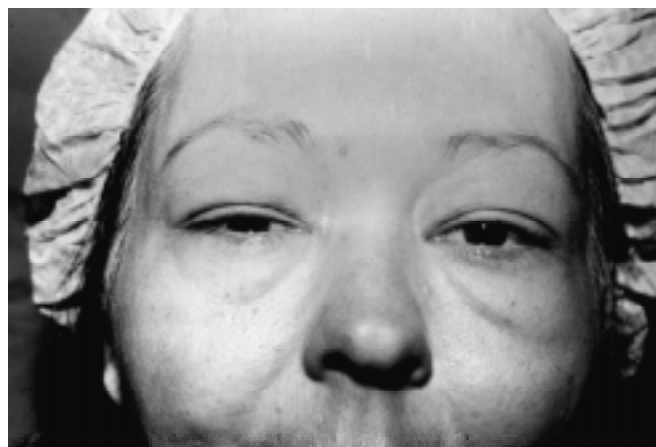**UNITERMOS:** Linfocitoma cútis. Linfoma linfocítico de pequenas células. Linfoma linfocítico difuso. Linfoma linfocítico bem diferenciado. Ptose palpebral. Blefaroptose.

## INTRODUÇÃO

Na pálpebra normal, os músculos orbicular e elevador da pálpebra atuam sinergicamente, permitindo os movimentos rápidos e contínuos do piscar. A ptose palpebral é uma condição em que existe uma queda da pálpebra superior abaixo do seu nível normal e o músculo elevador da pálpebra superior é incapaz de elevá-la. É classificada em dois grandes grupos: congênita ou adquirida<sup>1</sup>. A ptose palpebral congênita envolve uma distrofia idiopática do músculo elevador da pálpebra, enquanto que a adquirida pode ter etiologia miogênica, neurogênica, traumática ou mecânica (como a do caso clínico deste artigo).

Na literatura não se encontrou nenhum caso de ptose palpebral adquirida em caso de linfocitoma cútis. Hiperplasia linfóide cutânea ou linfocitoma cútis são as terminologias mais usadas para descrever a proliferação pseudotumoral de linfócitos na pele. A causa não é determinada, mas alguns autores descrevem doença prévia ou fatores extrínsecos associados a essa patologia.

O linfocitoma cútis é uma patologia rara, com casos descritos esporadicamente<sup>2-4</sup>. Basicamente é considerada benigna, embora recorrências sejam comuns e, ocasionalmente, podem ocorrer em associação a tumores malignos<sup>3</sup>. Têm sido descritas duas variantes: a solitária (caracterizada por uma só nodulação) e a disseminada, que apresenta lesões extensas<sup>5-7</sup>. Esta patologia é caracterizada pelo surgimento de pápulas e nódulos, assintomáticos, predominantemente em face e pescoço.

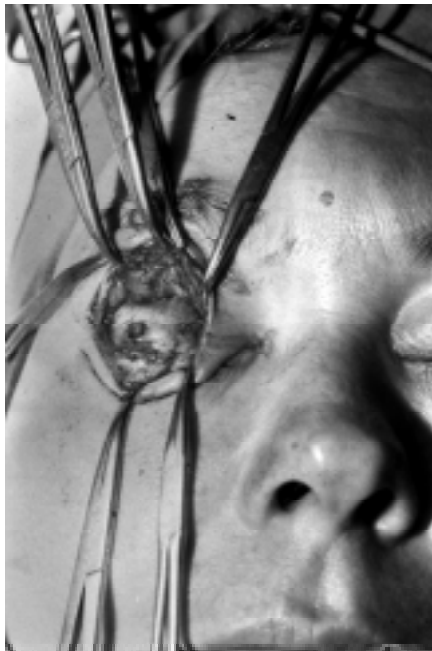

**Fig. 1** — Presença de nódulos nas pálpebras superiores e inferiores.

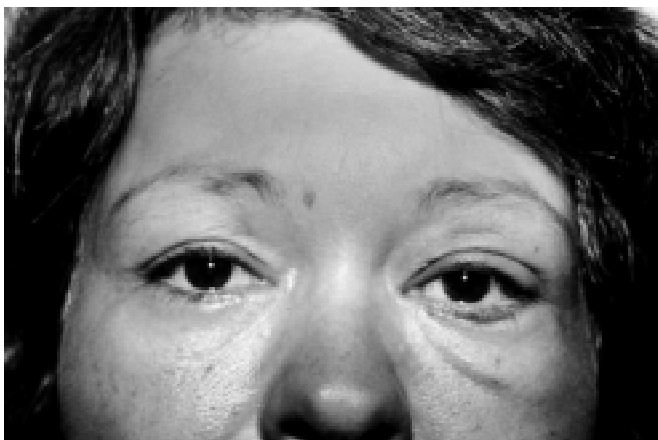
A ausência de descrição de ptose palpebral adquirida por linfocitoma cútis na literatura levou os autores a descrever um caso clínico, o exame histológico e a conduta cirúrgica realizada.

## CASO CLÍNICO

L.M.W.C., sexo feminino, cor branca, 44 anos, doméstica, natural e procedente de São Paulo. A paciente procurou o serviço com queixa de dificuldade visual devido ao surgimento de nodulações nas pálpebras superiores e inferiores, bilateralmente, associadas à dor, lacrimejamento e presença de secreção, sem fotossensibilidade (fig. 1). Referia que as nodulações surgiram há quatro anos, avermelhadas e assintomáticas. A locali-



**Fig. 2**  
A cirurgia foi realizada com incisão semelhante à da blefaroplastia, e o aspecto do nódulo era de uma massa sólida, única.



**Fig. 3** — Resultado cirúrgico após 2 anos.

zação inicial foi o ombro esquerdo, posteriormente a região anterior do tórax, região dorsal e, por último, a face, com predominância nas pálpebras superiores e inferiores.

Ao exame físico, observaram-se múltiplas lesões papulares e nodulares (cerca de 1 a 4cm), eritematosas, superficiais, indolores, em face, pescoço, regiões anterior e posterior do tórax e em membros superiores (atingindo cerca de 70% da área corporal). Os nódulos presentes nas pálpebras eram maiores, cerca de 4cm, e mais endurecidos. Caracterizou-se uma ptose palpebral, pois a paciente não conseguia elevar as pálpebras. A função do músculo frontal estava íntegra. Os nódulos linfáticos não se apresentavam ingurgitados.

A paciente não recebeu nenhuma medicação e as lesões continuaram aumentando de tamanho,

aparecendo também prurido sobre as nodulações.

Realizou-se a ressecção das nodulações palpebrais, usando incisão de blefaroplastia como acesso, sob anestesia local.

Como foi encaminhada ao nosso serviço para resolver a sintomatologia visual, realizou-se a ressecção das nodulações palpebrais, inicialmente da pálpebra inferior direita, usando incisão de blefaroplastia como acesso, sob anestesia local, e depois, com o diagnóstico de linfocitoma, aguardamos por quatro meses. A paciente retornava queixando-se muito da sintomatologia; por isso, completamos as ressecções, em mais duas etapas, sob anestesia local.

Os nódulos infiltravam-se pelo músculo elevador das pálpebras, bolsas palpebrais, até o músculo reto superior (sem invadi-lo). O aspecto era de uma massa sólida, única, que impossibilitava a identificação do músculo elevador das pálpebras e das bolsas palpebrais (fig. 2). Após realizada ressecção da massa, o restabelecimento da função palpebral foi obtido utilizando-se uma técnica para ocidentalização.

O resultado foi satisfatório, não só esteticamente como funcionalmente: presença do sulco órbito-palpebral, boa abertura da fenda palpebral e boa curvatura da margem palpebral (fig. 3).

O exame anatomopatológico resultou: "Os cortes histológicos demonstram pele, apresentando a epiderme adelgada. O derma e o tecido celular subcutâneo exibem difuso e intenso infiltrado linfocitário, por vezes formando arranjo folicular. Os núcleos são ovóides, sem atipias. Diagnóstico: linfocitoma cútis".

## DISCUSSÃO

A terminologia linfocitoma cútis refere-se a uma infiltração pseudoleucêmica da pele (pseudolinfomatose). O infiltrado consiste de linfócitos pequenos e grandes com eosinófilos ocasionais e células plasmáticas. Algumas estruturas semelhantes aos folículos linfóides podem ser vistas.

Sua causa é desconhecida, embora apresente uma localização seletiva às áreas de exposição solar e em pessoas idosas. Esta observação pode relacionar o linfocitoma cútis à radiação actínica. Nos casos de linfocitoma solitário, não houve história de fotossensibilidade, nem de nenhuma doença precedendo as lesões. A única relação possível é a da localização em áreas de maior exposição solar. A localização e o porquê da gravidade e extensão dos nódulos palpebrais não foi possível determinar. Estes dados não foram encontrados na literatura.

As ressecções e correções palpebrais foram realizadas pela intensa sintomatologia visual e, atualmente, cerca de um ano após a primeira intervenção, a paciente encontra-se satisfeita com o resultado estético e sem queixas visuais. Ela gostaria que fossem realizadas ressecções do restante das lesões, o que não achamos propício, já que na literatura encontra-se a possibilidade de regressão espontânea. Outros autores, como Kuflik<sup>8</sup>, preconizam a criocirurgia, referindo que um simples tratamento de cerca de 15 a 20 segundos é suficiente para erradicar a lesão.

Os autores deste trabalho entendem que foi obtido resultado satisfatório, mas que o tratamento foi de exceção, tendo em vista a gravidade da sintomatologia e o diagnóstico anatomopatológico. Assim, o seguimento da paciente será mantido ambulatorialmente, para acompanhamento das lesões remanescentes e da função visual.

#### SUMMARY

#### **Surgical treatment of acquired palpebral ptosis (lymphocitoma cutis)**

*A clinical case of acquired palpebral ptosis caused by a rare pathology, lymphocitoma cutis, is reported. An eyelid ptosis was characterized with the patient unable to lift the eyelid. The resection of the eyelid nodules was performed using blefaro-*

*plasty incision as access and the result of the anatomopathological examination confirmed the diagnosis: lymphocitoma cutis. The surgical result was satisfactory not only esthetically but also functionally (2-year follow-up). [Rev Ass Med Brasil 1997; 43(4): 340-2.]*

KEY WORDS: Lymphocitoma cutis. Cutaneous lymphoid hyperplasia. Pseudolymphomatosis. Palpebral ptosis.

#### REFERÊNCIAS BIBLIOGRÁFICAS

1. Beard C. *Ptosis*. 3<sup>rd</sup> ed, St Louis, The CV Mosby, 1981.
2. Mach KW, Wilgram GF. Characteristic histopathology of cutaneous lymphoplasia (lymphocitoma). *Arch Dermatol* 1966; 94: 26-32.
3. Self SJ, Carter VH, Noojin RO. Disseminated lymphocitoma cutis. Case report of miliarial and nodular types. *Arch Dermatol* 1969; 100: 459-64.
4. Frain-Bell W, Magnus LA. A study of the photosensitivity factor in cutaneous lymphocitoma. *Br J Dermatol* 1971; 84: 25-41.
5. Bafverstedt B. Lymphadenosis benigna cutis. *Acta Dermatol (Stochk)* 1968; 48: 1-6.
6. Wantzin GL, Hou-Jensen K, Nielsen M *et al*. Cutaneous lymphocitomas: clinical and histological aspects. *Acta Dermatol Venerol (Stochk)* 1982; 62: 119-24.
7. Torné R, Roura M, Umbert F. Generalized cutaneous B-cell pseudolymphoma. Report of a case studied with immunohistochemistry. *Am J Dermatopathol* 1989; 11: 544-8.
8. Kuflik AS, Schwartz RA. Lymphocitoma cutis: a series of five patients successfully treated with cryosurgery. *J Am Acad Dermatol* 1992; 26(3): 449-51.