

Hiperplasia de mastócitos na oxalose óssea

M.E.L. DUARTE*, A.L.P. PEIXOTO*, A. PACHECO*, V. JORGETTI**

*Departamento de Patologia da Faculdade de Medicina da Universidade Federal Fluminense – Hospital Universitário Antonio Pedro, Rio de Janeiro, RJ; **Faculdade de Medicina da Universidade de São Paulo, São Paulo, SP.

RESUMO - Objetivos. Avaliar através de técnicas de histomorfometria a incidência de hiperplasia de mastócitos na medula óssea de pacientes portadores de oxalose e insuficiência renal crônica.

MATERIAL E MÉTODOS. Foram estudados 18 indivíduos divididos em 3 grupos: 6 (4 homens e 2 mulheres com média de idade de 26.31 ± 2.5 anos) portadores de oxalose óssea e insuficiência renal crônica (IRC) ; 6 (5 mulheres e 1 homem com idade média de 22.1 ± 3.56 anos) portadores de IRC e 6 indivíduos saudáveis (5 homens e 1 mulher com idade média de 23 ± 2.78 anos). A análise do tecido ósseo foi realizada em biópsias de crista ilíaca, incluídas em resina, sem descalcificação prévia e coradas pela técnica do Azul de Toluidina. A contagem dos mastócitos foi feita utilizando-se sistema analisador de imagem e os valores (média \pm DP)

foram expressos sob a forma de células por mm^2 de tecido.

RESULTADOS. O número de mastócitos foi significativamente maior nos portadores de oxalose óssea, 32.67 ± 9.59 , ao se comparar com os pacientes portadores de IRC sem oxalose (20.84 ± 5.04 , $p < 0.05$) e nos indivíduos do grupo controle (3.26 ± 1.03 , $p < 0.001$)

CONCLUSÕES. A oxalose óssea está associada com um aumento substancial do número de mastócitos na medula óssea. Esta alteração não está relacionada com a IRC *per se* e não parece representar uma resposta inespecífica à fibrose medular. O acúmulo anormal de mastócitos deve, de alguma forma, contribuir para o desenvolvimento da fibrose de medula óssea que acompanha esta condição.

UNITERMOS: Mastócitos. Oxalose. Insuficiência renal crônica.

INTRODUÇÃO

Os mastócitos são elementos normais da população celular do tecido conectivo fibrilar. Localizam-se primariamente em superfícies cutâneas e em mucosas, próximos a vasos sanguíneos, linfáticos e filetes nervosos. São observados também na medula óssea de indivíduos saudáveis, quase sempre em contato com as traves ósseas¹. No seu citoplasma, armazenam mediadores químicos incluindo aminas vasoativas como a histamina, enzimas, proteoglicanos estruturais como a heparina e citocinas. Quando ativados, os mastócitos aumentam em número, tamanho e granulosidade^{1,2}.

Uma das primeiras associações entre a densidade óssea diminuída e o aumento da população de mastócitos na medula óssea foi feita em 1968³. O aumento do número de mastócitos em mulheres com redução da massa óssea sugeria que os mastócitos e a heparina, sintetizada pelo próprio mastócito, poderiam ter uma função central na patogenia da osteoporose senil. Estudos *in vitro*⁴ e *in vivo*^{5,6} demonstram claramente a relação entre heparina e reabsorção óssea aumentada.

Ellis *et al.*⁷ observaram um importante aumento no número destas células na medula óssea de

pacientes portadores de insuficiência renal crônica em programa de hemodiálise. A hiperplasia dos mastócitos se correlacionava com o tempo em diálise, mas não mostrava correlação com o tipo de lesão óssea. O estudo da medula óssea demonstrava que após o transplante renal ocorria redução do número de mastócitos⁸. Simultaneamente observou-se que em outras condições, tais como mieloma múltiplo, algumas formas de leucemia, linfomas de Hodgkin e linfocitose reacional também ocorria aumento do número de mastócitos nesta localização⁹.

Cristais de oxalato de cálcio podem ser depositados em vários tecidos incluindo ossos quando ocorre excesso da sua biosíntese ou em decorrência de insuficiência renal crônica independentemente da sua etiologia¹⁰. A forma familiar ou hiperoxalúria primária é uma forma rara de doença congênita e se caracteriza pela eliminação urinária de grande quantidade de oxalato resultando em nefrocalcinose e nefrolitíase além da deposição difusa de oxalato de cálcio em vários órgãos e tecidos^{11,12}. No caso da oxalose associada à insuficiência renal crônica é possível que a osteodistrofia renal e a deposição maciça de cristais de oxalato atuem como dois mecanismos independentes na produção da lesão óssea¹³.

Tabela – Número de mastócitos (média±DP) expresso por mm² de tecido (osso e medula óssea)

IRC + Oxalose óssea (n=6)	32.67±9.59 ^{a,b}
IRC (n=6)	20.84±5.04 ^b
Controle (n=6)	3.26±1.03

a=p<0.05 vs pacientes com IRC; b=p<0.001 vs controle

Sob o ponto de vista histopatológico, a oxalose óssea se caracteriza pela deposição de cristais de oxalato de cálcio na medula óssea, no interior da trave mineralizada ou na matriz osteóide não mineralizada. Na cavidade medular os cristais se agrupam, suscitando uma resposta inflamatória granulomatosa ao seu redor e fibrose difusa¹⁴. A reabsorção óssea em geral está aumentada^{15,16} sendo provável que o próprio cristal induza o aumento da remodelagem óssea¹⁷ e que macrófagos, ao lado dos osteoclastos, participem do processo de reabsorção¹⁸.

O presente trabalho teve como objetivo investigar a associação entre o aumento da população de mastócitos na medula óssea de pacientes com oxalose e insuficiência renal crônica.

MATERIAL E MÉTODO

Tomaram parte neste estudo 18 indivíduos divididos em 3 grupos. Seis pacientes (4 homens e 2 mulheres com média de idade de 26.31±2.5 anos) portadores de oxalose óssea e insuficiência renal crônica (IRC); seis pacientes (5 mulheres e 1 homem com idade média de 22.1±3.56 anos) portadores de IRC e seis indivíduos (5 homens e 1 mulher com idade média de 23±2.78 anos) com função renal normal e que tiveram morte acidental súbita, constituíram o grupo controle. Todos os pacientes com função renal alterada estavam em programa de hemodiálise por um período inferior a 60 meses.

A análise do tecido ósseo foi realizada em biópsias de crista ilíaca, incluídas em metil-metacrilato sem descalcificação prévia e coradas pela técnica do Azul de Toluidina¹⁹. A área total de tecido, incluindo traves ósseas e medula óssea, foi medida em cada corte histológico. A seguir, as células foram contadas em toda a extensão de cada corte e o número de mastócitos foi expresso sob a forma de células por mm² de tecido. As medidas foram feitas utilizando-se sistema analisador de imagem (Mini-Mop, Kontron, Alemanha) e os valores obtidos (média ± desvio padrão) foram submetidos à tratamento estatístico aplicando-se o teste t de Student.

RESULTADOS

O resultado da contagem total de mastócitos na

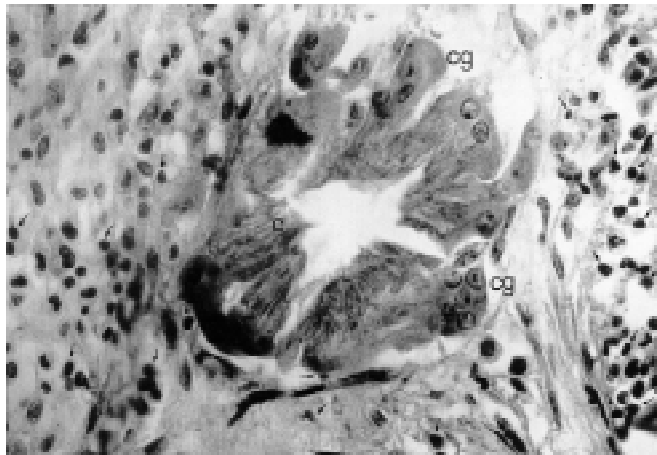


Fig. 1 – Fotomicrografia ilustrando os cristais de oxalato de cálcio (c) circundados por células gigantes (c.g) características da reação inflamatória do tipo corpo estranho. Vários mastócitos (seta) podem ser visualizados em meio aos elementos celulares habituais da medula óssea (Azul de Toluidina, 40x).

biópsia da crista ilíaca dos 6 pacientes com oxalose óssea e IRC e dos 6 pacientes com IRC estão resumidos na tabela acima, juntamente com os valores obtidos para o grupo controle.

Os pacientes com função renal alterada, com e sem oxalose óssea apresentavam aumento significativo do número de mastócitos na medula óssea quando comparados com os indivíduos do grupo controle. As células possuíam formas e tamanhos variados, predominando as formas ovóides e fusiformes. Com certa frequência apresentavam prolongamentos citoplasmáticos e grande quantidade de grânulos metacromáticos. A sua distribuição na cavidade medular era universal, com a presença de células entre os elementos hematopoéticos e adipócitos, concentradas em torno de vasos sanguíneos ou em contato íntimo com a superfície das traves (Figura 1). A extensão da substituição da cavidade medular por tecido fibroso era, sob o ponto de vista quantitativo, equivalente nos pacientes com e sem oxalose óssea, sendo em geral bastante proeminente. Nos portadores de oxalose, a deposição de cristais de oxalato de cálcio no espaço medular em geral estava acompanhada de reação inflamatória do tipo corpo estranho e grande proliferação de tecido conjuntivo fibroso. Nos casos com maior proliferação fibrosa, os elementos celulares das linhagens hematopoéticas, quando presentes, eram identificados apenas em pequenas ilhas de células isoladas no espaço medular. Os mastócitos estavam presentes tanto em meio à fibrose, nos granulomas em torno dos cristais de oxalato de cálcio, nas proximidades de vasos sanguíneos e freqüentemente próximos à superfície endosteal das traves ósseas (Figura 1).

DISCUSSÃO

Em condições fisiológicas os mastócitos habitam a medula óssea³ numa proporção de 3.64 e 1.98 células por mm² de tecido em mulheres e homens, respectivamente²⁰. O aumento numérico destas células tem sido descrito em diversas circunstâncias²⁰⁻²³ relacionadas com algum grau de comprometimento do metabolismo ósseo.

A associação entre mastócitos e hiperparatireoidismo primário ou secundário foi estabelecida por vários autores^{7,8,24,25}. No hiperparatireoidismo secundário à insuficiência renal crônica, Ellis e Peart⁷ demonstraram uma relação direta entre a hiperplasia de mastócitos na medula óssea e osteíte fibrosa, sendo que o maior grau de hiperplasia era observado nos casos mais graves de osteíte fibrosa. Não foi possível contudo, estabelecer uma relação causal entre hiperparatireoidismo e o aumento destas células uma vez que a hiperplasia de mastócitos também foi observada em pacientes portadores de osteomalácia com função renal preservada.

Os achados do presente estudo confirmam a associação entre o aumento do número de mastócitos e IRC ($p < 0.001$ vs o grupo controle). A hiperplasia de mastócitos observada na oxalose óssea associada a IRC foi ainda mais evidente do que na IRC isoladamente ($p < 0.05$). Os mastócitos podiam ser identificados tanto em meio ao tecido fibroso como na medula óssea não comprometida pela fibrose.

Embora o mecanismo responsável pela hiperplasia de mastócitos na medula óssea de pacientes em programa de hemodiálise ainda não tenha sido elucidado, não é possível afastar a possibilidade de que o paratormônio (PTH) atue neste processo. Esta hipótese foi aventada por alguns autores^{26,27} a partir de achados obtidos em animais experimentais. A injeção de PTH acarretava hiperplasia de mastócitos na medula óssea de ratos²⁶. Por outro lado²⁷, animais paratireoidectomizados exibiam diminuição do número destas células. Esta relação entretanto não foi totalmente confirmada em humanos⁷.

Os achados deste estudo comprovam a existência de hiperplasia de mastócitos na medula óssea de pacientes com insuficiência renal crônica em programa de hemodiálise por um período inferior a 60 meses, sendo esta alteração ainda mais evidente na oxalose óssea associada à IRC. A deposição de cristais de oxalato de cálcio no tecido ósseo deve exercer um efeito potencializador no recrutamento de mastócitos para a medula, e a presença destas células em maior número, não deve representar apenas uma resposta inespecífica à fibrose medu-

lar. É possível que os mastócitos atuem no desenvolvimento da fibrose, sendo provável ainda que possuam uma ação local direta sobre o tecido ósseo, já que, em todos os casos estudados, havia associação com doença óssea metabólica.

SUMMARY

Increased mast cell number in oxalosis of bone.

BACKGROUND. To assess by means of histomorphometry the incidence of bone marrow mast cell hyperplasia in patients with chronic renal failure and oxalosis.

MATERIAL AND METHODS. Eighteen individuals were assigned to three groups: 6 (4 males and 2 females, aged 26.31 ± 2.5 yrs) had chronic renal failure (CRF) and oxalosis of bone; 6 (1 male and 5 females aged 22.1 ± 3.56 yrs) had CRF and 6 normal (5 males and 1 female aged 23 ± 2.78 yrs) individuals entered the control group. Quantitative histologic assessments were completed in undecalcified sections of plastic embedded iliac crest bone biopsies stained by the Toluidine Blue method for identification of mast cells. The number of mast cells (cell/mm² tissue area, $x \pm sd$) was determined by a semiautomatic image-analyzing system.

RESULTS. The number of mast cells was greater in patients with oxalosis of bone, 32.67 ± 9.59 , than in patients with CRF (20.84 ± 5.04 , $p < 0.05$) and than in the control group (3.26 ± 1.03 , $p < 0.001$).

CONCLUSIONS. Oxalosis of bone is associated with substantial increases in the number of mast cells in the bone marrow. Such a change is not related to chronic renal failure per se and does not appear to represent a non-specific response to bone marrow fibrosis. Mast cell accumulation may contribute to the development of bone marrow fibrosis seen in this disorder. [Rev Ass Med Brasil 1999; 45(2): 95-8.]

KEY WORDS: Mast Cell. Oxalosis. Chronic renal failure.

REFERÊNCIAS BIBLIOGRÁFICAS

1. McKenna MJ, Frame B. The mast cell and bone. *Clin Orthop Rel Res* 1985; 200: 226-33.
2. McKenna MJ. Miscellaneous causes of osteoporosis. In Favus MJ ed. *Primer on the metabolic bone diseases and disorders of mineral metabolism*. 2nd ed. New York, Raven Press, 1993; 258-61.
3. Hansen GA. Mast cells in health and disease. *Bull N Y Acad Med* 1968; 44: 1.048-55.
4. Goldhaber P. Heparin enhancement of factors stimulating bone resorption in tissue culture. *Science* 1965; 147: 407-8.
5. Glowacki J. The effects of heparin and protamine on resorption of bone particles. *Life Sciences* 1983; 33: 1.019-24.
6. Raisz LG. Local and systemic factors in the pathogenesis of osteoporosis. *N Engl J Med* 1988; 318: 818-28.

7. Ellis HA, Peart KM. Iliac bone marrow mast cells in relation to the renal osteodystrophy of patients treated by haemodialysis. *J Clin Path* 1976; 29: 502-16.
8. Ellis HA, Peart KM, Pierides AM. Effect of renal transplantation on marrow mast cell hyperplasia of chronic renal failure. *J Clin Path* 1977; 30: 960.
9. Yoo D, Lessin LS, Jensen WN. Bone-marrow mast cells in lymphoproliferative disorders. *Ann Int Med* 1978; 88: 753-57.
10. Milgram JW, Salyer WR. Secondary oxalosis of bone in chronic renal failure. *J Bone and Joint Surg* 1974; 56A: 387-95.
11. Mathews M, Stauffer M, Cameron EC, Maloney N, Sherrard DJ. Bone biopsy to diagnose hyperoxaluria in patients with renal failure. *Ann Int Med* 1979; 90: 777-79.
12. Breed A, Chesney R, Friedman A et al. Oxalosis-induced bone disease : a complication of transplantation and prolonged survival in primary hyperoxaluria. *J Bone Joint Surg* 1981; 63A: 310-16.
13. Benhamou CL, Pierre D, Geslin N et al. Primary bone oxalosis: the roles of oxalate deposits and renal osteodystrophy. *Bone* 1987; 8: 59-64.
14. Gherardi G, Poggi A, Sisca S, Calderaro V, Bonucci E. Bone oxalosis and renal osteodystrophy. *Arch Pathol Lab Med* 1980; 104: 105-11.
15. Brancaccio D, Poggi A, Ciccarelli C et al. Bone changes in end stage oxalosis . *Am J Radiol* 1981; 136: 935-39.
16. Ott SM, Andress DL, Sherrard DJ. Bone oxalate in a long-term hemodialysis patient who ingested high doses of Vitamin C. *Am J Kid Dis* 1986; 8:450-54.
17. Lagier R, Revell P, Schoenboerner A. Calcium oxalate deposition in growing bone : anatomical and radiological study in a case of primary oxalosis. *Metab Bone Dis & Rel Res* 1982; 4: 49-59.
18. Adams ND, Carrera GF, Johnson RP, Latorraca R, Lemann J. Calcium oxalate crystal induced bone disease. *Am J Kid Dis* 1982; 1: 294-99.
19. Mc Kenna MJ, Lundin D, Villanueva AR, Parfitt AM. Staining for mast cells in undecalcified bone sections. *J Histotechnol* 1990; 13: 49-51.
20. Fallon MD, Whyte MP, Craig RB, Teitelbaum SL. Mast-cell proliferation in postmenopausal osteoporosis. *Calcif Tissue Int* 1983; 35: 29-35.
21. Fallon MD, Whyte MP, Teitelbaum SL. Systemic mastocytosis associated with generalized osteopenia. *Hum Pathol* 1981; 12: 813-20.
22. Frame B, Nixon RK. Bone-marrow mast cells in osteoporosis of aging. *New Engl J Med* 1968; 279: 626-30.
23. Epker BN, Kelin M, Frost HM. Magnitude and location of cortical bone loss in human rib with aging. *Clin Orthop* 1965; 41: 198-202.
24. Neiman RS, Bischel MD, Lukes RJ. Uremia and mast cell proliferation. *Lancet* 1972; 1: 959.
25. Rebel A, Malkani K. Fine structure of mast cells in iliac crest biopsies during renal osteodystrophy. *Path Biol* 1974; 22: 221-23.
26. Rockoff SD, Armstrong JD Jr. Parathyroid hormone as a stimulus to mast cell accumulation in bone. *Calcif Tissue Res* 1970; 5: 49-55.
27. Rasmussem P. An experimental study of mast cells in the rat metaphysis. *Calcif Tissue Res* 1972; 9: 325-30.