

## PNEUMATOCELES NA CRIANÇA

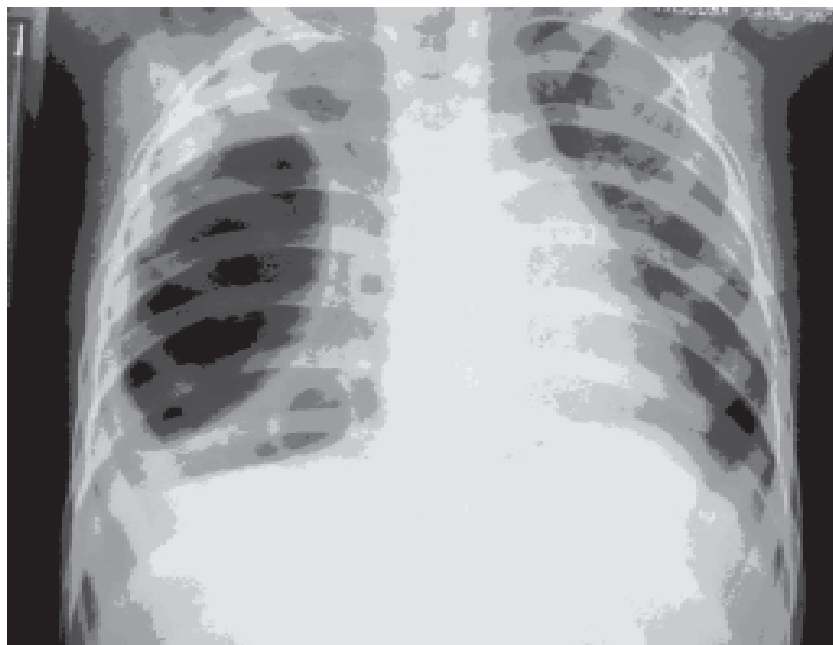
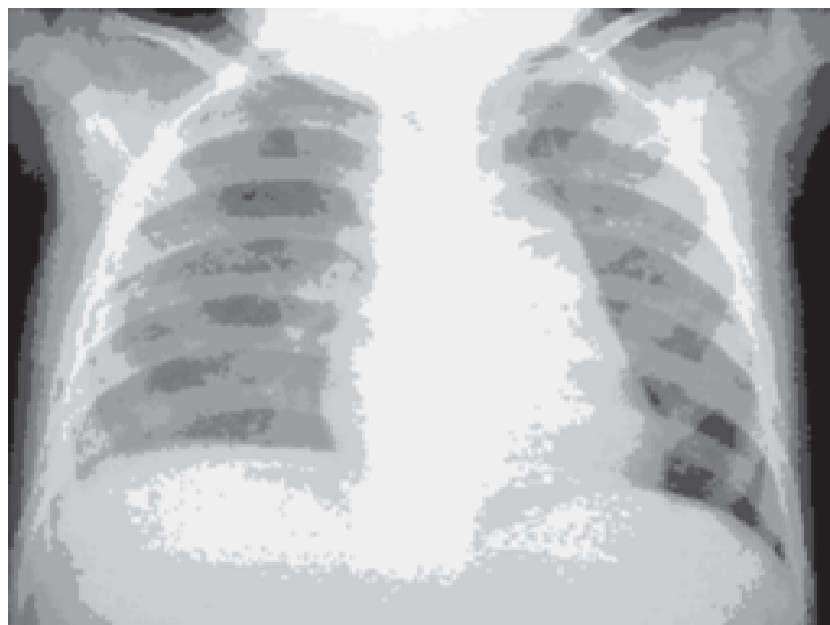


Fig. 1 – Imagens císticas no pulmão direito após broncopneumonia em criança. Diagnóstico: pneumatoceles. Diagnóstico diferencial: pneumotórax encistado.

Na maioria dos casos não há repercussão respiratória, o tratamento é conservador e não se deve indicar qualquer procedimento invasivo

Fig. 2 – Radiografia da mesma criança após dois meses. Aspecto normal dos campos pulmonares com desaparecimento espontâneo das imagens císticas



**ANA CRISTINA AOUN TANNURI  
UENIS TANNURI**

**SERVIÇO DE CIRURGIA PEDIÁTRICA DO INSTITUTO DA CRIANÇA - HOSPITAL DAS CLÍNICAS DA FACULDADE DE MEDICINA DA USP  
SÃO PAULO - SP**