

## LEITE DE CÁLCIO

Foto 1

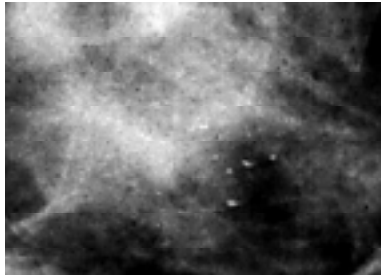


Foto 2

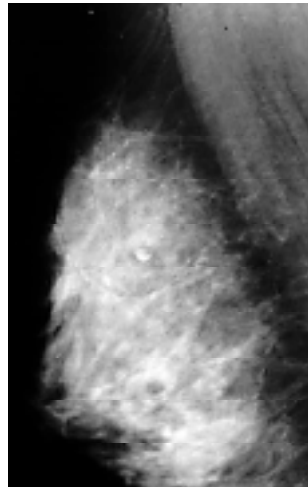


Foto 1a

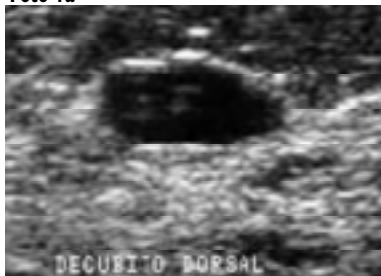
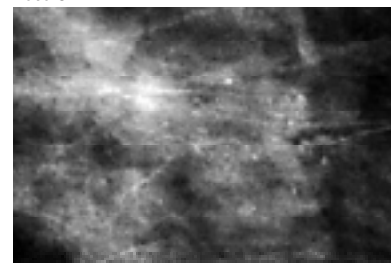


Foto 3



Microcalcificações são achados comuns na mamografia e, por definição, são estruturas com tamanho igual ou menor a 0,5 mm. De forma bastante grosseira, assumimos que partículas pequenas sugerem malignidade e partículas maiores são mais sugestivas de benignidade.

A detecção da sua ocorrência é extremamente importante, principalmente por que podem constituir a única alteração radiológica visível na mamografia. Esse achado mamográfico é encontrado em cerca de 40% dos casos de câncer em lesões não-palpáveis<sup>1</sup> e pode representar o sinal mais precoce de malignidade.

O diagnóstico mamográfico constitui-se de atividade de detetive; um especialista habilitado e treinado é necessário e, longe de ser tarefa trivial, muitos fatores de técnica estão relacionados e devem ser considerados para esse diagnóstico. É imperativo adotar-se incidências adicionais com ampliação das microcalcificações para avaliação da sua morfologia devido às pequenas dimensões.

O leite de cálcio, alteração mamográfica descrita como tipicamente benigna (BI-RADS™ II), apresenta na mamografia um aspecto de meia-lua (foto 1) ou em xícara de chá<sup>2,3</sup>, que é influenciado pela força da gravidade, correspondendo à precipitação de cristais de cálcio no interior de estruturas micro ou macro císticas dilatadas (foto 1a). Portanto, na incidência em perfil absoluto ou médio-lateral oblíqua (foto 2) (feita com a mama pendente, sendo sustentada por estar comprimida lateralmente) essa morfologia é tipicamente benigna, diferente da aparência esférica com margem esfumada ou amorfa vista na projeção crânio-caudal (feita com a mama comprimida, apoiada sobre a placa de acrílico).

Se somente o estudo complementar com ampliação na incidência crânio-caudal for feito, o diagnóstico de leite de cálcio não poderá ser feito e, pelo contrário, a morfologia amorfa relaciona-se ao maior grau de suspeição para malignidade (foto 3). Na análise de microcalcificações pode-se utilizar a classificação morfológica, de valor crescente, proposta por Michèle Le Gal et al.<sup>4</sup>, como orientação (Tabela 1).

**Tabela 1 – Classificação morfológica de Michèle Le Gal (1984)**

Tipo	Microcalcificações – Morfologia	% de malignidade
TIPO I	anulares, redondas, discóides, com centro lucente	todas são benignas
TIPO II	redondas, isodensas, uniformes	22% são malignas
TIPO III	puntiformes, tipo "poeira", difícil identificação	40% são malignas
TIPO IV	irregulares, poliédricas, tipo "grão de sal"	66% são malignas
TIPO V	vermiculares, ramificadas, em forma de letras	todas são malignas

**ANABEL MEDEIROS SCARANELO**

**TRABALHO REALIZADO NO AMBULATÓRIO DE RAIOS X - SETOR DE MAMOGRAFIA- DEPARTAMENTO DE DIAGNÓSTICO POR IMAGEM DA ESCOLA PAULISTA DE MEDICINA - UNIVERSIDADE FEDERAL DE SÃO PAULO, SÃO PAULO, SP.**

**Referências**

1. Marini C, Traino C, Cilotti A, Roncella M, Campori G, Bartolozzi C. Differentiation of benign and malignant breast microcalcifications: mammography versus mammography-sonography combination. Radiol Med (Torino) 2003; 105(1-2):17-26.
2. American College of Radiology. Breast imaging reporting and data system (BI-RADS). 3rd ed. Reston: American College of Radiology; 1998.
3. Scaranelo AM. Aprendendo a relatar mamografia. São Paulo: Livraria Editora Santos; 2002. p.27-31.
4. Le Gal M, Chavanne G, Pellier D. Valeur diagnostique des microcalcifications groupées découvertes par mammographies. Bull Cancer 1984; 71:57-64.