



Revista da
ASSOCIAÇÃO MÉDICA BRASILEIRA

www.ramb.org.br



Imagem em Medicina

Megaesôfago pós-colocação de banda gástrica para tratamento de obesidade mórbida

Megaesophagus after gastric band placement for the treatment of morbid obesity

Elias Jirjoss Ilias*, Paulo Kassab, Carlos Alberto Malheiros, Wilson Freitas Jr e Fabio Thuler

Departamento de Cirurgia, Faculdade de Ciências Médicas, Santa Casa de São Paulo, São Paulo, SP, Brasil

Introdução

A banda gástrica é considerada um tratamento menos eficiente que a derivação gástrica em Y de Roux, mas ainda é utilizada pela facilidade de realização e pelo baixo índice de mortalidade peroperatória. A longo prazo, as complicações têm sido muito altas, tornando a cirurgia quase proibitiva.¹

Apresentamos um caso de megaesôfago grau IV pós-cirurgia de banda gástrica para tratamento de obesidade mórbida.

Apresentação do caso

Paciente masculino, 53 anos, submetido a colocação de banda gástrica para tratamento de obesidade mórbida há nove anos. Há um ano começou a apresentar disfagia, refluxo, engasgo, tosse e chiado no peito.

Foi realizada endoscopia digestiva alta que mostrou esofagite erosiva, dilatação esofágica e constrição em corpo gástrico com dificuldade da passagem do aparelho. A constrição encontrava-se a 3 cm da transição esofagogástrica.

Realizou-se raio X contrastado de esôfago, estômago e duodeno, que mostrou esôfago dilatado (grau IV) e dilatação de

porção proximal do estômago até onde encontra-se a banda gástrica já desinsuflada a 3 cm da transição esofagogástrica (figs. 1 e 2).

Discussão

A dilatação do estômago e do esôfago são descrições ocasionais raras de complicações pós-colocação de banda gástrica. Há raros casos descritos de broncoaspiração em pós-operatório tardio de cirurgia de banda gástrica. A broncoaspiração é uma grave complicação, que deve ser prevenida pela desinsuflação imediata da banda gástrica.²

Um estudo com 167 pacientes tratados com banda gástrica mostrou distúrbios da motilidade esofágica em 68% dos pacientes, e dilatação esofágica em 25,5% deles. Em seis pacientes houve desenvolvimento de megaesôfago grau IV com necessidade de retirada da banda.³

A banda gástrica pode levar a distúrbios da motilidade esofágica e relaxamento do esfíncter inferior do esôfago, possibilitando a dilatação desse órgão. A manometria prévia à cirurgia não é capaz de prever esses acontecimentos, e na maioria dos casos de dilatação o único tratamento é a retirada da banda.⁴

Alguns pacientes não orientados adequadamente quanto à alimentação acabam utilizando a dilatação esofágica como

* Autor para correspondência.

E-mail: eliasilias@hotmail.com (E.J. Ilias)

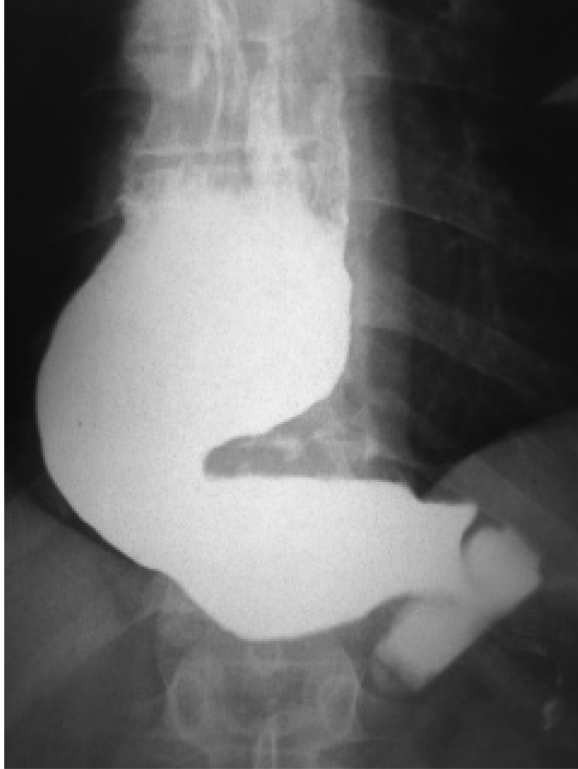


Figura 1 – Dolico megaesôfago e dilatação do estômago proximal à banda com estase esofagogástrica do contraste.

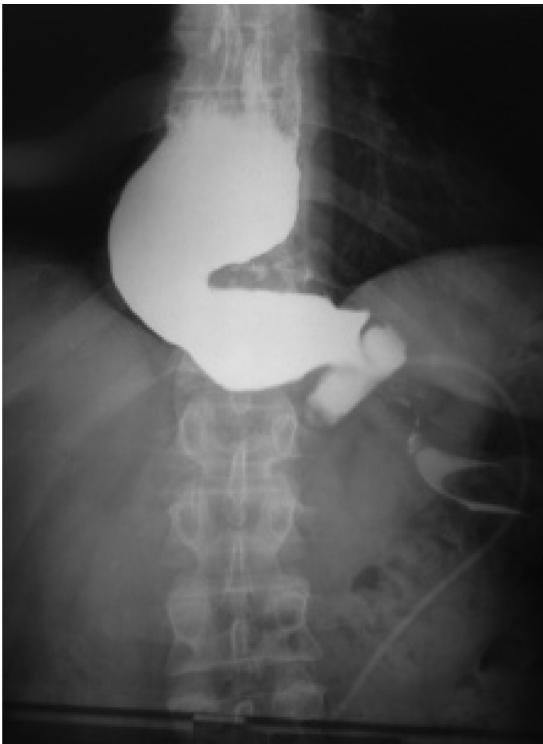


Figura 2 – Visão panorâmica mostrando a banda impedindo a adequada passagem de contraste ao estômago distal.

reservatório alimentar, com conseqüente refluxo e insuficiente perda de peso.⁵

Conclusão

O que temos visto na prática médica diária é que a banda gástrica traz resultados pobres na perda de peso e altos índices de complicações. Esses resultados têm inibido sua indicação em todo o mundo, com taxas de insucesso chegando a 60% em alguns estudos. Diversas complicações têm sido relatadas, sendo as mais comuns a perda de peso insuficiente, as úlceras isquêmicas no estômago na região da banda, a dilatação do estômago proximal à banda e a disfagia. Agora vemos que a longo prazo pode aparecer o megaesôfago com disfagia importante, que leva à necessidade de retirada da banda e à conversão para outro tipo de cirurgia mais eficiente e com menores complicações para o tratamento da obesidade mórbida.

Conflitos de interesse

Os autores declaram não haver conflitos de interesse.

REFERÊNCIAS

1. Nieuwenhove YV, Ceelen W, Stockman A, Vanommelaeghe H, Snoeck E, Renterghem K, et al. Long-term results of a prospective study on laparoscopic adjustable gastric banding for morbid obesity. *Obes Surg.* 2011;21(4):582-7.
2. Hofer M, Stöllberger C, Finsterer J, Kriwanek S. Recurrent aspiration pneumonia after laparoscopic adjustable gastric banding. *Obes Surg.* 2007;17(4):565-7.
3. Naef M, Mouton WG, Naef U, van der Weg B, Maddern GJ, Wagner HE. Esophageal dysmotility disorders after laparoscopic gastric banding – an underestimated complication. *Ann Surg.* 2011;253(2):285-90.
4. Arias IE, Radulescu M, Stiegeler R, Singh JP, Martinez P, Ramirez A, et al. Diagnosis and treatment of megaesophagus after adjustable gastric banding for morbid obesity. *Surg Obes Relat Dis.* 2009;5(2):156-9.
5. Wiesner W, Hauser M, Schöb O, Weber M, Hauser RS. Pseudo-achalasia following laparoscopically placed adjustable gastric banding. *Obes Surg.* 2001;11(4):513-8.