

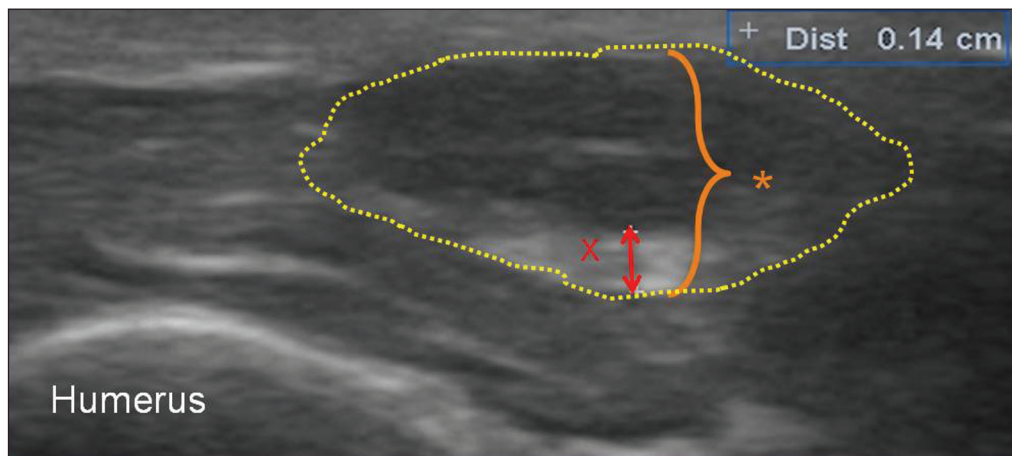Figure 3. Ultrasound of the left ulnar nerve (asterisk, with contours indicated by dotted lines), in an axial view, 20 mm above the elbow, showing thickening of the epineurium (red x), which had a thickness of 1.4 mm—much greater than the average (0.77 mm) and similar to the greatest thickness reported by Visser et al.⁽⁶⁾.

Ultrasound imaging of the peripheral nerves can be used in order to assess their morphology, identify thickening, estimate the thickness of the epineurium, and calculate their cross-sectional area, as well as to determine their echogenicity and (on Doppler ultrasound) vascularity^(1–3). The ulnar nerve is most often affected, followed by the median and fibular nerves⁽⁴⁾. However, to our knowledge, there have been no ultrasound studies assessing alterations in the greater auricular nerve, which is involved in 18% of cases⁽⁴⁾. In the case presented here, we were able to assess that nerve and found it to be enlarged, as shown in Figure 2. We also identified enlargement of the left ulnar nerve, at approximately 20 mm above the elbow (Figure 3), as was previously reported by Visser et al.⁽⁵⁾.

Despite the scarcity of data in the literature on specific quantification of thickening of the greater auricular nerve, we believe that this case illustrates the value of ultrasound in assessing the nerve. Although it is generally smaller than the ulnar nerve, the thickening parameters of the greater auricular nerve epineurium in our patient were similar to the cut-off points for the ulnar epineurium established in other studies⁽⁵⁾.

Leprosy is an endemic mycobacteriosis that has a broad clinical spectrum, characterized by nerve and cutaneous lesions with nerve thickening^(1,5), and is relatively common in Brazil. Several recent studies have proposed measuring nerve thickness with high-resolution ultrasound involving the use of high-frequency linear probes. That technique has provided a good evaluation of peripheral nerves⁽⁶⁾. An increase in the cross-sectional area of the nerve can thus be identified, providing an assessment of the degree of nerve damage, and the technique could be used in follow-up evaluations⁽²⁾. Here, we have reported the first case

in which ultrasound evaluation of the greater auricular nerve revealed its thickening in a patient with leprosy.

The use of ultrasound for determining nerve thickness could significantly improve early diagnosis of peripheral neuropathy in leprosy, because it can show the changes that occur even before nerve thickening is palpable or visible on clinical examination. A major goal of treatment is to prevent nerve damage, which progresses to cause physical disabilities^(1,4). In this context, the monitoring of leprosy patients through the use of bedside ultrasound evaluation is a quite useful tool.

REFERENCES

1. Khadilkar SV, Yadav RS, Soni G. A practical approach to enlargement of nerves, plexuses and roots. *Pract Neurol*. 2015;15:105–15.
2. Jain S, Visser LH, Praveen TL, et al. High-resolution sonography: a new technique to detect nerve damage in leprosy. *PLoS Negl Trop Dis*. 2009;3:e498.
3. Castro AA, Skare TL, Nassif PA, et al. Sonographic diagnosis of carpal tunnel syndrome: a study in 200 hospital workers. *Radiol Bras*. 2015;48:287–91.
4. Ramesh V, Jain RK, Avninder S. Great auricular nerve involvement in leprosy: scope for misdiagnosis. *J Postgrad Med*. 2007;53:253–4.
5. Visser LH, Jain S, Lokesh B, et al. Morphological changes of the epineurium in leprosy: a new finding detected by high-resolution sonography. *Muscle Nerve*. 2012;46:38–41.
6. Chiou HJ, Chou YH, Chiou SY, et al. Peripheral nerve lesions: role of high-resolution US. *Radiographics*. 2003;23:e15.

Eduardo Kaiser U. N. Fonseca¹, Felipe Melo Nogueira¹, Sarah Simaan dos Santos¹, Tatiana Goberstein Lerner¹, Adham do Amaral e Castro¹

1. Escola Paulista de Medicina da Universidade Federal de São Paulo (EPM-Unifesp), São Paulo, SP, Brazil. Correspondence: Dr. Eduardo Kaiser U. N. Fonseca. Avenida Padre Lebrez, 725, ap. 209, bloco 2, Jardim Leonor. São Paulo, SP, Brazil, 05653-160. E-mail: edukaiser_unf@hotmail.com.

<http://dx.doi.org/10.1590/0100-3984.2017.0041>



Osteomielite da maxila por *Actinomyces* sp.

Osteomyelitis of the maxilla caused by Actinomyces sp.

Sr. Editor,

Mulher, 76 anos, diabética e hipertensa em tratamento irregular, submetida a extração dentária, evoluindo com dor local e febre baixa persistente, mesmo em curso de antibioticoterapia oral, e nos meses seguintes com perdas dentárias contíguas ao local da extração. Tomografia computadorizada para pesquisa de acometimento ósseo mostrou tecido com densidade de partes moles, mal-delimitado, determinando erosões ósseas na maxila à esquerda, com extensão ao seio maxilar e fistulização para a

região do palato. Biópsia da lesão demonstrou infiltrado inflamatório misto, com tecido de granulação, pela coloração por hematoxilina-eosina, e visualização de colônias de actinomicetos de permeio ao tecido ósseo, pelo método de Grocott, permitindo o diagnóstico de osteomielite por *Actinomyces* sp. (Figura 1).

Actinomicose é uma infecção supurativa, crônica, causada pelo bacilo Gram-positivo *Actinomyces*, sendo a espécie *Actinomyces israelii* o agente mais comum em humanos, membro da flora endógena frequentemente encontrada nos dentes, orofaringe, trato gastrointestinal e trato genital feminino⁽¹⁾.

O local mais comumente acometido é a região cervicofacial (50–65%), seguida pelo envolvimento torácico (15–30%) e

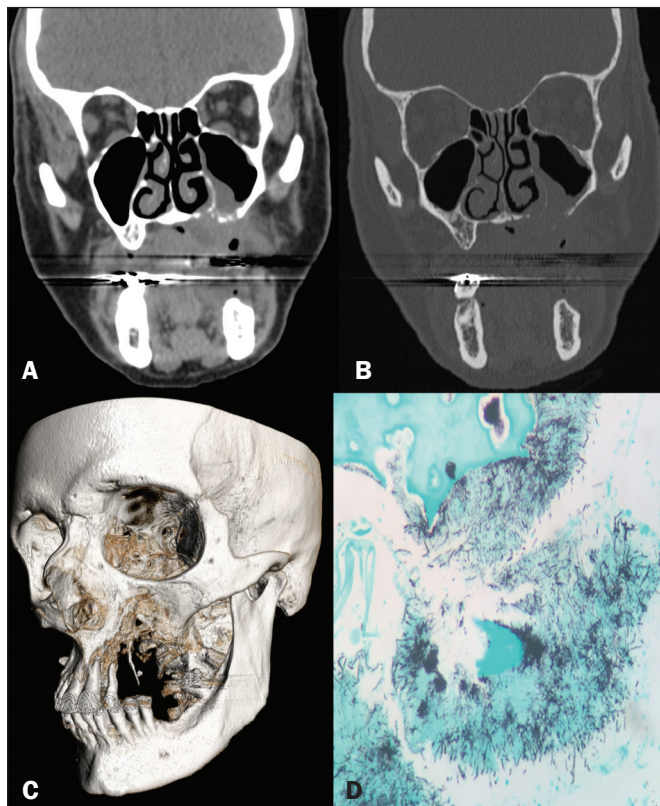


Figura 1. Tomografia computadorizada dos seios da face com janela de partes moles (A) e com janela óssea (B), reconstruídas no plano coronal, mostrando lesão com densidade de partes moles erodindo a maxila, o assoalho do seio maxilar e o palato à esquerda, formando fístula da cavidade oral com a cavidade nasal e com o seio maxilar esquerdo. Reconstrução tridimensional da tomografia computadorizada (C) mostrando a erosão óssea no maxilar e palato à esquerda. Método de Grocott (D) demonstrando colônias de bactérias filamentosas de *Actinomyces* em meio a tecido ósseo (aumento: 400x).

abdominopélvico (20%). Entretanto, na região cervicofacial, a maxila é o local menos comum, ocorrendo em 0,5–9% dos casos na cabeça e pescoço. O envolvimento ósseo é ainda mais raro, podendo a osteomielite ser esporádica e/ou secundária a infecção dos sítios primários⁽²⁻⁴⁾.

Os fatores de risco para envolvimento cervicofacial compreendem higiene bucal inadequada, trauma da mucosa oral, amigdalite crônica, otites, mastoidites e osteonecrose induzida por radioterapia ou bifosfonados. É interessante salientar que, ao contrário do restante dos locais acometidos, as infecções cervicofaciais por *Actinomyces* sp. ocorrem mais comumente em pacientes com sistema imune intacto^(2,3).

A doença costuma se apresentar com edema de partes moles e formação de massas e abscessos, na forma aguda, evoluindo,

cronicamente, com disseminação da infecção para as partes moles adjacentes, sem respeitar os planos fasciais, exteriorizando-se por fístulas com a pele e seios paranasais. Entretanto, sua associação com osteomielite não é comumente observada⁽³⁾.

Radiologicamente, a doença apresenta-se, na tomografia computadorizada, como massa de limites imprecisos, com densidade de partes moles e realce pelo meio de contraste, associada a coleções e fístulas. O diagnóstico diferencial inclui úlcera por fungos, carcinoma, granuloma idiopático da linha média e osteomielite da maxila por outros germes⁽⁵⁾. No exame histopatológico é caracterizada, na coloração por hematoxilina-eosina, por abscesso crônico com leucócitos polimorfonucleares, tecido de granulação e fibrose, e pelo método de Grocott, pelo achado de colônias de bacilos, formando “grânulos de enxofre”, que representam filamentos emaranhados de *Actinomyces*, presentes nos abscessos, exsudatos do trato sinusal ou tecidos infiltrados pelas lesões^(3,6).

A droga de escolha para o tratamento é a penicilina G, sendo necessário longos cursos de antibioticoterapia. Reserva-se o manejo cirúrgico para drenagem de abscessos volumosos, marsupialização de tratos sinusais crônicos, excisão de lesão fibrótica e/ou desbridamento de tecido ósseo necrótico⁽²⁾.

Portanto, apesar da raridade, é importante ter em mente como diagnóstico diferencial a actinomicose na maxila, principalmente frente a lesões agressivas na boca, relacionadas aos fatores predisponentes supracitados.

REFERÊNCIAS

1. Crossman T, Herold J. Actinomycosis of the maxilla – a case report of a rare oral infection presenting in general dental practice. *Br Dental J.* 2009;206:201-2.
2. Valour F, Sénéchal A, Dupieux C, et al. Actinomycosis: etiology, clinical features, diagnosis, treatment, and management. *Infect Drug Resist.* 2014;7:183-97.
3. Heo SH, Shin SS, Kim JW, et al. Imaging of actinomycosis in various organs: a comprehensive review. *Radiographics.* 2014;34:19-33.
4. Sezer B, Akdeniz BG, Günbay S, et al. Actinomycosis osteomyelitis of the jaws: report of four cases and a review of the literature. *Journal of Dental Sciences.* 2017;12:301-7.
5. Meethal AC, Pattamparambath M, Balan A, et al. Actinomycotic osteomyelitis of the maxilla – a delusive presentation. *J Clin Diagn Res.* 2016;10:ZJ01-3.
6. Elder DE, Elenitsas R, Johnson BL Jr, et al. *Lever's histopathology of the skin.* 10th ed. Philadelphia, PA: Lippincott Williams & Wilkins; 2009.

Lívia de Oliveira Antunes¹, Rafael da Silveira Borges¹, Wania Vasconcelos de Freitas¹, Simone Rachid de Souza², Diogo Goulart Corrêa³

1. Hospital Casa de Portugal, Rio de Janeiro, RJ, Brasil. 2. Hospital Federal do Andaraí, Rio de Janeiro, RJ, Brasil. 3. Hospital Casa de Portugal e Universidade Federal do Rio de Janeiro (UFRJ), Rio de Janeiro, RJ, Brasil. Correspondência: Dra. Lívia de Oliveira Antunes. Rua Gustavo Sampaio, 88, ap. 902, Leme. Rio de Janeiro, RJ, Brasil, 22010-010. E-mail: li_antunes@hotmail.com.

<http://dx.doi.org/10.1590/0100-3984.2017.0062>



Adenoma tubular da mama: achados radiológicos e ultrassonográficos

Tubular adenoma of the breast: radiological and ultrasound findings

Sr. Editor,

Paciente do sexo feminino, 34 anos, apresentando nódulo palpável no quadrante inferior lateral da mama esquerda. A ultrassonografia mostrou nódulo sólido, hipoeoico, circunscrito, medindo 12 × 8 mm no quadrante inferior lateral da mama esquerda (Figura 1A), sem expressão em ultrassonografia realizada um ano antes. A mamografia identificou nódulo circunscrito, iso-

denso, medindo 12 mm no quadrante inferior lateral da mama esquerda (Figuras 1B e 1C), em correspondência com a lesão observada na ultrassonografia. Após ser submetida a biópsia percutânea por agulha grossa (Figura 1D), o resultado do histopatológico foi adenoma tubular da mama, concordante com os achados radiológicos e ultrassonográficos encontrados. Dessa forma, foram recomendados ultrassonografia de controle em seis meses e acompanhamento da paciente pelo setor de mastologia.

O adenoma tubular da mama, um tumor benigno epitelial raro da mama, com poucos artigos de pesquisa publicados até