

Achados iniciais na radiografia de tórax em uma população pediátrica com diagnóstico de infecção viral por H1N1

Initial chest X-ray findings in pediatric patients diagnosed with H1N1 virus infection

Isa Félix Adôrno^{1,a}, Tiago Kojun Tibana^{1,b}, Rômulo Florêncio Tristão Santos^{1,c}, Victor Machado Mendes Leão^{1,d}, Yvone Maia Brustoloni^{1,e}, Pedro Augusto Ignácio Silva^{1,f}, Marco Antônio Ferreira^{1,g}, Thiago Franchi Nunes^{1,h}

1. Hospital Universitário Maria Aparecida Pedrossian da Universidade Federal de Mato Grosso do Sul (HUMAP-UFMS), Campo Grande, MS, Brasil.

Correspondência: Dr. Thiago Franchi Nunes. Avenida Senador Filinto Müller, 355, Vila Ipiranga. Campo Grande, MS, Brasil, 79080-190. E-mail: thiagofranchinunes@gmail.com.

a. <https://orcid.org/0000-0002-2106-1211>; b. <https://orcid.org/0000-0001-5930-1383>; c. <https://orcid.org/0000-0002-8679-7369>;

d. <https://orcid.org/0000-0002-0153-777X>; e. <https://orcid.org/0000-0001-7597-1547>; f. <https://orcid.org/0000-0003-1115-3312>;

g. <https://orcid.org/0000-0002-5806-9954>; h. <https://orcid.org/0000-0003-0006-3725>.

Recebido para publicação em 6/3/2018. Aceito, após revisão, em 16/5/2018.

Como citar este artigo:

Adôrno IF, Tibana TK, Santos RFT, Leão VMM, Brustoloni YM, Silva PAI, Ferreira MA, Nunes TF. Achados iniciais na radiografia de tórax em uma população pediátrica com diagnóstico de infecção viral por H1N1. *Radiol Bras.* 2019 Mar/Abr;52(2):78–84.

Resumo **Objetivo:** Avaliar os achados na radiografia de tórax de pacientes com diagnóstico de infecção pelo vírus influenza.

Materiais e Métodos: Revisamos, retrospectivamente, os achados na radiografia de tórax de 17 casos de infecção pulmonar pelo vírus influenza (7 do sexo masculino e 10 do sexo feminino; idade média de 14 meses, variação de 2 a 89 meses). Os pacientes foram examinados entre 2012 e 2016 e o diagnóstico foi estabelecido por critérios clinicorradiológicos e detecção do vírus por reação em cadeia de polimerase. Os achados radiológicos foram caracterizados por tipo e padrão de opacidade e distribuição por zonas pulmonares. A população estudada foi dividida em dois grupos: sem suporte ventilatório e com suporte ventilatório e/ou óbito.

Resultados: A anormalidade encontrada com maior frequência na radiografia de tórax foram as marcas peribroncovasculares, a maioria delas com extensão menor de 25% do pulmão, envolvimento bilateral e assimétrico. A região mais frequentemente envolvida foi o terço médio, com distribuição central e periférica e ausência de derrame pleural. Houve diferença estatisticamente significativa na simetria do envolvimento pulmonar, entre os grupos, havendo preponderância de achado assimétrico ($p = 0,029$) no grupo que necessitou de suporte ventilatório.

Conclusão: Pacientes pediátricos com infecção pelo H1N1 apresentam como alterações principais na radiografia do tórax inicial marcas peribroncovasculares, opacidades alveolares inespecíficas e consolidações. Embora o diagnóstico definitivo não possa ser feito com base em imagens características isoladas, uma combinação dos achados clínicos e radiográficos pode melhorar substancialmente a acurácia do diagnóstico nessa doença.

Unitermos: Influenza humana; Vírus da influenza A subtipo H1N1; Radiografia torácica.

Abstract **Objective:** To evaluate chest X-ray findings in pediatric patients diagnosed with influenza A (H1N1) virus infection.

Materials and Methods: We retrospectively reviewed chest X-ray findings in 17 cases of pulmonary infection with the H1N1 virus (in 7 males and 10 females) examined between 2012 and 2016. The mean age of the patients was 14 months (range, 2–89 months). The diagnosis was established on the basis of clinical and radiographic criteria, and the virus was detected by polymerase chain reaction. The radiographic findings were categorized by type/pattern of opacity and by lung zone. The patients were divided into two groups: those not requiring ventilatory support; and those requiring ventilatory support or evolving to death.

Results: The abnormality most often seen on chest X-rays was that of peribronchovascular opacities, the majority of which affected less than 25% of the lung, the involvement being bilateral and asymmetric. The lung zone most frequently involved was the middle third, with central and peripheral distribution, without pleural effusion. There was a statistically significant difference between the groups in terms of the symmetry of pulmonary involvement, asymmetric findings predominating in the group that required ventilatory support ($p = 0.029$).

Conclusion: In pediatric patients with H1N1 virus infection, the main alterations on the initial chest X-rays are peribronchovascular opacities, nonspecific alveolar opacities, and consolidations. Although the definitive diagnosis of H1N1 virus infection cannot be made on the basis of imaging characteristics alone, using a combination of clinical and radiographic findings can substantially improve the diagnostic accuracy.

Keywords: Influenza, human; Influenza A virus, H1N1 subtype; Radiography, thoracic.

INTRODUÇÃO

Em março de 2009, um grande surto de doença respiratória foi relatado pelas autoridades de saúde no México. Após 30 dias, uma nova infecção por vírus influenza H1N1

de origem suína foi detectada nos EUA. No período de algumas semanas, o vírus se espalhou globalmente e, em junho de 2009, a Organização Mundial da Saúde declarou a infecção por influenza H1N1 como uma pandemia global^(1,2).

No Brasil, o Ministério da Saúde dividiu a pandemia em duas fases para um melhor manejo: fases de contenção e mitigação⁽³⁾. Os casos da primeira fase foram atribuídos a viagens internacionais ou contato com pessoas doentes que viajaram para o exterior. Na fase de mitigação, o Ministério da Saúde reconheceu a ocorrência da transmissão sustentada, de pessoa a pessoa, no país – um reconhecimento tardio, uma vez que já havia óbitos não relacionados às cadeias de transmissão envolvendo viajantes⁽⁴⁾. Na Região Centro-Oeste, em especial no Estado de Mato Grosso do Sul, Campo Grande e cidades vizinhas, observou-se um crescimento expressivo do número de casos pediátricos a partir de 2012, ano em que iniciamos a coleta de dados dos pacientes com infecção confirmada por H1N1.

Embora artigos tenham descrito, recentemente, as características da infecção pelo H1N1 na tomografia computadorizada (TC) em adultos^(1,5), há poucas séries populacionais pediátricas que descrevem sinais iniciais na radiografia de tórax como preditores de um pior desfecho clínico. Também não encontramos estudos que compararam as alterações observadas em pacientes que não necessitaram de ventilação invasiva e pacientes que evoluíram com essa demanda. O objetivo principal deste estudo foi caracterizar a frequência dos padrões radiográficos iniciais de pacientes pediátricos portadores de pneumonia pelo vírus H1N1 e o objetivo secundário foi avaliar possíveis sinais radiológicos preditores de um pior desfecho clínico.

MATERIAIS E MÉTODOS

O presente estudo foi aprovado pelo comitê de ética em pesquisa da nossa instituição. Os consentimentos informados dos pacientes foram dispensados, em razão da natureza observacional do estudo.

População estudada

Os dados foram coletados dos prontuários médicos dos pacientes. A análise das imagens foi realizada no sistema PACS do serviço de radiodiagnóstico da nossa instituição. Foram incluídos todos os pacientes admitidos no departamento de pediatria entre os anos de 2012 e 2016 que preencheram os critérios clinicolaboratoriais e tiveram infecção confirmada de vírus H1N1. Esses critérios incluíram sintomas semelhantes aos da gripe, temperatura corporal de 37,8°C ou superior, tosse ou dor de garganta, evolução rápida e teste de reação em cadeia da polimerase de transcriptase reversa em tempo real com resultados positivos para o vírus H1N1⁽⁶⁾.

Foram incluídos todos os pacientes submetidos a radiografia de tórax em até 24 horas após a abertura do quadro clínico e com diagnóstico confirmado de H1N1. Depois de revisar os prontuários e registros dos pacientes para sinais e sintomas, resultados laboratoriais, de imagem, culturas de sangue, urina e escarro (quando disponíveis), os pacientes com doença aguda simultânea adicional comprovada (por exemplo, bacteremia observada na admissão)

foram excluídos. Inicialmente, a população selecionada foi de 25 pacientes, e destes, 5 foram excluídos por falta de informações e exames nos prontuários médicos e 3 por não confirmação do diagnóstico de H1N1. Dessa forma, a amostra final totalizou 17 casos.

Foram coletados dados dos pacientes selecionados em relação a idade, sexo, procedência, etnia, histórico de vacinação contra H1N1, comorbidades e fatores de risco, sintomas, dados do exame físico de entrada, exames laboratoriais, exames de imagem, tratamento instituído, admissão na unidade de terapia intensiva, início de ventilação mecânica, tempo de hospitalização e óbito. Os detalhes do tempo transcorrido desde o primeiro sintoma até a admissão ao hospital foram registrados.

Avaliação das radiografias de tórax

Todas as radiografias foram adquiridas em aparelho digital modelo Digital Diagnostic TH/VR (Siemens Axiom MDF, Erlangen, Alemanha). As imagens foram revisadas em consenso por dois radiologistas (um com 8 anos e outro com 20 anos de experiência em imagens torácicas) e dois residentes de radiologia do segundo e terceiro anos. Em nossa instituição, para a faixa etária pediátrica, a radiografia foi obtida rotineiramente na incidência anteroposterior, e caso necessário, uma incidência lateral foi adicionada. Os dois revisores desconheciam os dados clínicos e o desfecho clínico dos pacientes. Dos 17 pacientes com radiografia de tórax obtida na admissão, nenhuma imagem anterior estava disponível para comparação. A revisão foi realizada em uma estação de trabalho do sistema de arquivamento e comunicação de imagens (Dicom Viewer; Medical Connections Ltd., UK).

Cada radiografia foi primeiramente caracterizada como normal ou anormal. As radiografias alteradas (100% dos casos) foram então analisadas quanto ao padrão radiológico. Os achados que provavelmente estavam relacionados com a infecção atual por influenza foram então descritos de acordo com o padrão de envolvimento radiológico: marcas peribroncovasculares, consolidação, opacidades alveolares inespecíficas, marcas peribroncovasculares associadas a consolidação, marcas peribroncovasculares associadas a opacidades alveolares inespecíficas, consolidação associada a opacidades alveolares inespecíficas, e marcas peribroncovasculares com consolidação e opacidades alveolares inespecíficas. A consolidação foi definida como um aumento homogêneo da atenuação do parênquima pulmonar obscurecendo as margens dos vasos e vias aéreas. Opacidades alveolares inespecíficas foram definidas como uma área de opacidade pulmonar aumentada, nebulosa, dentro da qual a definição das estruturas pulmonares geralmente é preservada. Essa opacidade é menos opaca que a consolidação e se assemelha ao padrão em vidro fosco descrito em TCs. As imagens foram interpretadas utilizando a descrição do glossário da Sociedade Fleischner⁽⁷⁾.

A distribuição dos achados radiográficos foi caracterizada como unilateral ou bilateral. A simetria dos achados também foi avaliada como achados simétricos e assimétricos. Em relação à distância do hilo, os achados foram categorizados como central (4 cm do hilo), periférico ou ainda peribroncovascular. A extensão dos achados foi considerada menor que 25% ou maior que 25%⁽⁸⁾. Além disso, os pulmões foram segmentados em zonas superiores, médias e inferiores usando linhas horizontais imaginárias que dividiam os pulmões nesses três níveis, cada zona sendo representada por um terço do eixo longo de cada pulmão. A presença e o tamanho do derrame pleural foram registrados, assim como outros achados, incluindo dispositivos de suporte vital, aumento da área cardíaca, edema pulmonar, pneumotórax ou pneumomediastino.

Análise estatística

A análise dos dados foi feita com o pacote estatístico SPSS versão 20.0 (IBM Corp.; Armonk, NY, EUA) e com a planilha eletrônica Microsoft Excel 2010. Foram digitados os dados no programa Excel e posteriormente exportados para o programa SPSS para análise estatística. Foram descritas as variáveis categóricas por frequências e percentuais. As variáveis quantitativas com distribuição simétrica foram descritas pela média e desvio-padrão, e as com distribuição assimétrica pela mediana e intervalo interquartil (percentis 25 e 75). Foram associadas as variáveis categóricas pelo teste exato de Fisher. As variáveis quantitativas com distribuição simétrica foram comparadas pelo teste *t* de Student para amostras independentes. As variáveis com distribuição assimétrica foram comparadas pelo teste de Mann-Whitney. Foi considerado nível de significância de 5% para as comparações estabelecidas.

RESULTADOS

A idade média dos pacientes (10 do sexo feminino e 7 do sexo masculino) foi de 45,5 meses. A duração dos sinais e sintomas variou de 1 a 15 dias. Oito (47,1%) pacientes se apresentaram sem necessidade de suporte respiratório e nove (52,9%) necessitaram desse suporte após a avaliação inicial no departamento de medicina de emergência, tendo dois casos evoluído para óbito. Numa pesquisa sobre a situação vacinal, localizamos 4 (23,5%) não vacinados, 2 (11,8%) vacinados e 11 (64,7%) sem registro ou não informados. Todos os pacientes (100%) apresentaram febre e tosse. Coriza estava presente em sete (41,2%) pacientes, vômitos em seis (35,3%), diarreia em dois (11,8%) e dor de garganta em dois (11,8%) pacientes. A média da saturação de oxigênio foi de 93,5% e a frequência respiratória foi de 50,9 incursões por minuto (Tabela 1).

As características encontradas com maior frequência nas radiografias (Tabela 2) foram as marcas peribroncovasculares em cinco pacientes (29%) (Figura 1), com extensão abaixo de 25% em nove (52,9%). Consolidação foi relatada em três casos (17,6%) (Figura 2) e opacidades

Tabela 1—Características clínicas e demográficas dos pacientes pediátricos com infecção pelo vírus H1N1.

Características	Valores (n = 17)
Sem suporte respiratório, n (%)	8 (47,1)
Com suporte ventilatório e/ou óbito, n (%)	9 (52,9)
Sexo feminino, n (%)	10 (58,8)
Idade em meses, mediana (mínimo–máximo)	14 (2–89)
Vacinação, n (%)	
Sim	2 (11,8)
Não	4 (23,5)
Não informado	11 (64,7)
Óbito, n (%)	2 (11,8)
Saturação de O ₂ %, média ± desvio-padrão	93,5 ± 9,9
Frequência respiratória, média ± desvio-padrão	50,9 ± 18,1
Febre, n (%)	17 (100,0)
Tosse, n (%)	17 (100,0)
Coriza, n (%)	7 (41,2)
Vômitos, n (%)	6 (35,3)
Diarreia, n (%)*	2 (12,5)
Dor de garganta, n (%)	2 (11,8)
Duração em dias dos sinais e sintomas, mediana (mínimo–máximo)	4 (1–15)

* Um paciente não foi avaliado.

Tabela 2—Achados radiográficos dos pacientes pediátricos com infecção pelo vírus H1N1.

Achados radiográficos	Valores (n = 17)
Anormalidade na radiografia de entrada, n (%)	
Marcas peribroncovasculares	5 (29,4)
Opacidade alveolar inespecífica	2 (11,8)
Marcas peribroncovasculares + vidro fosco	4 (23,5)
Consolidação	3 (17,6)
Marcas peribroncovasculares + consolidação	1 (5,9)
Consolidação + opacidade alveolar inespecífica	1 (5,9)
Marcas peribroncovasculares + opacidade alveolar inespecífica + consolidação	1 (5,9)
Consolidação isolada ou associada a outros padrões, n (%)	6 (35,3)
Extensão, n (%)	
< 25%	9 (52,9)
> 25%	8 (47,1)
Lateralidade, n (%)	
Bilateral	11 (64,7)
Unilateral	6 (35,3)
Simetria, n (%)	
Simétrico	4 (23,5)
Assimétrico	13 (76,5)
Zona envolvida, n (%)	
Superior	1 (5,9)
Média	5 (29,4)
Inferior	2 (11,8)
Todo o pulmão	9 (52,9)
Distribuição, n (%)	
Central e periférica	10 (58,8)
Central	6 (35,3)
Periférica	1 (5,9)
Derrame pleural, n (%)	
Unilateral	4 (23,5)
Ausente	13 (76,5)

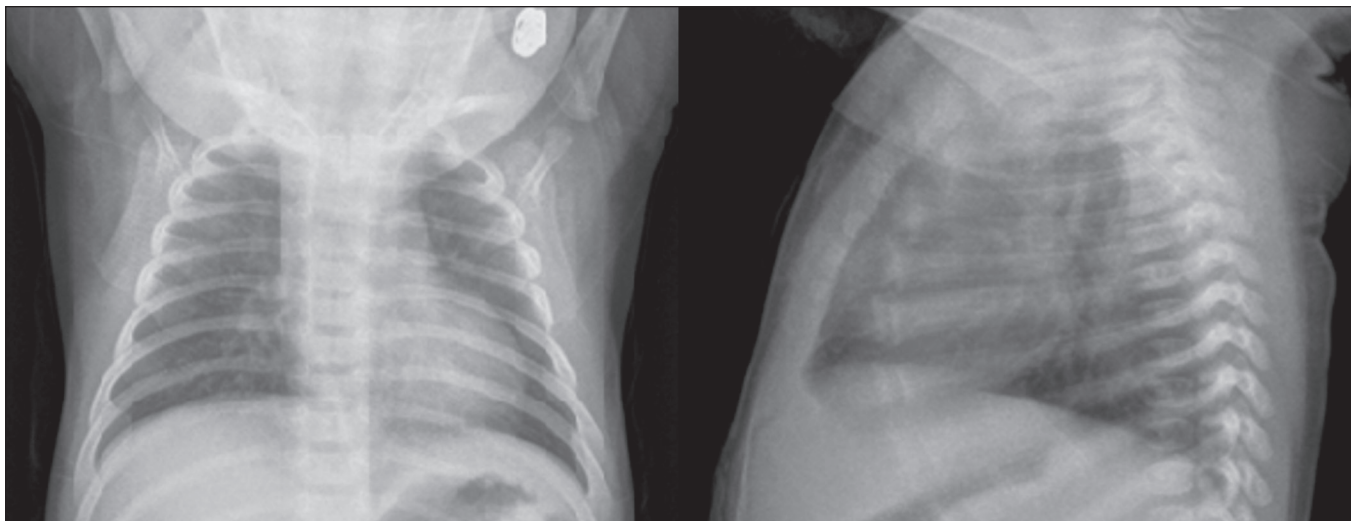


Figura 1. Paciente do sexo feminino, 2 meses de vida, apresentando tosse produtiva e obstrução nasal há três dias, evoluindo com febre, dispneia e esforço respiratório, com necessidade de oxigenioterapia e monitoração contínua. Radiografia de entrada mostrou marcas peribroncovasculares, assimétricas, no terço médio do pulmão direito, com distribuição central e extensão pulmonar menor que 25%.

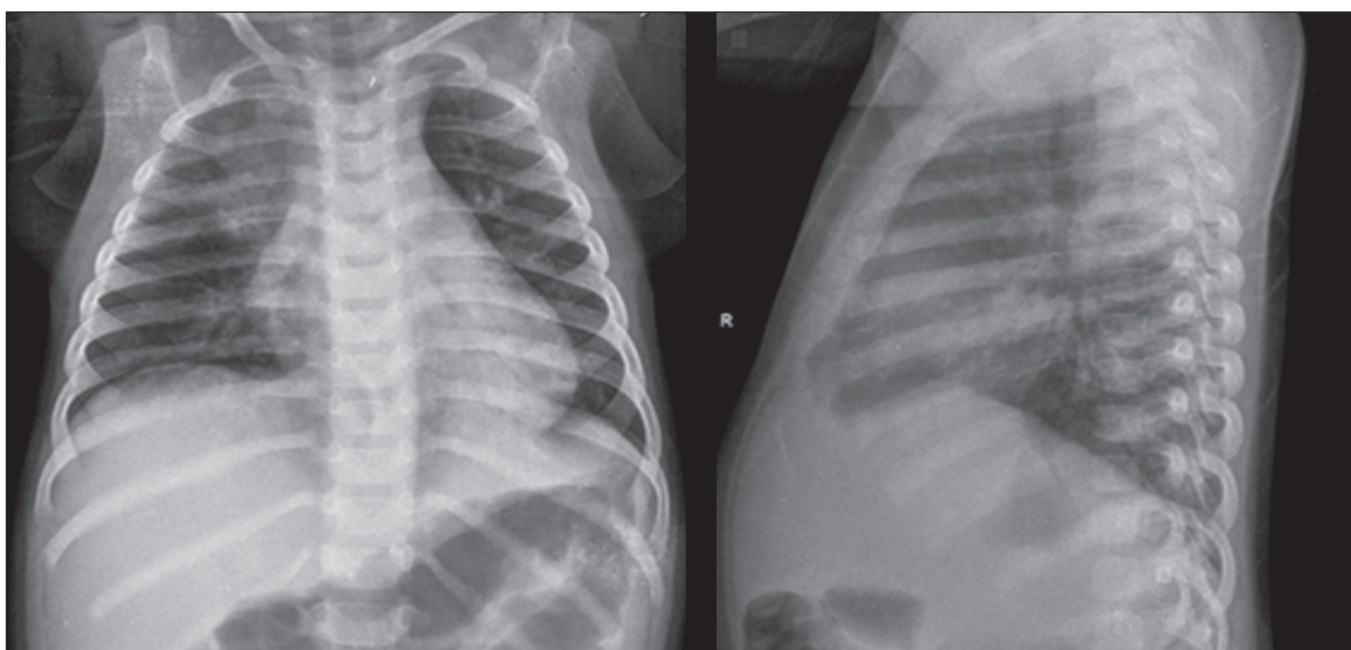


Figura 2. Paciente do sexo feminino, 11 meses de idade, apresentando febre, tosse produtiva e vômitos há cinco dias. Radiografia demonstrou consolidação alveolar, unilateral, assimétrica, localizada no terço superior do pulmão direito, com distribuição central e periférica e extensão menor que 25%, além de opacidade retrocardíaca à esquerda.

alveolares inespecíficas em dois (11,8%) (Figura 3). Anormalidades múltiplas ou concomitantes se mostraram em sete (41,2%) pacientes. Bilateralidade esteve presente em mais da metade dos exames (64,7%) e assimetria em 13 (76,5%). Acometimento de todo o parênquima pulmonar foi observado em nove pacientes (52,9%), do terço médio em 5 (29,4%) pacientes, e dos terços superior e inferior em um (5,9%) e dois (11,8%), respectivamente. Não detectamos acometimento peribroncovascular nos exames avaliados. Derrame pleural foi observado em quatro casos (23,5%), pneumotórax em dois (11,8%) e pneumomediastino em um paciente (5,9%).

Na comparação dos achados radiológicos entre pacientes com e sem suporte respiratório (Tabela 3), houve diferença estatisticamente significativa na simetria entre os grupos: nos pacientes com suporte ventilatório houve preponderância de achados assimétricos, ao passo que os pacientes sem suporte ventilatório foram igualmente distribuídos em relação à frequência de achados simétricos e assimétricos ($p = 0,029$). Demais aspectos, como consolidações isoladas ou associadas a outros padrões, extensão das lesões, lateralidade, simetria, região envolvida e distribuição, não se mostraram estatisticamente significantes nesse contexto, bem como na comparação das

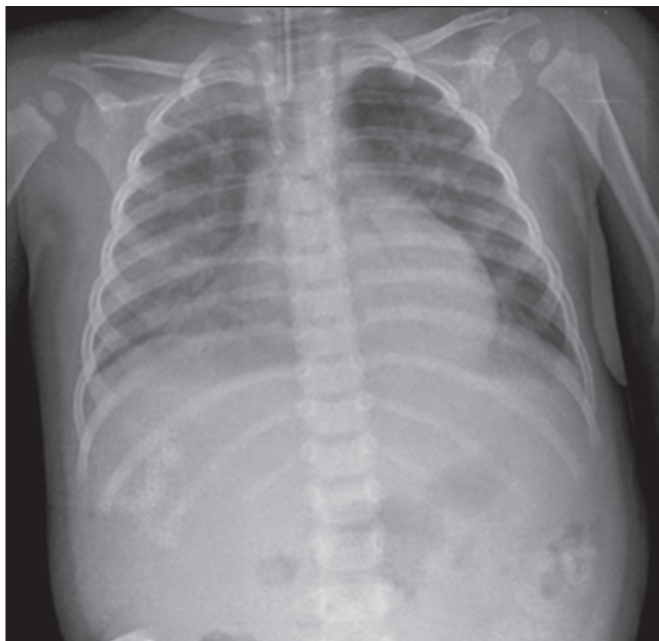


Figura 3. Paciente do sexo feminino, 13 meses de idade, apresentando tosse produtiva e coriza, evoluindo com hiporexia, adinamia e queda do estado geral. Evoluiu com sonolência, dispneia intensa e febre alta, necessitando de suporte ventilatório. Radiografia mostrou opacidades alveolares inespecíficas bilaterais, assimétricas, envolvendo todo o pulmão, com distribuição central e periférica e extensão maior que 25%.

características clínicas dos pacientes com e sem suporte ventilatório (Tabela 4).

DISCUSSÃO

A maior parte dos artigos recentes sobre radiologia torácica em infecções aborda aspectos de TC⁽⁸⁻¹¹⁾. Contudo, especialmente em crianças, a radiografia de tórax continua exercendo importante papel⁽¹²⁾. Existem poucos trabalhos avaliando os achados iniciais na radiografia de tórax em populações pediátricas com suspeita de infecção pelo H1N1. São reconhecidas dificuldades para se diferenciar, radiologicamente, pneumonia viral de outros processos infecciosos, como bronquiolite, sobretudo até a faixa etária de dois anos. A causa da infecção (viral × bacteriana ou fúngica) não pode ser confiavelmente definida de acordo com as características por imagem⁽¹³⁾. Entretanto, há uma expectativa dos médicos pediatras em relação aos achados dos exames radiológicos para que possam nortear o manejo dos pacientes com H1N1, em conjunto com os dados clínicos e exames laboratoriais.

Em relação às características clínicas elencadas, nosso estudo demonstrou que não houve diferença estatística no estabelecimento de critérios clínicos que permitam distinguir grupos que não requerem suporte ventilatório

Tabela 3—Achados radiográficos dos pacientes pediátricos com infecção pelo vírus H1N1, segundo a necessidade de suporte ventilatório.

Achados radiográficos	Sem suporte ventilatório (n = 8)	Com suporte ventilatório e/ou óbito (n = 9)	P
Anormalidade na radiografia de entrada, n (%)			0,073
Marcas peribroncovasculares	5 (62,5)	—	
Opacidade alveolar inespecífica	1 (12,5)	1 (11,1)	
Marcas peribroncovasculares + vidro fosco	1 (12,5)	3 (33,3)	
Consolidação	1 (12,5)	2 (22,2)	
Marcas peribroncovasculares + consolidação	—	1 (11,1)	
Consolidação + opacidade alveolar inespecífica	—	1 (11,1)	
Marcas peribroncovasculares + opacidade alveolar inespecífica + consolidação	—	1 (11,1)	
Consolidação isolada ou associado a outros padrões, n (%)	1 (12,5)	5 (55,6)	0,131
Extensão, n (%)			0,153
< 25%	6 (75,0)	3 (33,3)	
> 25%	2 (25,0)	6 (66,7)	
Lateralidade, n (%)			0,999
Bilateral	5 (62,5)	6 (66,7)	
Unilateral	3 (37,5)	3 (33,3)	
Simetria, n (%)			0,029
Simétrico	4 (50,0)	—	
Assimétrico	4 (50,0)	9 (100,0)	
Zona envolvida, n (%)			0,361
Superior	—	1 (11,1)	
Média	4 (50,0)	1 (11,1)	
Inferior	1 (12,5)	1 (11,1)	
Todo o pulmão	3 (37,5)	6 (66,7)	
Distribuição, n (%)			0,079
Central e periférica	3 (37,5)	7 (77,8)	
Central	5 (62,5)	1 (11,1)	
Periférica	—	1 (11,1)	

Tabela 4—Características clínicas dos pacientes pediátricos com infecção pelo vírus H1N1, segundo a necessidade de suporte ventilatório.

Características	Sem suporte ventilatório (n = 8)	Com suporte ventilatório e/ou óbito (n = 9)	P
Sexo feminino, n (%)	5 (62,5)	5 (55,6)	0,999
Idade em meses, mediana (mínimo-máximo)	18 (2-72)	14 (9-89)	0,481
Vacinação, n (%)			0,999
Sim	1 (12,5)	1 (11,1)	
Não	2 (25,0)	2 (22,2)	
Não informado	5 (62,5)	6 (66,7)	
Óbito, n (%)	—	2 (22,2)	0,471
Saturação de O ₂ %, média ± desvio-padrão	93,4 ± 4,3	93,6 ± 13,4	0,971
Frequência respiratória, média ± desvio-padrão	53,1 ± 24,6	48,6 ± 9,2	0,640
Febre, n (%)	8 (100,0)	9 (100,0)	1,000
Tosse, n (%)	8 (100,0)	9 (100,0)	1,000
Coriza, n (%)	3 (37,5)	4 (44,4)	0,999
Vômitos, n (%)	1 (12,5)	5 (55,6)	0,131
Diarreia, n (%)*	1 (14,3)	1 (11,1)	0,999
Dor de garganta, n (%)	—	2 (22,2)	0,471
Duração em dias dos sinais e sintomas, mediana (mínimo-máximo)	4 (1-7)	4 (1-15)	0,481

* Um paciente não foi avaliado.

daqueles que necessitaram, com pior desfecho. As marcas peribroncovasculares, associadas ou não a outros padrões, foram identificadas como achado radiológico mais prevalente na população estudada (64%). Em seguida, as opacidades alveolares inespecíficas foram o segundo achado mais comum. Tais prevalências de anormalidades foram semelhantes aos achados encontrados por outros autores⁽¹⁴⁾. Entretanto, a frequência de achados radiográficos anormais na nossa população foi diferente de estudos publicados em pacientes da população adulta, cuja taxa de anormalidades encontrada foi de apenas 27%⁽¹⁵⁾ versus 100% na nossa amostra.

O padrão radiológico de marcas peribroncovasculares foi semelhante ao observado em associação com o vírus respiratório sincicial e infecção do vírus parainfluenza, comumente visto em crianças⁽¹⁶⁾. O motivo da ausência desse achado entre pacientes adultos é incerto, porém, pode estar relacionado a diferenças imunológicas entre as populações pediátrica e adulta. Por exemplo, é possível que pacientes pediátricos que ainda não tenham desenvolvido imunidade substancial para vários vírus do trato respiratório inferior possam ter uma forma suave e autolimitada de infecção pelo H1N1 visível nas radiografias de tórax, semelhante à forma como eles respondem a outros tipos de vírus, como vírus respiratório sincicial ou vírus parainfluenza. Em contraste, pacientes adultos podem não ter tais anormalidades radiográficas porque provavelmente já foram expostos a vários vírus de trato respiratório quando crianças⁽¹⁶⁾. Como resultado, os pacientes adultos podem ter imunidade mais robusta a novas infecções virais.

Nossos resultados sugerem que a radiografia de tórax pode desempenhar um papel importante para ajudar a diagnosticar, tratar e realizar seguimento adequado do paciente com infecção por influenza H1N1 confirmada em

laboratório, porque a assimetria do envolvimento pulmonar demonstrou significância estatística ($p = 0,029$) para separar o grupo que evoluiu com pior prognóstico, uma vez que os pacientes que necessitaram de ventilação mecânica ou foram a óbito ou tiveram preponderância de achado assimétrico.

Com base nos achados descritos nas pandemias anteriores de gripe, manifestações radiológicas da infecção por influenza incluem ainda consolidação segmentar, que pode ser homogênea ou irregular e unilateral ou bilateral. Nosso relatório corrobora esses achados, já que a consolidação foi um achado frequente, encontrado em 35% dos pacientes, de maneira isolada ou associada a outros padrões. As radiografias em série podem mostrar áreas de consolidação irregulares de 1–2 cm de diâmetro que rapidamente se tornam confluentes^(17,18). Em uma série na literatura, a doença era unilateral e bilateral em aproximadamente o mesmo número de casos e amplamente disseminada em aproximadamente um quarto dos pacientes com opacidades bilaterais, enquanto o derrame pleural era raro⁽¹⁹⁾.

Resultados de estudos histopatológicos⁽²⁰⁾ revelaram que o estágio agudo da doença caracteriza-se por destruição multifocal e descamação do epitélio traqueal e brônquico, com edema marcado e congestionamento da submucosa. Pode ocorrer necrose nos pequenos brônquios, juntamente com hemorragia peribronquial e pneumonia peribronquial. A infecção grave é caracterizada por bronquite necrosante, trombose capilar e de pequenos vasos, edema intersticial e infiltrados inflamatórios, formação de membranas hialinas, hemorragia e edema em alvéolos, bem como danos alveolares difusos⁽²⁰⁾. Outros autores correlacionaram os achados tomográficos de consolidação com alvéolos preenchidos com fluido, exsudato inflamatório ou hemorrágico. O padrão de vidro fosco refletiu a

presença de espessamento de septos interlobulares devido a inflamação ou edema e/ou espaço aéreo parcialmente preenchido⁽²¹⁾. Ainda assim, estudos adicionais são necessários para entender melhor a base fisiopatológica dos achados e a interação entre o vírus H1N1 e endotélio pulmonar e epitélio das vias aéreas. Do ponto de vista prático, radiologistas e clínicos devem estar cientes de que as marcas peribronquiovasculares proeminentes possam estar associadas à infecção por vírus influenza em crianças.

Este estudo teve várias limitações. Nossa casuística envolveu uma amostra pequena, de 17 pacientes. A avaliação foi realizada apenas com achados radiográficos e um único paciente realizou TC de tórax, cujas imagens não estavam disponíveis no momento da avaliação radiográfica. Acreditamos que, por se tratar de um hospital de referência, possa haver um viés de seleção (amostra) dos pacientes, já que os casos referenciados para a nossa instituição são os que apresentam fator de risco para pior prognóstico ou, ainda, quadro clínico moderado a grave. Utilizamos uma leitura de consenso em vez de realizar uma avaliação do acordo interobservador, o que poderia ser considerado uma desvantagem na interpretação das radiografias de tórax⁽²²⁾. Outra limitação foi que os achados radiográficos não foram confirmados por TC de tórax, que pode mostrar alterações sutis do pulmão não detectadas pela radiografia simples⁽²³⁾.

CONCLUSÃO

Os achados na radiografia de tórax em pacientes pediátricos com infecção por H1N1 incluem marcas peribroncovasculares, opacidades alveolares inespecíficas e consolidação pulmonar, entre outros padrões. A assimetria do envolvimento pulmonar demonstrou significância estatística para separar o grupo que evoluiu com pior prognóstico, uma vez que os pacientes que necessitaram de ventilação mecânica ou foram a óbito ou tiveram preponderância de achado assimétrico. O diagnóstico definitivo é baseado na correlação dos achados na radiografia com os sintomas clínicos e resultados de testes laboratoriais.

REFERÊNCIAS

1. Marchiori E, Zanetti G, Hochhegger B, et al. High-resolution computed tomography findings from adult patients with influenza A (H1N1) virus-associated pneumonia. *Eur J Radiol.* 2010;74:93–8.
2. Gill JR, Sheng ZM, Ely SF, et al. Pulmonary pathologic findings of fatal 2009 pandemic influenza A/H1N1 viral infections. *Arch Pathol Lab Med.* 2010;134:235–43.
3. Rossetto EV, Luna EJA. A descriptive study of pandemic influenza A (H1N1) pdm09 in Brazil, 2009–2010. *Rev Inst Med Trop Sao Paulo.* 2016;58:78.
4. Marques D, Figueira GCN, Moreno ES, et al. Investigaç o de  bito relacionado   influenza pand mica H1N1 2009 no munic pio de Osasco, SP, junho e julho de 2009. *BEPA.* 2011;8:4–14.
5. Ajlan AM, Quiney B, Nicolaou S, et al. Swine-origin influenza A (H1N1) viral infection: radiographic and CT findings. *AJR Am J Roentgenol.* 2009;193:1494–9.
6. Centers for Disease Control and Prevention. Interim guidance on specimen collection, processing, and testing for patients with suspected novel influenza A (H1N1) virus infection. [cited 2018 Jan 8]. Available from: <http://www.cdc.gov/h1n1flu/specimencollection.htm>.
7. Hansell DM, Bankier AA, MacMahon H, et al. Fleischner Society: glossary of terms for thoracic imaging. *Radiology.* 2008;246:697–722.
8. Hochhegger B, Baldisserotto M. Chest computed tomography in bronchiolitis obliterans after bone marrow transplantation. *Radiol Bras.* 2017;50(3):ix.
9. Barbosa DL, Hochhegger B, Souza Jr AS, et al. High-resolution computed tomography findings in eight patients with hantavirus pulmonary syndrome. *Radiol Bras.* 2017;50:148–53.
10. von Ranke F. High-resolution computed tomography findings in hantavirus pulmonary syndrome. *Radiol Bras.* 2017;50(4):vii–viii.
11. Torres PPTS, Rabahi MF, Moreira MAC, et al. Tomographic assessment of thoracic fungal diseases: a pattern and signs approach. *Radiol Bras.* 2018;51:313–20.
12. Teixeira SR, Naves A. Chest X-ray: an examination that has been in use for centuries but is still essential, especially in the clinical management of newborns in the neonatal intensive care unit. *Radiol Bras.* 2018;51(1):vii–viii.
13. Franquet T. Imaging of pulmonary viral pneumonia. *Radiology.* 2011; 260:18–39.
14. Lee EY, McAdam AJ, Chaudry G, et al. Swine-origin influenza A (H1N1) viral infection in children: initial chest radiographic findings. *Radiology.* 2010;254:934–41.
15. Agarwal PP, Cinti S, Kazerooni EA. Chest radiographic and CT findings in novel swine-origin influenza A (H1N1) virus (S-OIV) infection. *AJR Am J Roentgenol.* 2009;193:1488–93.
16. Bramson RT, Griscom NT, Cleveland RH. Interpretation of chest radiographs in infants with cough and fever. *Radiology.* 2005;236: 22–9.
17. Kim EA, Lee KS, Primack SL, et al. Viral pneumonias in adults: radiologic and pathologic findings. *Radiographics.* 2002;22 Spec No:S137–49.
18. Fraser RS. The chest wall. In: Fraser RS, M ller NL, Colman N, et al., editors. *Fraser and Par 's diagnosis of diseases of the chest.* 4th ed. Philadelphia, PA: WB Saunders; 1999. p. 3030–2.
19. Galloway RW, Miller RS. Lung changes in the recent influenza epidemic. *Br J Radiol.* 1959;32:28–31.
20. Taubenberger JK, Morens DM. The pathology of influenza virus infections. *Annu Rev Pathol.* 2008;3:499–522.
21. Marchiori E, Zanetti G, Fontes CA, et al. Influenza A (H1N1) virus-associated pneumonia: high-resolution computed tomography-pathologic correlation. *Eur J Radiol.* 2011;80:e500–4.
22. Albaum MN, Hill LC, Murphy M, et al. Interobserver reliability of the chest radiograph in community-acquired pneumonia. *PORT investigators.* *Chest.* 1996;110:343–50.
23. Syrj l  H, Broas M, Suramo I, et al. High-resolution computed tomography for the diagnosis of community-acquired pneumonia. *Clin Infect Dis.* 1998;27:358–63.

