

Trombose parcial do corpo cavernoso*Partial thrombosis of the corpus cavernosum*

Sr. Editor,

Paciente do sexo masculino, 24 anos, previamente hígido, com dor de início súbito na base do pênis, irradiando para a bolsa escrotal. Foi realizada ultrassonografia com Doppler colorido, que identificou trombo, com 9 cm no maior eixo longitudinal no terço proximal do corpo cavernoso direito (Figura 1A). Foi realizada ressonância magnética do pênis, que confirmou a trombose (Figuras 1B e 1C) e demonstrou a presença de uma membrana fina na junção crurocavernosa (Figura 1B), que delimitava a parte sem trombo da parte com a trombose.

A trombose parcial do corpo cavernoso é uma doença extremamente rara, com 56 casos relatados na literatura mundial até 2015. Ocorre no segmento proximal do corpo cavernoso, geralmente em homens com, em média, 32 anos de idade⁽¹⁾, sendo também descrita como priapismo parcial⁽²⁾. A maioria dos casos parece estar relacionada a compressão perineal. A principal complicação é a disfunção erétil. Na literatura, 59% dos pacientes eram ciclistas. Em 75% dos relatos é unilateral e em 25%, bilateral.

A fisiopatologia está relacionada à presença do septo fibroso e ao sistema venoso do terço proximal do pênis que drena para as veias cavernosas e pudendas internas, que estão comprometidas na compressão perineal. Uma vez que existe uma barreira mecânica (septo fibroso), o sangue não pode drenar para os dois terços distais, onde a drenagem se faz pelas veias dorsais do pênis. Dessa forma, ocorre uma estase venosa, predispondo à formação do trombo⁽¹⁾.

Os aspectos de imagem na ultrassonografia consistem em aumento de volume do segmento afetado do corpo cavernoso, com material heterogêneo sem vascularização ao Doppler colorido. No interior do trombo, nenhum fluxo é detectado ao Doppler, mas um sistema de vasos colaterais pode ser demonstrado na periferia. No estágio subagudo, aproximadamente quatro semanas depois, vasos colaterais são mostrados crescendo no interior do trombo, provavelmente um sinal precoce de resolução da trombose. Na ressonância magnética se observa aumento de volume do corpo cavernoso, associado ao trombo. O aspecto do segmento afetado depende da idade do trombo. Inicialmente, o trombo é

hiperintenso quando comparado ao corpo cavernoso normal, nas sequências em T1 e hipointenso em T2⁽³⁾. Na ressonância magnética, ainda se observa fina membrana que separa a parte rígida da parte flácida, que se apresenta com sinal baixo nas diferentes sequências^(4,5). O trombo não demonstra impregnação pelo meio de contraste. Em função de representar afecção pouco conhecida, a trombose parcial do corpo cavernoso talvez seja doença subdiagnosticada⁽⁶⁾. O tratamento deve ser preferencialmente conservador, com antiagregante plaquetário, anticoagulante e analgésicos⁽⁷⁾. O tratamento cirúrgico deve ser reservado aos casos refratários de dor, impotência ou recorrência⁽⁸⁾.

REFERÊNCIAS

1. Weyne E, Schillebeeckx C, Jamaer C, et al. Idiopathic partial thrombosis (IPT) of the corpus cavernosum: a hypothesis-generating case series and review of the literature. *J Sex Med.* 2015;12:2118–25.
2. Hulth M, Albersen M, Fode M, et al. Idiopathic partial thrombosis of the corpus cavernosum: aetiology, diagnosis and treatment. *Scand J Urol.* 2013;47:163–8.
3. Goeman L, Joniau S, Oyen R, et al. Idiopathic partial thrombosis of the corpus cavernosum: conservative management is effective and possible. *Eur Urol.* 2003;44:119–23.
4. Ilicki J, Krauss W, Andersson SO. Partial segmental thrombosis of the corpus cavernosum: a case report and a review of the literature. *Urology.* 2012;79:708–12.
5. Pegios W, Rausch M, Balzer JO, et al. MRI and color-coded duplex sonography: diagnosis of partial priapism. *Eur Radiol.* 2002;12:2532–5.
6. Smetana A, Driver B, Gajic S, et al. Partial segmental thrombosis of the corpus cavernosum presenting to the ED. *Am J Emerg Med.* 2016;34:1182.e3–5.
7. Horger DC, Wingo MS, Keane TE. Partial segmental thrombosis of corpus cavernosum: case report and review of world literature. *Urology.* 2005;66:194.
8. Gluchowski J, Bławat A, Kordasz J, et al. Partial segmental thrombosis of the corpus cavernosum. *Cent European J Urol.* 2011;64:264–5.

Tatiana Bagrichevsky Autran¹, Alessandro Severo Alves de Melo², Fabio Noro³, Bernardo Tessarollo⁴, Márcio Miguez⁴

1. Rede D'Or São Luiz – Hospital Barra D'Or, Rio de Janeiro, RJ, Brasil. 2. Hospital Universitário Antônio Pedro (HUAP), Niterói, RJ, Brasil. 3. Universidade Federal do Rio de Janeiro (UFRJ), Rio de Janeiro, RJ, Brasil. 4. Universidade do Estado do Rio de Janeiro (UERJ), Rio de Janeiro, RJ, Brasil. Endereço para correspondência: Dra. Tatiana Bagrichevsky Autran. Hospital Barra D'Or – Radiologia. Avenida Ayrton Senna, 2541, Barra da Tijuca. Rio de Janeiro, RJ, Brasil, 21240-650. E-mail: tatibautran@gmail.com.

<http://dx.doi.org/10.1590/0100-3984.2016.0075>

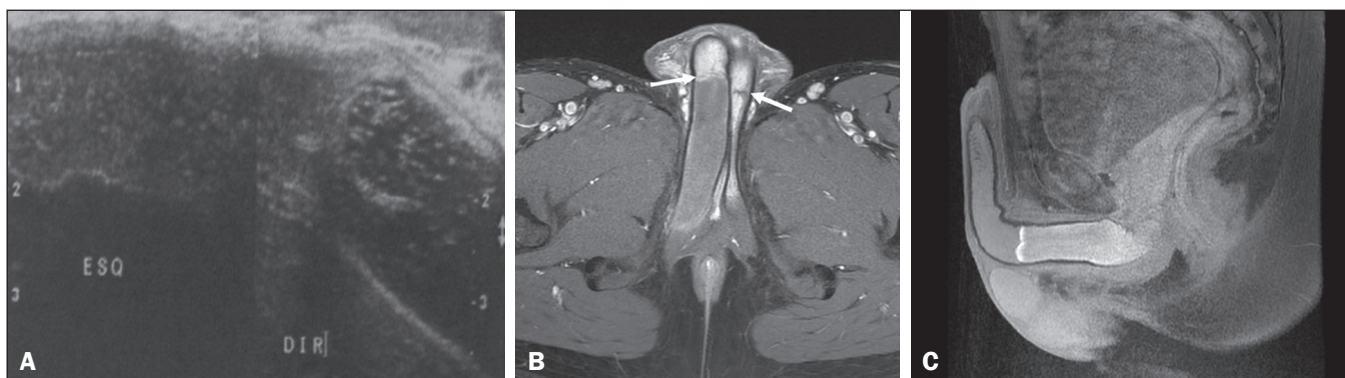


Figura 1. A: Ultrassonografia do pênis, corte longitudinal comparativo, mostrando trombo no terço proximal do corpo cavernoso direito. **B:** Ressonância magnética axial, ponderada em T1, pós-gadolinio, mostrando septo fibroso em ambos os corpos cavernosos (setas) e trombo no corpo cavernoso direito. **C:** Ressonância magnética sagital, ponderada em T1 com supressão de gordura, demonstrando trombo no terço proximal do corpo cavernoso direito.