

Conteúdos do canal inguinal: identificação pelos diferentes métodos de imagem

Contents of the inguinal canal: identification by different imaging methods

Nelson Marcio Gomes Caserta^{1,a}, Thiago José Penachim^{1,b}, Ewandro Braz Contardi^{1,c}, Rayssa Clara Fonseca Barbosa^{1,d}, Thaisa Lazari Gomes^{1,e}, Daniel Lahan Martins^{1,2,f}

1. Universidade Estadual de Campinas (Unicamp), Campinas, SP, Brasil. 2. Centro Radiológico Campinas, Campinas, SP, Brasil.

Correspondência: Dr. Ewandro Braz Contardi. Universidade Estadual de Campinas – Radiologia. Rua Tessália Vieira de Camargo, 126, Cidade Universitária. Campinas, SP, Brasil, 13083-887. E-mail: ewandro_bcontardi@hotmail.com.

a. <https://orcid.org/0000-0001-8404-8092>; b. <https://orcid.org/0000-0002-1943-0321>; c. <https://orcid.org/0000-0001-7339-7609>;

d. <https://orcid.org/0000-0001-8908-7787>; e. <https://orcid.org/0000-0001-7517-0870>; f. <https://orcid.org/0000-0003-4691-7634>.

Recebido para publicação em 12/1/2020. Aceito, após revisão, em 7/3/2020.

Como citar este artigo:

Caserta NMG, Penachim TJ, Contardi EB, Barbosa RCF, Gomes TL, Martins DL. Conteúdos do canal inguinal: identificação pelos diferentes métodos de imagem. *Radiol Bras.* 2021 Jan/Fev;54(1):56–61.

Resumo Embora o diagnóstico correto possa ser muitas vezes realizado pelo exame clínico, há várias situações em que os métodos de imagem representam a melhor opção para avaliar hérnias inguinais, seu conteúdo e eventuais complicações. Além disso, os abaulamentos da região inguinal nem sempre são hérnias, pois outras lesões como tumores, cistos e hematomas também acometem este sítio. O objetivo deste ensaio é demonstrar alguns diferentes conteúdos que podem ser diagnosticados no interior de hérnias inguinais. A diferenciação dos tipos de estruturas herniadas é de suma importância no planejamento do tratamento.

Unitermos: Bexiga urinária; Canal inguinal; Hérnia inguinal; Neoplasias testiculares; Metástase; Ovário.

Abstract Although the correct diagnosis of inguinal hernias can often be made by clinical examination, there are several situations in which imaging methods represent the best option for evaluating such hernias, their content, and the possible complications. In addition, bulging of the inguinal region is not always indicative of a hernia, because other lesions, including tumors, cysts, and hematomas, also affect the region. The objective of this pictorial essay is to demonstrate what can be identified within inguinal hernias. Differentiating the types of herniated structures is of absolute importance for planning the appropriate treatment.

Keywords: Urinary bladder; Inguinal canal; Inguinal hernia; Testicular neoplasms; Metastasis; Ovary.

INTRODUÇÃO

O canal inguinal é uma estrutura diagonal complexa, de passagem no abdome inferior, delimitada pela aponeurose de três músculos: oblíquo externo, oblíquo interno e transversos abdominal. No homem, o canal inguinal serve de passagem para o cordão espermático do escroto para a pelve e na mulher contém o ligamento redondo do útero e o nervo ilioinguinal⁽¹⁾.

O desenvolvimento de hérnias resulta do não fechamento do processo vaginal e, no adulto, do enfraquecimento de fibras elásticas e de colágeno. As hérnias podem ser classificadas em diretas e indiretas, conforme a posição medial ou lateral em relação à artéria epigástrica inferior.

Estruturas anatômicas normais podem introduzir-se no canal inguinal, como intestino delgado, colón, bexiga, apêndice cecal, ovário, testículo, estando sujeitas a diferentes complicações e acometimentos não neoplásicos e neoplásicos.

Hérnia é um achado comum, mas outros diagnósticos menos frequentes podem ser demonstrados no canal inguinal. Processos agudos como abscessos e hematoma podem

estender-se para esta região. Complicações incomuns de afecções como metástases, cisto ovariano e carcinoma da bexiga podem ter o diagnóstico difícil no canal inguinal⁽¹⁾.

O objetivo desta apresentação iconográfica é demonstrar diferentes estruturas e lesões que podem situar-se no canal inguinal e ter o auxílio dos métodos de imagem para estabelecer o diagnóstico e a conduta apropriada.

CISTO DO CANAL DE NUCK

O canal de Nuck é uma dilatação do peritônio que acompanha o ligamento redondo e se estende do canal inguinal até a vulva. É um remanescente embriológico do processus vaginalis que permanece patente. A obliteração proximal parcial com uma porção distal patente leva à formação de lesão cística do canal de Nuck⁽²⁾, também conhecida como hidrocele feminina (Figura 1).

HÉRNIA INGUINAL ENCARCERADA

As hérnias inguinais deveriam ser corrigidas por cirurgia eletiva para evitar complicações. Apesar disso, hérnias encarceradas e estranguladas representam causa comum de abdome agudo (Figura 2).

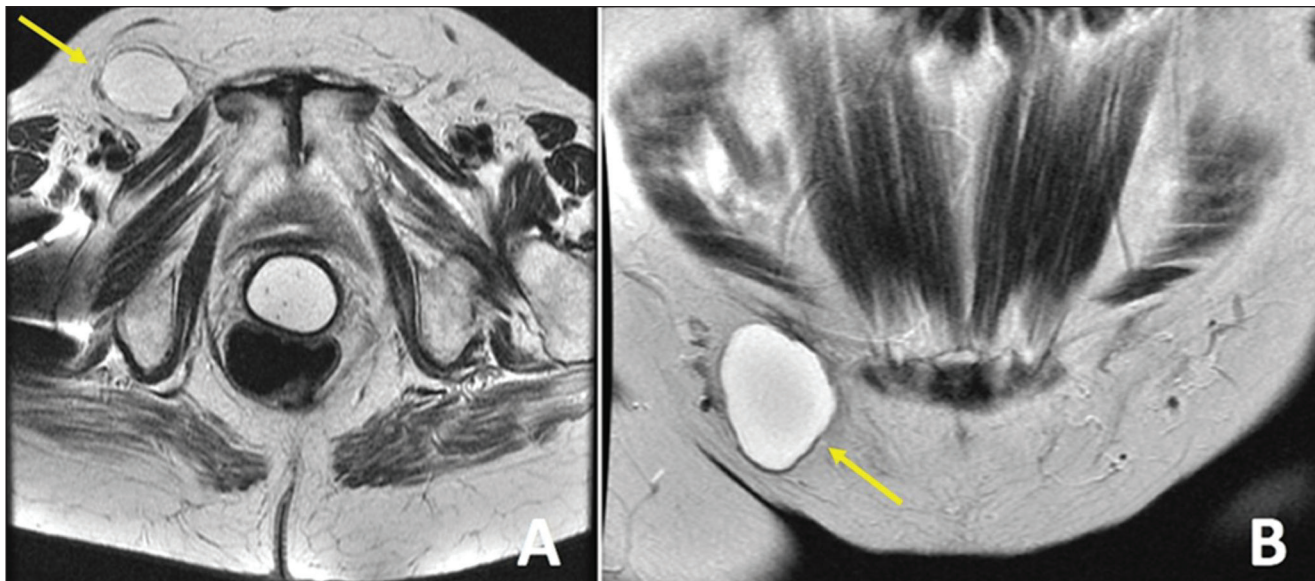


Figura 1. Ressonância magnética ponderada em T2 axial (A) e coronal (B) mostra lesão de aspecto cístico no canal inguinal direito, com paredes finas, sem septos ou componentes sólidos, compatível com cisto do canal de Nuck. Cortesia: Dr. Fernando Mansano.

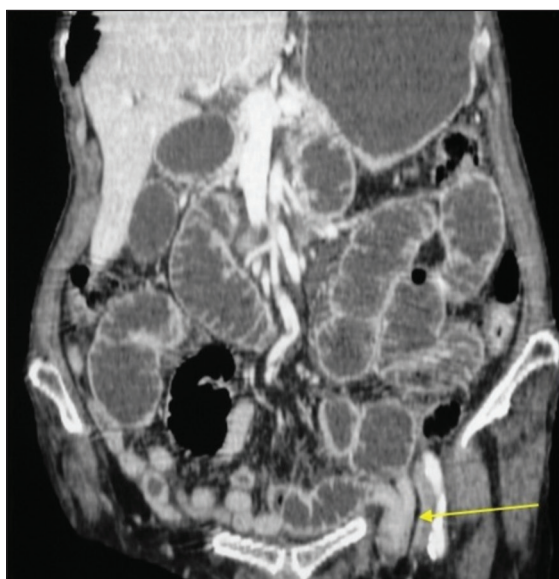


Figura 2. Tomografia computadorizada coronal na fase portal mostra hérnia inguinal esquerda encarcerada contendo alça jejunal complicada com obstrução intestinal. Observar alças intestinais proximais distendidas.

HÉRNIA INGUINAL COM ASCITE EM PACIENTE CIRRÓTICO

A incidência de hérnias da parede abdominal é alta em pacientes cirróticos, especialmente nos com ascite. O aumento da pressão intra-abdominal provoca a formação de volumosas hérnias inguinoescrotais⁽³⁾ (Figura 3).

HÉRNIA INGUINAL CONTENDO CÓLON SIGMOIDE

Eventualmente, o cólon sigmoide é aprisionado em uma hérnia inguinal. Deve-se atentar para as complicações associadas, como doença diverticular e tumores primários (Figura 4).

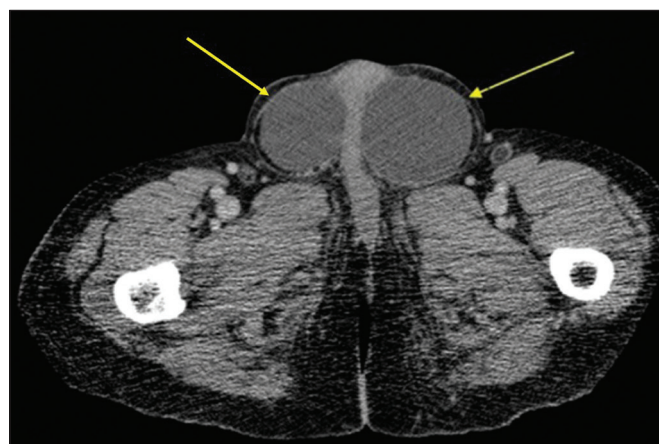


Figura 3. Tomografia computadorizada axial sem contraste em paciente cirrótico com ascite e grandes hérnias inguinoescrotais contendo líquido ascítico.

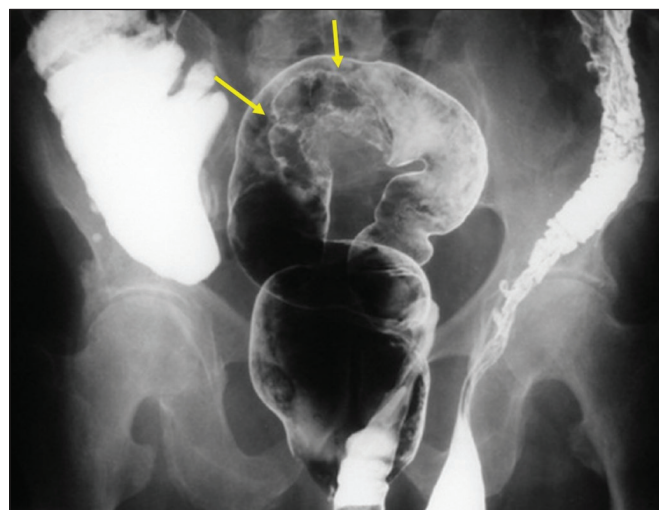


Figura 4. Enema opaco com duplo contraste mostra o cólon sigmoide dentro de hérnia inguinal esquerda e falha de enchimento de contornos irregulares (setas), que foi comprovada como carcinoma.

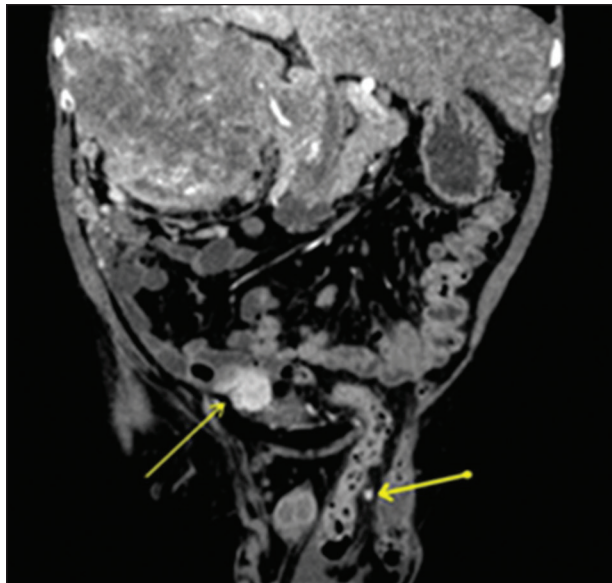


Figura 5. Tomografia computadorizada coronal na fase arterial mostra volumoso carcinoma de células renais hipervascularizado à direita, além de nódulos de carcinomatose peritoneal, um deles no saco herniário esquerdo (setas).

CARCINOMATOSE PERITONIAL NO SACO HERNIÁRIO

A região inguinal pode ser sede de tumores malignos primários ou metastáticos (Figura 5). Metástases para linfonodos inguinais são mais frequentemente oriundos de tumores da porção inferior da vagina, reto distal, vulva, ânus e membros inferiores. A carcinomatose peritoneal é um achado incomum que muda o estadiamento dos tumores, devendo ser rastreada inclusive dentro de hérnias.

EXTENSÃO DE LINFOMA TESTICULAR

Linfoma primário do testículo é um diagnóstico incomum, sendo a extensão contínua pelo cordão espermático, canal inguinal e veia gonadal manifestação ainda mais rara. Demonstramos um caso na Figura 6.

HÉRNIA DE AMYAND

A presença de apêndice cecal inflamado ou não dentro de um saco herniário é conhecida como hérnia de Amyand (Figura 7). Appendicite aguda dentro de hérnia

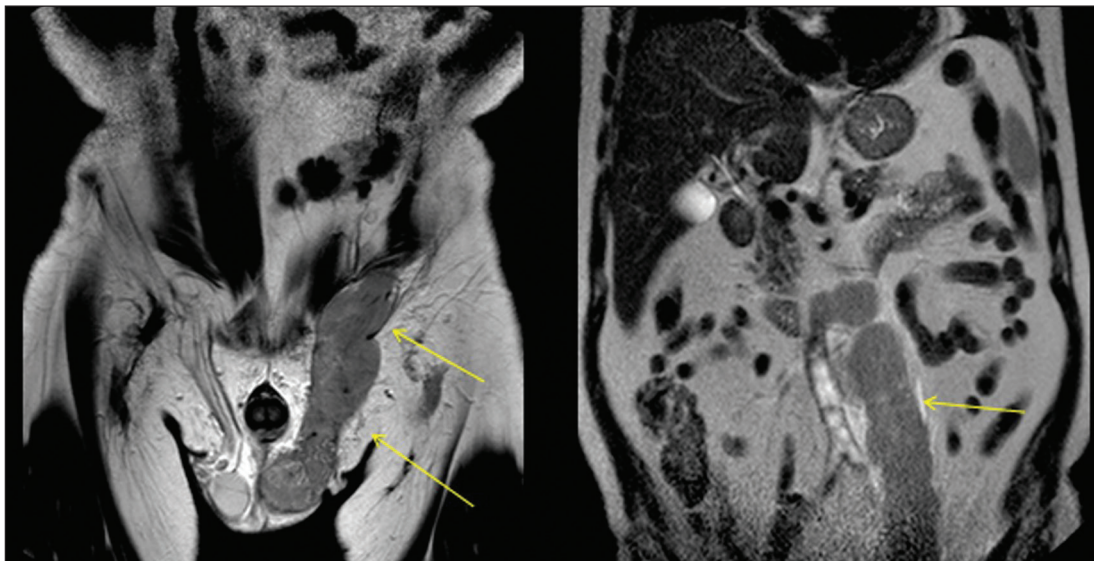


Figura 6. Ressonância magnética coronal T2 mostra linfoma primário do testículo estendendo-se pelo canal inguinal e veia gonadal esquerda (setas).

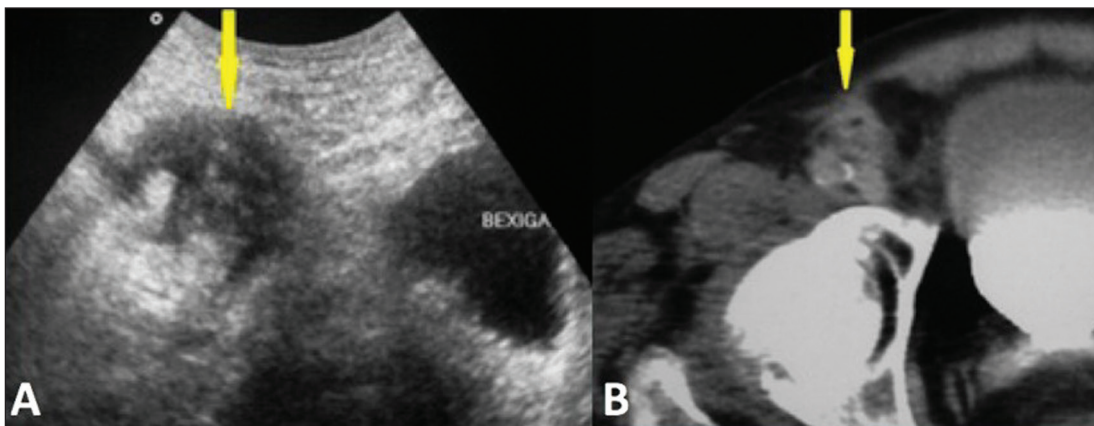


Figura 7. A: Ultrassonografia axial mostra área hipoeoica, heterogênea e mal delimitada no canal inguinal. **B:** Tomografia computadorizada axial do mesmo paciente demonstra o apêndice espessado no canal inguinal.

inguinal representa apenas 0,1% de todos os casos, não tendo sido demonstrado pela literatura aumento do risco de apendicite nesses casos⁽⁴⁾.

OVÁRIO NO CANAL INGUINAL

Um ovário pode ocasionalmente estar em uma hérnia inguinal no recém-nascido e ser encontrado no exame físico como massa palpável, indolor e irreductível, ou como abaulamento doloroso e edematoso por encarceramento, o que é menos comum. A herniação de ovário em mulheres pré-menopausa é extremamente rara⁽⁵⁾ (Figura 8).

HERNIAÇÃO DA BEXIGA

Aproximadamente 1% a 3% de todas as hérnias inguinais contêm a bexiga, parte dela ou um divertículo⁽⁶⁾. Algumas hérnias vesicais são vistas apenas em imagens

pós-miccionais (Figura 9). Durante um exame de PET/CT com uso de FDG, o acúmulo do radiofármaco pode ocorrer nas porções da bexiga dentro do saco herniário (Figura 10). Tumores e cálculos podem ser vistos dentro da bexiga herniada (Figuras 11 e 12).

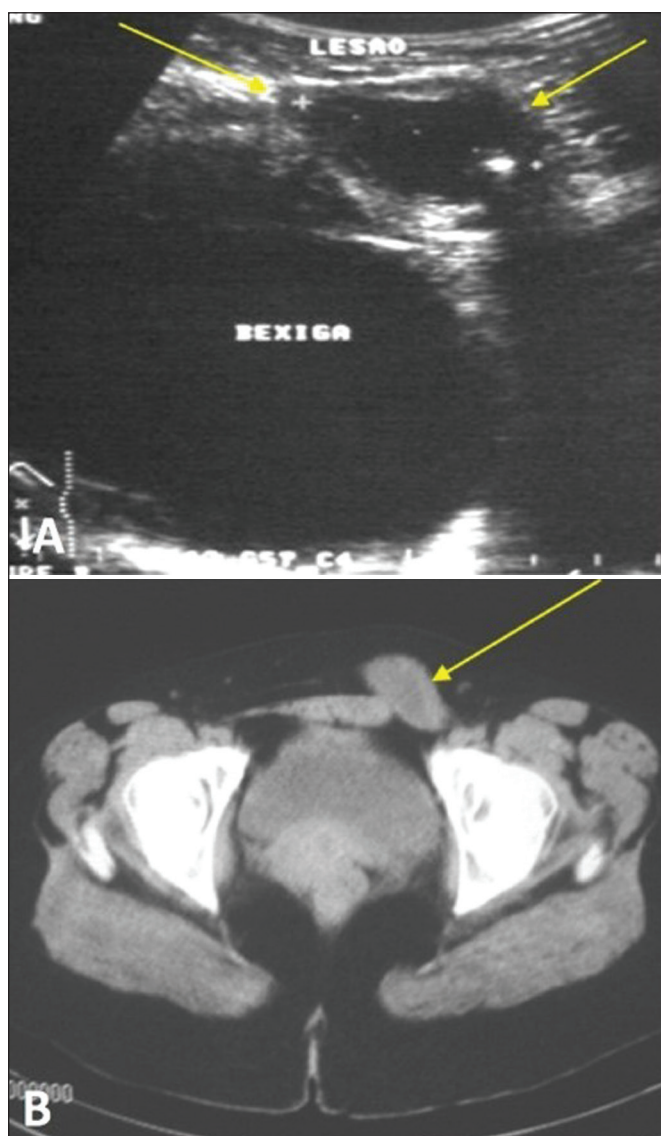


Figura 8. Mulher, 28 anos de idade, com massa dolorosa na região inguinal esquerda, que provou ser um cisto ovariano em hérnia inguinal. **A:** Ultrassonografia mostra a lesão cística ovariana no canal inguinal. **B:** Tomografia computadorizada axial na fase portal identifica essa lesão (seta). Cortesia: Dr. Luterio Marques de Oliveira.

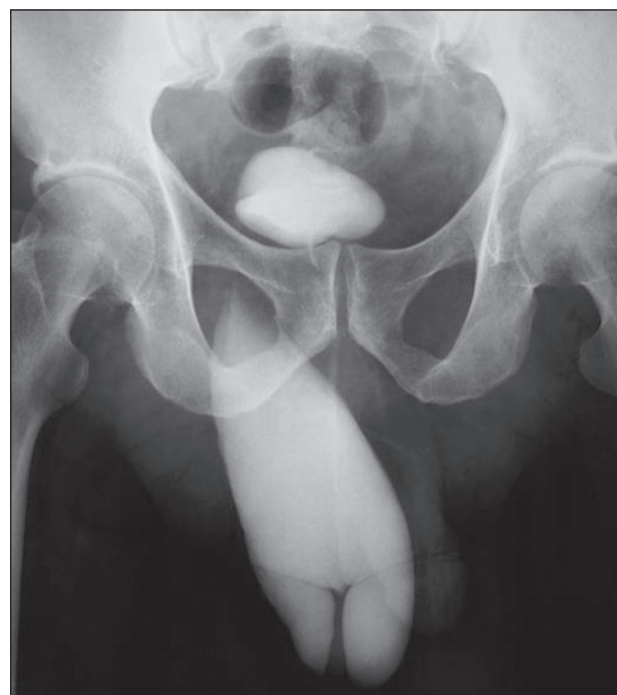

Figura 9. Uretrocistografia mostra hérnia inguinal direita contendo parte da bexiga visível apenas na fase pós-miccional. Cortesia: Dr. Paulo Wiermann.

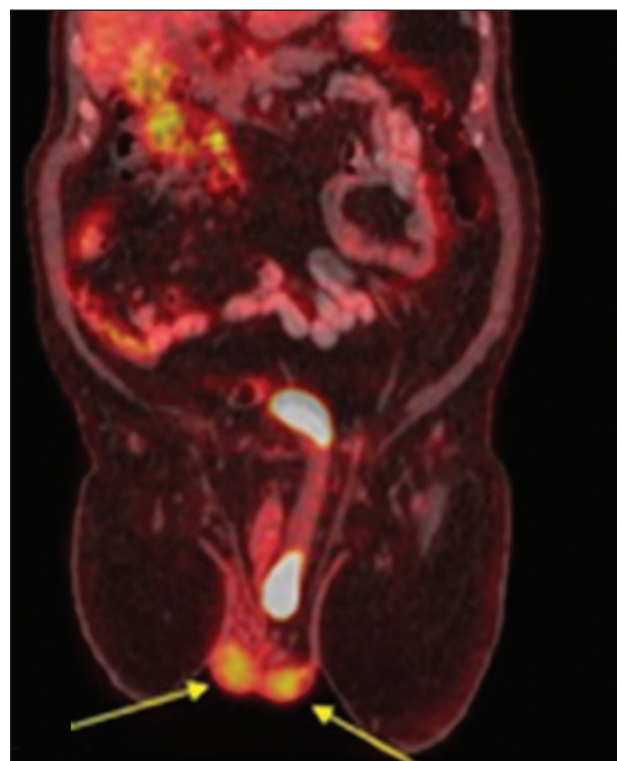


Figura 10. PET/CT com FDG, imagem de fusão mostra hérnia inguinal esquerda que contém a bexiga acumulando radiofármaco de modo fisiológico e os testículos normais (setas).

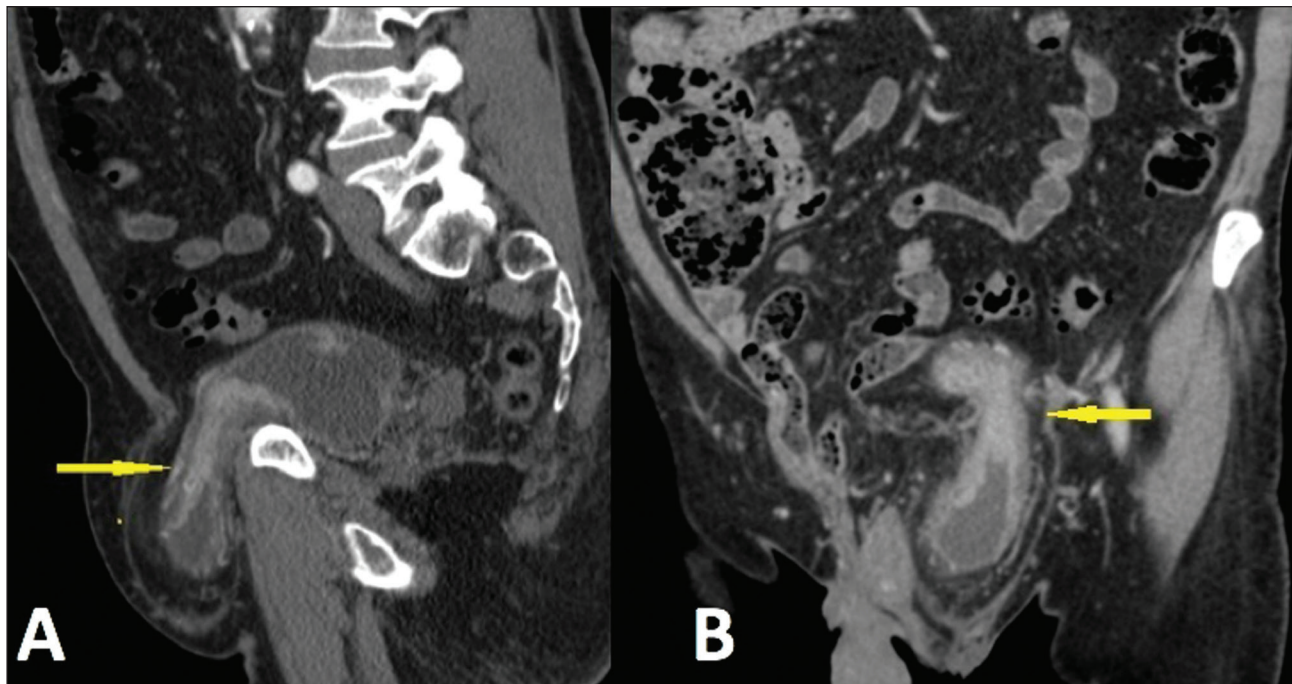


Figura 11. Tomografia computadorizada sagital (A) e coronal (B) fase arterial mostra herniação inguinal esquerda da bexiga. Há espessamento parietal irregular e hipervascularizado vesical, que provou ser um carcinoma urotelial.

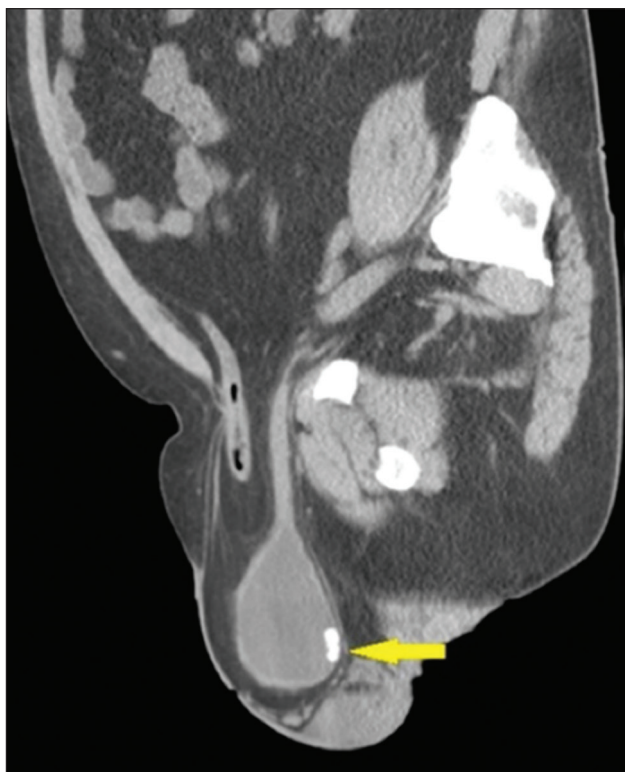

Figura 12. Tomografia computadorizada sagital sem contraste mostra hérnia com alça intestinal e parte da bexiga, contendo cálculo (seta) na porção herniada.

HEMATOMA

Hematomas na região inguinal podem ocorrer como resultado de anticoagulação, cirurgia, cateterização ou neoplasia (Figura 13).

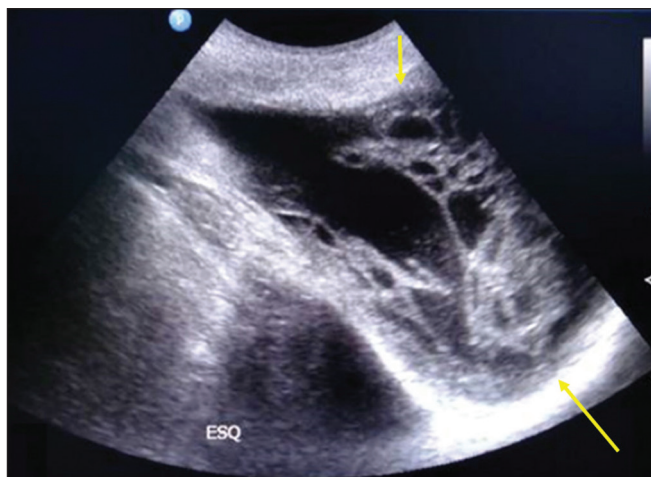


Figura 13. Herniorrafia inguinal complicada com hematoma inguinoescrotal. Ultrassonografia demonstra formação multiloculada com porções heterogêneas hiperecoicas do hematoma (setas).

ABCESSO

Muitas doenças podem levar à formação de abscesso no canal inguinal, como hérnia encarcerada, hérnia de Amyand perfurada e diverticulite. Pancreatite associada a extensão de coleção, pseudocisto ou abscesso para a região inguinoescrotal é rara⁽⁷⁾ (Figuras 14 e 15).

CONCLUSÃO

O conhecimento da forma de apresentação das hérnias inguinais, de seus diferentes conteúdos e de eventuais complicações é fundamental para o diagnóstico correto e conduta adequada. Os métodos diagnósticos por imagem

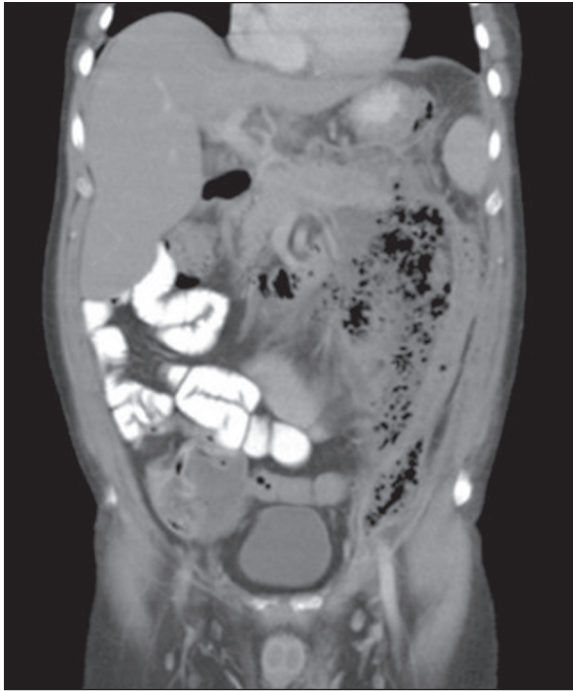


Figura 14. Homem, 45 anos de idade, com hipertrigliceridemia e abuso de álcool. Tomografia computadorizada coronal com contraste via oral na fase portal demonstra pancreatite aguda complicada com abscesso que se insinua para o canal inguinal esquerdo.

desempenham papel essencial nessa abordagem e o radiologista deve estar familiarizado com os diferentes achados.

REFERÊNCIAS

1. Bhosale PR, Patnana M, Viswanathan C, et al. The inguinal canal: anatomy and imaging features of common and uncommon masses. *Radiographics*. 2008;28:819–35.

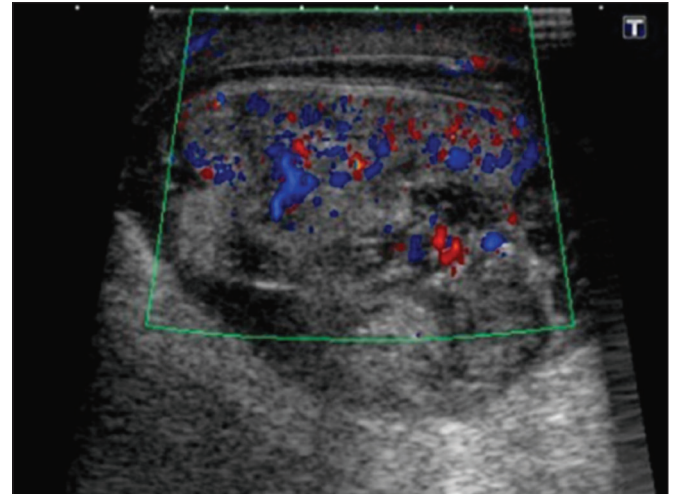


Figura 15. Ultrassonografia do mesmo paciente da Figura 14 mostra coleção heterogênea escrotal esquerda contínua com a coleção pancreática e inguinal.

2. Ozel A, Kirdar O, Halefoglu AM, et al. Cysts of the canal of Nuck: ultrasound and magnetic resonance imaging findings. *J Ultrasound*. 2009;12:125–7.

3. Silva FD, Andraus W, Pinheiro RSN, et al. Abdominal and inguinal hernia in cirrhotic patients: what's the best approach? *ABCD Arq Bras Cir Dig*. 2012;25:52–5.

4. Psarras K, Lalountas M, Baltatzis M, et al. Amyand's hernia—a vermiform appendix presenting in a inguinal hernia: a case series. *J Med Case Rep*. 2011;5:463.

5. Pampal A, Atac GK. Torsion of the ovary in an incarcerated inguinal hernia. *Pediatr Emerg Care*. 2013;23:74–5.

6. Bacigalupo LE, Bertolotto M, Barbiera F, et al. Imaging of urinary bladder hernias. *AJR Am J Roentgenol*. 2005;184:546–51.

7. Skouras C, Skouras T, Pai M, et al. Inguinoscrotal extension of a pancreatic collection: a rare complication of pancreatitis—case report and review of the literature. *Updates Surg*. 2013;65:153–9.

