

com 2–4% na população em geral. Pode estar associada, menos comumente, a atraso do desenvolvimento neuropsicomotor e agenesia do corpo caloso, principalmente em pacientes com agenesia carotídea bilateral^(7,8). Além disso, essa anomalia tem importante implicação durante planejamento e realização de endarterectomias e cirurgias transfenoidais da hipófise. No caso relatado, a paciente não apresentava aneurismas ou outras malformações associadas.

Conclui-se, portanto, que a agenesia da ACI é rara e geralmente assintomática, mas o exame minucioso do sinal vascular na ressonância magnética e dos canais carotídeos na TC, em busca de estenoses (justificando queixas neurológicas comuns), pode levar à descoberta dessa anomalia, que, apesar de assintomática, pode estar associada a outras doenças potencialmente graves.

REFERÊNCIAS

- Lie TA. Congenital anomalies of the carotid arteries. Amsterdam: Excerpta Medica; 1968.
- Padget DH. The development of the cranial arteries in the human embryo. *Contrib Embryol.* 1948;32:207–62.
- Kahraman AS, Kahraman B, Ozdemir ZM, et al. Congenital agenesia of

right internal carotid artery: a report of two cases. *J Belg Soc Radiol.* 2016;100:48.

- Janicki PC, Limbacher JP, Guindo FC Jr. Agenesis of the internal carotid artery with a primitive transsellar communicating artery. *AJR Am J Roentgenol.* 1979;132:130–2.
- Naeini RM, De J, Satow T, et al. Unilateral agenesia of internal carotid artery with ophthalmic artery arising from posterior communicating artery. *AJR Am J Roentgenol.* 2005;184:571–3.
- Dinç H, Alioglu Z, Erdöl H, et al. Agenesis of the internal carotid artery associated with aortic arch anomaly in a patient with congenital Horner's syndrome. *AJNR Am J Neuroradiol.* 2002;23:929–31.
- Neves WS, Kakudate MY, Cêntola CP, et al. Agenesis of the internal carotid artery: a case report. *Radiol Bras.* 2008;41:63–6.
- Jeong SH, Hong HS, Park S, et al. Congenital absence of the internal carotid artery. *J Soonchunhyang Med Sci.* 2010;16:9–15.

Eduarda Lemes Dias^{1,a}, Luiz Gonzaga da Silveira Filho^{1,b}, Arthur de Freitas Ferreira^{1,c}

1. Universidade Federal do Triângulo Mineiro (UFTM), Uberaba, MG, Brasil.
 Correspondência: Dra. Eduarda Lemes Dias. Universidade Federal do Triângulo Mineiro. Avenida Frei Paulino, 30, Nossa Senhora da Abadia. Uberaba, MG, Brasil, 38025-180. E-mail: duda.lemes@hotmail.com.
 a. <https://orcid.org/0000-0002-0213-1165>; b. <https://orcid.org/0000-0002-2541-5400>;
 c. <https://orcid.org/0000-0001-6722-2458>.
<http://dx.doi.org/10.1590/0100-3984.2017.0070>



Endometrioma roto: principais achados de imagem

Ruptured endometrioma: main imaging findings

Sr. Editor,

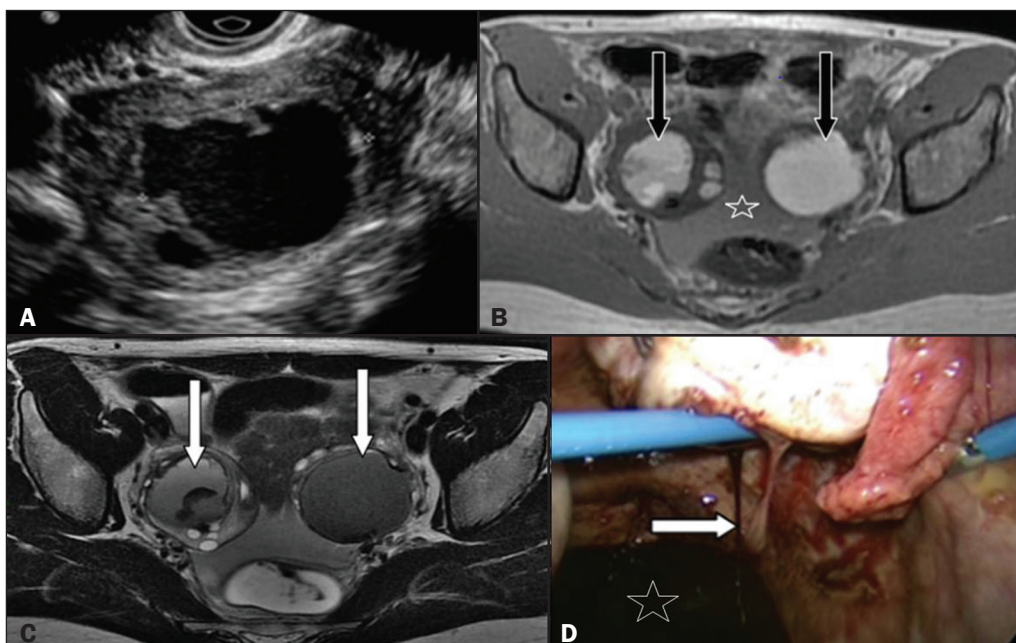
Mulher de 28 anos, queixando-se de dor pélvica súbita há 12 horas, com sinais de peritonite ao exame físico. Seus exames laboratoriais demonstraram discreta anemia. Foram realizadas ultrassonografia transvaginal (USTV) (Figura 1A) e ressonância magnética (RM) (Figuras 1B e 1C) da pelve. A paciente foi submetida a laparoscopia, que confirmou a presença de endometriomas ovarianos bilaterais, destacando-se um roto à direita (Figura 1D).

O diagnóstico presuntivo de endometriose é realizado com base em história clínica compatível e alteração de exames labo-

ratoriais, dentre eles a elevação do CA-125, marcador que, embora inespecífico, costuma estar elevado nessa doença⁽¹⁾. Apesar do importante papel dos exames de imagem, notadamente da USTV e da RM da pelve no diagnóstico e no estadiamento da endometriose, deve-se salientar que o padrão ouro para o diagnóstico definitivo ainda é a laparoscopia^(1,2).

Os ovários estão entre os locais mais comumente acometidos pela endometriose (20% a 40% de casos). Endometriomas são cistos de paredes espessas, com conteúdo escuro e espesso, em decorrência de produtos hemáticos degenerados. Eventualmente, pode-se observar nível líquido-líquido, representando sangramentos de diferentes cronologias, conferindo-lhes a aparência típica de “cistos de chocolate”, aparência macroscópica que foi transposta para a imagem⁽³⁾. São bilaterais em cerca de 50% dos casos^(2,4).

Figura 1. A: USTV demonstrando formação cística com contornos irregulares e conteúdo hipocogênico no ovário direito. **B,C:** Imagens de RM pélvica mostrando formações com alto sinal em T1 (**B**) e baixo sinal em T2 - shading (**C**, seta) em ambos os ovários, com contornos irregulares à direita. Conteúdo líquido na cavidade pélvica com alto sinal na imagem ponderada em T1 (**B**), representando hemoperitônio. O conjunto de achados é sugestivo de endometriomas bilaterais, com sinais de ruptura à direita. **D:** Imagem obtida em acesso laparoscópico da cavidade pélvica mostrando sangramento ativo (seta) no ovário direito e conteúdo hemático coletado no recesso pélvico (estrela), achados em correspondência aos achados vistos na USTV e na RM.



A ruptura de um endometrioma é evento raro, com incidência estimada inferior a 3% para mulheres em idade fértil sabidamente portadoras de endometriomas⁽⁵⁾. Essa situação ocorre mais frequentemente durante a gravidez, em função da estimulação hormonal de elementos estromais endometriais⁽²⁾ e em lesões de maiores dimensões ($\geq 6,0$ cm)⁽⁶⁾.

O aspecto de imagem é de lesão cística ovariana com conteúdo heterogêneo, contornos irregulares e descontinuidade parietal, em associação a hemoperitônio, que pode ser visto como conteúdo líquido heterogêneo na US e como coleção com hipersinal em imagens ponderadas em T1 na RM. No cenário de emergência, sua apresentação pode mimetizar outras condições ginecológicas agudas, como cistos de corpo lúteo, gestação ectópica e até mesmo hemoperitônio espontâneo^(7,8). Além disso, a ruptura de endometriomas pode elevar significativamente os níveis séricos de CA-125, mimetizando também neoplasias epiteliais ovarianas⁽⁹⁾. No entanto, história e/ou exames prévios demonstrando endometriomas ou estes associados a conteúdo hemático peritoneal nos estudo de imagem de emergência devem nos lembrar da possibilidade de ruptura espontânea.

A importância do diagnóstico pré-operatório é auxiliar na decisão do tratamento. Em primeiro lugar, embora alguns casos mais brandos possam ser manejados de forma conservadora, existe uma tendência de exploração cirúrgica precoce, tendo em vista efeitos indesejáveis a longo prazo do fluido endometriótico na cavidade peritoneal, como aderências, dor pélvica e infertilidade⁽⁶⁾. Em segundo lugar, o diagnóstico presuntivo de endometrioma roto, em detrimento a neoplasias ovarianas, auxilia a decisão do cirurgião para exploração laparoscópica com maior segurança.

REFERÊNCIAS

1. Siegelman ES, Oliver ER. MR imaging of endometriosis: ten imaging pearls. *Radiographics*. 2012;32:1675–91.
2. Chamié LP, Blasbalg R, Pereira RM, et al. Findings of pelvic endometriosis at transvaginal US, MR imaging, and laparoscopy. *Radiographics*. 2011;31:E77–100.
3. Bastos BB, Fonseca EKUN, Yamauchi FI, et al. Chocolate cyst with ground glass appearance in endometriomas. *Abdom Radiol (NY)*. 2017;42:2957–8.
4. Togashi K, Nishimura K, Kimura I, et al. Endometrial cysts: diagnosis with MR imaging. *Radiology*. 1991;180:73–8.
5. Evangelinakis N, Grammatikakis I, Salamalekis G, et al. Prevalence of acute hemoperitoneum in patients with endometriotic ovarian cysts: a 7-year retrospective study. *Clin Exp Obstet Gynecol*. 2009;36:254–5.
6. Huang YH, Hsieh CL, Shiao CS, et al. Suitable timing of surgical intervention for ruptured ovarian endometrioma. *Taiwan J Obstet Gynecol*. 2014;53:220–3.
7. Lucey BC, Varghese JC, Anderson SW, et al. Spontaneous hemoperitoneum: a bloody mess. *Emerg Radiol*. 2007;14:65–75.
8. Brown DL, Dudiak KM, Laing FC, et al. Adnexal masses: US characterization and reporting. *Radiology*. 2010;254:342–54.
9. Rani AK, Kapoor D. Ruptured ovarian endometrioma with an extreme rise in serum CA 125 level – a case report: ovarian endometrioma with very high CA-125 level. *Gynecol Oncol Case Rep*. 2012;2:100–1.

Eduardo Kaiser U. N. Fonseca^{1,a}, Bruna Bringel Bastos^{1,b}, Fernando Ide Yamauchi^{1,c}, Ronaldo Hueb Baroni^{1,d}

1. Hospital Israelita Albert Einstein, São Paulo, SP, Brasil.

Correspondência: Dr. Fernando Ide Yamauchi. Hospital Israelita Albert Einstein – Departamento de Imagem. Avenida Albert Einstein, 627, Jardim Leonor. São Paulo, SP, Brasil, 05652-900. E-mail: fernando.yamauchi@einstein.br.

a. <https://orcid.org/0000-0002-0233-0041>; b. <https://orcid.org/0000-0001-9875-8458>; c. <https://orcid.org/0000-0002-4633-3711>; d. <https://orcid.org/0000-0001-8762-0875>.

<http://dx.doi.org/10.1590/0100-3984.2017.0092>



Meningioma intraósseo primário: apresentação atípica de um tumor comum

Primary intraosseous meningioma: atypical presentation of a common tumor

Sr Editor,

Mulher, 41 anos, apresentando aumento da face e déficit visual à esquerda, de aspecto progressivo, há cerca de um ano. Tomografia computadorizada (TC) de crânio mostrou lesão expansiva e esclerótica na parede lateral/superior da órbita esquerda,

estendendo-se ao canal óptico e reduzindo sua amplitude (Figura 1A). Ressonância magnética (RM) demonstrou lesão hipointensa em T1 e T2, sem captação significativa do meio de contraste, associada a discreto espessamento captante de contraste da paquimeninge adjacente, os quais provocavam compressão do nervo óptico esquerdo (Figuras 1B, 1C e 1D). Estudo histopatológico confirmou o diagnóstico de meningioma intraósseo.

A literatura radiológica brasileira vem, recentemente, ressaltando a importância dos exames de imagem no aprimoramento do diagnóstico do sistema nervoso central⁽¹⁻³⁾. O meningioma é o

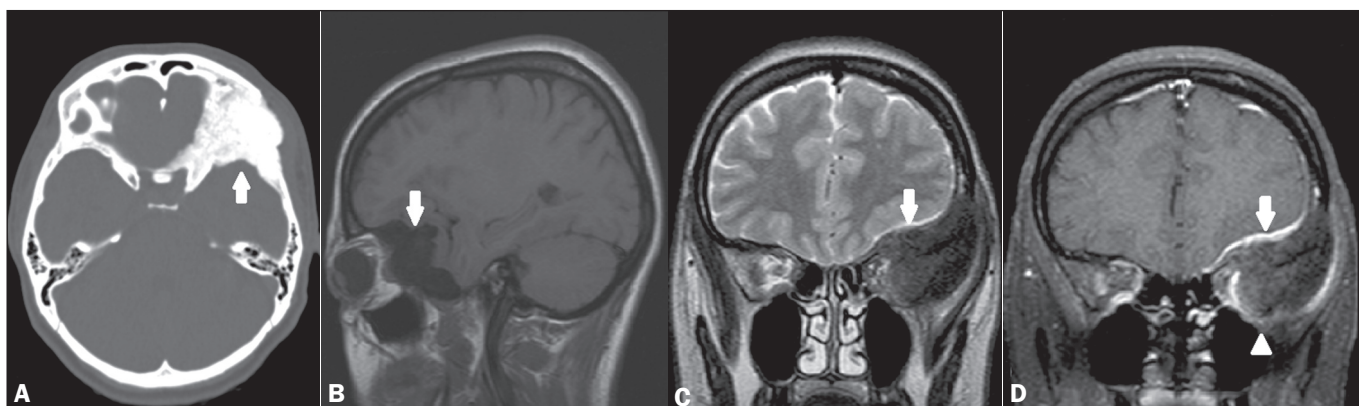


Figura 1. A: TC, corte axial, janela óssea, demonstrando lesão expansiva, osteoblástica, acometendo a parede lateral/superior da órbita esquerda (seta). B: RM, T1 sem contraste, corte sagital, demonstrando a hipointensidade da lesão em T1 (seta). C: RM, T2, corte coronal, mostrando o baixo sinal da lesão em T2 (seta). Notar ainda o efeito compressivo e deslocamento das estruturas intraorbitárias, inclusive do nervo óptico. D: RM, T1 pós-contraste, corte coronal, mostrando que a lesão não possui captação significativa pelo meio de contraste (cabeça de seta), observando-se apenas discreta captação na dura-máter subjacente ao tumor (seta).