

Propedêutica radiológica do impacto femoroacetabular em tempos de tomografia computadorizada e ressonância magnética: o que o radiologista precisa saber*

Radiological propedeutics of femoroacetabular impingement in times of computed tomography and magnetic resonance imaging: what a radiologist needs to know

Rafael Borges Nunes¹, Denise Tokechi Amaral², Valesca Sarkis de Oliveira³

Resumo Após breve descrição dos tipos de impacto femoroacetabular, este trabalho demonstra o protocolo de radiologia convencional, tomografia computadorizada e ressonância magnética para os casos de impacto, desenvolvido nos últimos oito anos em parceria com serviços de referência em ortopedia. Demonstra-se a propedêutica radiológica básica de cada método, revisando os aspectos mais relevantes na avaliação do quadril.

Unitermos: Impacto femoroacetabular; Radiologia convencional; Tomografia computadorizada; Imagem por ressonância magnética; Propedêutica radiológica.

Abstract Following a brief description of the types of femoroacetabular impingement, the present article describes the protocol of conventional radiology, computed tomography and magnetic resonance imaging for cases of impingement, developed over the last eight years in a partnership with reference orthopedic institutions. Basic radiological propedeutics is described for each of the methods, reviewing the most relevant findings in the assessment of the hip.

Keywords: Femoroacetabular impingement; Conventional radiology; Computed tomography; Magnetic resonance imaging; Radiological propedeutics.

Nunes RB, Amaral DT, Oliveira VS. Propedêutica radiológica do impacto femoroacetabular em tempos de tomografia computadorizada e ressonância magnética: o que o radiologista precisa saber. *Radiol Bras.* 2011 Jul/Ago;44(4):249-255.

INTRODUÇÃO

O quadril é uma articulação complexa do ponto de vista biomecânico e está sujeito a estresse constante decorrente do suporte de peso corporal. Pode ser acometido por afecções congênitas, degenerativas, inflamatórias, traumáticas e neoplásicas, sendo o procedimento cirúrgico, em muitas situações, incluído na terapêutica⁽¹⁾.

Nas últimas décadas, a avaliação por imagem dessa articulação apresentou notável avanço, principalmente com o advento da tomografia de multidetectores (TCMD) e da ressonância magnética de alto campo (RM). O uso de reformações multiplanares e 3D viabilizadas pela TCMD e a realização de artroressonância magnética (artro-RM) fornecem informações importantes para o manejo das afecções do quadril, que no passado não faziam parte do cotidiano do radiologista. Além disso, com o desenvolvimento dos procedimentos artroscópicos na última década, a avaliação por imagem dessa articulação passou por uma importante curva de aprendizado.

Em tempos de aparelhos de última geração, entretanto, a radiologia convencional permanece como peça fundamental, sendo o seu uso aliado aos demais métodos de imagem um desafio para o radiologista. Nesse contexto, procuramos estabelecer um protocolo de avaliação por imagem do quadril, que tem sido resultado de trabalho conjunto com alguns serviços de referência em ortopedia nos últimos oito anos.

CONCEITOS

Impacto femoroacetabular

A principal função do lábio acetabular é promover uma pressão intra-articular negativa, que permite uma distribuição homogênea do líquido intra-articular, aumentando a lubrificação fluida, prevenindo o contato direto das superfícies articulares e distribuindo a força aplicada sobre a cartilagem hialina.

A porção anterior e anterossuperior da junção condrolabral apresenta uma maior predisposição a lesões labrais, podendo-se citar como causas possíveis uma maior demanda mecânica e a hipovascularização do lábio nessa região. Com a rotura labral, haveria alteração da biomecânica do quadril, determinando erosões condrais⁽²⁾ e iniciando o processo degenerativo articular.

Dentre as causas de lesão labral, destaca-se o impacto femoroacetabular (IFA), que pode ser dividido em dois tipos: *pin- cer* e *cam*. O primeiro é decorrente do impacto repetitivo entre o lábio acetabular e a transição cabeça/colo femoral nos casos

* Trabalho realizado na Med Imagem Diagnósticos por Imagem, Hospital Beneficência Portuguesa de São Paulo, São Paulo, SP, Brasil.

1. Membro Titular do Colégio Brasileiro de Radiologia e Diagnóstico por Imagem (CBR), Fellowship da área de Musculoesquelético da Med Imagem Diagnósticos por Imagem, Hospital Beneficência Portuguesa de São Paulo, São Paulo, SP, Brasil.

2. Doutora, Membro Titular do Colégio Brasileiro de Radiologia e Diagnóstico por Imagem (CBR), Radiologista da área de Musculoesquelético da Med Imagem Diagnósticos por Imagem, Hospital Beneficência Portuguesa de São Paulo, São Paulo, SP, Brasil.

3. Membro Titular do Colégio Brasileiro de Radiologia e Diagnóstico por Imagem (CBR), Radiologista da área de Musculoesquelético da Med Imagem Diagnósticos por Imagem, Hospital Beneficência Portuguesa de São Paulo, São Paulo, SP, Brasil.

Endereço para correspondência: Dr. Rafael Borges Nunes, Rua José Getúlio, 192, ap. 303, Liberdade. São Paulo, SP, Brasil, 01509-000. E-mail: rafaufpa@yahoo.com.br

Recebido para publicação em 15/11/2010. Aceito, após revisão, em 15/3/2011.

de excesso de cobertura acetabular (retroversão acetabular e coxa profunda/protrusa), sendo o lábio a estrutura mais vulnerável da cadeia fisiopatológica⁽³⁾. Predomina na faixa etária dos 20 aos 40 anos, particularmente nas mulheres, ou em mulheres jovens no início da atividade esportiva. Dentre as causas de protrusão acetabular, podem-se citar, ainda: osteoporose, osteomieloma, osteogênese imperfeita, artrite reumatoide, Paget, hipofosfatemia ou idiopática (pelve de Otto)⁽⁴⁾. O tipo *cam* está relacionado à perda da concavidade da transição cabeça/colo femoral, que determina impacto na porção anterossuperior da cartilagem acetabular, com posterior erosão condral e destacamento do lábio adjacente. Esta perda de concavidade é vista ainda nos casos de epifisiólise da cabeça femoral, seqüela de Legg-Perthes e de fratura no colo femoral^(4,5).

Radiologia convencional

As incidências radiográficas que podem ser utilizadas na propedêutica do IFA são: a) radiografia de frente da bacia em ortostase e decúbito dorsal; b) Lauenstein; c) Lequesne; d) Ducroquet; e) *Cross table* ou perfil de Arcelin; f) Dunn.

a) Radiografia de frente da bacia em ortostase e decúbito dorsal

O paciente é posicionado em ortostase, com rotação interna dos pés (cerca de 15°), sendo a radiografia centrada a 2 cm acima da sínfise púbica⁽⁶⁾. A rotação interna faz com que o trocanter maior não se sobreponha ao colo femoral. Os forames obturatórios e as asas dos ilíacos devem estar simétricos⁽⁷⁾ e o cóccix alinhado com a sínfise, distando no máximo 2,5 cm (Figura 1).

Nesta incidência avaliam-se: ângulo colodiafisário; ângulo de cobertura acetabular; coxa profunda; retroversão acetabular; transição cabeça/colo femoral. O ângulo colodiafisário é formado pela intersecção das linhas traçadas ao longo dos eixos do colo e da diáfise femoral (valor normal: entre 125 e 140°; acima de 140°, coxa valga; abaixo de 125°, coxa vara). O ângulo de cobertura acetabular é formado pela intersecção de duas linhas a partir do centro da cabeça femoral, uma delas perpendicular e outra tangenciando o rebordo acetabular (valor normal: entre 25 e 40°; acima de 40°, indica excesso de cobertura acetabular; entre 20 e 25°, déficit de cobertura; abaixo de 20°, acetábulo displásico) (Figura 2).

b) Incidência de Lauenstein (posição de rã)

O paciente é posicionado em decúbito dorsal, em abdução e rotação externa máxima dos quadris, com a planta dos pés justapostas, tendo como principal objetivo a avaliação da porção anterossuperior da cabeça femoral, nos casos em que há suspeita de fraturas subcondrais ou osteonecrose⁽⁸⁾ (Figura 3).

c) Falso perfil de Lequesne

O paciente é colocado em ortostase, com o quadril de interesse junto ao chassi. A linha entre os ombros do paciente deve estar angulada a 65°, e o pé do lado a ser estudado deve estar paralelo em relação ao chassi. Para saber se a radiografia ficou bem posicionada, deve haver a distância de uma cabeça femoral entre as cabeças⁽⁷⁾. Através dessa incidência, pode-se avaliar o espaço articular nos compartimentos anterior e posterior^(6,7) (Figura 3).

d) Incidência de Ducroquet

O paciente é posicionado em decúbito dorsal, com o quadril fletido a 90° e abduzido 45°, e o raio central deve ser perpendicular à raiz da coxa. Nessa incidência, é possível avaliar a perda da concavidade da

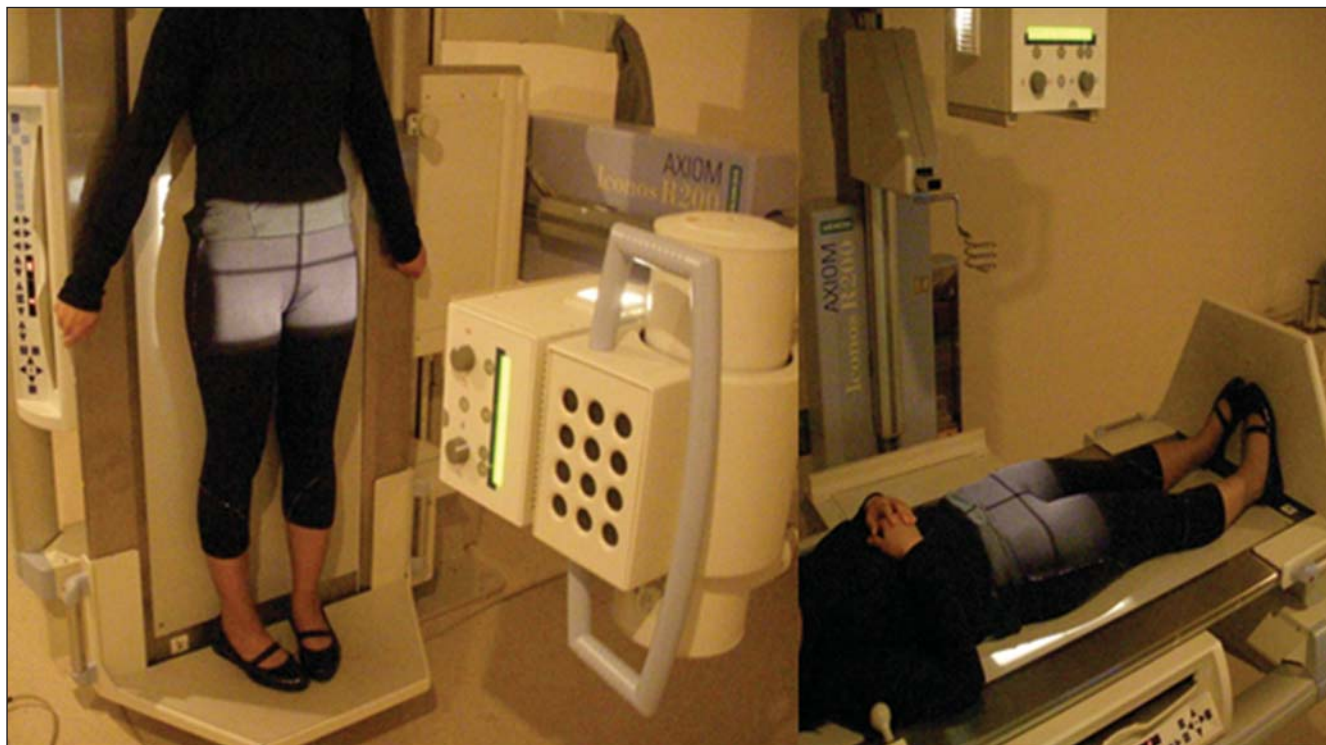

Figura 1. Radiografia em anteroposterior, centrada 2 cm acima da sínfise púbica, com rotação interna dos membros inferiores.

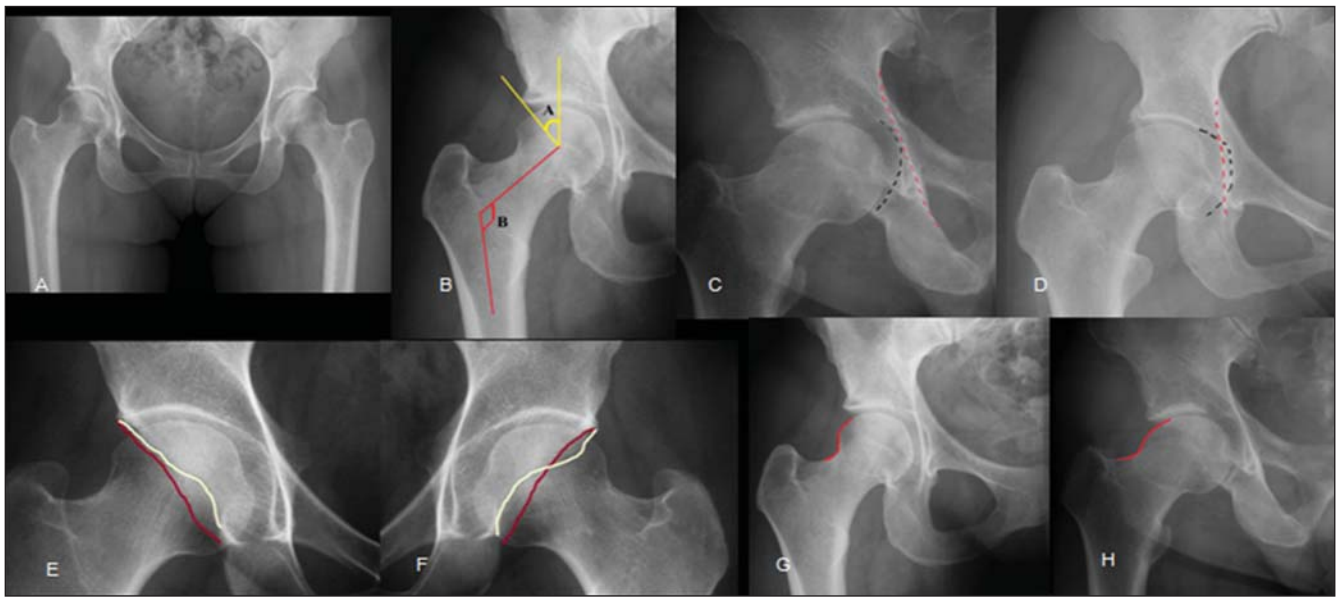


Figura 2. **A:** Radiografia de frente da bacia. **B:** Em amarelo, ângulo de cobertura acetabular (A), e em vermelho (B), ângulo colodiafisário. **C:** No quadril normal, o fundo do acetábulo (representado pela linha tracejada preta) não deve ultrapassar medialmente a linha isquiática (linha tracejada vermelha). **D:** Nos casos de coxa profunda, o fundo acetabular projeta-se medialmente à linha ilioisquiática. **E:** No quadril normal, a linha amarela (traçada sobre a borda anterior do acetábulo) projeta-se medialmente à linha vermelha (borda posterior). **F:** Na retroversão acetabular existe o cruzamento das linhas, conhecido como sinal do oito ou *crossing sign*. **G:** Transição cabeça-colo femoral de aspecto normal. **H:** Perda da concavidade habitual da transição cabeça-colo femoral, encontrada nos casos de impacto do tipo *cam*.

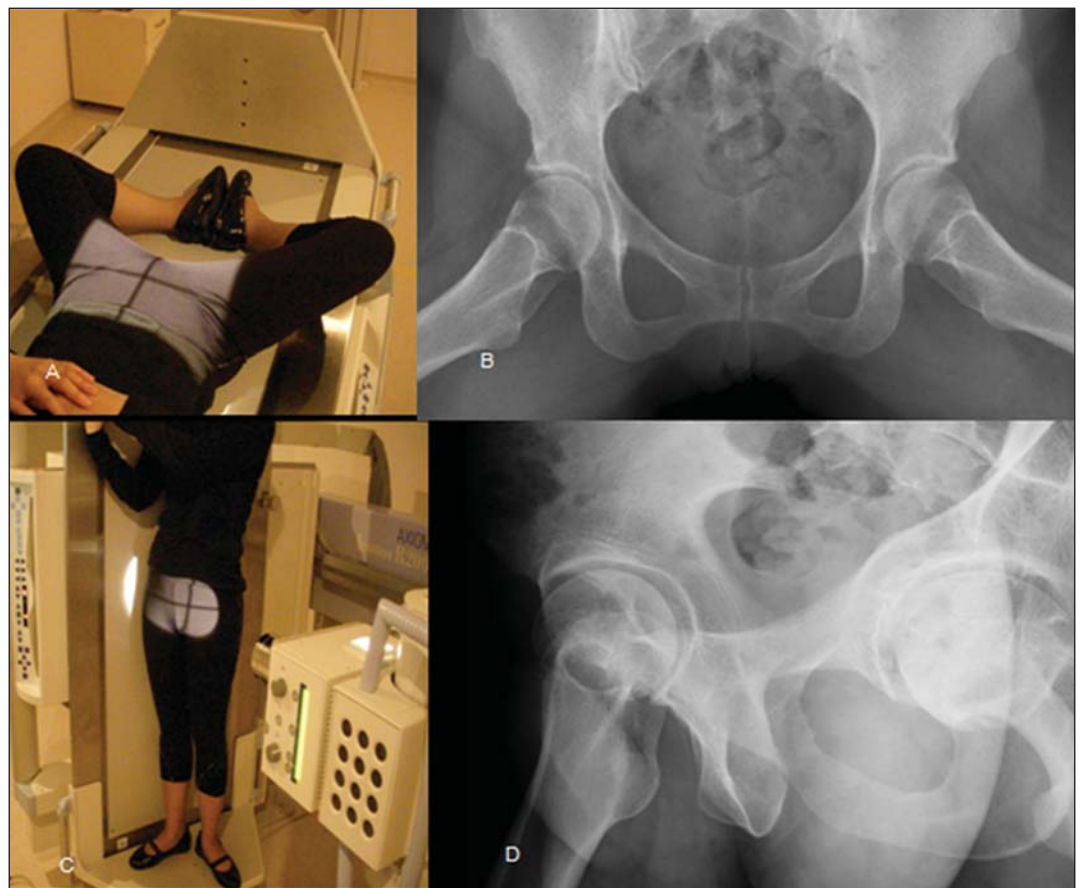


Figura 3. Posicionamento (A) e incidência de Lauenstein (B). Posicionamento (C) e incidência de Lequesne (D).

porção anterior da transição cabeça/colo femoral nos casos de IFA do tipo *cam* (Figura 4).

e) Incidência cross table ou perfil cirúrgico de Arcelin

Paciente em decúbito dorsal, com o membro inferior de interesse estendido e flexão máxima do contralateral, com distância foco-filme de cerca de 1,2 m e com o raio horizontal angulado 45° cefálico, centrado na raiz da coxa⁽⁷⁾. É de fundamental importância no estudo do impacto do tipo *cam*, para a avaliação da porção anterior da transição cabeça/colo femoral, com o cálculo do ângulo alfa nos casos duvidosos. Para o cálculo do ângulo alfa: traça-se um círculo na cabeça femoral; a partir do centro deste círculo, traçam-se duas linhas, uma no sentido do eixo do colo femoral e outra até o ponto onde a cortical da porção anterior da transição cabeça/colo perde o contato com o círculo (Figura 4) (valor normal: < 55°)⁽⁶⁾.

f) Incidência de Dunn

A incidência de Dunn é uma variante da incidência de Ducroquet, realizada com o paciente em ortostase, com o quadril fletido a 45° e abduzido a 20°, sendo que o raio central deve ser perpendicular à raiz da coxa (Figura 5). É útil na avaliação da porção anterossuperior da transição cabeça/colo femoral.

Tomografia computadorizada

As imagens de TC são obtidas em aparelhos de multidetectores, sendo após reformadas em estações de trabalho, com reconstruções multiplanares (coronal, sagital oblíquo e axial). A reformação no plano sagital oblíquo permite melhor avaliação da transição cabeça/colo femoral (Figura 6). Nas reformações 3D, faz-se a desarticulação do quadril, individualizando-se o fêmur e o acetábulo separadamente, documentando-os com giros de 45°. Isto fornece ao ortopedista uma percepção tridimensional das alterações da articulação, facilitando o seu entendimento e permitindo um melhor planejamento pré-operatório (Figura 6).

Ressonância magnética

Considerações técnicas

A RM é o método de escolha na avaliação dos músculos, tendões, ligamentos, lá-

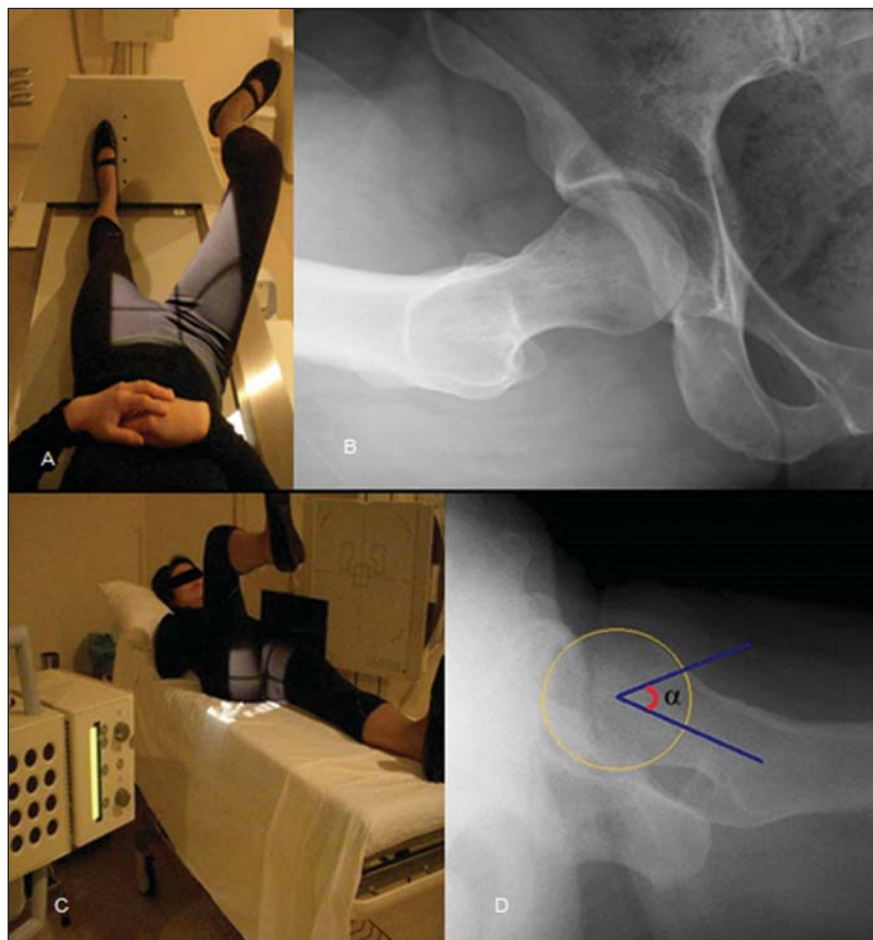


Figura 4. Posicionamento (A) e incidência de Ducroquet (B). Posicionamento (C) e incidência *cross table* (D), com demonstração do ângulo alfa (α).

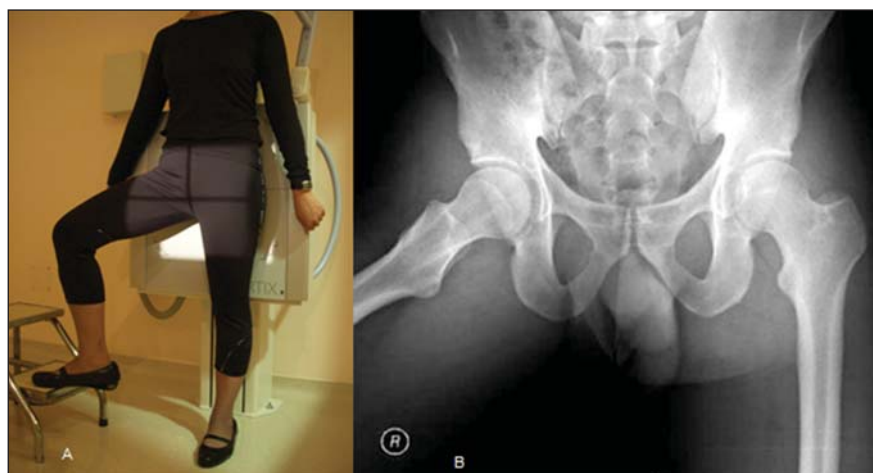

Figura 5. Posicionamento (A) e incidência radiográfica de Dunn (B).

bio acetabular e cartilagem. Em nosso serviço, as imagens são obtidas em aparelhos de 1,5 e 3 T, nas sequências *fast spin-echo* (FSE) coronal T1, axial/coronal/sagital reto T2 e sagital oblíquo DP com saturação de

gordura (planejamento no maior eixo do colo femoral a partir do *scout* no plano coronal) (Figura 7). Na nossa experiência, o sagital oblíquo tem sido a melhor sequência para avaliação de lesões labrais.

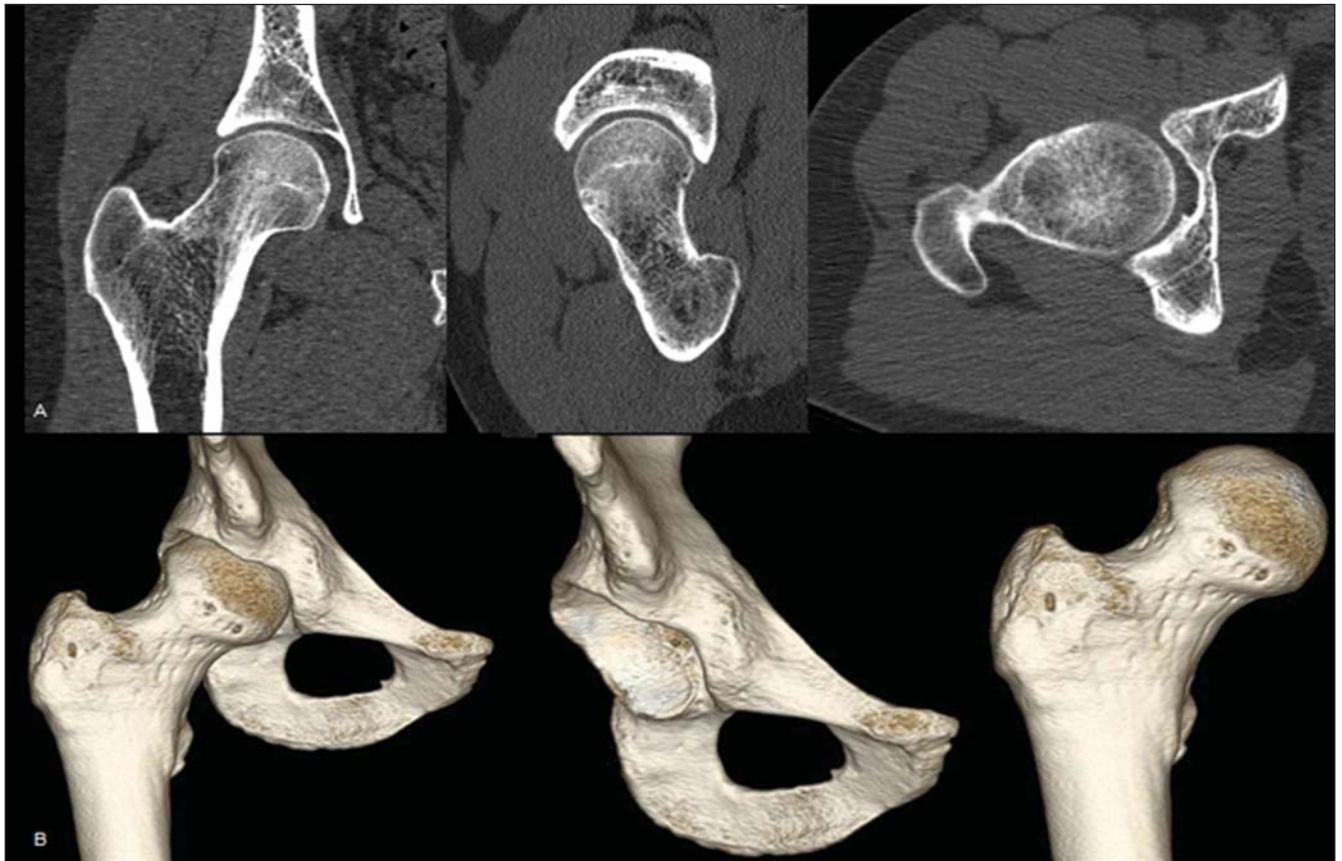


Figura 6. A: Reformações multiplanares nos planos coronal, sagital oblíquo e axial, respectivamente. **B:** Reformações 3D antes e após a desarticulação do quadril.

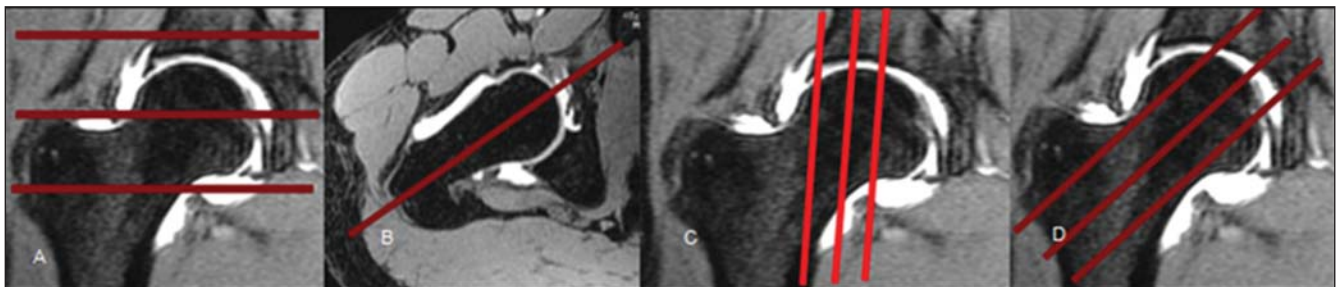


Figura 7. Posicionamento dos planos de corte de RM: axial (A), coronal (B), sagital reto (C) e sagital oblíquo (D).

O algoritmo da avaliação por RM deve começar com o exame convencional, sendo reservada a artro-RM para casos duvidosos, em que haja dissociação clínico-radiológica ou para prova terapêutica na diferenciação da dor intra ou extra-articular.

Na artro-RM, a punção da articulação é orientada pela radioscopia, introduzindo a agulha a 90°, orientando-se em direção ao quadrante superolateral da transição cabeça/colo femoral⁽⁸⁾. Pode ser ainda realizada por ultrassonografia ou por TC. Utiliza-se solução contendo meio de contraste iodado,

anestésico (bupivacaína/Marcaína®), água destilada e meio de contraste paramagnético a 0,2 mmol/l (0,1 ml em 20 ml de solução)⁽⁹⁾. Sempre é realizada a manobra de pesquisa de impacto, com flexão, adução e rotação interna do quadril, antes e após a injeção intra-articular. Caso haja melhora da dor após a introdução do anestésico, há indícios de que esta é de natureza intra-articular. Porém, se não houver melhora, não se afasta essa possibilidade⁽⁹⁾.

O protocolo da artro-RM consiste em seqüências FSE com saturação de gordura

(axial/coronal T1, axial/sagital reto T2 e sagital oblíquo DP) e coronal T1 sem saturação. A saturação de gordura aumenta o contraste entre o gadolínio intra-articular e os tecidos moles adjacentes⁽¹⁰⁾.

PROPEDÊUTICA DE IMAGEM DAS LESÕES CONDRAIS E DO LÁBIO ACETABULAR

O lábio acetabular normal caracteriza-se pelo seu formato triangular, apresentando baixo sinal em todas as seqüências⁽¹¹⁾.

Eventualmente, pode ser observado um sulco labral, o qual se preenche pelo meio de contraste, não devendo ser confundido com rotura.

Os sulcos labrais foram descritos em diversas localizações, sendo mais prevalen-

tes nos quadrantes inferiores e posterossuperior^(12,13) (Figura 8). Os sulcos nas porções posterossuperiores podem ser proeminentes e devem ser diferenciados das roturas labrais, sendo caracterizados por hiper-sinal em T2 ou interposição do meio con-

traste com contornos regulares, não transfixantes, e o lábio adjacente com morfologia preservada⁽¹²⁾.

As roturas labrais caracterizam-se pela interposição irregular do meio de contraste na interface condrolabral, transfixantes, podendo estar associadas a cistos intra ou perilabrais⁽¹¹⁾ (Figura 9).

Apesar da delgada espessura da cartilagem de revestimento da articulação do quadril, é de fundamental importância a mensuração das lesões condrais associadas às roturas do lábio⁽¹⁴⁾, pois a tomada de conduta e o sucesso terapêutico dependem da extensão do comprometimento condral (Figura 10).

CONCLUSÃO

A avaliação por imagem do quadril passou por muitas mudanças na última década, principalmente após o advento dos procedimentos artroscópicos, devendo o radiologista estar familiarizado com a biomecânica e fisiopatologia do impacto femoroace-

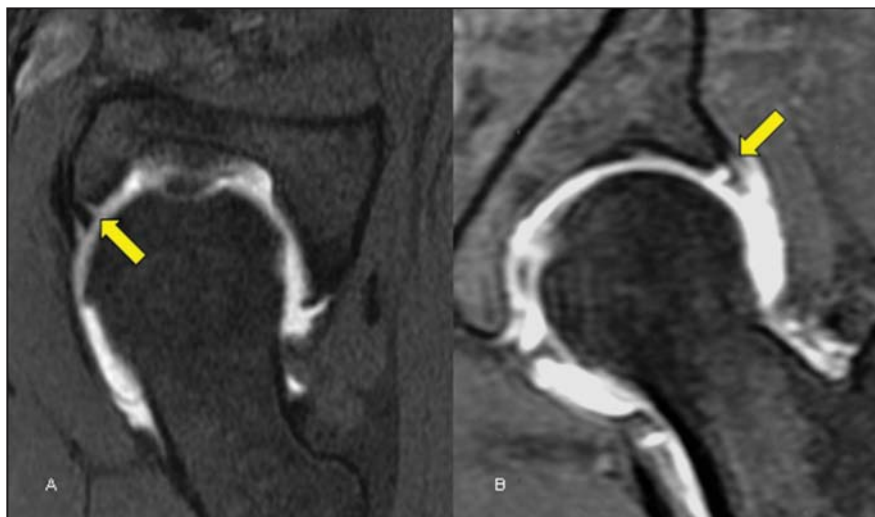


Figura 8. Sulcos sublabrais anteroinferior (A) e posterossuperior (B).

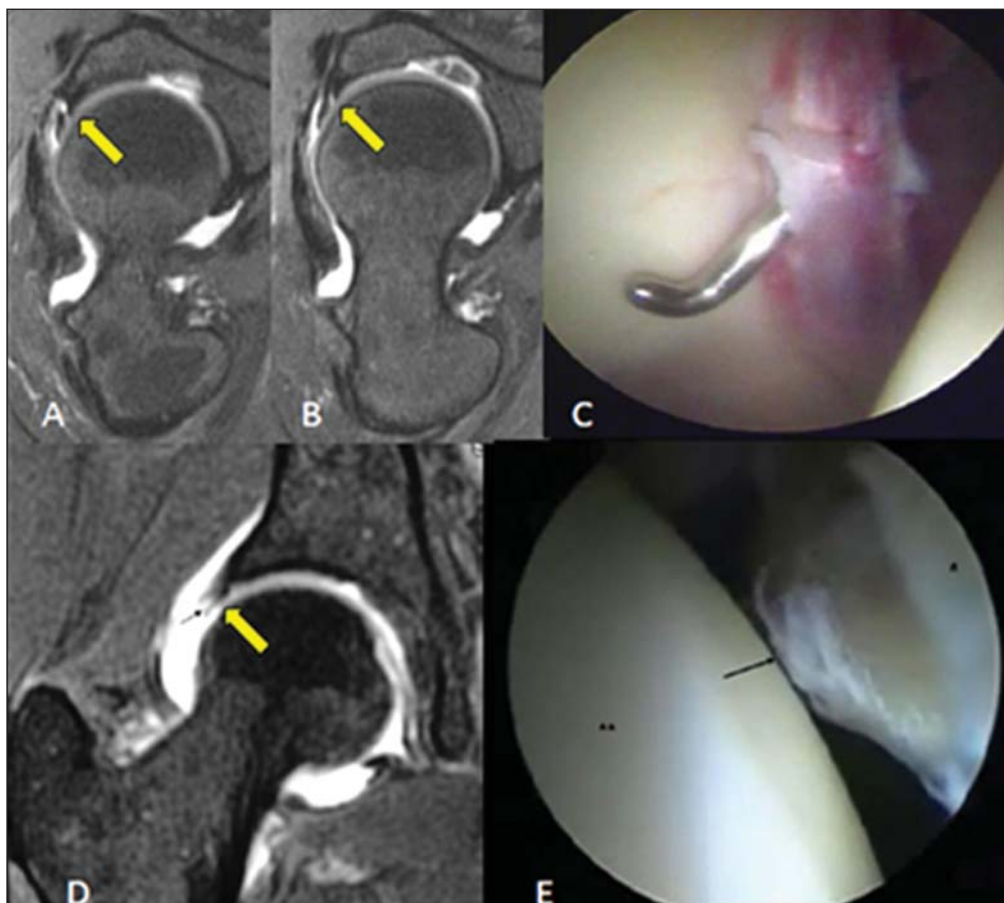


Figura 9. A,B: Rotura na junção condrolabral, na porção anterossuperior do lábio acetabular (seta), preenchida pelo meio de contraste na arto-RM, plano sagital oblíquo. C: Na artroscopia, o lábio encontra-se desvitalizado, de coloração arroxeada, sendo transfixado pelo probe. D: Alterações degenerativas no lábio acetabular, com fissuras na substância e aspecto franjado à artroscopia (E).

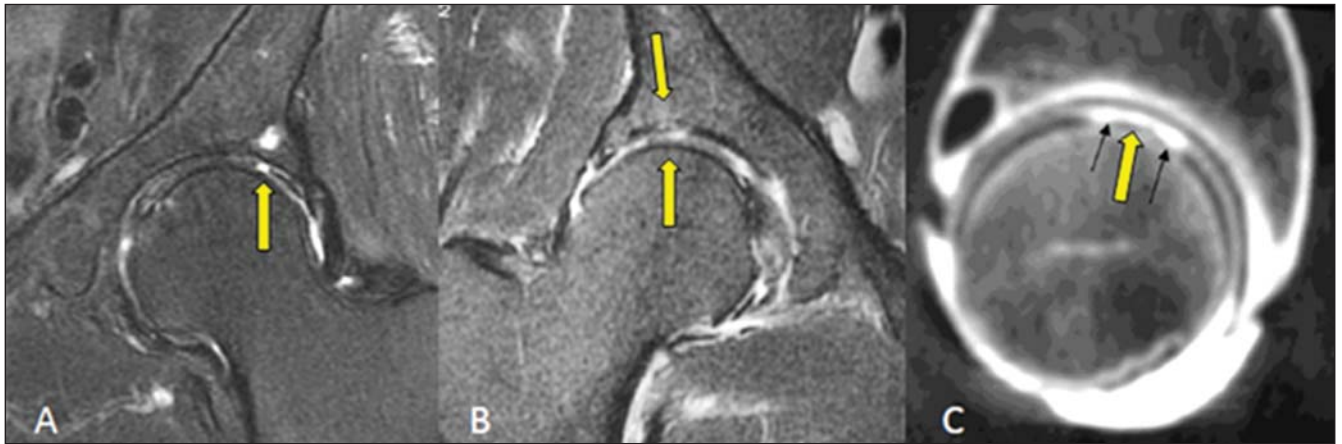


Figura 10. A: Erosão condral focal e profunda com exposição óssea e formação de cisto subcondral no teto acetabular. **B:** Afilamento e irregularidade difusa da cartilagem de revestimento de ambos os componentes da articulação, com edema da medular óssea no acetábulo. **C:** Artrotomografia evidenciando erosão condral profunda na cabeça femoral preenchida por contraste.

tabular e conhecer a propedêutica por imagem dessa articulação.

Agradecimento

Ao Dr. Giancarlo Polesello, pelas imagens de artroscopia cedidas.

REFERÊNCIAS

1. Fishman EK, Magid D, Mandelbaum BR, et al. Multiplanar (MPR) imaging of the hip. *Radiographics*. 1986;6:7-54.
2. McCarthy JC, Noble PC, Schuck MR, et al. The watershed labral lesion: its relationship to early arthritis of the hip. *J Arthroplasty*. 2001;16(8 Suppl 1):81-7.
3. Siebenrock KA, Schoeniger R, Ganz R. Anterior femoro-acetabular impingement due to acetabular retroversion. Treatment with periacetabular osteotomy. *J Bone Joint Surg Am*. 2003;85-A:278-86.
4. Beall DP, Sweet CF, Martin HD, et al. Imaging findings of femoroacetabular impingement syndrome. *Skeletal Radiol*. 2005;34:691-701.
5. Ito K, Leunig M, Ganz R. Histopathologic features of the acetabular labrum in femoroacetabular impingement. *Clin Orthop Relat Res*. 2004;(429):262-71.
6. Tannast M, Siebenrock KA, Anderson SE. Femoroacetabular impingement: radiographic diagnosis – what the radiologist should know. *AJR Am J Roentgenol*. 2007;188:1540-52.
7. Godefroy D, Chevrot A, Morvan G, et al. Les clichés simples du bassin. *J Radiol*. 2008;89:679-91.
8. Crim J, Morrison WB. Hip procedures. In: Crim J, Morrison WB, editors. *Specialty imaging™. Arthrography: principles and practice in radiology*. 1st ed. Philadelphia, PA: Amirsys; 2009. p. 130-3.
9. Fitzgerald RH Jr. Acetabular labrum tears. Diagnosis and treatment. *Clin Orthop Relat Res*. 1995;(311):60-8.
10. Chan YS, Lien LC, Hsu HL, et al. Evaluating hip labral tears using magnetic resonance arthrography: a prospective study comparing hip arthroscopy and magnetic resonance arthrography diagnosis. *Arthroscopy*. 2005;21:1250.
11. Petersilge CA. From the RSNA Refresher Courses. Radiological Society of North America. Chronic adult hip pain: MR arthrography of the hip. *Radiographics*. 2000;20 Spec No:S43-S52.
12. Studler U, Kalberer F, Leunig M, et al. MR arthrography of the hip: differentiation between an anterior sublabral recess as a normal variant and a labral tear. *Radiology*. 2008;249:947-54.
13. Saddik D, Troupis J, Tirman P, et al. Prevalence and location of acetabular sublabral sulci at hip arthroscopy with retrospective MRI review. *AJR Am J Roentgenol*. 2006;187:W507-11.
14. Schmid MR, Nötzli HP, Zanetti M, et al. Cartilage lesions in the hip: diagnostic effectiveness of MR arthrography. *Radiology*. 2003;226:382-6.