

Qual o seu diagnóstico? • Which is your diagnosis?

Pedro José de Santana Júnior¹, Kim-Ir-Sen Santos Teixeira², Pedro Paulo Teixeira e Silva Torres³, Ana Caroline Vieira Aurione⁴, Diogo Neves Jacó¹, Glauco Santana Batista¹

Trabalho realizado no Departamento de Radiologia e Diagnóstico por Imagem do Hospital das Clínicas da Universidade Federal de Goiás (HC-UFG), Goiânia, GO, Brasil. 1. Médicos Residentes em Radiologia e Diagnóstico por Imagem do Hospital das Clínicas da Universidade Federal de Goiás (HC-UFG), Goiânia, GO, Brasil. 2. Doutor, Professor Adjunto e Chefe do Departamento de Radiologia e Diagnóstico por Imagem do Hospital das Clínicas da Universidade Federal de Goiás (HC-UFG), Goiânia, GO, Brasil. 3. Médico Radiologista da Clínica Multimagem Diagnósticos, Goiânia, GO, Brasil. 4. Acadêmica de Medicina da Faculdade de Medicina da Universidade Federal de Goiás (UFG), Goiânia, GO, Brasil. Endereço para correspondência: Dr. Pedro José de Santana Júnior. Rua T-36, nº 3485, Edifício Solar dos Tocantins, ap. 104, Setor Bueno. Goiânia, GO, Brasil, 74223-050. E-mail: psantanajr@hotmail.com

Santana Júnior PJ, Teixeira KISS, Torres PPTS, Aurione ACV, Jacó DN, Batista GS. Qual o seu diagnóstico? Radiol Bras. 2010; 43(6):IX-X.

Paciente do sexo masculino, 41 anos de idade, procedente de Goiânia, GO, com queixa de dor no hemitórax direito, ventilatório-dependente, há 40 dias. Relatava também dispneia aos moderados esforços e tosse seca ocasional. Ao exame físico notava-se expansibilidade torácica diminuída e murmúrio vesicular abolido na base pulmonar direita. O paciente foi encaminhado ao Serviço de Radiologia e Diagnóstico por Imagem, onde foram realizados exames de radiografia e tomografia computadorizada (TC) de tórax.

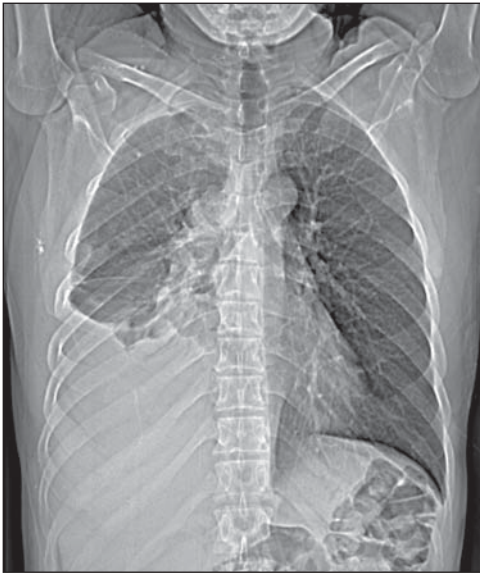

Figura 1. Radiografia digital de tórax.

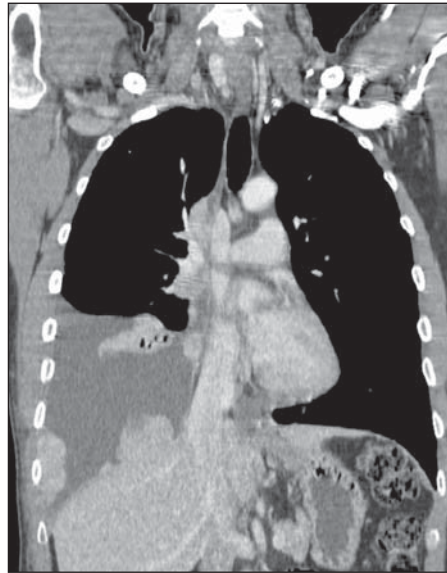


Figura 2. TC de tórax, janela de mediastino, corte coronal com contraste.

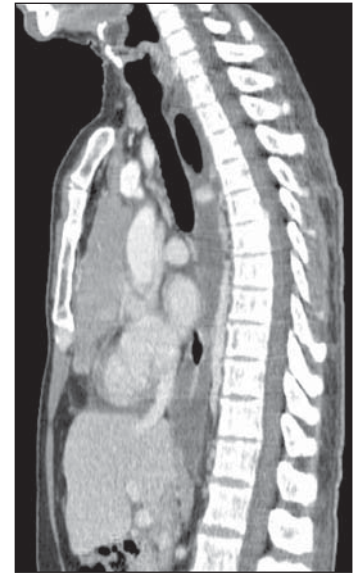

Figura 3. TC de tórax, janela de mediastino, corte sagital com contraste.

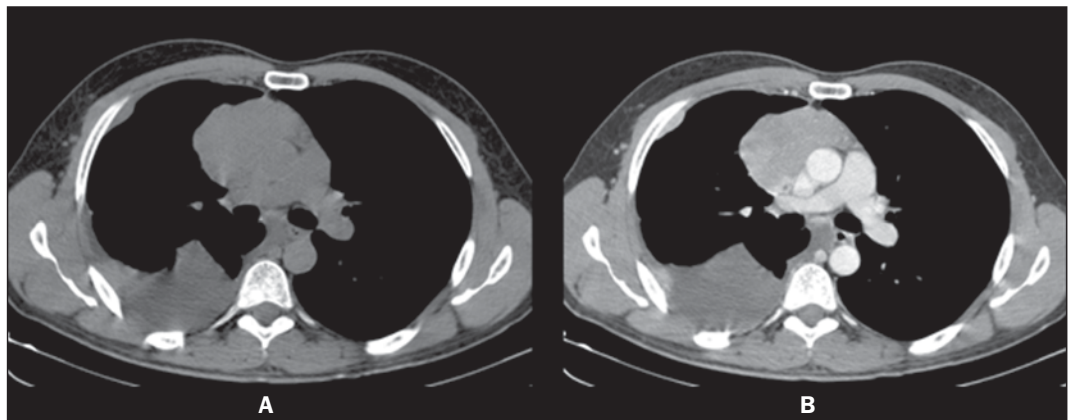


Figura 4. TC de tórax, janela de mediastino, cortes axiais sem (A) e com (B) contraste.

Descrição das imagens

Figura 1. Radiografia digital de tórax. Alargamento mediastinal associado a velamento do terço inferior do hemitórax direito. Redução volumétrica do pulmão direito.

Figura 2. TC de tórax, janela de mediastino, corte coronal com contraste. Lesões nodulares sólidas lobuladas pleurodiafragmáticas à direita apresentando realce homogêneo. Derrame pleural à direita.

Figura 3. TC de tórax, janela de mediastino, corte sagital com contraste. Massa sólida lobulada mediastinal anterior apresentando realce homogêneo. Notar a perda do plano adiposo de clivagem entre a lesão e o pericárdio e vasos da base.

Figura 4. TC de tórax, janela de mediastino, cortes axiais sem (A) e com (B) contraste. Massa sólida lobulada mediastinal anterior mostrando realce homogêneo. Notar o contorno lobulado da lesão, bem como a perda do plano adiposo de clivagem entre a lesão e o pericárdio e pleura.

Diagnóstico: Timoma invasivo com implantes pleurais (*drop* metástases).

COMENTÁRIOS

O timoma é uma entidade tumoral rara. Entretanto, é a neoplasia primária mais comum do mediastino anterior e o tumor primário mais frequente do timo. Afeta predominantemente adultos na 5^a–6^a décadas de vida, sendo raros em jovens e crianças⁽¹⁻³⁾. Não há predomínio entre homens ou mulheres. Aproximadamente 50% dos diagnósticos são feitos em indivíduos assintomáticos que realizam radiografias torácicas por outras causas. Em 25–30% das vezes os pacientes apresentam sinais e sintomas de compressão de estruturas mediastinais adjacentes, como traqueia, nervo laríngeo recorrente e esôfago, manifestando-se como tosse, dispneia, dor torácica, infecções respiratórias e disfagia. Invasão de estruturas vasculares adjacentes pode produzir a síndrome da veia cava superior^(2,4). Cerca de 33% dos pacientes com timoma apresentam miastenia grave e 10–15% dos com miastenia têm um timoma. Também foram descritas associações com outras doenças sistêmicas, incluindo a hipogamaglobulinemia adquirida, aplasia de células eritrocitárias, desordens cutâneas, endocrinológicas e até mesmo do tecido conectivo.

Metástases a distância são manifestações incomuns do timoma, entretanto, quando presentes, os principais sítios são pleura, osso, fígado, rins e sistema nervoso^(5,6).

Os diagnósticos diferenciais do timoma incluem as lesões mediastinais anteriores, que compreendem: lesões tímicas, linfoma, tumor de células germinativas (TCG) e bócios tireoidianos. Deve-se ressaltar que o linfoma pode manifestar-se como uma lesão primária do mediastino anterior ou com infiltração tímica. O TCG mais comum no sexo masculino é o seminoma, porém acomete pacientes da 3^a década de vida, apresentando comumente extensão para a esquerda da linha média e linfonodomegalias mediastinais⁽⁷⁾. No presente relato, a faixa etária do paciente, o fato de os implantes pleurais localizarem-se somente do lado direito, e a ausência de linfonodomegalias mediastinais e de alteração tireoidiana corroboravam o diagnóstico de timoma.

O aspecto radiográfico mais usual do timoma é de massa com densidade de partes moles, variando de 5–10 cm, geralmente com margens lobuladas. A localização mais comum é próximo aos grandes vasos e pericárdio, menos frequentemente próximo ao ângulo cardiofrênico e borda cardíaca, e raramente no pescoço ou em outro compartimento mediastinal (Figuras 1 e 3). Nas projeções laterais apresenta-se como opacidade no espaço retroesternal. Áreas de calcificações podem ser detectadas nas radiografias simples⁽¹⁾.

A TC é o exame de escolha para o diagnóstico de timoma, por sua maior sensibilidade e pela demonstração de infiltração tumoral nos planos adiposos, estruturas vasculares, pulmão adjacente e disseminação pleural^(1,2,5). O aspecto de imagem é de lesão sólida com realce homogêneo na maioria dos casos, porém, podem ser observadas áreas de menor densidade no seu interior, que podem corresponder a formações císticas, necrose ou hemorragia. Essas lesões geralmente crescem em direção a um dos lados do mediastino anterior, o que foi observado para a direita no paciente deste caso (Figura 4). Neste paciente, a doença manifestou-se predominantemente como doença da pleura, sendo essa uma rara apresentação descrita na literatura. Quando presente, observa-se acometimento unilateral, manifestando-se como massas pleurais no-

dulares ou difusas, derrame pleural e até mesmo com espessamento circunferencial. A presença de implantes pleurodiafragmáticos (metástases em gota) é consistente com a forma invasiva do timoma (Figura 2), ocorrendo caracteristicamente no espaço pleural ipsilateral, que podem coalescer, formando uma crosta de tumor^(1,2).

A ressonância magnética não adiciona informações importantes em relação ao estudo tomográfico do timo, mas as avaliações multiplanares podem ser importantes nos casos de dúvida na TC, além de consistir em excelente método para definição de invasão vascular pela lesão, sem a necessidade de uso de contraste intravenoso⁽⁸⁾.

Embora o tratamento cirúrgico seja o mais conhecido para os timomas, neste caso optou-se pelo tratamento quimioterápico, por causa dos múltiplos implantes apresentados pelo paciente. Ele foi encaminhado para o ambulatório de oncologia, sendo determinado o estágio IVa, segundo o sistema proposto por Masaoka et al.⁽⁹⁾. No término deste relato, o paciente já havia finalizado o segundo ciclo de quimioterapia (cisplatina, doxirubicina e prednisona), apresentando boa evolução clínica até então.

REFERÊNCIAS

1. Nasser F, Eftekhari F. Clinical and radiologic review of the normal and abnormal thymus: pearls and pitfalls. *Radiographics*. 2010;30:413–28.
2. Nishino M, Ashiku SK, Kocher ON, et al. The thymus: a comprehensive review. *Radiographics*. 2006;26:335–48.
3. Kallás E, Hueb AC, Kallás IE, et al. Timoma do mediastino médio: relato de caso. *Rev Bras Cir Cardiovasc*. 2005;20:189–91.
4. Santana L, Givica A, Camacho C; Armed Forces Institute of Pathology. Best cases from the AFIP: thymoma. *Radiographics*. 2002;22 Spec No:S95–S102.
5. Tecce PM, Fishman EK, Kuhlman JE. CT evaluation of the anterior mediastinum: spectrum of disease. *Radiographics*. 1994;14:973–90.
6. Shimosato Y, Mukai K. Tumors of the thymus and related lesions. In: Shimosato Y, Mukai K, editors. *Atlas of tumor pathology: tumors of the mediastinum*, fasc 21, ser 3. Washington, DC: Armed Forces Institute of Pathology; 1997. p. 158–68.
7. Lee KS, Im GJ, Han CH, et al. Malignant primary germ cell tumors of the mediastinum: CT features. *AJR Am J Roentgenol*. 1989;153:941–51.
8. Inaoka T, Takahashi K, Mineta M, et al. Thymic hyperplasia and thymus gland tumors: differentiation with chemical shift MR imaging. *Radiology*. 2007;243:869–76.
9. Masaoka A, Monden Y, Nakahara K, et al. Follow-up study of thymomas with special reference to their clinical stages. *Cancer*. 1981;48:2485–92.