

# COLEÇÃO LÍQUIDA ADJACENTE AO LIGAMENTO FALCIFORME EM PACIENTES NO PÓS-OPERATÓRIO IMEDIATO DE TRANSPLANTE DE FÍGADO: ACHADO ULTRA-SONOGRÁFICO NORMAL OU ANORMAL? ESTUDO PROSPECTIVO\*

Márcio Martins Machado<sup>1</sup>, Ana Cláudia Ferreira Rosa<sup>2</sup>, Nestor de Barros<sup>3</sup>, Luciana Mendes de Oliveira Cerri<sup>4</sup>, Giovanni Guido Cerri<sup>5</sup>

**Resumo** Os transplantes de fígado estão sendo cada vez mais realizados, havendo necessidade, cada vez maior, de uma avaliação acurada das possíveis complicações. A ultra-sonografia é entendida, nesse contexto, como o método de escolha para a avaliação inicial das complicações envolvendo o transplante. Os autores relatam, neste estudo, o achado de coleção líquida adjacente ao ligamento falciforme, no pós-operatório imediato de pacientes transplantados de fígado e que não apresentavam nenhum sinal de complicação infecciosa intra-abdominal. Foi demonstrada a presença de coleção líquida em torno do ligamento falciforme em 33 (94,3%) de 35 pacientes avaliados. Dessa forma, os autores sugerem que este achado pode corresponder a aspecto normal encontrado no pós-operatório imediato de transplante de fígado.

*Unitermos:* Fígado; Transplante de fígado; Ultra-sonografia.

**Abstract** *Fluid collection around the falciform ligament in the immediate postoperative period of liver transplantation: an unusual ultrasonographic finding or a normal occurrence? A prospective study.*

Liver transplantations are increasingly being performed, thus requiring accurate evaluation of related complications. Ultrasonography is the first screening technique for the detection of complications of liver transplantation. The authors report the finding of fluid collection around the falciform ligament in the immediate postoperative period of liver transplantation in patients with no signs of intraabdominal sepsis. This finding was observed in 33 (94.3%) of the 35 patients evaluated. The authors consider this finding to be a normal occurrence in the immediate postoperative period of liver transplantation.

*Key words:* Liver; Liver transplantation; Ultrasonography.

## INTRODUÇÃO

O final dos anos 70/início dos anos 80 foi marcado pela introdução da ciclosporina A, iniciando-se uma nova fase nos transplantes de órgãos<sup>(1)</sup>. A partir desse momento, aumentaram-se as perspectivas de sobrevida dos pacientes transplantados e, conseqüentemente, ocorreu um aumento na prevalência de complicações<sup>(2-4)</sup>.

Nesse contexto, os exames de imagem assumem importância fundamental no acompanhamento pós-transplante, imediato ou tardio<sup>(5)</sup>, sendo que a ultra-sonografia apresenta importantes contribuições, na medida em que possibilita a avaliação das estruturas abdominais e do fígado transplantado, de uma maneira dinâmica<sup>(2-5)</sup>.

Um dos achados que freqüentemente temos observado nos pacientes transplantados, no pós-operatório imediato, é representado pela presença de coleção líquida adjacente ao ligamento falciforme junto ao fígado. Esta coleção líquida pode assumir formatos diversos, nodulares ou não. Como os pacientes transplantados estão sujeitos a uma ampla possibilidade de complicações, apresentando-se muitas vezes febris no pós-operatório, a presença de qualquer coleção líquida (especialmente se localizada) é motivo de preocupação.

Neste estudo os autores avaliaram pacientes que evoluíram sem complicações infecciosas intra-abdominais pós-operató-

rias, e correlacionaram com a presença ou ausência dessa coleção líquida adjacente ao ligamento falciforme junto do fígado.

## MATERIAL E MÉTODOS

Os pacientes foram examinados, prospectivamente, no Departamento de Radiologia da Faculdade de Medicina da Universidade de São Paulo e no Hospital Sírio Libanês, São Paulo, SP, no período de março de 1998 a novembro de 2001. Foram avaliados 35 pacientes, sendo 20 do sexo masculino e 15 do sexo feminino, com idades variando de 8 a 54 anos.

Foram avaliados apenas os pacientes que evoluíram sem complicação infecciosa intra-abdominal. Os pacientes apresentaram leucometria e curvas de temperatura corpórea habituais para o pós-operatório de transplante de fígado. Os exames de imagem (ultra-sonografia e tomografia computadorizada helicoidal), quando realizados, não apresentaram achados outros

\* Trabalho realizado no Departamento de Radiologia do Hospital das Clínicas da Faculdade de Medicina da Universidade de São Paulo (HC-FMUSP) e no Departamento de Radiologia do Hospital Sírio Libanês, São Paulo, SP.

1. Médico Radiologista do Hospital das Clínicas da Faculdade de Medicina da Universidade Federal de Goiás (HC-FMUFG), Doutor em Radiologia pela FMUSP.

2. Médica Radiologista do HC-FMUFG, Pós-graduanda do Departamento de Radiologia da FMUSP.

3. Professor Doutor do Departamento de Radiologia da FMUSP.

4. Chefe do Setor de Ultra-Sonografia da Divisão de Clínica Urológica do HC-FMUSP.

5. Professor Titular do Departamento de Radiologia do HC-FMUSP.

Endereço para correspondência: Dr. Márcio Martins Machado. Rua 1027, nº 230, apto. 304, Ed. Fabiana. Goiânia, GO, 74823-120. E-mail: marciommachado@ibest.com.br

Recebido para publicação em 5/8/2002. Aceito, após revisão, em 21/8/2002.

que sugerissem a possibilidade de complicação infecciosa intra-abdominal. De qualquer forma, todos os pacientes tiveram alta hospitalar sem intercorrências infecciosas intra-abdominais.

Com relação ao objeto da presente avaliação, foi observada apenas a presença ou ausência da coleção líquida em torno do ligamento falciforme, não se atendo às suas dimensões. Não foi também avaliada a evolução da coleção líquida ou se suas dimensões aumentaram ou diminuíram no período do estudo.

Os exames foram realizados com aparelho Logiq 500 ou 700 (GE, Milwaukee, Wisconsin, EUA), Toshiba SSH-140 (Tóquio, Japão) e Sonoline-Elegra-Siemens Medical Systems (Issaquah, Washington, EUA). Os transdutores utilizados apresentavam frequência central de 3,5 MHz.

Os pacientes submeteram-se a pelo menos três exames de ultra-sonografia no pós-operatório, o primeiro de um a três dias de pós-operatório, o segundo na segunda semana de pós-operatório e o terceiro na terceira semana de pós-operatório.

## RESULTADOS

Dos 35 pacientes examinados, em 33 (94,3%) foi identificada coleção líquida

bem delimitada em torno do ligamento falciforme adjacente ao fígado, em todos os três exames de ultra-sonografia realizados (Figura 1).

## DISCUSSÃO

A avaliação ultra-sonográfica do fígado transplantado deve ser iniciada por uma cuidadosa análise da ecotextura hepática e da cavidade abdominal. Esta avaliação inicial é realizada pelo modo B (escala em cinza, convencional). Nos primeiros dias do transplante hepático, é comum que encontremos líquido na cavidade abdominal, podendo apresentar ecos ocasionais em suspensão, correspondendo a líquido com densidade variável<sup>(2)</sup>.

A observação de pequenos seromas ou hematomas na região peri-hepática também pode ser comum. Estes achados devem ser analisados em conjunto com o quadro clínico do paciente transplantado. É importante observarmos que na ausência de complicações esses achados iniciais desaparecem em um período variável de dias a semanas<sup>(6)</sup>. Em outros casos podem persistir, e quando associados a manifestações infecciosas (como febre e leucocitose) podem representar complicação do transplante<sup>(2)</sup>.

Um achado que temos observado com frequência nos primeiros dias de pós-operatório dos transplantes hepáticos consiste no encontro de coleção líquida peri-hepática localizada em torno do ligamento falciforme (Figura 1).

Este achado é motivo de preocupação, uma vez que o paciente transplantado pode ser acometido por diversas intercorrências infecciosas. Dessa forma, a presença de febre e de coleção líquida intra-abdominal localizada, como aquela em torno do ligamento falciforme, muitas vezes é vista com preocupação pelos médicos multidisciplinares que acompanham os pacientes transplantados.

No presente estudo observamos a coleção líquida em 33 (94,3%) dos 35 pacientes. Deve ser enfatizado que, nos casos avaliados pelos autores, todos os pacientes evoluíram sem qualquer complicação infecciosa intra-abdominal. Dessa forma, no entendimento dos autores, este achado, por si só, não deve ser indicativo de possível complicação infecciosa intra-abdominal. O achado de coleção líquida adjacente ao ligamento falciforme na região peri-hepática deve ser avaliado no contexto clínico do paciente transplantado, uma vez que, na maioria dos casos, representaria apenas parte do espectro de achados habituais

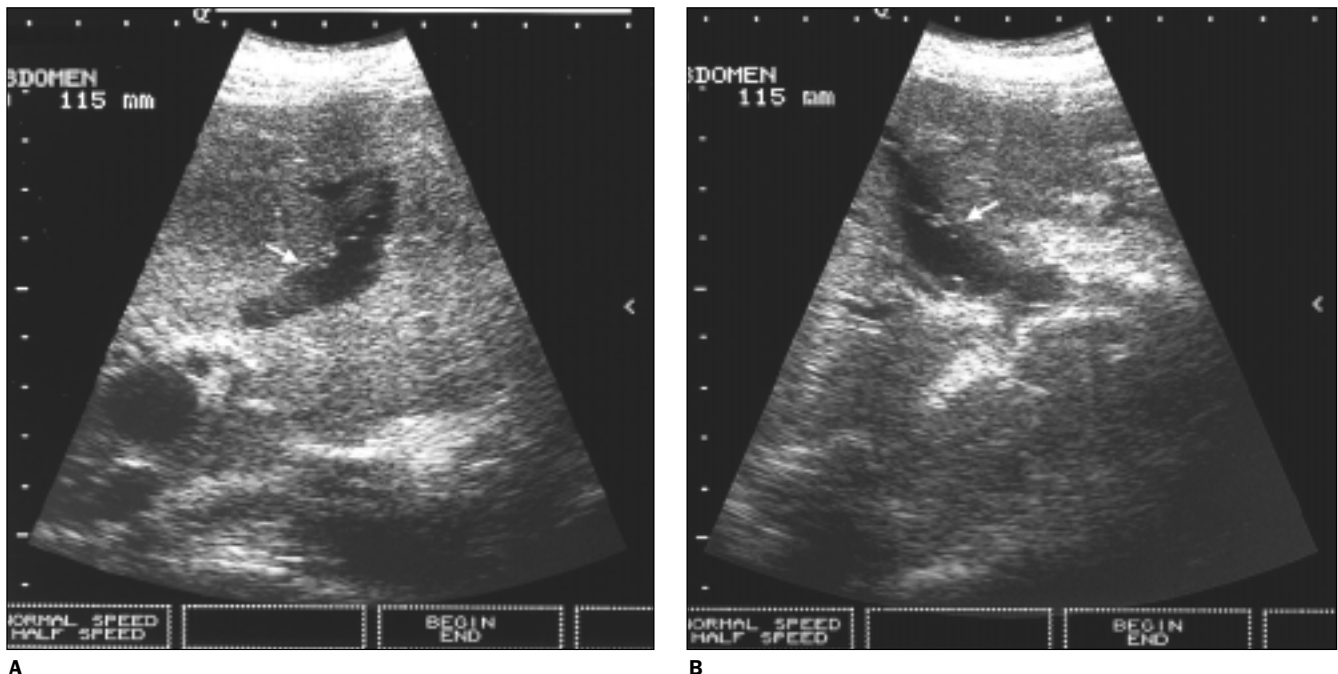


Figura 1. Coleção líquida com finos ecos em suspensão (seta) em torno do ligamento falciforme.

encontrados no pós-operatório recente dos pacientes transplantados.

Do ponto de vista ultra-sonográfico, Machado *et al.*<sup>(2)</sup> já referiram os aspectos dessas coleções líquidas ao redor do ligamento falciforme. Elas apresentam-se-iam anecóides ou hipoeecogênicas, podendo mostrar ecos em suspensão no seu interior. Assumem, às vezes, formatos nodulares, alongados, ou mesmo irregulares, podendo se comunicar com o líquido livre encontrado habitualmente no pós-operatório recente desses pacientes transplantados. Outras vezes, essas imagens poderiam simular coleções bloqueadas. Esses autores<sup>(2)</sup> já enfatizaram que o importante é que o achado seja avaliado no contexto clínico geral do paciente, uma vez que representaria achado habitual e não necessariamente patológico.

Mesmo entendendo que em nosso estudo não comparamos a evolução dos pacientes sem complicações com aqueles que evoluíram com complicações infecciosas intra-abdominais, no pós-operatório do transplante de fígado, consideramos nossos achados significativos. A análise de pacientes que evoluem com complicações infecciosas no pós-operatório de transplante de fígado é muito complexa, na medida em que esses pacientes podem

apresentar causas multifatoriais para suas complicações (tromboses arteriais, venosas, lesões nas vias biliares, perfurações de vísceras ocas, complicações decorrentes dos cateteres venosos centrais, dentre outras)<sup>(7-10)</sup>. Dessa forma, a análise comparativa entre pacientes que evoluíram com complicações infecciosas com aqueles pacientes sem complicações infecciosas, relacionando esses aspectos com a presença ou ausência de coleção líquida em torno do ligamento falciforme, estaria suscetível a múltiplas variáveis que dificultariam análises mais objetivas.

Portanto, entendemos que, avaliando os casos com evolução favorável e demonstrando que o achado ultra-sonográfico em questão (o da coleção líquida) esteve presente na grande maioria dos casos, obtivemos indicativos consistentes para as nossas conclusões.

## CONCLUSÃO

Os autores concluem que a presença de coleção líquida peri-hepática adjacente ao ligamento falciforme, no pós-operatório imediato dos transplantes de fígado, por si só não constitui alteração patológica, tendo sido achado habitual nos pacientes que evoluíram sem qualquer complicação.

## REFERÊNCIAS

1. Calne RY, Rolles K, White DJ, *et al.* Cyclosporin A initially as the only immunosuppressant in 34 recipients of cadaveric organs: 32 kidneys, 2 pancreases, and 2 livers. *Lancet* 1979;2:1033-6.
2. Machado MM, Rosa ACF, Cerri GG. Doenças hepáticas difusas, hipertensão portal e transplante de fígado. *In:* Cerri GG, Oliveira IRS, eds. *Ultra-sonografia abdominal*. Rio de Janeiro: Revinter, 2002;55-124.
3. Machado MM, Zan ASCN, Oliveira IRS, Cerri GG. Aspectos ultra-sonográficos e anátomo-clínicos das complicações vasculares da artéria hepática e da veia porta no transplante hepático. *Radiol Bras* 1999;32:223-7.
4. Machado MM, Azeredo LM, Rosa ACF, Oliveira IRS, Saito OC, Cerri GG. Qual o seu diagnóstico? Pseudo-aneurisma da artéria hepática pós-transplante hepático. *Radiol Bras* 2002;35(5):V-VI.
5. Rosa ACF, Machado MM, Vieira TDR, Azeredo LM, Secaf RLGM, Cerri GG. Qual o seu diagnóstico? Trombose da veia porta em fígado transplantado. *Radiol Bras* 2001;34(5):VII-IX.
6. Nghiem HV. Imaging of hepatic transplantation. *Radiol Clin North Am* 1998;36:429-43.
7. Marujo WC, Langnas AN, Wood RP, *et al.* Vascular complications following orthotopic liver transplantation: outcome and the role of urgent revascularization. *Transplant Proc* 1991;23:1484-6.
8. Mazzaferro V, Esquivel CO, Makowka L, *et al.* Hepatic artery thrombosis after pediatric liver transplantation - a medical or surgical event? *Transplantation* 1989;47:971-7.
9. Mazzaferro V, Esquivel CO, Makowka L, *et al.* Factors responsible for hepatic artery thrombosis after pediatric liver transplantation. *Transplant Proc* 1989;21:2466-7.
10. Nghiem HV, Tran K, Winter TC III, *et al.* Imaging of complications in liver transplantation. *Radiographics* 1996;16:825-40.