

Atelectasia pulmonar em recém-nascidos com doenças clinicamente tratáveis submetidos a ventilação mecânica: aspectos clínicos e radiológicos

Pulmonary atelectasis in newborns with clinically treatable diseases who are on mechanical ventilation: clinical and radiological aspects

Mariana Chiaradia Dominguez¹, Beatriz Regina Alvares²

Dominguez MC, Alvares BR. Atelectasia pulmonar em recém-nascidos com doenças clinicamente tratáveis submetidos a ventilação mecânica: aspectos clínicos e radiológicos. Radiol Bras. 2018 Jan/Fev;51(1):20–25.

Resumo **Objetivo:** Analisar os aspectos radiológicos da atelectasia pulmonar em recém-nascidos com doenças clinicamente tratáveis submetidos a ventilação mecânica e atendidos em uma unidade de tratamento intensivo neonatal, associando características da atelectasia com o posicionamento da cabeça e da cânula endotraqueal na radiografia de tórax e com variáveis clínicas.

Materiais e Métodos: Estudo de corte transversal e retrospectivo, em que foram incluídos 60 pacientes internados entre 1985 e 2015. A coleta dos dados foi realizada por meio da revisão dos prontuários e dos laudos das radiografias dos recém-nascidos. Para associação das variáveis foi realizado o teste exato de Fisher. O nível de significância adotado foi $p < 0,05$.

Resultados: As características clínicas associadas à localização inadequada da cânula foram prematuridade e o peso ao nascer inferior a 1000 g. A doença clínica mais frequentemente encontrada foi a doença da membrana hialina. O lobo pulmonar superior direito foi o que apresentou maior frequência de atelectasia, e casos de atelectasia completa foram mais frequentes no pulmão esquerdo. O mau posicionamento da cabeça mostrou uma tendência de associação com atelectasia no lobo superior esquerdo.

Conclusão: A atelectasia pulmonar representou uma complicação importante em recém-nascidos submetidos a ventilação mecânica, sendo a avaliação radiológica do posicionamento da cânula endotraqueal relevante para a correção precoce dessa condição.

Unitermos: Atelectasia pulmonar/diagnóstico por imagem; Respiração artificial; Recém-nascido; Nascimento prematuro; Recém-nascido de baixo peso.

Abstract **Objective:** To analyze the radiological aspects of pulmonary atelectasis in newborns on mechanical ventilation and treated in an intensive care unit, associating the characteristics of atelectasis with the positioning of the head and endotracheal tube seen on the chest X-ray, as well as with the clinical variables.

Materials and Methods: This was a retrospective cross-sectional study of 60 newborns treated between 1985 and 2015. Data were collected from medical records and radiology reports. To identify associations between variables, we used Fisher's exact test. The level of significance was set at $p < 0.05$.

Results: The clinical characteristics associated with improper positioning of the endotracheal tube were prematurity and a birth weight of less than 1000 g. Among the newborns evaluated, the most common comorbidity was hyaline membrane disease. Atelectasis was seen most frequently in the right upper lobe, although cases of total atelectasis were more common in the left lung. Malpositioning of the head showed a trend toward an association with atelectasis in the left upper lobe.

Conclusion: Pulmonary atelectasis is a common complication in newborns on mechanical ventilation. Radiological evaluation of the endotracheal tube placement provides relevant information for the early correction of this condition.

Keywords: Pulmonary atelectasis/diagnostic imaging; Respiration, artificial; Infant, newborn; Premature birth; Infant, low birth weight.

Trabalho realizado no Centro de Atenção Integral à Saúde da Mulher (Caism) da Faculdade de Ciências Médicas da Universidade Estadual de Campinas (FCM-Unicamp), Campinas, SP, Brasil. O projeto contou com apoio financeiro do Programa Institucional de Bolsas de Iniciação Científica do Conselho Nacional de Desenvolvimento Científico e Tecnológico (Pibic/CNPq).

1. Médica graduada pela Faculdade de Ciências Médicas da Universidade Estadual de Campinas (FCM-Unicamp), Campinas, SP, Brasil.

2. Professora Assistente do Departamento de Radiologia da Faculdade de Ciências Médicas da Universidade Estadual de Campinas (FCM-Unicamp), Campinas, SP, Brasil.

Endereço para correspondência: Dra. Mariana Chiaradia Dominguez. Caism/Unicamp. Rua Alexander Fleming, 101, Cidade Universitária Zeferino Vaz. Campinas, SP, Brasil, 13083-881. E-mail: mari_chiaradia@hotmail.com.

Recebido para publicação em 25/8/2016. Aceito, após revisão em 9/12/2016.

INTRODUÇÃO

Atelectasia pulmonar consiste no colapso pulmonar associado a hipoventilação, podendo acometer um lobo, segmento ou todo o pulmão, causando diminuição da relação ventilação/perfusão⁽¹⁾. Sua incidência varia de acordo com a idade e o tipo de população estudada⁽²⁾.

A anatomia e a fisiologia dos recém-nascidos (RN) diferem em muitos aspectos da dos adultos⁽³⁾. Nos RN, a atelectasia é mais frequente, pois o parênquima pulmonar ainda não está totalmente formado, passando por

remodelamento que completará o desenvolvimento dos capilares e alvéolos⁽⁴⁾.

No RN prematuro, a imaturidade do parênquima pulmonar, associada à alta complacência da caixa torácica e à baixa quantidade de surfactante, são fatores que podem contribuir para o desenvolvimento de atelectasia⁽⁵⁾. Esses são alguns dos motivos pelos quais as doenças pulmonares são muito frequentes nos prematuros e a mais importante causa de morte no período neonatal⁽⁶⁾.

As causas mais frequentes de atelectasia no período neonatal são síndrome do desconforto respiratório, pneumonia bacteriana, síndrome de aspiração do mecônio, refluxo gastroesofágico, displasia broncopulmonar, derrame pleural e pneumotórax. Para diagnosticar a causa da atelectasia, é importante fazer a associação com os dados clínicos e os achados radiológicos nesses pacientes⁽⁷⁾.

A ventilação mecânica, usada em RNs prematuros e portadores da síndrome do desconforto respiratório da prematuridade ou doença da membrana hialina, também é um fator contribuinte para o desenvolvimento de atelectasia, principalmente nos casos em que a cânula endotraqueal acha-se mal locada. Nesta situação, a parte distal da cânula pode ficar localizada no brônquio-fonte direito, que é mais retificado, resultando em intubação seletiva e impedindo a ventilação do pulmão contralateral, que pode sofrer atelectasia por hipoventilação ou acúmulo de secreções. Assim, deve-se atentar para o correto posicionamento da cânula, avaliando-se principalmente a profundidade de inserção do tubo^(5,8-10). Além disso, a movimentação da cabeça também pode fazer com que a cânula endotraqueal fique mal locada. O tubo se move caudalmente quando o pescoço está fletido e cranialmente quando estendido, podendo resultar em extubação ou intubação seletiva de um dos pulmões, mecanismo que pode ocorrer inclusive durante o posicionamento do RN para procedimentos como realização de radiografias. Isso ocorre porque o movimento do pescoço assemelha-se a uma manivela, atuando sobre o tubo endotraqueal como ponto de apoio^(11,12).

Os achados físicos no paciente com atelectasia pulmonar geralmente são pouco específicos e dependem da extensão da área afetada. Podem estar presentes sintomas como cianose, tosse, diminuição de sons na ausculta e aumento do trabalho respiratório. A radiografia de tórax é considerada o único meio seguro de verificar a posição da cânula endotraqueal, e por meio do estudo das características do tórax do RN é possível realizar um diagnóstico correto e acompanhamento clínico do paciente^(5,7,8,11).

No exame radiológico, as áreas atelectásicas apresentam um aumento de densidade associado à redução de volume. As áreas adjacentes mostram-se hiperlucidas, uma vez que as regiões não colapsadas distendem e ocupam o volume pulmonar que sofreu atelectasia. A presença de atelectasia em um lobo específico também pode ser notada devido à relação do pulmão com o coração, com o diafragma e com as fissuras pulmonares. Desta forma, o colapso dos

lobos inferiores pode opacificar o contorno adjacente do diafragma; no lobo médio e língula, a atelectasia pode obliterar, respectivamente, os contornos cardíacos direito e esquerdo, e o acometimento do lobo superior direito pode elevar a fissura horizontal. Quando ocorre atelectasia completa de um pulmão, também pode ser observado desvio mediastinal ipsilateral^(13,14).

O presente estudo teve como objetivo analisar os aspectos radiológicos da atelectasia pulmonar em RNs com doenças pulmonares clinicamente tratáveis, submetidos a ventilação mecânica e atendidos em uma unidade de terapia intensiva neonatal, associando características da atelectasia, do posicionamento da cabeça e da cânula endotraqueal na radiografia de tórax, com variáveis clínicas desses pacientes.

MATERIAIS E MÉTODOS

O projeto foi aprovado pelo Comitê de Ética em Pesquisa em Seres Humanos da Faculdade de Ciências Médicas da Universidade Estadual de Campinas (Parecer nº 632.769).

Foi realizado estudo de corte transversal e retrospectivo, no qual foram incluídos 60 RNs internados em uma unidade de terapia intensiva neonatal, no período entre 1985 e 2015. Os casos foram selecionados com base nos exames radiológicos de RNs prematuros ou a termo, portadores de doenças pulmonares clinicamente tratáveis, submetidos a ventilação mecânica e com diagnóstico radiológico de atelectasia pulmonar.

As radiografias de tórax foram realizadas em aparelho radiológico portátil VMX plus (General Electric; Milwaukee, WI, EUA) na incidência anteroposterior, com raios verticais e com o RN em decúbito dorsal.

Todos os exames foram analisados por um radiologista com experiência em radiologia neonatal. As variáveis radiológicas analisadas foram: localização e extensão da atelectasia, localização da cânula endotraqueal e posicionamento da cabeça do RN.

A coleta dos dados clínicos foi realizada por meio de revisão dos prontuários médicos, dos laudos radiológicos e do contato com o médico da área de imagem. Os dados clínicos coletados foram os seguintes: idade gestacional ao nascimento, peso ao nascimento, indicação para ventilação mecânica, Apgar do 5º minuto, idade cronológica e tipo de parto. Os dados obtidos foram digitados duas vezes no programa Excel como controle de qualidade para checagem de inconsistência na inserção de informações e, posteriormente, foram organizados e armazenados em um banco de dados específico.

As variáveis envolvidas no estudo dos pacientes foram analisadas por meio de estatística descritiva, com frequências simples (*n*) e relativas (%) para as variáveis categóricas. Para verificar a associação das variáveis, foi realizado teste exato de Fisher. O nível de significância adotado foi $p < 0,05$.

RESULTADOS

Dos 60 RNs incluídos no estudo, 31 (51,7%) foram do sexo masculino, 28 (46,7%) foram do sexo feminino e 1 (1,7%) apresentou sexo indeterminado. Houve predominância de prematuros nos 60 RNs, dos quais 51 (85%) apresentaram idade gestacional ao nascimento inferior a 37 semanas.

Em relação ao peso ao nascer, 34 RNs (56,7%) apresentaram peso inferior a 1000 g, 15 RNs (25%) apresentaram peso entre 1000 e 1500 g e 11 RNs (18,3%) apresentaram peso superior a 1500 g.

A doença clínica mais frequentemente encontrada foi a doença da membrana hialina, em 41 RNs (68,3%). Do total de casos analisados, 25 RNs apresentaram sepse (41,7%) e 11 apresentaram broncodisplasia (18,3%). As variáveis clínicas analisadas estão mostradas na Tabela 1.

A análise do posicionamento da cânula endotraqueal revelou localização inadequada em 52 (86,7%) das radiografias analisadas. O posicionamento correto da cânula (nível de T1) foi encontrado em 8 pacientes (13,3%). A intubação seletiva foi observada em 6 pacientes (10%) (Figuras 1, 2 e 3).

Com base na Tabela 2, observa-se que a localização da cânula endotraqueal abaixo do ponto ideal (T1) foi mais prevalente (41 casos; 68,3%) do que a localização da cânula acima do ponto ideal (11 casos; 18,3%%).

A cânula mal locada associou-se com as seguintes variáveis clínicas, em análise realizada por meio do teste exato de Fisher: idade gestacional inferior a 37 semanas e peso ao nascer inferior a 1000 g, conforme demonstrado na Tabela 3.

Tabela 1—Variáveis clínicas analisadas no estudo.

Variável	N	%
Sexo		
Masculino	31	51,7
Feminino	28	46,7
Indeterminado	1	1,7
Idade gestacional		
< 37 semanas	51	85,0
≥ 37 semanas	9	15,0
Peso ao nascer		
< 1000 g	34	56,7
1000–1500 g	15	25,0
> 1500 g	11	18,3
Tipo de parto		
Vaginal	22	36,7
Cesárea	38	63,3
Condição clínica		
Doença da membrana hialina	41	68,3
Sepse	25	41,7
Pneumonia	14	23,3
Broncodisplasia	11	18,3
Taquipneia transitória	10	16,7
Síndrome da aspiração de mecônio	4	6,7

Do total de pacientes, 19 (31,7%) apresentaram colapso em algum lobo do pulmão esquerdo e em 16 destes (84,2%) comprovou-se atelectasia de forma completa nesse pulmão. Em relação ao pulmão direito, 54 pacientes (90%) apresentaram atelectasia em algum lobo, sendo 12 destes (22,2%) de forma completa.

Em relação ao posicionamento da cabeça, 50 pacientes (83,3%) tiveram a cabeça bem posicionada na análise

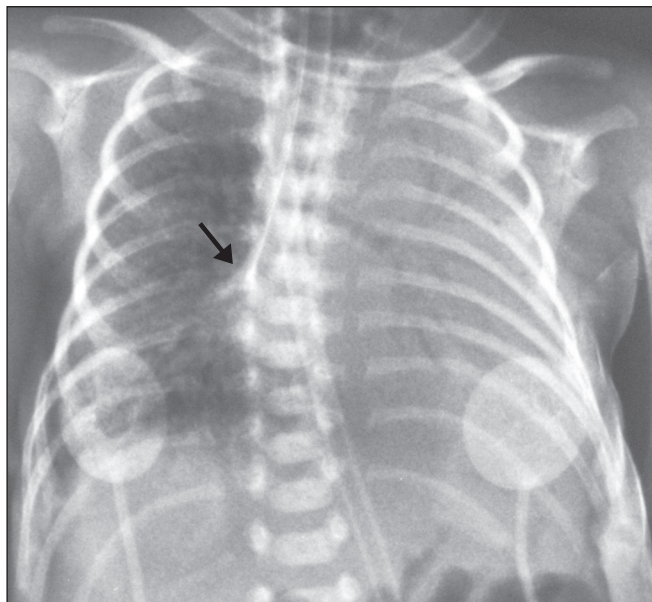


Figura 1. Radiografia de RN com 29 semanas de idade gestacional e 745 g ao nascer apresentando atelectasia completa do pulmão esquerdo decorrente de intubação seletiva da cânula endotraqueal no brônquio-fonte direito (seta).

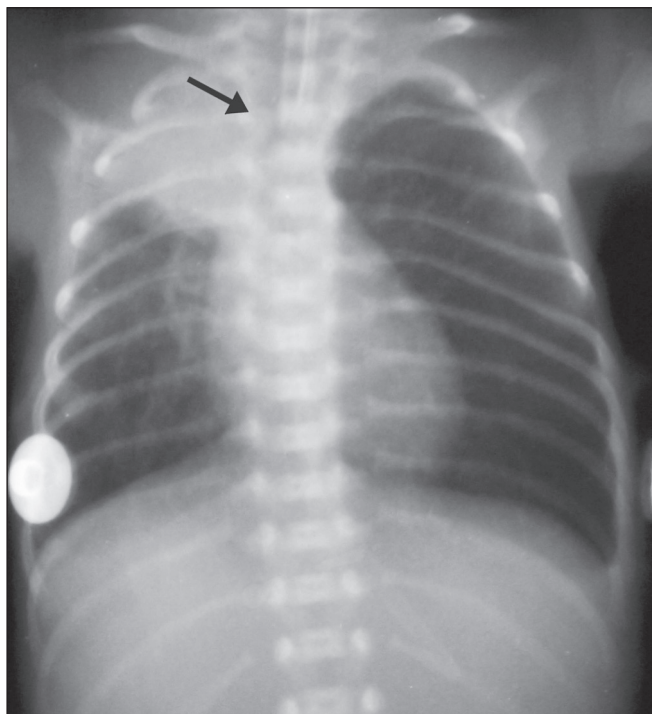


Figura 2. Radiografia de tórax de RN com 25 semanas de idade gestacional e peso ao nascer de 900 g demonstrando atelectasia do lobo superior direito. A cânula endotraqueal encontra-se bem localizada (seta).

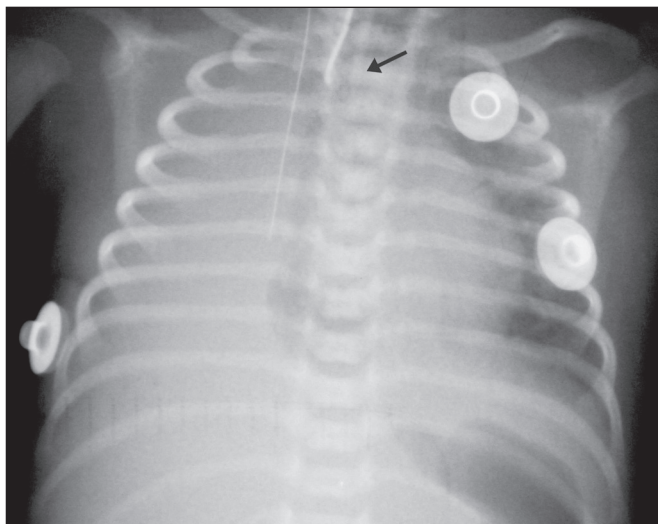


Figura 3. Radiografia de tórax de RN com 33 semanas de idade gestacional e peso ao nascer de 1400 g apresentando atelectasia completa do pulmão direito, com cânula endotraqueal bem posicionada (seta).

Tabela 2—Localização da cânula endotraqueal, com base na análise das radiografias de tórax dos RNs.

Localização da cânula endotraqueal	N	%
C6	4	6,7
C7	4	6,7
C6-C7	3	5,0
T1*	8	13,3
T2	5	8,3
T3	6	10,0
T4	1	1,7
T5	4	6,7
T6	1	1,7
T1-T2	3	5,0
T2-T3	4	6,7
T3-T4	3	5,0
T4-T5	5	8,3
T5-T6	2	3,3
T6-T7	1	1,7
Brônquio-fonte direito	2	3,3
Brônquio intermediário direito	4	6,7

* Localização adequada.

da radiografia. Houve uma tendência de associação entre o mau posicionamento da cabeça e a ocorrência de atelectasia no lobo superior esquerdo ($p = 0,052$), não havendo associação com atelectasia em outros lobos, como mostra a Tabela 4.

DISCUSSÃO

Estudos radiológicos em pediatria têm sido de crescente interesse na literatura radiológica nacional⁽¹⁵⁻²⁴⁾. A atelectasia pulmonar é uma condição observada em RNs submetidos a ventilação mecânica, sendo a complicação mais frequente desse tipo de suporte ventilatório⁽²⁵⁻²⁷⁾.

Dados da literatura referem que em RNs submetidos a ventilação mecânica, 42% apresentam atelectasia como

Tabela 3—Associação entre o posicionamento da cânula endotraqueal e variáveis clínicas analisadas no estudo.

Variável clínica	Cânula bem locada	Cânula mal locada	P
Idade gestacional			
< 37 semanas	3	48	0,001
≥ 37 semanas	5	4	
Peso			
< 1000 g	3	31	0,0033
1000-1500 g	0	15	
> 1500 g	5	6	
Sexo			
Masculino	5	26	0,4281
Feminino	2	26	
Parto			
Cesárea	5	33	1,000
Vaginal	3	19	

Tabela 4—Associação entre o posicionamento da cabeça do RN e o local de ocorrência da atelectasia pulmonar.

Lobo pulmonar	Cabeça bem posicionada	Cabeça malposicionada	P
Superior direito			
Não	6	2	0,609
Sim	44	8	
Médio direito			
Não	38	8	1,000
Sim	12	2	
Inferior direito			
Não	38	7	0,699
Sim	12	3	
Superior esquerdo			
Não	38	4	0,052
Sim	12	6	
Inferior esquerdo			
Não	38	5	0,128
Sim	12	5	

complicação associada⁽²⁸⁾, sendo observada quando a cânula endotraqueal se encontra tanto acima quanto abaixo do posicionamento correto. Em adultos internados em unidades de terapia intensiva, a maior frequência de atelectasias documentadas ocorre nos lobos inferiores. Já na faixa etária pediátrica, em razão das diferenças anatômicas e da maior dificuldade de posicionamento do tubo, os lobos acometidos são preferencialmente os superiores, com destaque para o lobo superior direito. A atelectasia completa é mais comum em casos de obstrução total do brônquio-fonte com tampões de muco e mau posicionamento da cânula endotraqueal. Como a intubação seletiva geralmente ocorre no brônquio-fonte direito, o pulmão esquerdo acaba sofrendo hipoventilação e conseqüente atelectasia, explicando a maior frequência de atelectasia completa do pulmão esquerdo em nosso estudo^(28,29).

A extremidade distal da cânula deve estar posicionada ao nível da primeira vértebra torácica (T1), pois é uma

referência que pode ser utilizada para qualquer idade gestacional e possui uma boa visibilidade na radiografia⁽³⁰⁾. Uma vez constatado o mau posicionamento da cânula pelo exame radiológico, ela deve ser reposicionada⁽¹⁴⁾. Ainda assim, cerca de 25% das cânulas continuam mal localizadas mesmo após a realização deste procedimento⁽³¹⁾.

No presente estudo observamos que entre os RNs com atelectasia pulmonar, 13,3% da amostra apresentaram a extremidade da cânula endotraqueal locada corretamente (T1). Uma vez que o mau posicionamento da cânula endotraqueal não pode ser considerado o fator predisponente à atelectasia nesses pacientes, a causa mais provável, conforme dados de literatura, foi o aumento da viscosidade mucosa das vias aéreas, com formação de tampões, que, deslocados pela pressão do ventilador, obstruíram brônquios, ocasionado esta complicação⁽³²⁾.

Em 10% dos casos houve intubação seletiva do pulmão direito, considerada uma das complicações mais graves da ventilação mecânica, já que é associada a um risco aumentado de hiperventilação alveolar, pneumotórax e atelectasia^(8,13,14). A intubação seletiva foi observada em uma frequência de 20% por Souza et al., em uma unidade de terapia intensiva pediátrica, sendo mais comum a intubação do brônquio-fonte direito e a ocorrência em crianças menores de 2 anos⁽³³⁾. Em estudo de Kuhns et al. com crianças abaixo de 1 ano, 18 em 36 pacientes apresentaram o tubo endotraqueal localizado abaixo da carina. Em 17 pacientes a cânula estava localizada no brônquio-fonte direito ou no intermédio, e em apenas um paciente estava localizada no brônquio-fonte esquerdo⁽⁹⁾. No nosso estudo, apesar das altas taxas de mau posicionamento da cânula endotraqueal, a taxa de intubação seletiva foi menor do que a de outros estudos.

Em relação aos casos mal locados, após a demonstração radiológica, as cânulas foram reposicionadas, porém as radiografias de controle não foram analisadas por não fazer parte dos objetivos deste estudo.

A maior frequência de localização inadequada da cânula endotraqueal foi verificada em RNs com peso de nascimento inferior a 1000 g, assim como também foi observada associação entre idade gestacional ao nascimento inferior a 37 semanas e mau posicionamento da cânula endotraqueal, confirmando, portanto, que RNs prematuros e de extremo baixo peso ao nascer são mais vulneráveis a falhas na intubação.

A intubação endotraqueal em RNs constitui um desafio, mesmo com a utilização de métodos e sistematizações. Em um estudo que buscou avaliar a precisão do método 7-8-9 para intubação, observou-se uma imprecisão na localização da cânula nos RNs pesando menos de 750 g, com sua extremidade distal localizando-se abaixo do ponto ideal⁽³⁴⁾. Outros autores descrevem que a utilização desse método sem ausculta adequada levou ao posicionamento endotraqueal inadequado em aproximadamente metade dos RNs com menos de 1000 g, com a extremidade da

cânula encontrando-se acima do ponto ideal, enquanto outros demonstraram não haver diferença significativa na taxa e acertos com ou sem o uso da fórmula^(35,36).

Em relação ao posicionamento da cabeça do RN na radiografia, apesar da baixa ocorrência de mau posicionamento, essa variável apresentou uma tendência de associação com a ocorrência de atelectasia no lobo superior esquerdo, o que não havia sido estabelecido em outros estudos. Essa tendência pode ser devida ao fato de a movimentação da cabeça, inclusive durante a realização do exame radiológico, ocasionar o deslocamento da cânula endotraqueal, que pode variar entre 0,7 cm e 1,2 cm, predispondo à ocorrência de atelectasia⁽³⁷⁻³⁹⁾. Entretanto, por não haver dados disponíveis na literatura sobre esta ocorrência, seriam necessárias novas pesquisas visando a avaliar esta associação de forma mais adequada.

O presente trabalho concluiu que a atelectasia pulmonar representou uma complicação importante em RNs submetidos a ventilação mecânica, especialmente em prematuros e de muito baixo peso, com riscos de complicações e mortalidade mais elevados, sendo a avaliação radiológica do posicionamento da cânula endotraqueal relevante para o tratamento e a correção precoce dessa condição.

Agradecimentos

À Astec – Seção de Apoio Técnico e Científico do Caism/Unicamp, pelo suporte técnico.

REFERÊNCIAS

1. Barker AF. Bronquiectasia e transtornos parenquimatosos e das vias aéreas localizados. In: Goldman L, Ausiello D, editores. Cecil – Tratado de medicina interna. 22ª ed. Rio de Janeiro, RJ: Elsevier; 2005. v. 2, p. 602.
2. Velenzuela JB, Medina SP, Broitman HD. Atelectasia pulmonar en el lactante. Rev Chil Pediatr. 1981;52:295–9.
3. Mammel MC, Bing DR. Mechanical ventilation of the newborn. An overview. Clin Chest Med. 1996;17:603–13.
4. Smith LJ, McKay KO, van Asperen PP, et al. Normal development of the lung and premature birth. Paediatr Respir Rev. 2010;11:135–42.
5. Peroni DG, Boner AL. Atelectasis: mechanisms, diagnosis and management. Paediatr Respir Rev. 2000;1:274–8.
6. Claireaux AE. Hyaline membrane in the neonatal lung. Lancet. 1953;265:749–53.
7. Alvares BR, Pereira IMR, Mezzacappa MA, et al. Atelectasia pulmonar em recém-nascidos: etiologia e aspectos radiológicos. Sci Med. 2012;22:43–52.
8. Carlsen KH, Smevik B. Atelectasis. In: Taussig LM, Landau LI, Souef PNL, et al., editors. Pediatric respiratory medicine. 2nd ed. Philadelphia: Mosby Elsevier; 2008. p.1005–13.
9. Kuhns LR, Poznanski AK. Endotracheal tube position in the infant. J Pediatr. 1971;78:991–6.
10. Tochen ML. Orotracheal intubation in the newborn infant: a method for determining depth of tube insertion. J Pediatr. 1979;95:1050–1.
11. Lange M, Jonat S, Nikischin W. Detection and correction of endotracheal-tube position in premature neonates. Pediatr Pulmonol. 2002;34:455–61.
12. Donn SM, Kuhns LR. Mechanism of endotracheal tube movement with change of head position in the neonate. Pediatr Radiol. 1980;9:37–40.
13. Mullett R, Jain A, Kotugodella S, et al. Lobar collapse demystified:

- the chest radiograph with CT correlation. *Postgrad Med J.* 2012; 88:335–47.
14. Alvares BR, Pereira ICMR, Araújo Neto SA, et al. Normal findings on chest X-rays of neonates. *Radiol Bras.* 2006;39:435–40.
 15. Rosa RFM, Targa LV, Altmayer SPL, et al. Pre- and postnatal findings of dicephalus tetrabrachius-dipus conjoined twins with a diaphragmatic hernia. *Radiol Bras.* 2015;48:61–2.
 16. Sedassari AA, Souza LRMF, Sedassari NA, et al. Sonographic evaluation of children with congenital hypothyroidism. *Radiol Bras.* 2015;48:220–4.
 17. Alvares BR, Yumioka AS, Santos IGG. Uncommon presentation of perforated Meckel's diverticulum in preterm newborn. *Radiol Bras.* 2015;48:265–6.
 18. Teixeira SR, Elias Junior J, Nogueira-Barbosa MH, et al. Whole-body magnetic resonance imaging in children: state of the art. *Radiol Bras.* 2015;48:111–20.
 19. Oliveira GA, Pessanha LB, Guerra LFA, et al. Aspiration pneumonia in children: an iconographic essay. *Radiol Bras.* 2015;48:391–5.
 20. Werner Jr H, Santos JL, Belmonte S, et al. Applicability of three-dimensional imaging techniques in fetal medicine. *Radiol Bras.* 2016;49:281–7.
 21. Cantalupo BLVC, Xavier ACS, Silva CML, et al. Dosimetric evaluation of X-ray examinations of paranasal sinuses in pediatric patients. *Radiol Bras.* 2016;49:79–85.
 22. Schiavon JLO, Caran EMM, Odone Filho V, et al. The value of anterior displacement of the abdominal aorta in diagnosing neuroblastoma in children. *Radiol Bras.* 2016;49:369–75.
 23. Araujo Júnior E. Three-dimensional ultrasound in fetal medicine after 25 years in clinical practice: many advances and some questions. *Radiol Bras.* 2016;49(5):v–vi.
 24. Matsuoka MW, Rocha SMS, Suzuki L, et al. Ultrasound guided injection of botulinum toxin into the salivary glands of children with neurological disorders. *Radiol Bras.* 2016;49:131–2.
 25. Ismail AM, Shedeed SA. Iatrogenic illness in the paediatric intensive care unit at Gharian teaching hospital, Libya. *East Mediterr Health J.* 2012;18:143–50.
 26. Principi T, Fraser DD, Morrison GC, et al. Complications of mechanical ventilation in the pediatric population. *Pediatr Pulmonol.* 2011;46:452–7.
 27. Flores-Nava G, Mateos-Sánchez L, Jurado-Hernández VH. Injury in air way of newborn with mechanical ventilation. *Rev Med Inst Mex Seguro Soc.* 2008;46:63–6.
 28. López-Candiani C, Soto-Portas LC, Gutiérrez-Castrellón P, et al. Complicaciones de la ventilación mecánica en neonatos. *Acta Pediatr Mex.* 2007;28:63–8.
 29. Thomas K, Habibi P, Britto J, et al. Distribution and pathophysiology of acute lobar collapse in the pediatric intensive care unit. *Crit Care Med.* 1999;27:1594–7.
 30. Blayne MP, Logan DR. First thoracic vertebral body as reference for endotracheal tube placement. *Arch Dis Child Fetal Neonatal Ed.* 1994;71:F32–5.
 31. Levy FH, Bratton SL, Jardine DS. Routine chest radiographs following repositioning of endotracheal tubes are necessary to assess correct position in pediatric patients. *Chest.* 1994;106:1508–10.
 32. Johnston C, Carvalho WB. Atelectasias em pediatria: mecanismos, diagnóstico e tratamento. *Rev Assoc Med Bras.* 2008;54:455–60.
 33. Souza N, Carvalho WB. Complications of tracheal intubation in pediatrics. *Rev Assoc Med Bras.* 2009;55:646–50.
 34. Peterson J, Johnson N, Deakins K, et al. Accuracy of the 7-8-9 rule for endotracheal tube placement in the neonate. *J Perinatol.* 2006;26:333–6.
 35. Amarilyo G, Mimouni FB, Oren A, et al. Orotracheal tube insertion in extremely low birth weight infants. *J Pediatr.* 2009;154:764–5.
 36. Bueno FU, Eckert G, Piva JP, et al. Profundidade de inserção do tubo endotraqueal em crianças submetidas à ventilação mecânica. *RBTL.* 2005;17:198–201.
 37. Kim JT, Kim HJ, Ahn W, et al. Head rotation, flexion, and extension alter endotracheal tube position in adults and children. *Can J Anaesth.* 2009;56:751–6.
 38. Weiss M, Knirsch W, Kretschmar O, et al. Tracheal tube-tip displacement in children during head-neck movement—a radiological assessment. *Br J Anaesth.* 2006;96:486–91.
 39. Olufolabi AJ, Charlton GA, Spargo PM. Effect of head posture on tracheal tube position in children. *Anaesthesia.* 2004;59:1069–72.



This is an open-access article distributed under the terms of the Creative Commons Attribution License.