

# Ablação por micro-ondas: primeiros casos brasileiros

*Microwave ablation: initial experience in Brazil*

**Marcello Silveira Rovella<sup>1,a</sup>, Lucas Fiore<sup>1,b</sup>, Alfredo Enzo Allegro Filho<sup>1,c</sup>, Guilherme Lopes Pinheiro Martins<sup>1,d</sup>, Marcos Roberto de Menezes<sup>1,e</sup>**

1. Instituto do Câncer do Estado de São Paulo (Icesp) – Radiologia, São Paulo, SP, Brasil.

Correspondência: Dr. Marcello Silveira Rovella. Instituto do Câncer do Estado de São Paulo (Icesp) – Radiologia. Avenida Doutor Arnaldo, 251, Cerqueira César. São Paulo, SP, Brasil, 01246-000. E-mail: marcello.rovella@hc.fm.usp.br.

a. <https://orcid.org/0000-0002-0651-4729>; b. <https://orcid.org/0000-0003-3400-2787>; c. <https://orcid.org/0000-0003-4635-9046>;

d. <https://orcid.org/0000-0002-2617-2316>; e. <https://orcid.org/0000-0001-7231-2925>.

Recebido para publicação em 25/7/2019. Aceito, após revisão, em 16/9/2019.

Como citar este artigo:

Rovella MS, Fiore L, Allegro Filho AE, Martins GLP, Menezes MR. Ablação por micro-ondas: primeiros casos brasileiros. Radiol Bras. 2020 Jul/Ago; 53(4):279–280.

## INTRODUÇÃO

A radiologia intervencionista é uma área de atuação médica que apresentou significativo crescimento nas últimas décadas. O desenvolvimento tecnológico, aliado a maior experiência dos seus profissionais e a interação com especialidades médicas como a oncologia, proporcionaram importante inserção dentro do arsenal terapêutico nas doenças oncológicas<sup>(1)</sup>. Nesse contexto estão inseridas as terapias ablativas térmicas como radiofrequência, criablação e micro-ondas, que consistem em meios de tratamento minimamente invasivos por meio de inserção de agulhas específicas ou antenas guiadas por imagem, com o intuito de tratar lesões focais.

A ablação por micro-ondas é uma terapia ablativa térmica que consiste na produção de um campo eletromagnético por um gerador, que é transmitido por uma antena, que provoca agitação e fricção entre moléculas de água e determina aumento da temperatura tecidual entre 60°C e 150°C, provocando necrose tecidual coagulativa<sup>(2)</sup>. As vantagens da ablação por micro-ondas, em comparação com a ablação por radiofrequência, são: temperaturas mais elevadas com áreas ablatadas maiores em menos tempo de tratamento; menor interferência de *heat sink*; não ser afetada pela alta impedância de determinados tecidos<sup>(3,4)</sup>. Esta modalidade terapêutica tem relatos de uso clínico desde a década de 1990<sup>(5,6)</sup>, com aumento exponencial de seu uso em diferentes sítios, principalmente fígado, pulmão, rim e osso, tendo sido autorizada no Brasil apenas no final de 2018.

Os dois primeiros casos de ablação por micro-ondas no Brasil, sendo um de lesão pulmonar e outro de lesão hepática, foram realizados em maio de 2019 no Instituto do Câncer do Estado de São Paulo.

## PROCEDIMENTOS

### Caso 1 – Pulmão (metástase de sarcoma)

Paciente feminina, 53 anos de idade, com sarcoma pleomórfico de coxa ressecado em novembro/2015, que

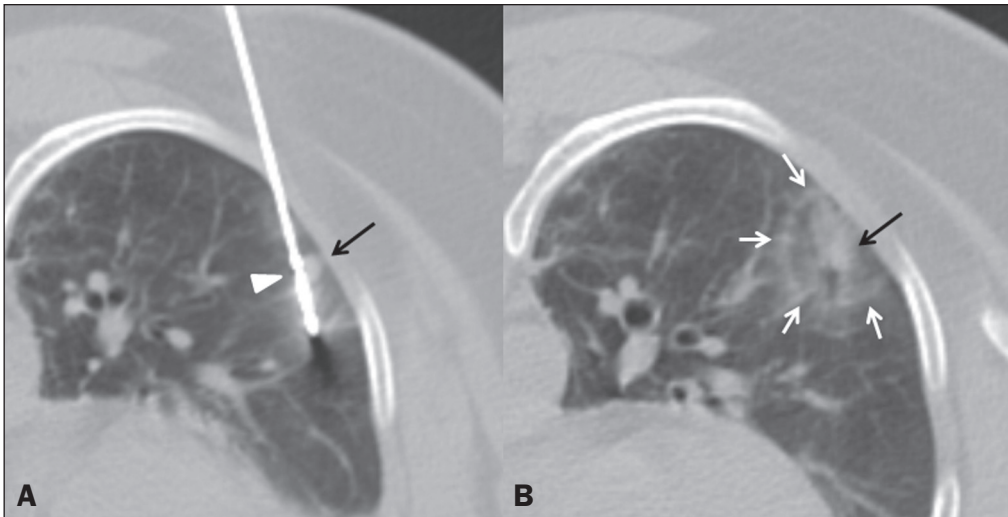
apresentou metástase pulmonar única à direita, medindo 1,8 cm, sendo submetida a ablação por radiofrequência em janeiro/2018. No seguimento oncológico apresentou nova metástase pulmonar única à esquerda em abril/2019, medindo 1,0 cm, sendo optado pelo tratamento ablativo com micro-ondas.

O procedimento foi realizado sob anestesia geral e guiado por tomografia computadorizada (Brilliance 40 canais; Philips Medical Systems, Eindhoven, Holanda), com sistema Solero Microwave Tissue Ablation (AngioDynamics, Latham, NY, EUA). Foi feita introdução percutânea da antena na lesão pulmonar (Figura 1A), sendo optado pela execução de dois ciclos de micro-ondas: o primeiro de 2 minutos com 100 watts e o segundo de 4 minutos com 60 watts. Ao final do procedimento observou-se área de ablação adequada, com formação de halo de vidro fosco envolvendo completamente a lesão tratada, medindo 3,5 × 2,1 × 2,0 cm (Figura 1B). O tratamento total durou 30 minutos e não apresentou complicações.

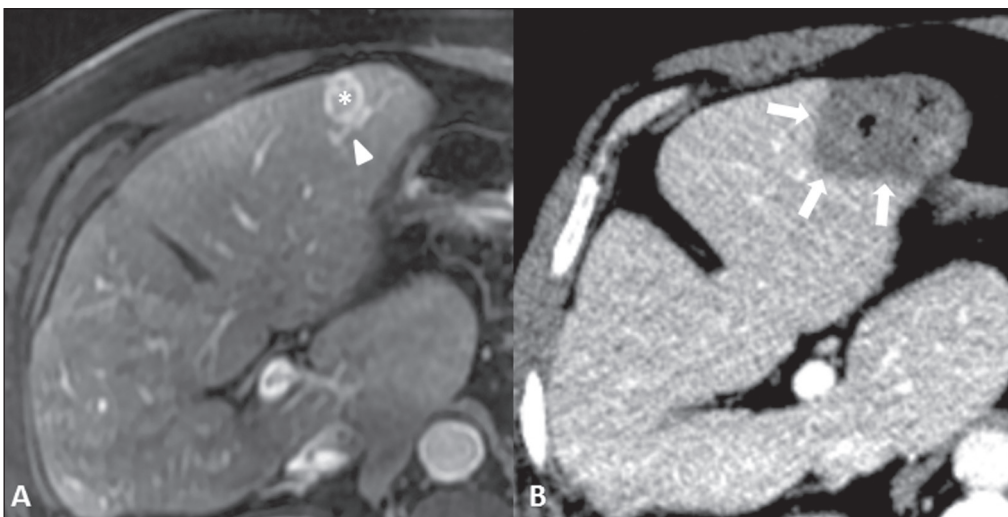
### Caso 2 – Fígado (colangiocarcinoma)

Paciente masculino, 69 anos de idade, com colangiocarcinoma intra-hepático nos segmentos VI/VII, medindo 10 cm, ressecado em setembro/2016. No seguimento oncológico apresentou nova lesão hepática em abril/2019, medindo 2,5 cm, sendo optado pelo tratamento ablativo com micro-ondas.

O procedimento foi realizado sob anestesia geral e guiado por tomografia computadorizada (Brilliance 40 canais; Philips Medical Systems) e ultrassonografia (Logiq E9; GE Healthcare, Chicago, IL, EUA), com sistema Solero Microwave Tissue Ablation (AngioDynamics). Foi feita introdução percutânea da antena na lesão hepática (Figura 2A), sendo optado pela realização de ciclo único de micro-ondas, com duração de 2 minutos e potência de 60 watts. Ao final do procedimento observou-se área de ablação adequada envolvendo completamente a lesão hepática, medindo 4,8 × 3,8 × 2,7 cm (Figura 2B).



**Figura 1. A:** Tomografia computadorizada de tórax demonstrando punção do nódulo pulmonar secundário (seta) com antena de micro-ondas (cabeça de seta). **B:** Exame de controle mostrando área de ablação envolvendo todo o nódulo tratado (seta preta), com margens satisfatórias (setas brancas).



**Figura 2. A:** Ressonância magnética de abdome superior, fase arterial, mostrando lesão no segmento III hepático (asterisco). Nota-se ramo arterial junto ao nódulo (cabeça de seta). **B:** Exame de controle por tomografia computadorizada com contraste após a ablação por micro-ondas mostrando zona de ablação satisfatória (setas), sem efeito de *heat-sink* pelo ramo arterial adjacente, que se encontra englobado na zona de ablação.

O tratamento total durou 30 minutos e não apresentou complicações.

### COMENTÁRIO

Em nossa experiência inicial com a terapia ablativa por micro-ondas, observamos que essa técnica produz zonas de ablações mais extensas em períodos muito curtos de tempo/tratamento. No pulmão observamos uma área de ablação uniforme, sem interferência da alta impedância pulmonar, mesmo se tratando de uma lesão de pequenas dimensões; já no fígado obtivemos uma área de ablação uniforme e extensa com apenas um acesso, sem necessidade de *overlappings*.



### REFERÊNCIAS

1. Smith KA, Kim HS. Interventional radiology and image-guided medicine: interventional oncology. *Semin Oncol*. 2011;38:151–62.
2. Simon CJ, Dupuy DE, Mayo-Smith WW. Microwave ablation: principles and applications. *Radiographics*. 2005;25 Suppl 1:S69–83.
3. Sidoff L, Dupuy DE. Clinical experiences with microwave thermal ablation of lung malignancies. *Int J Hyperthermia*. 2017;33:25–33.
4. Yuan Z, Wang Y, Zhang J, et al. A meta-analysis of clinical outcomes after radiofrequency ablation and microwave ablation for lung cancer and pulmonary metastases. *J Am Coll Radiol*. 2019;16:302–14.
5. Murakami R, Yoshimatsu S, Yamashita Y, et al. Treatment of hepatocellular carcinoma: value of percutaneous microwave coagulation. *AJR Am J Roentgenol*. 1995;164:1159–64.
6. Dupuy DE. Microwave ablation compared with radiofrequency ablation in lung tissue—is microwave not just for popcorn anymore? *Radiology*. 2009;251:617–8.