

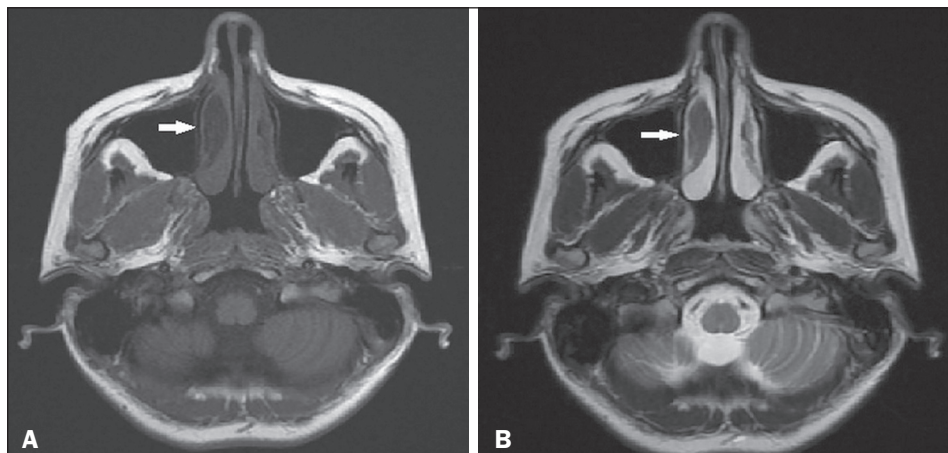Figure 1. Axial T1- and T2-weighted MRI sequences (A and B, respectively), showing a hypointense lesion (arrow) consistent with FD.

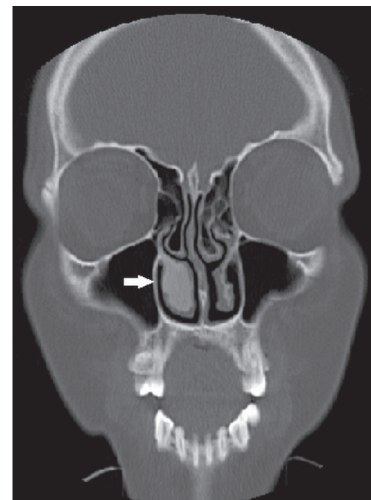


Figure 2. CT of the paranasal sinus showing a ground-glass opacity causing expansion of the right inferior turbinate (arrow).

Three different CT imaging patterns have been reported in FD^(2,4): ground-glass (the most common and characteristic); sclerotic; and lytic. MRI is used for diagnostic purposes or to show relationships with the adjacent anatomical structures. On T1- and T2-weighted images, the lesion is sharply margined and hypointense. However, the diagnostic efficacy of MRI decreases when the signal is hyperintense on T2-weighted images in particular⁽³⁾.

Lysis developing in the area of an FD lesion, calcified foci, a periosteal reaction contiguous to the lesion, a cortical defect, and a soft-tissue mass observed at radiology indicate malignant transformation. In monostotic FD, malignant transformation is more common in individuals with craniofacial involvement than in those with involvement of other bones. The most common malignant transformation of FD is to osteosarcoma⁽⁴⁾. In the case presented here, homogeneous ground-glass opacity, which is typical of FD, was seen on CT. The preliminary diagnosis of FD, based on the radiological findings, was confirmed by histopathology.

In patients with FD, small, asymptomatic lesions not causing any cosmetic deformity can be monitored. Patients in pain can be treated with bisphosphonates, vitamin B, or calcitonin⁽³⁾.

Surgical treatment, if required, involves radical excision and reconstruction^(3,5).

REFERENCES

1. Feller L, Wood NH, Khammissa RAG, et al. The nature of fibrous dysplasia. *Head Face Med.* 2009;5:22.
2. Karligkiotis A, Terranova P, Dallan I, et al. Monostotic fibrous dysplasia of the inferior turbinate. *Otolaryngol Head Neck Surg.* 2012;146:1035–6.
3. Chen YR, Chang CN, Tan YC. Craniofacial fibrous dysplasia: an update. *Chang Gung Med J.* 2006;29:543–9.
4. Riddle ND, Bui MM. Fibrous dysplasia. *Arch Pathol Lab Med.* 2013;137:134–8.
5. Gui H, Zhang S, Shen SG, et al. Real-time image-guided recontouring in the management of craniofacial fibrous dysplasia. *Oral Surg Oral Med Oral Pathol Oral Radiol.* 2013;116:680–5.

Mustafa Resorlu^{1,a}, Ozan Karatag^{1,b}, Fatma Uysal¹, Ozge Caglar^{1,c}

1. Canakkale Onsekiz Mart University, Faculty of Medicine, Canakkale, Turkey. Correspondence: Mustafa Resorlu, MD. Canakkale Onsekiz Mart University, Terzioğlu Yerleşkesi, Barbaros Mh, 17100, Canakkale, Turkey. Email: mustafaresorlu77@gmail.com.

a. <https://orcid.org/0000-0002-2941-8879>; b. <https://orcid.org/0000-0002-0606-6364>; c. <https://orcid.org/0000-0001-8737-2891>.

Received 2 October 2017. Accepted after revision 20 December 2017.

<http://dx.doi.org/10.1590/0100-3984.2017.0177>



Cisticercose intramuscular disseminada diagnosticada incidentalmente em paciente com dor articular

Disseminated intramuscular cysticercosis diagnosed incidentally in a patient with joint pain

Sr. Editor,

Homem de 43 anos de idade, morador de zona rural, apresentando dor no membro inferior direito há dois meses, predominantemente na região do quadril, com piora progressiva da intensidade. Exame físico mostrou dor de leve intensidade na movimentação ativa e passiva do membro. Exames laboratoriais sem alterações significativas, exceto pela velocidade de hemossedimentação discretamente elevada. Radiografia simples demonstrou múltiplas imagens radiopacas riziformes, distribuídas em vários planos musculares (Figuras 1A e 1B). Tomografia computadorizada revelou numerosas calcificações nos grupos

musculares de ambos os membros inferiores (Figuras 1C e 1D). A hipótese de cisticercose muscular foi aventada. Relatório anatomopatológico confirmou cisticercose. Foi realizado tratamento com albendazol e prednisona por 30 dias, com melhora total dos sinais e sintomas.

Doenças causadas por agentes infecciosos pouco comuns têm sido descritas recentemente na literatura radiológica nacional⁽¹⁻⁴⁾. A teníase e a cisticercose são duas entidades distintas causadas pelo mesmo gênero de cestódeos, porém, em fases distintas de ciclo evolutivo. A teníase é uma doença provocada pela presença da forma adulta da *Taenia solium* ou da *Taenia saginata* no intestino delgado de seu hospedeiro definitivo, o homem. A cisticercose, por sua vez, é uma entidade causada pela presença da forma larvária das tênias nos tecidos de seus hospedeiros intermediários (suíno e bovino). Na cisticercose humana, o homem está na posição de hospedeiro intermediário

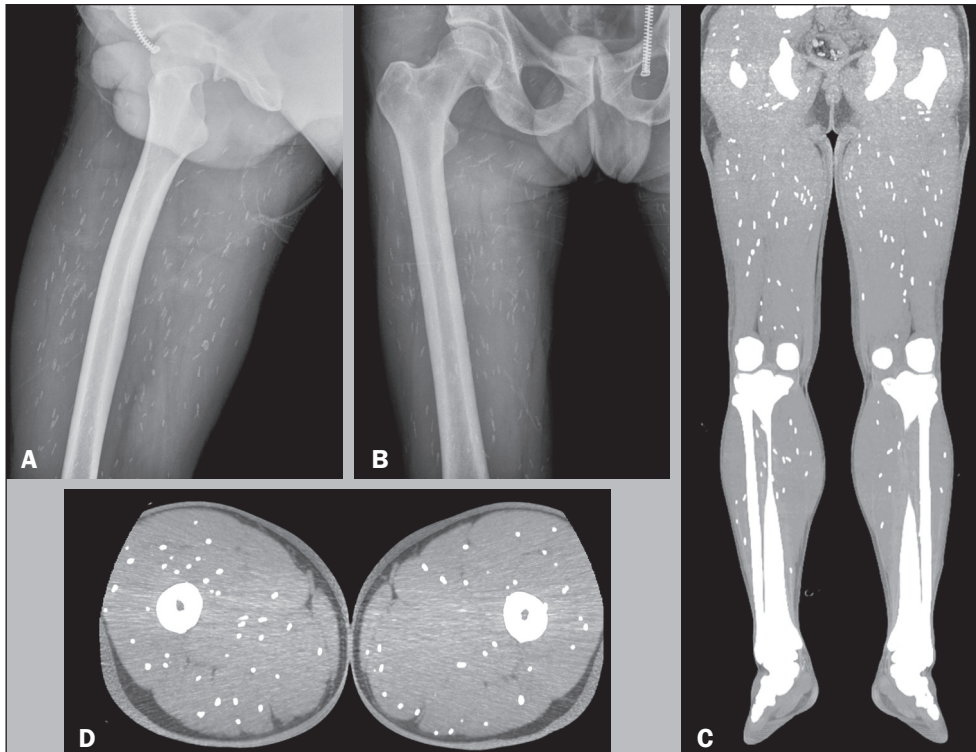


Figura 1. Radiografias simples (A,B) demonstrando imagens radiodensas riziformes localizadas nos planos musculares. Tomografia computadorizada coronal (C) e axial (D) mostrando calcificações intramusculares difusas.

acidental⁽⁵⁾. A via de entrada dos ovos no intestino humano se dá por contaminação fecal-oral, por meio de autoinfecção ou pela ingestão de alimentos ou água contaminados⁽⁶⁾. Os ovos se desenvolvem na forma larvária, que se espalham por toda a parede intestinal e são disseminados pela corrente sanguínea para cérebro, músculos, tecidos subcutâneos ou qualquer outro órgão⁽⁵⁾.

A cisticercose é endêmica em muitas partes do mundo, particularmente na América Latina, África e Ásia. No entanto, uma tendência de crescimento gradual é observada nos países desenvolvidos, em razão do aumento das viagens e de imigrantes^(7,8).

As localizações preferenciais do parasita são: sistema nervoso central, em 70% a 80% dos casos; globo ocular, em 18% a 20% dos casos; pele, em 10% a 12% dos casos; e musculatura, em 5% a 6% dos casos. A infestação muscular não determina sintomas e/ou sinais clínicos específicos. Na maioria das vezes, os sintomas são pouco acentuados, podendo ocorrer dores e fraqueza muscular, parestesia dos membros inferiores e hidrartrose do joelho. Modificações acentuadas da função muscular, com alterações evidentes no exame físico, são raras. A forma muscular tem sido achado casual em exames radiológicos, incidindo sobre as partes moles e demonstrando as calcificações características⁽⁹⁾.

O tratamento da cisticercose intramuscular depende da presença de sintomas, principalmente se houver dor ou processo inflamatório local. As modalidades de tratamento incluem drogas larvicidas como albendazol ou praziquantel em pacientes com cistos viáveis, corticosteroides ou outros agentes para suprimir ou prevenir a resposta imune do hospedeiro, além de intervenções cirúrgicas em casos selecionados^(10,11).

REFERÊNCIAS

1. Frota Júnior JH, Pereira MAH, Lopes PGM, et al. Intestinal strongyloidiasis: radiological findings that support the diagnosis. *Radiol Bras.* 2017;50:137–8.

2. Mogami R, Vaz JLP, Chagas YFB, et al. Ultrasound of ankles in the diagnosis of complications of chikungunya fever. *Radiol Bras.* 2017;50:71–5.
3. Niemeyer B, Muniz BC, Gasparetto EL, et al. Reply: Congenital Zika syndrome and neuroimaging findings. *Radiol Bras.* 2017;50:405.
4. Barbosa DL, Hochhegger B, Souza Jr AS, et al. High-resolution computed tomography findings in eight patients with hantavirus pulmonary syndrome. *Radiol Bras.* 2017;50:148–53.
5. Saeed N, Ehsan A, Vasenwala SM. Disseminated cisticercosis incidentally diagnosed in a patient of fracture shaft of femur. *BMJ Case Rep.* 2017;28:2017.
6. Yamashita S, Mesquita MVGC, Machado JCM, et al. Cisticercose intramedular: relato de caso e revisão da literatura. *Radiol Bras.* 2003; 36:255–7.
7. Sharma BS, Banerjee AK, Kak VK. Intramedullary spinal cisticercosis. Case report and review of literature. *Clin Neurol Neurosurg.* 1987;89:111–6.
8. Liu H, Juan YH, Wang W, et al. Intramuscular cisticercosis: starry sky appearance. *QJM.* 2014;107:459–61.
9. Armbrust-Figueiredo J, Speciali JG, Lison MP. Forma miopática da cisticercose. *Arq Neuro-Psiquiatr (São Paulo).* 1970;28:385–90.
10. Nash TE. Human case management and treatment of cisticercosis. *Acta Trop.* 2003;87:61–9.
11. Tripathy SK, Sen RK, Akkina N, et al. Role of ultrasonography and magnetic resonance imaging in the diagnosis of intramuscular cisticercosis. *Skeletal Radiol.* 2012;41:1061–6.

Denise Maria Rissato Camilo^{1,a}, Tiago Kojun Tibana^{1,b}, Rômulo Florêncio Tristão Santos^{1,c}, Edson Marchiori^{2,d}, Thiago Franchi Nunes^{1,e}

1. Universidade Federal de Mato Grosso do Sul (UFMS), Campo Grande, MS, Brasil. 2. Universidade Federal do Rio de Janeiro (UFRJ), Rio de Janeiro, RJ, Brasil.

Correspondência: Dr. Thiago Franchi Nunes. Avenida Senador Filinto Müller, 355, Vila Ipiranga. Campo Grande, MS, Brasil, 79080-190. E-mail: thiagofranchinunes@gmail.com.

a. <https://orcid.org/0000-0002-9016-8610>; b. <https://orcid.org/0000-0001-5930-1383>; c. <https://orcid.org/0000-0002-8679-7369>; d. <https://orcid.org/0000-0001-8797-7380>; e. <https://orcid.org/0000-0003-0006-3725>.

Recebido para publicação em 13/11/2017. Aceito, após revisão, em 22/12/2017.

<http://dx.doi.org/10.1590/0100-3984.2017.0219>

