

Pielite enfisematosa unilateral: relato de caso*

Unilateral emphysematous pyelitis: case report

Eduardo Gonçalves¹, Bruna Tupinambá Maia², Camila Matos Versiani², Cristiane Turano Mota³, Augusto Gonçalves Santos Filho³

Resumo Relata-se um caso de paciente de 22 anos de idade, gênero feminino, que foi admitida no pronto-socorro com lombalgia aguda, disúria, vômitos e febre (38,5°C). Os achados de exames de urina e tomografia computadorizada demonstraram infecção no trato urinário associada a gás no sistema coletor, configurando pielite enfisematosa unilateral por Gram-negativo. O presente relato enfatiza a ocorrência deste agravo como complicação de infecção no trato urinário.

Unitermos: Pielite enfisematosa; Infecção urinária complicada; Tomografia computadorizada.

Abstract The present report describes the case of a 22-year-old female patient admitted to the emergency room with acute low back pain, dysuria, vomiting and fever (38.5°C). Urinalysis and computed tomography findings revealed urinary tract infection associated with presence of gas in the collecting system, characterizing unilateral emphysematous pyelitis caused by Gram-negative bacteria. The present case report emphasizes the occurrence of this disease as a urinary tract infection complication.

Keywords: Emphysematous pyelitis; Complicated urinary tract infection; Computed tomography.

Gonçalves E, Maia BT, Versiani CM, Mota CT, Santos Filho AG. Pielite enfisematosa unilateral: relato de caso. *Radiol Bras.* 2013 Jan/Fev;46(1):56–58.

INTRODUÇÃO

As infecções renais formadoras de gás são classificadas em dois grupos principais. No primeiro encontram-se as que envolvem apenas o sistema pielocalicinal – pielite enfisematosa –, enquanto o outro abrange injúrias do parênquima renal, poupando ou não o sistema coletor^(1,2).

A pielite enfisematosa é uma condição benigna, possuindo menor taxa de mortalidade quando comparada à pielonefrite enfisematosa. Assim, a distinção entre elas é de grande importância, já que são relevantes as diferenças relacionadas ao prognóstico e ao manejo clínico de cada uma⁽³⁾.

Segue-se a apresentação de um caso de pielite enfisematosa unilateral, documen-

tado por tomografia computadorizada (TC) abdominal total e exames laboratoriais.

RELATO DO CASO

Paciente de 22 anos de idade, gênero feminino, foi admitida no pronto-atendimento hospitalar com dor lombar aguda à direita, disúria, calafrios, vômitos recorrentes, sem relação com alimentação, temperatura de 38,5°C e plenitude vesical superior a três horas, seguida por micção de transbordamento de pequeno volume. Informava uso de norfloxacin (400 mg), ciprofloxacina (500 mg) e levofloxacina (500 mg) de 12 em 12 horas, como tratamento empírico para cistite.

Ao exame físico encontrava-se inquieta, orientada e afebril. Os dados vitais mostraram: frequência cardíaca de 78 bpm, frequência ventilatória de 17 irpm e pressão arterial de 100 × 70 mmHg. Os aparelhos cardiovascular, respiratório e digestório mostraram-se inalterados. Manobra de Giordano positiva.

Urocultura com antibiograma e urina rotina foram solicitados, evidenciando infecção do trato urinário pela bactéria Gram-negativa *Escherichia coli* (> 1.000.000 UFC). Foi demonstrada resistência a ácido

nalidíxico, ampicilina, norfloxacin e ofloxacina.

A checagem laboratorial revelou ureia de 39 mg/dl, creatinina de 0,9 mg/dl e glicemia de 80 mg/dl. O global de leucócitos foi de 8.400 mm³, com 62% de neutrófilos, 29% de linfócitos e 6% de monócitos.

Foi realizada ainda TC de abdome total, na qual foi observado leve aumento das dimensões renais à direita, associado a dilatação pielocalicinal, inúmeros cálculos e focos aéreos nos cálices da pelve renal (Figura 1). Verificou-se também atraso da concentração e eliminação do produto de contraste, configurando aspecto de nefrograma estriado (Figura 2), bem como anomalia de rotação de ambos os rins (Figura 3). O rim esquerdo e os demais órgãos mostraram-se inalterados, porém a presença dos focos gasosos no sistema coletor direito configura pielite enfisematosa por germe Gram-negativo.

O tratamento instituído, via intravenosa, foi a antibioticoterapia com levofloxacina (500 mg) por cinco dias e, para alívio dos sintomas, N-butilescolamina (20 mg). Ao quinto dia de internação, estando a paciente clinicamente estável e assintomática, recebeu alta hospitalar. Foi prescrita manutenção do tratamento antimicrobiano pelos

* Trabalho realizado nas Faculdades Integradas Pitágoras (FIPMoc), Montes Claros, MG, Brasil.

1. Mestre, Professor Assistente do Departamento da Saúde da Mulher e da Criança/CCBS/Unimontes e da Graduação em Medicina das Faculdades Integradas Pitágoras (FIPMoc), Montes Claros, MG, Brasil.

2. Graduação em Medicina pelas Faculdades Integradas Pitágoras (FIPMoc), Montes Claros, MG, Brasil.

3. Membros Titulares do Colégio Brasileiro de Radiologia e Diagnóstico por Imagem (CBR), Radiologistas do Grupo Ressonar, Montes Claros, MG, Brasil.

Endereço para correspondência: Bruna Tupinambá Maia. Rua Doutor Veloso, 1018, ap. 502, Centro. Montes Claros, MG, Brasil, 39400-074. E-mail: bruna.btm@hotmail.com.

Recebido para publicação em 13/9/2012. Aceito, após revisão, em 5/11/2012.

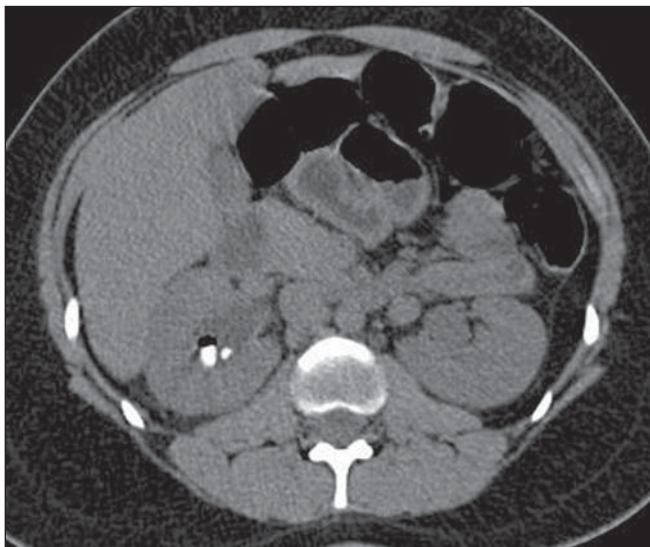


Figura 1. TC de abdome total contrastada, fase nefrográfica. Leve aumento das dimensões renais e dilatação pielocalicinal à direita, além de inúmeras formações calculosas e focos aéreos no sistema coletor desse lado. Nefrograma com aspecto estriado.

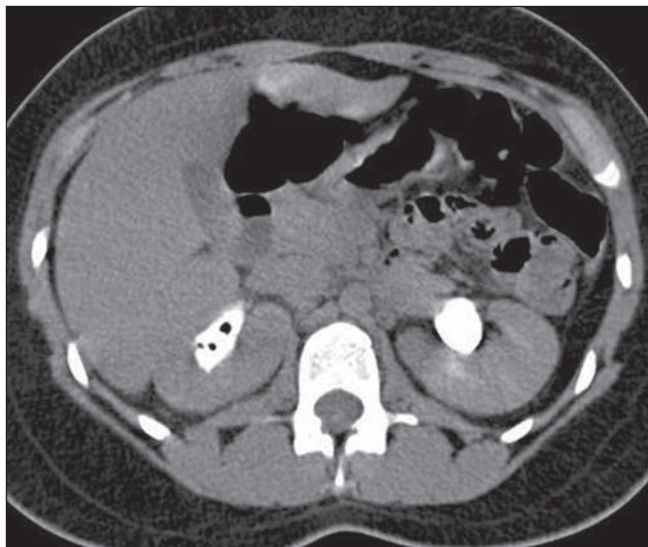


Figura 2. TC de abdome total, fase excretora. Dilatação pielocalicinal e atraso na concentração e eliminação do produto de contraste à direita. Persistem os focos gasosos no sistema coletor.

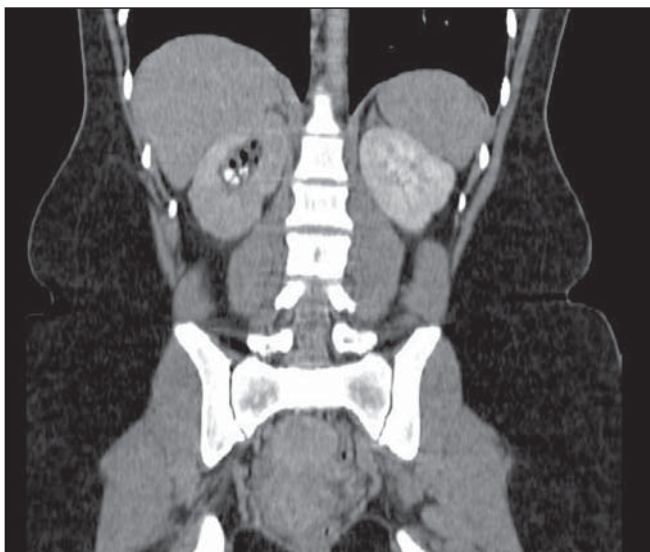


Figura 3. Anomalia de rotação em ambos os rins, sem fusão dos polos inferiores, bem como atraso na concentração e aspecto de nefrograma estriado à direita. Focos aéreos nos cálices e pelve renal direita e numerosos cálculos associados.

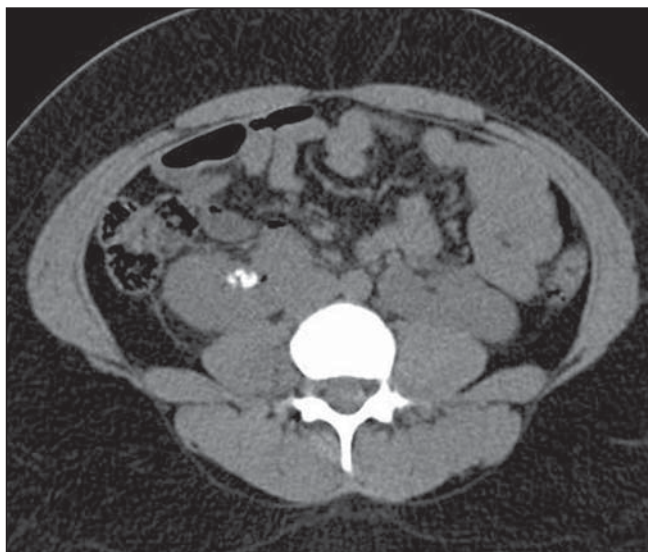

Figura 4. TC realizada após o 15º dia de início do tratamento. Pequeno foco aéreo residual e persistência das formações calculosas.

sete dias subsequentes, por via oral. Para confirmação diagnóstica, após o 15º dia do início do tratamento foi realizada TC de prova. Esta evidenciou resolução significativa do processo enfisematoso (Figura 4).

DISCUSSÃO

A pielite enfisematosa é uma infecção rara do trato urinário por bactérias produtoras de gás. O quadro geralmente é benigno,

podendo agravar-se em diagnósticos tardios, que favorecem o acometimento do parênquima renal⁽⁴⁾. Costuma cursar com os mesmos sinais e sintomas das infecções do trato urinário, podendo ou não associar-se aos fenômenos obstrutivos. Destes, a principal causa é a litíase^(2,5), presente na paciente em questão.

O diagnóstico de infecção do trato urinário baseia-se nos exames de urina rotina e urocultura, associados aos sintomas^(4,6).

Já para a identificação da sua variante enfisematosa, são necessários os métodos de imagem, principalmente a ultrassonografia (US) e a TC. A US pode ser enganosa e fornecer às coleções aéreas aparência de cálculos. No entanto, à análise cuidadosa verifica-se que a sombra acústica posterior produzida pelo gás é “suja”, comparada à produzida pelas formações calculosas. Estas costumam produzir sombreamento forte e limpo^(1,2,7).

A TC é o método de imagem de escolha para a detecção de focos aéreos nas vias urinárias, permitindo, ainda, melhor visualização de cálculos, obstruções e deformidades anatômicas. Ademais, é útil na diferenciação entre a pielite enfisematosa e a pielonefrite enfisematosa, já que o seguimento clínico e o prognóstico destas condições são diferentes^(1,2,8).

Em conclusão, o presente relato destaca a ocorrência de pielite enfisematosa como possível evolução de uma infecção do trato urinário. Destaca-se ainda que, em conformidade com a literatura, a TC provou ser um bom método de imagem para investi-

gar este agravo. Sendo assim, graças ao diagnóstico precoce é possível estabelecer uma conduta adequada, variando segundo a gravidade clínica do paciente, reduzindo a taxa de complicações e os óbitos decorrentes desta enfermidade.

REFERÊNCIAS

1. Srinivasan S, Teh HS, Clarke MJ. Clinics in diagnostic imaging (138). Emphysematous pyelitis. *Singapore Med J.* 2012;53:214–7.
2. Kua CH, Abdul Aziz Y. Air in the kidney: between emphysematous pyelitis and pyelonephritis. *Biomed Imaging Interv J.* 2008;4:e24.
3. Roy C, Pflieger DD, Tuchmann CM, et al. Emphysematous pyelitis: findings in five patients. *Radiology.* 2001;218:647–50.
4. Nishiura JL, Heilberg IP. Infecção urinária. *RBM.* 2009;66:5–12.
5. Derouiche A, El Attat R, Hentati H, et al. Emphysematous pyelitis: epidemiological, therapeutic and evolutive features. *Tunis Med.* 2009;87:180–3.
6. Campos FA, Rosas GQ, Goldenberg D, et al. Frequência dos sinais de pielonefrite aguda em pacientes submetidos a tomografia computadorizada. *Radiol Bras.* 2007;40:309–14.
7. Nabi Z, Almukdad H, Alnassri A, et al. Gas-forming urinary tract infection. *J Coll Physicians Surg Pak.* 2008;18:652–4.
8. Sakate M, Sakate ATY, Yamashita S, et al. Tomografia computadorizada de abdome normal: estudo retrospectivo das angulações dos hilos renais. *Radiol Bras.* 2009;42:27–9.