

# Avaliação da concordância entre a ultrassonografia transvaginal e a ressonância magnética da pelve na endometriose profunda, com ênfase para o comprometimento intestinal\*

*Evaluation of agreement between transvaginal ultrasonography and magnetic resonance imaging of the pelvis in deep endometriosis with emphasis on intestinal involvement*

Maene Marcondes Cardoso<sup>1</sup>, Heron Werner Junior<sup>2</sup>, Plínio Tostes Berardo<sup>3</sup>, Antônio Carlos Coutinho Junior<sup>4</sup>, Marisa Nassar Aidar Domingues<sup>4</sup>, Emerson Leandro Gasparetto<sup>5</sup>, Romeu Côrtes Domingues<sup>6</sup>

**Resumo** **OBJETIVO:** Comparar achados ultrassonográficos e de ressonância magnética na endometriose profunda, com ênfase para o comprometimento intestinal. **MATERIAIS E MÉTODOS:** Dezoito pacientes entre 23 e 49 anos de idade, com suspeita clínica e exame ginecológico sugestivo de endometriose profunda, foram submetidas a ultrassonografia e ressonância magnética para correlação dos achados. **RESULTADOS:** A ultrassonografia detectou 40 lesões e a ressonância magnética detectou 53 lesões na pelve. O estudo comparativo entre ultrassonografia e ressonância magnética na detecção das lesões não mostrou diferença estatística significativa ( $p > 0,19$  e  $p > 0,14$ , respectivamente). Considerando-se a junção retossigmoide, a ressonância magnética detectou uma lesão (5,6%) e a ultrassonografia apontou quatro lesões (22,2%). Nas lesões retais, a ultrassonografia apontou oito lesões (44,4%) e a ressonância magnética, sete lesões (38,9%). **CONCLUSÃO:** A concordância entre a ressonância magnética e a ultrassonografia não foi boa na junção retossigmoide e no reto, sendo que a ultrassonografia detectou um número maior de lesões nessas localizações, mas identificou número menor de lesões na pelve. Na análise comparativa global entre os dois métodos na detecção das lesões não houve diferença estatística significativa. O baixo custo, a boa tolerabilidade e o fácil acesso tornam a ultrassonografia instrumento diagnóstico valioso na endometriose profunda. **Unitermos:** Endometriose profunda; Diagnóstico; Ultrassonografia transvaginal; Imagem por ressonância magnética.

**Abstract** **OBJECTIVE:** To compare sonographic and magnetic resonance imaging findings in deep endometriosis with emphasis on intestinal involvement. **MATERIALS AND METHODS:** Eighteen women aged between 23 and 49 years with clinical suspicion and gynecological signs suggestive of deep endometriosis were submitted to ultrasonography and magnetic resonance imaging for correlation between findings. **RESULTS:** Ultrasonography detected 40 lesions while magnetic resonance imaging detected 53 lesions in the pelvis. A comparative study has not shown any statistically significant intermethod difference in the detection of lesions (respectively  $p > 0.19$  and  $p > 0.14$ ). In the rectosigmoid junction, magnetic resonance imaging has detected one (5.6%) lesion, while ultrasonography has detected four lesions (22.2%). In the rectum, ultrasonography has detected eight lesions (44.4%), and magnetic resonance imaging has detected seven lesions (38.9%). **CONCLUSION:** The intermethod agreement has not been good for lesions in the rectosigmoid junction, considering that ultrasonography has detected a higher number of lesions in this region, but a lower number of lesions in the pelvis as compared with magnetic resonance imaging. The global comparative analysis has demonstrated no statistically significant intermethod difference in the detection of lesions. Low cost, good tolerability and high availability make ultrasonography a valuable diagnostic tool in cases of deep endometriosis. **Keywords:** Deep endometriosis; Diagnosis; Transvaginal ultrasonography; Magnetic resonance imaging.

Cardoso MM, Werner Jr H, Berardo PT, Coutinho Jr AC, Domingues MNA, Gasparetto EL, Domingues RC. Avaliação da concordância entre a ultrassonografia transvaginal e a ressonância magnética da pelve na endometriose profunda, com ênfase para o comprometimento intestinal. *Radiol Bras.* 2009;42(2):89–95.

\* Trabalho realizado no Hospital dos Servidores do Estado do Rio de Janeiro (HSE-RJ) e na Clínica de Diagnóstico Por Imagem (CDPI), Rio de Janeiro, RJ, Brasil.

1. Médica Ultrassonografista da Clínica de Diagnóstico Por Imagem (CDPI) e do Hospital dos Servidores do Estado do Rio de Janeiro (HSE-RJ), Rio de Janeiro, RJ, Brasil.

2. Médico Ultrassonografista, Responsável pelo Serviço de Radiologia Ginecológica e Obstétrica da Clínica de Diagnóstico Por Imagem (CDPI), Rio de Janeiro, RJ, Brasil.

3. Professor Adjunto da Faculdade de Medicina da Universidade Estácio de Sá, Médico Ginecologista, Responsável pelo Ambulatório de Endometriose do Hospital dos Servidores do Estado do Rio de Janeiro (HSE-RJ), Rio de Janeiro, RJ, Brasil.

4. Médicos Radiologistas da Clínica de Diagnóstico Por Imagem (CDPI), Rio de Janeiro, RJ, Brasil.

5. Professor Adjunto de Radiologia da Universidade Federal do Rio de Janeiro (UFRJ), Médico Radiologista da Clínica de Diagnóstico Por Imagem (CDPI), Rio de Janeiro, RJ, Brasil.

6. Médico Radiologista, Diretor das Clínicas Multi-Imagem e Clínica de Diagnóstico Por Imagem (CDPI), Rio de Janeiro, RJ, Brasil.

Endereço para correspondência: Dra. Maene Marcondes Cardoso, Avenida das Américas, 4666, sala 325, Barra da Tijuca, Rio de Janeiro, RJ, Brasil, 22649-900. E-mail: maenemc@oi.com.br

Recebido para publicação em 3/9/2008. Aceito, após revisão, em 5/1/2009.

## INTRODUÇÃO

Endometriose é definida pela presença de tecido endometrial ectópico, glândula ou estroma fora da cavidade uterina. A prevalência da doença é estimada em torno de 10% das mulheres em idade fértil<sup>(1)</sup>. É considerada enigmática e muitas teorias sobre sua patogênese têm sido aventadas. Existem três tipos de endometriose: a superficial, que acomete basicamente o peritônio pélvico; o endometrioma ovariano; e a endometriose profunda, que infiltra o peritônio mais que 5 mm e geralmente acomete ligamento uterossacro, vagina, bexiga, ureter e intestino.

A endometriose pode afetar o intestino em 3% a 37% de todos os casos da doença, e em 90% destes casos o reto, o sigmoide ou ambos são acometidos. Este sítio, em particular, representa um dos mais complexos problemas no tratamento da doença. Pacientes com endometriose afetando o reto podem apresentar sintomas como dor abdominal, obstrução intestinal, sangue nas fezes, diarreia e infertilidade. A decisão a respeito de como tratar essas pacientes é de suma importância, tendo-se em mente que a endometriose é uma doença benigna e que as complicações decorrentes do tratamento cirúrgico do intestino podem ser de difícil manejo<sup>(2)</sup>. O exame clínico é fundamental para estabelecer a suspeição diagnóstica inicial da endometriose profunda, o que passa a definir a sequência de exames a serem solicitados<sup>(3)</sup>.

Técnicas de imagem têm sido utilizadas no auxílio diagnóstico da endometriose pélvica profunda, como a ultrassonografia (US) transvaginal<sup>(3,4)</sup> e transretal, a endoscopia sonográfica retal<sup>(5)</sup>, a sonovaginografia<sup>(6)</sup> e a ressonância magnética (RM)<sup>(7)</sup>. Mesmo com os métodos disponíveis, ainda se observa dificuldade no diagnóstico da endometriose profunda e a necessidade de aprimoramento de técnicas mais acessíveis, menos invasivas e que apresentem boa reprodutibilidade.

O objetivo deste estudo foi realizar uma análise comparativa das técnicas de US transvaginal bidimensional e RM da pelve no diagnóstico e na predição da extensão das lesões da endometriose profunda, com ênfase para o comprometimento do reto e da junção retossigmoide.

## MATERIAIS E MÉTODOS

Foi realizado estudo observacional no Ambulatório de Endometriose do Serviço de Ginecologia do Hospital dos Servidores do Estado do Rio de Janeiro (HSE-RJ) e na Clínica de Diagnóstico Por Imagem (CDPI), Rio de Janeiro, RJ, no período de novembro de 2006 a janeiro de 2008. Todas as pacientes envolvidas realizaram US transvaginal e RM com intervalo máximo de 60 dias entre os exames.

O protocolo de pesquisa foi aprovado pelo Comitê de Ética em Pesquisa do HSE-RJ e todas as pacientes assinaram termo de consentimento livre e esclarecido. Foram incluídas 18 pacientes neste estudo (idades entre 23 e 49 anos; média de 34,6 anos) com suspeita clínica e exame ginecológico sugestivo de endometriose profunda. Apresentavam nodulações e/ou espessamentos no fundo de saco vaginal, nos ligamentos uterossacos e no septo retovaginal. Este grupo de mulheres podia ter história de cirurgia ginecológica/proctológica e encontrar-se em qualquer fase do ciclo menstrual, usando ou não terapêutica hormonal na época dos exames propostos.

Os critérios de exclusão foram: menores de idade, gestantes, imunocomprometidas ou que apresentassem doenças infectocontagiosas e pacientes que apresentassem contraindicações absolutas à RM.

Os exames ultrassonográficos foram realizados com um aparelho Voluson 730 (General Electric Healthcare; Wisconsin, EUA) com transdutor de 5–9 MHz. Foi realizado preparo intestinal na véspera do exame, mediante ingestão de 10 mg de bisacodil e enema retal com *fleet* enema uma hora antes da realização do exame. Foi feita aplicação de 40 ml de gel para US no canal vaginal e 40 ml do mesmo gel no canal retal por meio de uma sonda uretral nº 12, com o objetivo de criar uma janela acústica entre o transdutor e as estruturas adjacentes ao canal vaginal.

O protocolo de exame incluiu a análise rotineira do útero e ovários, da bexiga, do peritônio que recobre o espaço vesicouterino e o fundo de saco de Douglas, do intestino (reto, junção retossigmoide e sigmoide), da região retrocervical, do ligamento uterossacro, da vagina e do septo retovaginal. Houve esquematização das

estruturas em compartimentos anterior (espaço vesicouterino, bexiga e ureter) e posterior (colo uterino, ligamento uterossacro, retrocervical, vagina, sigmoide, junção retossigmoide, reto, septo retovaginal, obliteração parcial e completa do fundo de saco posterior).

A análise dos exames de US transvaginal foi feita por um médico ultrassonografista experiente, que definiu a presença de endometriose profunda ou infiltrativa, de acordo com os critérios a seguir: endometriose retrocervical na presença de espessamentos e/ou de formações hipocogênicas ou heterogêneas com pontos hiperecogênicos, nodulares ou de aspecto irregular, encontradas nessa região, bem como em sítio do ligamento uterossacro e no fundo de saco posterior<sup>(8)</sup>.

O acometimento intestinal foi identificado pela presença de imagens hipocogênicas ou heterogêneas com pontos hiperecogênicos, de aspecto sólido, aderidas à parede intestinal. Quanto ao grau de infiltração, as camadas da parede intestinal foram examinadas com detalhe: a camada serosa (fina linha hiperecogênica); as duas camadas (externa e interna) da muscular própria (duas faixas hipocogênicas separadas por uma fina linha hiperecogênica); a camada submucosa (hiperecogênica); a camada muscular da mucosa (hipocogênica) e a interface entre o lúmen e a camada mucosa (hiperecogênica)<sup>(8)</sup>.

Identificou-se envolvimento da bexiga quando imagens hipocogênicas, murais, nodulares, de contornos irregulares foram encontradas nesta localização, projetando-se para o espaço vesicouterino.

Avaliou-se, ainda, a presença de fluido livre na pelve, de aderências adjacentes, principalmente de útero e ovários, e de obliteração do fundo de saco posterior.

Os exames de RM foram realizados com um aparelho 1,5 T Magnetom Avanto (Siemens Medical Systems; Erlangen, Alemanha). O preparo das pacientes para a realização da técnica consistiu em jejum de quatro a seis horas, bexiga sob média repleção, preparo intestinal idêntico ao utilizado para a US, administração de antiespasmódico venoso (butilbrometo de escopolamina, 20 mg) e aplicação de 40 ml de gel para US intravaginal e retal, além da punção venosa com jelco.

O protocolo de pesquisa incluiu imagens nas sequências pesadas em T2 nos planos coronal, sagital e axial (TR = 3.000 ms, TE = 120 ms, FOV = 240 mm, matriz = 256 × 512, espessura de 3 a 5 mm), T1 com supressão de gordura nos planos sagital e axial (TR = 480 ms, TE = 7,7 ms, FOV = 330 mm, matriz = 152 × 256, espessura de 6 mm) e T1 no plano axial (TR = 591 ms, TE = 7,7 ms, FOV = 300 ms, matriz = 190 × 320, espessura de 6 mm). A sequência pesada em T1 foi repetida nos três planos ortogonais, após a administração intravenosa de gadolínio na dosagem de 0,2 ml/kg.

A análise das RMs foi feita por dois radiologistas experientes, os quais definiram a presença de endometriose profunda baseada na presença de alterações de sinais e de anormalidades morfológicas, que variaram de acordo com o predomínio da composição dos focos endometrióticos (hemorrágicos ou fibróticos) e com a localização anatômica das lesões. Os achados de imagem na RM variaram de acordo com o tipo de lesão: pequenos implantes infiltrativos, lesões sólidas profundas e endometriose visceral envolvendo as paredes retal e vesical<sup>(8)</sup>.

O protocolo da análise incluiu a investigação da endometriose profunda na região retrocervical, no espaço vesicouterino, no ligamento uterossacro, no septo retovaginal, no fórnice vaginal posterior e na parede do retossigmoide. A endometriose retrocervical foi considerada quando se evidenciou formação nodular e/ou espessamento tissular hipointenso em T2, com ou sem presença de cistos (hemáticos ou não) situados posteriormente à cérvix, próximos à cúpula vaginal<sup>(8)</sup>.

Identificou-se o envolvimento intestinal quando formações nodulares retráteis foram encontradas aderidas à parede intestinal, com hipossinal em T2 demonstrando realce pelo gadolínio tardio e variável, levando a fixação e/ou angulação do segmento afetado com morfologia em “U” ou em “C”. O maior eixo da lesão foi medido no plano sagital. Em adição, a avaliação incluiu a existência da continuidade dessas lesões com a superfície uterina posterior, causando obliteração parcial ou total do fundo de saco de Douglas (processo aderençial). A definição do envolvimento in-

testinal incluiu a identificação de qualquer lesão na parede anterior do reto, na transição retossigmoide, no sigmoide, no ceco e nas alças intestinais delgadas individualizadas na pelve<sup>(8)</sup>.

O envolvimento do espaço vesicouterino manifestou-se através de formações nodulares ou massas com baixo sinal em T2, similares às da musculatura pélvica, geralmente aderidas à superfície uterina anterior, formando um ângulo obtuso com a parede da bexiga, contendo cistos ou não (hemáticos ou não). Nas lesões infiltrativas houve invasão da parede da bexiga e ureter, substituindo o sinal hipointenso em T2 próprio da musculatura da mucosa ou protruindo para o interior do lúmen, invadindo a mucosa. A existência de sinal hipointenso em T2 obliterando a gordura do septo vesicouterino e ureteral foi considerada como doença infiltrativa (Figuras 4B e 6A,B,C). Os médicos examinadores não tiveram conhecimento dos resultados preliminares à execução da US e da RM.

Para avaliar a concordância entre os resultados da RM e da US transvaginal utilizou-se o coeficiente kappa de Cohen e também calculou-se o percentual de casos em que houve concordância nos dois exames. Os valores possíveis de kappa e suas interpretações estão expostas na Tabela 1. O percentual de concordância foi calculado pela fórmula:

(número de casos em que os exames concordam/número total de casos) × 100<sup>(9)</sup>.

**Tabela 1** Valores possíveis de kappa e suas interpretações.

Valores	Interpretação
< 0	Nenhuma concordância
0,00 a 0,20	Concordância muito leve
0,21 a 0,40	Concordância leve
0,41 a 0,60	Concordância moderada
0,61 a 0,80	Concordância boa
0,81 a 1,00	Concordância forte

**Tabela 2** Número de lesões sugestivas de endometriose profunda à US e à RM no compartimento anterior e seus respectivos índices de concordância (kappa e porcentagem).

Localização	US+/RM+	US-/RM-	US+/RM-	US-/RM+	Concordância	
					Kappa	(%)
Espaço vesicouterino	1	15	1	1	0,437	89
Bexiga	2	14	0	2	0,609	89
Ureter	0	16	0	2		89

Numa tentativa de comparar o poder de detecção das lesões sugestivas de endometriose da US e da RM, foi calculada para cada paciente uma soma de escores (0 = nenhuma lesão, 1 = lesão detectada), que representa o total de lesões detectadas pela RM e/ou pela US, em cada compartimento (anterior e posterior). Para cada método diagnóstico, levando-se em consideração o compartimento acometido, foram calculados a média e o desvio-padrão dessa soma de escores. Nesses dois conjuntos de valores foi aplicado o teste de Wilcoxon para verificar se havia diferenças estatisticamente significantes ao nível de 5% entre os métodos de detecção RM e US, segundo os compartimentos da pelve.

## RESULTADOS

As alterações identificadas na RM e US, bem como os índices kappa e os percentuais de concordância entre as duas técnicas de imagem, estão apresentados nas Tabelas 2 e 3.

A US detectou 40 lesões e a RM apontou 53 lesões na pelve. O estudo comparativo entre US e RM na detecção de lesões nos compartimentos anteriores e posteriores, usando-se a soma de escores descrita acima, não mostrou diferença estatisticamente significativa ( $p > 0,19$  e  $p > 0,14$ , respectivamente) (Tabela 4) (Figuras 1 a 4).

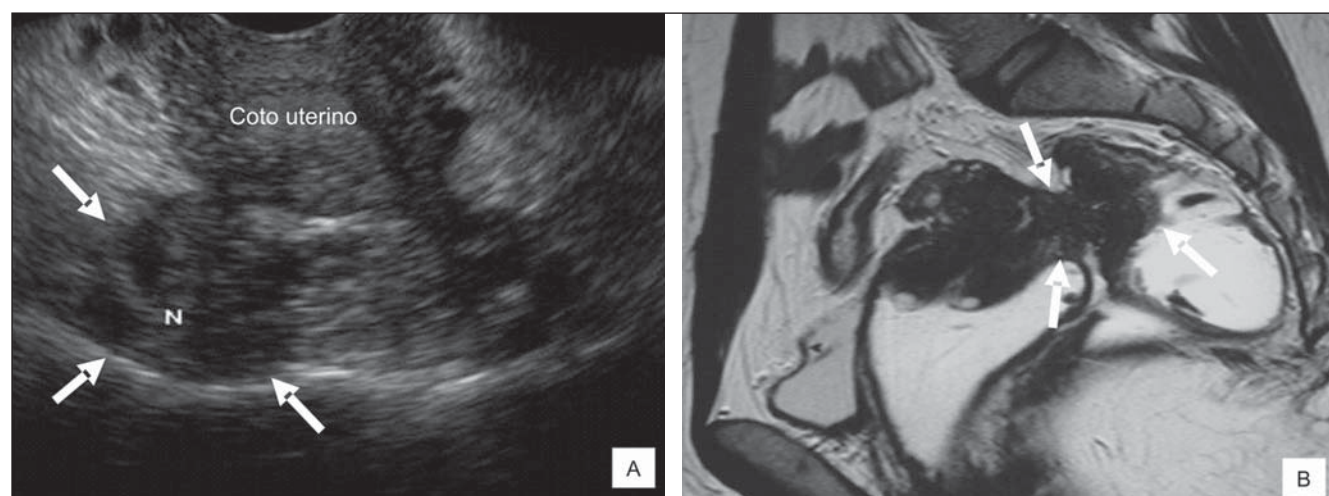
Considerando-se especificamente as lesões intestinais, na junção retossigmoide a RM detectou uma (5,6%) e a US apontou quatro (22,2%) lesões. Nos casos de lesões retais, a US apontou oito (44,4%) e a RM detectou sete (38,9%) lesões (Figuras 5 e 6). Apenas em uma paciente a RM mostrou lesão no cólon sigmoide, o que não foi visto em nenhum caso pela US. Em 90% das pacientes em que a US identificou imagem sugestiva de lesão intestinal foi possível definir o grau de infiltração das camadas da parede intestinal.

**Tabela 3** Número de lesões sugestivas de endometriose profunda à US e à RM no compartimento posterior e seus respectivos índices de concordância (kappa e porcentagem).

Localização	US+/RM+	US-/RM-	US+/RM-	US-/RM+	Concordância	
					Kappa	(%)
Colo uterino	0	17	0	1		95
Ligamento uterossacro	7	5	2	4	0,333	67
Retrocervical	3	9	1	5	0,496	67
Vagina	0	15	0	3		83
Sigmoide	0	17	0	1		95
Junção retossigmoide	0	13	4	1	-0,098	72
Reito	5	8	3	2	0,430	72
Septo retovaginal	0	15	0	3		83
Obliteração completa do fundo de saco vaginal posterior	0	17	0	1		95
Obliteração parcial do fundo de saco vaginal posterior	7	5	4	2	0,333	67

**Tabela 4** Comparação entre a US transvaginal e a RM na detecção de lesões nos compartimentos anteriores e posteriores, com cálculos da média, do desvio-padrão e aplicação do teste de Wilcoxon.

Compartimento	Média	Desvio-padrão	Wilcoxon	p
Anterior RM	0,44	0,78	1,300	> 0,19
Anterior US	0,22	0,65		
Posterior RM	2,56	1,82	1,469	> 0,14
Posterior US	1,94	1,26		

**Figura 1.** Em **A**, imagem de US no plano axial mostrando formação nodular, hipocogênica, de contornos irregulares, localização retrocervical, em paciente submetida a histerectomia parcial (setas). Em **B**, imagem de RM na sequência pesada em T2 no plano sagital demonstrando espessamento nodular hipointenso em T2, de limites parcialmente definidos, interessando a região retrocervical/fórnice vaginal posterior, estendendo-se à parede anterior do reto (setas).

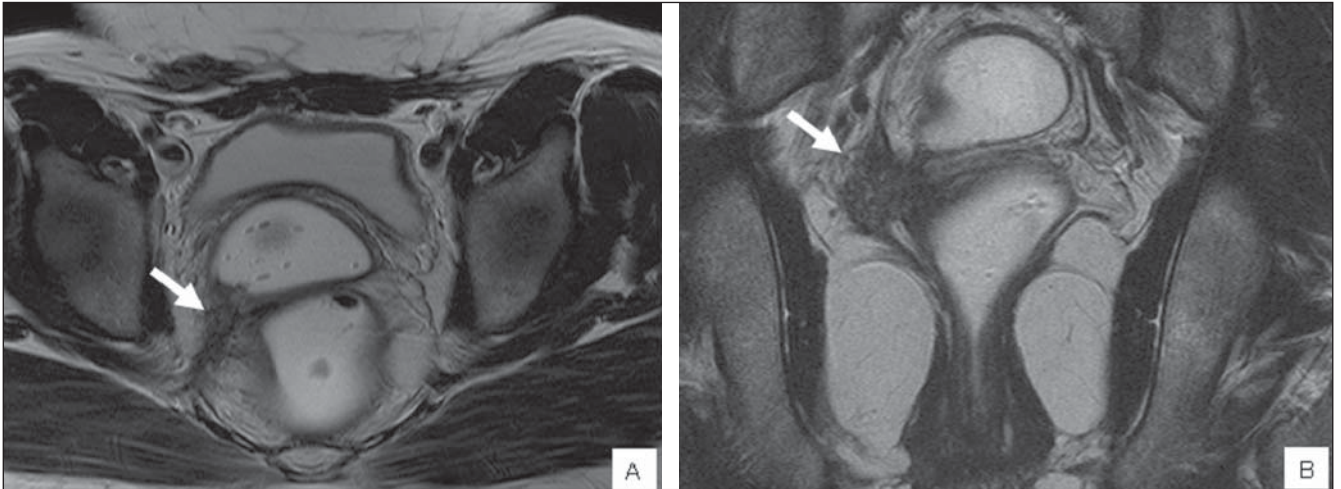## DISCUSSÃO

A endometriose profunda é uma entidade específica e histologicamente é definida quando o foco ectópico invade mais que 5 mm em profundidade o peritônio, em geral envolvendo os ligamentos uterossacos, o intestino, o septo retovaginal e o trato urinário<sup>(10)</sup>.

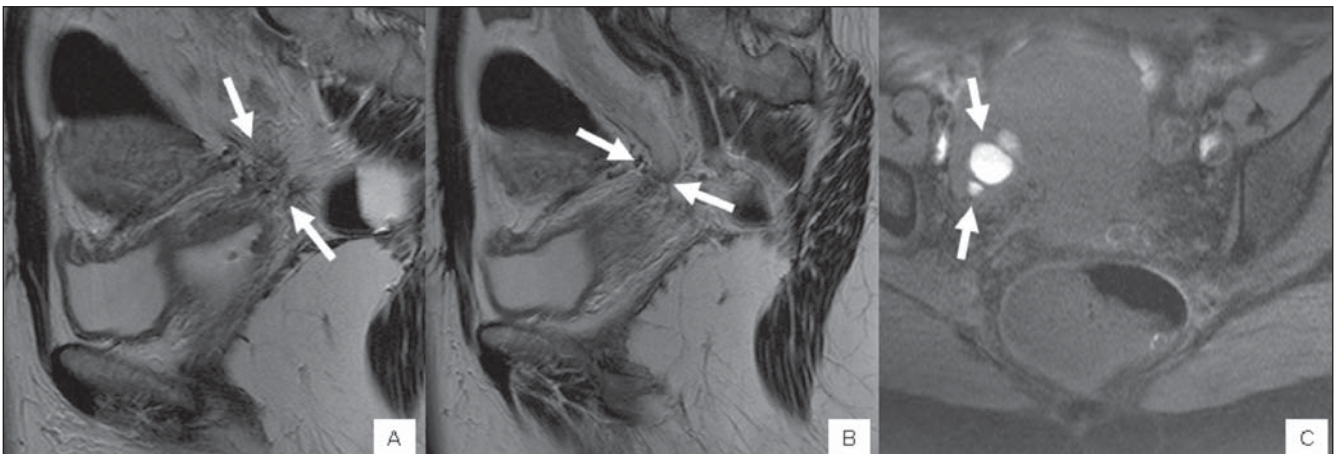
Chapron et al.<sup>(11)</sup> sugeriram que as lesões da endometriose profunda são mais frequentes no lado esquerdo e no compartimento posterior da pelve, favorecendo a teoria da regurgitação para explicar a patogênese, somando-se à ação gravitacional e à anatomia da hemipelve esquerda.

O conhecimento da extensão da lesão intestinal previamente à cirurgia possibi-

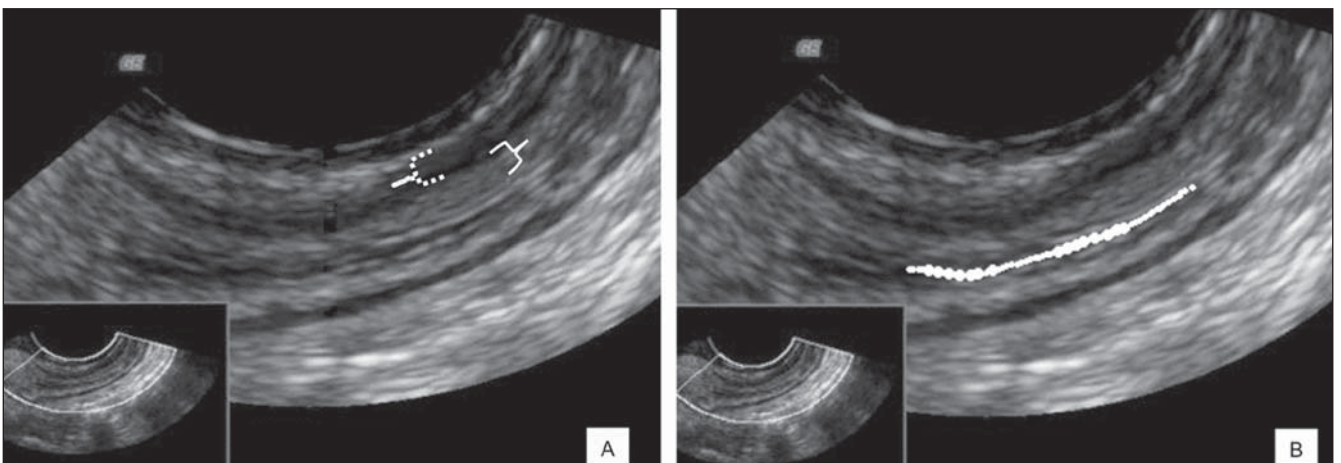
lita a escolha da técnica cirúrgica mais apropriada, informar a paciente e prepará-la a respeito da necessidade da cirurgia<sup>(12)</sup>. A correção cirúrgica, nesses casos, pode variar de uma ressecção parcial da parede do reto e da parede vaginal posterior até a remoção em bloco do fundo de saco de Douglas, incluindo o fórnice vaginal posterior e uma parte do retossigmoide, com reali-



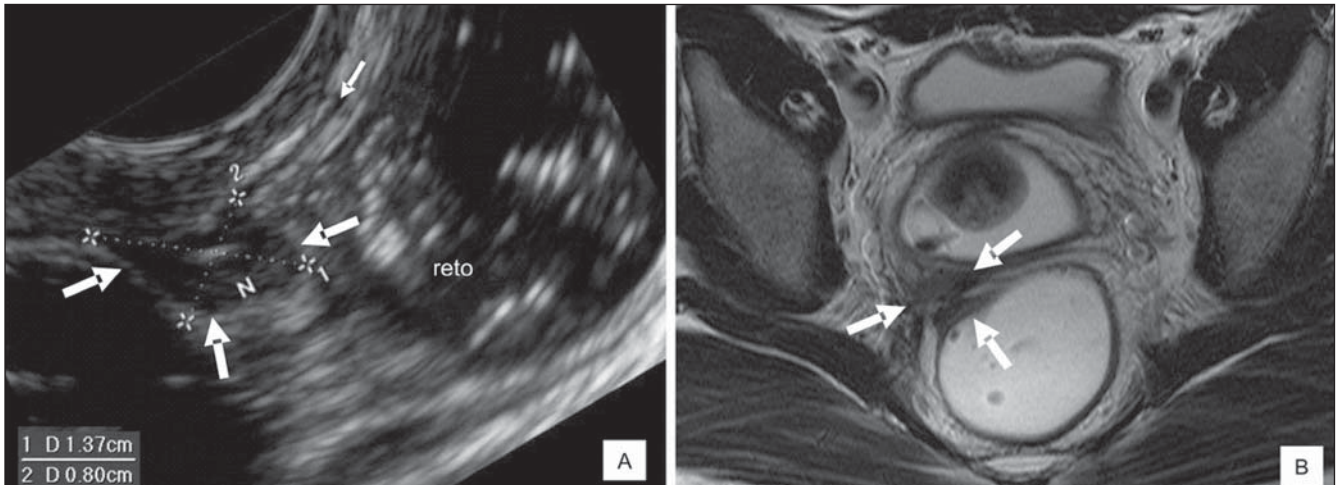
**Figura 2.** Imagens de RM na sequência pesada em T2 nos planos axial (A) e coronal (B) demonstrando espessamento irregular do ligamento uterossacro direito (setas), não visualizado à US transvaginal.



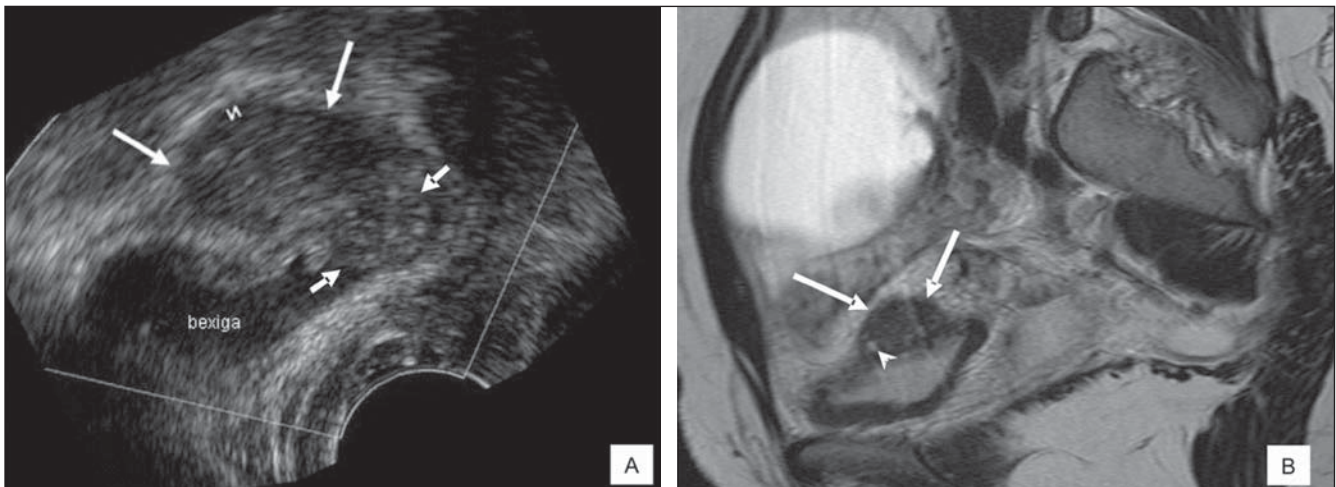
**Figura 3.** Em A e B, imagens de RM na sequência pesada em T2 no plano sagital demonstrando espessamento tecidual irregular hipointenso, de limites mal definidos, envolvendo a porção distal do ureter pélvico esquerdo na região parametrial, determinando dilatação ureteral a montante (setas). Em C, imagem na sequência pesada em T1 com supressão de gordura no plano axial destacando-se focos hiperintensos na porção distal ureteral sugerindo conteúdo hemático (setas); não houve correspondência deste achado à US transvaginal.



**Figura 4.** Em A, imagem no plano sagital mostrando as camadas anatômicas da parede intestinal identificáveis à US: muscular própria (duas faixas hipocogênicas separadas por uma fina linha hiperecogênica – chave pontilhada) e submucosa (hiperecogênica – chave lisa). Em B, a mesma imagem mostrando o lúmen intestinal (linha hachurada).



**Figura 5.** Em **A**, imagem de US no plano sagital demonstrando formação nodular, hipocogênica, de contornos regulares (setas maiores), penetrando a camada mucosa (seta menor) da parede do reto atingindo o lúmen. Em **B**, imagem de RM na sequência pesada em T2 no plano axial demonstrando espessamento nodular hipointenso em T2, de limites parcialmente definidos, interessando ligamento uterossacro e a parede ântero-lateral direita do reto (setas).



**Figura 6.** Em **A**, imagem de US no plano axial demonstrando formação nodular, hipocogênica, de contornos irregulares, na região do espaço vesicouterino (setas maiores), e outra formação hipocogênica (setas menores), de limites parcialmente definidos, acometendo a porção mural posterior/lateral direita da bexiga, atingindo seu lúmen. Em **B**, imagem de RM na sequência pesada em T2 no plano sagital demonstrando espessamento nodular hipointenso em T2, de limites parcialmente definidos, da parede súpero-lateral direita da bexiga (setas). Destacam-se diminutos focos hiperintensos em T2 de permeio, compatíveis com glândulas endometriais ectasiadas (cabeça de seta).

zação de anastomose intestinal<sup>(2,13)</sup>. As suturas extensas nos casos de incisão de mais da metade da circunferência da parede intestinal implicam riscos, como a estenose do lúmen intestinal<sup>(2)</sup>. Por conseguinte, a importância de informações detalhadas sobre essas lesões pelos métodos diagnósticos de imagem vem estimulando estudos sobre o assunto. Abrão et al.<sup>(2)</sup> propuseram que o acometimento da circunferência da parede intestinal deva ser utilizado como ponto de corte para programação do tipo de intervenção cirúrgica, somando-se ao número de lesões e ao grau de penetração destas na parede intestinal.

A US transvaginal é o método de imagem mais acessível para diagnosticar endometriose pélvica e o método de escolha para diferenciar endometriomas de outros cistos ovarianos. Nos últimos anos, alguns trabalhos têm enfatizado o uso deste método para identificar a endometriose profunda, e resultados promissores têm sido descritos quanto à capacidade de avaliação e boa tolerabilidade do método<sup>(8)</sup>. Tanto a RM como a US transretal e transvaginal têm sido consideradas de boa acurácia para o diagnóstico da endometriose profunda, contudo, são dependentes da localização das lesões, bem como da experiência do

médico examinador. Entre as técnicas de imagem, a RM é referência para o diagnóstico da endometriose profunda<sup>(14)</sup>, em virtude da sua capacidade multiplanar e excelente caracterização tecidual. A RM também pode avaliar áreas inacessíveis ao laparoscópio, podendo identificar e avaliar a extensão das lesões subperitoneais e de permeio a aderências<sup>(15)</sup>.

No presente estudo foram comparados os achados de US transvaginal e RM de 18 pacientes com suspeita clínica de endometriose profunda. Houve concordância dos dois métodos em 17 pacientes, principalmente quanto às lesões localizadas no sig-

moide, e não houve concordância em seis pacientes quanto às lesões de ligamento uterossacro e retrocervicais (mais bem avaliadas na RM) e em cinco pacientes para as lesões da junção retossigmoide e reto (mais bem avaliadas na US transvaginal). Em razão do pequeno número de pacientes, o coeficiente kappa teve seus resultados um pouco distorcidos.

A maioria dos resultados deste estudo está em concordância com estudos prévios: lesões no compartimento posterior, como septo retovaginal e vagina, que não foram vistas pela US neste estudo, corroboram achados da literatura, que registram baixa sensibilidade diagnóstica, 28,6% e 29,4%, respectivamente<sup>(4)</sup>. Nas lesões no retossigmoide também houve concordância com achados da literatura, com sensibilidade e especificidade de 87,2% e 96,8%<sup>(4)</sup> e 98% e 100%<sup>(13)</sup>, respectivamente. Abrão et al.<sup>(8)</sup> atribuíram os melhores resultados ao protocolo com preparo intestinal prévio, também usado no presente estudo. Mesmo não sendo o foco principal deste trabalho, a análise do compartimento anterior mostrou que a identificação ultrassonográfica da lesão de bexiga apresentou concordância com a literatura (sensibilidade de 71,4%)<sup>(4)</sup>, atribuindo-se os falso-negativos aos pequenos implantes (menores que 15 mm)<sup>(4)</sup>. Para o diagnóstico de lesão endometriótica ureteral a US não é considerada bom método<sup>(16)</sup>. De modo geral, as principais limitações da técnica ultrassonográfica são: a focalização parcial da pelve e do espaço subperitoneal, dificultando a avaliação de toda a sua extensão, e a dependência da experiência e da eficiência do examinador.

Em somatório, este estudo apresentou limitações inerentes ao baixo número de pacientes na amostragem e à falta de cor-

relação com análises histológicas, principalmente para os achados ultrassonográficos quanto ao tamanho e à infiltração de lesões sugestivas de endometriose nas camadas da parede intestinal. A impossibilidade de correlação histopatológica também impediu afirmar que as lesões encontradas na US e na RM fossem as mesmas. Vale ressaltar que essas limitações devem ser alvo a ser transpostos para melhorar a curva de aprendizagem sobre o assunto.

Pôde-se concluir, a partir desta análise, que a concordância entre a RM e a US não foi boa na junção retossigmoide e no reto, sendo que a US detectou número maior de lesões nestas localizações, entretanto, identificou número menor de lesões na pelve. Na análise comparativa global entre US e RM na detecção das lesões não houve diferença estatisticamente significativa. Há de se ressaltar, ainda, o baixo custo, a boa tolerabilidade e o fácil acesso do exame ultrassonográfico, levando à possibilidade de diagnóstico de uma das formas mais graves da doença a uma parte da população acometida, que não tem acesso a recursos prope-  
dêuticos mais sofisticados, como a RM.

#### REFERÊNCIAS

1. Safe Jr JV, Safe GMS. Endometriose. In: Crispi CP, editor. Tratado de videoendoscopia ginecológica. 2ª ed. Rio de Janeiro: Atheneu; 2007. p. 294–328.
2. Abrão MS, Podgaec S, Dias JA Jr, et al. Endometriosis lesions that compromise the rectum deeper than the inner muscularis layer have more than 40% of the circumference of the rectum affected by the disease. *J Minim Invasive Gynecol.* 2008;15:280–5.
3. Guerriero S, Ajossa S, Gerada M, et al. Diagnostic value of transvaginal 'tenderness-guided' ultrasonography for the prediction of location of deep endometriosis. *Hum Reprod.* 2008;23:2452–7.
4. Bazot M, Thomassin I, Hourani R, et al. Diagnostic accuracy of transvaginal sonography for deep

- pelvic endometriosis. *Ultrasound Obstet Gynecol.* 2004;24:180–5.
5. Bazot M, Bornier C, Dubernard G, et al. Accuracy of magnetic resonance imaging and rectal endoscopic sonography for the prediction of location of deep pelvic endometriosis. *Hum Reprod.* 2007;22:1457–63.
6. Dessole S, Farina M, Rubattu G, et al. Sonovagynography is a new technique for assessing rectovaginal endometriosis. *Fertil Steril.* 2003;79:1023–7.
7. Koga K, Osuga Y, Yano T, et al. Characteristic images of deeply infiltrating rectosigmoid endometriosis on transvaginal and transrectal ultrasonography. *Hum Reprod.* 2003;18:1328–33.
8. Abrão MS, Gonçalves MOC, Dias JA Jr, et al. Comparison between clinical examination, transvaginal sonography and magnetic resonance imaging for the diagnosis of deep endometriosis. *Hum Reprod.* 2007;22:3092–7.
9. Fleiss JL. Statistical methods for rates and proportions. 2nd ed. New York: John Wiley; 1981.
10. Brosens J, Timmerman D, Starzinski-Powitz A, et al. Noninvasive diagnosis of endometriosis: the role of imaging and markers. *Obstet Gynecol Clin North Am.* 2003;30:95–114.
11. Chapron C, Chopin N, Borghese B, et al. Deeply infiltrating endometriosis: pathogenetic implications of the anatomical distribution. *Hum Reprod.* 2006;21:1839–45.
12. Fedele L, Bianchi S, Zanconato G, et al. Long term follow-up after conservative surgery for rectovaginal endometriosis. *Am J Obstet Gynecol.* 2004;190:1020–4.
13. Valenzano Menada M, Remorgida V, Abbamonte LH, et al. Does transvaginal ultrasonography combined with water-contrast in the rectum aid in the diagnosis of rectovaginal endometriosis infiltrating the bowel? *Human Reprod.* 2008;23:1069–75.
14. Bazot M, Daraï E. Sonography and MR imaging for the assessment of deep pelvic endometriosis. *J Minim Invasive Gynecol.* 2005;12:178–85.
15. Coutinho Jr AC, Lima CMAO, Coutinho EPD, et al. Ressonância magnética na endometriose pélvica profunda: ensaio iconográfico. *Radiol Bras.* 2008;41:129–34.
16. Balleyguier C, Roupret M, Nguyen T, et al. Ureteral endometriosis: the role of magnetic resonance imaging. *J Am Assoc Gynecol Laparosc.* 2004;11:530–6.