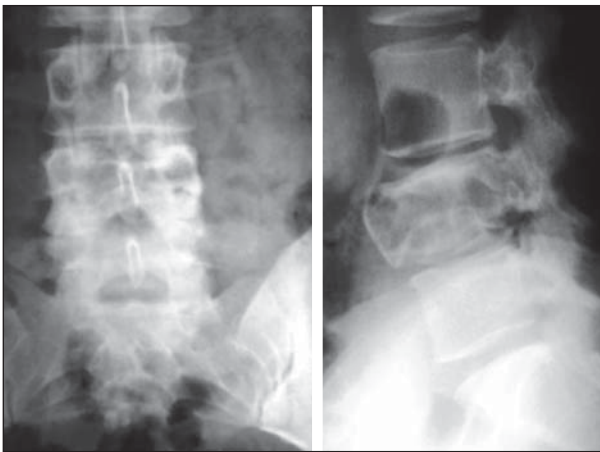


# QUAL O SEU DIAGNÓSTICO?

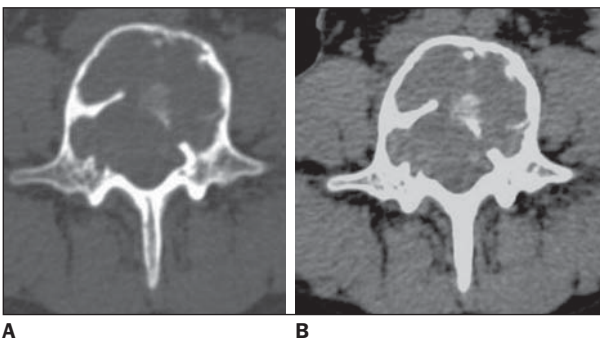
Felipe Ferreira de Souza<sup>1</sup>, Marcelo Bordalo Rodrigues<sup>2</sup>

1. Médico Residente (2º ano) de Radiologia do Instituto de Radiologia (InRad) do Hospital das Clínicas da Faculdade de Medicina da Universidade de São Paulo (HC-FMUSP). 2. Médico Diretor do Serviço de Radiologia do Instituto de Ortopedia do HC-FMUSP. Endereço para correspondência: Dr. Marcelo Bordalo Rodrigues. Avenida Doutor Enéas de Carvalho Aguiar, 255. São Paulo, SP, 05403-001. E-mail: mbordalo@uol.com.br

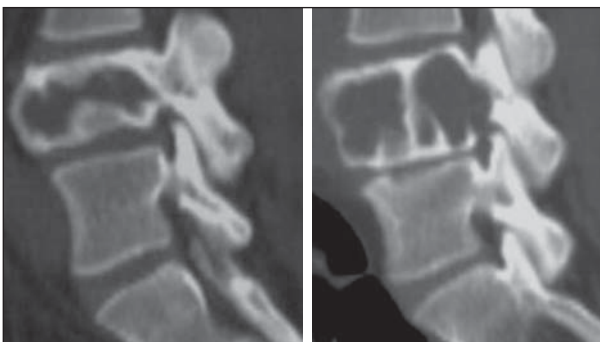
Paciente de 26 anos de idade, do sexo feminino, procurou o Serviço de Ortopedia do Hospital das Clínicas com queixa de dor na região lombar, com início há cerca de quatro meses e piora nas últimas semanas. O exame físico era normal, sem déficits neurológicos.



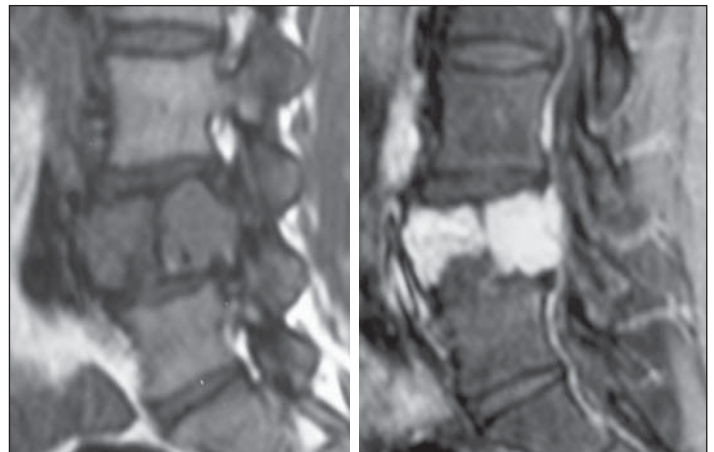
**Figura 1.** Radiografias simples em ântero-posterior (A) e perfil (B) da coluna lombar.



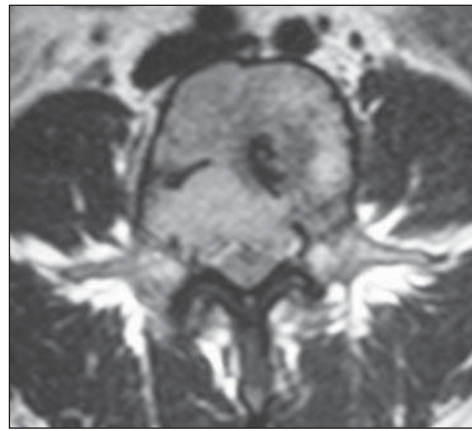
**Figura 2.** Imagens axiais de tomografia computadorizada, "janelas" óssea (A) e de partes moles (B).



**Figura 3.** Reformatações sagitais de tomografia computadorizada, "janela" óssea.



**Figura 4.** Ressonância magnética. Imagem sagital ponderada em T1 (A), imagem axial ponderada em T2 (B) e imagem sagital ponderada em T1 com saturação do sinal da gordura obtida após a injeção endovenosa do meio de contraste paramagnético (C).



**Figura 5.** Imagem axial de tomografia computadorizada.

## Descrição das imagens

Figura 1: Lesão lítica expansiva, ligeiramente insuflativa no corpo vertebral de L4, com discreta redução de sua altura.

Figuras 2 e 3: Tomografia computadorizada. Lesão lítica expansiva, ligeiramente insuflativa no corpo vertebral de L4, observando-se esclerose reacional periférica. Há rotura do muro posterior com massa sólida de partes moles que invade o espaço epidural anterior.

Figura 4: Ressonância magnética. Lesão infiltrativa do corpo vertebral de L4 apresentando hipossinal em T1, sinal intermediário em T2 e realce intenso ao meio de contraste. Na imagem axial ponderada em T2 observa-se a massa de partes moles rompendo o muro posterior e invadindo o espaço epidural anterior. Nota-se ligeiro comprometimento dos pedículos de L4.

Figura 5: Biópsia percutânea do corpo vertebral de L4 por via transpedicular, guiada por tomografia computadorizada.

**Diagnóstico:** Tumor de células gigantes da coluna lombar.

## COMENTÁRIOS

O tumor de células gigantes (TCG) foi descrito, primeiramente, por Sir Astley Cooper em 1818. Historicamente, essa lesão já teve inúmeros termos, incluindo *sarcoma mielóide*, *tumor de mieloplexo* e *osteoclastoma*<sup>(1)</sup>.

O TCG é um tumor relativamente comum, correspondendo a 10% dos tumores primários ósseos e 20% das neoplasias ósseas benignas. Tipicamente, são lesões benignas e solitárias, sendo descritos ca-

sos de lesões múltiplas (associação com doença de Paget), e em 5% a 10% das vezes podem ser malignos.

Diferentemente da maioria das neoplasias ósseas, o TCG afeta mais as mulheres do que os homens. A grande maioria dos TCG ocorre em pacientes com maturidade óssea completa, entre 20–50 anos de idade, com pico de prevalência na terceira década. O quadro clínico é inespecífico, sendo freqüente a queixa de dor, inchaço e limitação dos movimentos no local da lesão. Pode ainda existir fraturas patológicas associadas, que permitem explicar quadro de dor súbita em alguns pacientes (10% dos casos).

Cerca de 90% dos TCG ocorrem próximos nas regiões metaepifisárias dos ossos longos. O local mais freqüente é o fêmur distal (50% a 65%). Apenas 10% dos TCG envolvem a coluna vertebral, a grande maioria acometendo o sacro, sendo o segundo tumor primário mais freqüente no sacro, apenas atrás do cordoma. Após o acometimento sacral, as localizações vertebrais mais freqüentes são, em ordem decrescente de freqüência, as colunas torácica, cervical e lombar. O acometimento é mais freqüente no corpo vertebral, podendo haver envolvimento de elementos do arco posterior associado<sup>(2–4)</sup>.

Radiograficamente, o TCG da coluna vertebral apresenta-se como uma lesão lítica, expansiva, sem mineralização ou margens escleróticas. Pode-se observar extensão para elementos posteriores, colapso do corpo vertebral e componente de partes moles. Na tomografia computadorizada, o componente de partes moles,

inclusive no interior da lesão, é melhor identificado. Também é possível observar a ausência de matriz óssea no interior da lesão. Na ressonância magnética, o TCG apresenta-se com sinal intermediário nas seqüências ponderadas em T1, em virtude de áreas hemorrágicas no interior da lesão. Outra característica importante é o sinal baixo/intermediário nas seqüências ponderadas em T2, devido à presença de colágeno no interior da lesão. Estas características permitem diferenciar o TCG de outras lesões comuns da coluna, como metástases e mieloma, que apresentam hipossinal e hipersinal marcados em T2. Também pode-se observar degeneração cística no interior da lesão e formação de níveis líquido-líquido, semelhantes aos observados no cisto ósseo aneurismático, cuja acometimento é mais freqüente em elementos do arco posterior. Estes tumores são ricamente vascularizados, tendo realce importante após a injeção endovenosa do meio de contraste<sup>(1,2)</sup>.

Entre os diagnósticos diferenciais, podemos incluir o hemangioma cavernoso, o plasmocitoma e metástase.

## REFERÊNCIAS

1. Murphey MD, Andrews CL, Flemming DJ, Temple HT, Smith WS, Smirniotopoulos JG. Primary tumors of the spine: radiologic-pathologic correlation. *RadioGraphics* 1996;16:1131–1158.
2. Llauger J, Palmer J, Amores S, Bague S, Camins A. Primary tumors of the sacrum: diagnostic imaging. *AJR* 2000;174:417–424.
3. Meyers SP, Yaw K, Devaney K. Giant cell tumor of the thoracic spine. MR appearance. *AJNR* 1994; 15:962–964.
4. Hideyuki S, Mitsuhashi N, Hayakawa K, Niibe H. Giant cell tumor of the thoracic spine simulating mediastinal neoplasm. *AJNR* 1999;20:1723–1726.