

Manifestações abdominais do linfoma extranodal: ensaio iconográfico*

Abdominal manifestations of extranodal lymphoma: pictorial essay

Laís Fajardo¹, Guilherme de Araujo Ramin², Thiago José Penachim³, Daniel Lahan Martins³, Patrícia Prando Cardia⁴, Adilson Prando⁵

Fajardo L, Ramin GA, Penachim TJ, Martins DL, Cardia PP, Prando A. Manifestações abdominais do linfoma extranodal: ensaio iconográfico. Radiol Bras. 2016 Nov/Dez;49(6):397-402.

Resumo O linfoma extranodal abdominal tem um espectro de manifestações radiológicas que, no contexto clínico adequado, permite que o radiologista, ao considerar corretamente esta hipótese, otimize o seu diagnóstico e sua terapia. Além disso, depois de comprovado por biópsia, o linfoma pode ser estadiado e a resposta ao tratamento, avaliada pelos métodos de imagem. O presente ensaio iconográfico tem como objetivo ilustrar os diferentes achados por imagem do acometimento extranodal no linfoma abdominal.

Unitermos: Linfoma; Abdome; Tomografia computadorizada.

Abstract In the appropriate clinical setting, certain aspects of extranodal abdominal lymphoma, as revealed by current cross-sectional imaging techniques, should be considered potentially diagnostic and can hasten the diagnosis. In addition, diagnostic imaging in the context of biopsy-proven lymphoma can accurately stage the disease for its appropriate treatment. The purpose of this article was to illustrate the various imaging aspects of extranodal lymphoma in the abdomen.

Keywords: Lymphoma; Abdomen; Tomography, X-ray computed.

INTRODUÇÃO

Comprometimento extranodal ocorre em 40% dos pacientes com linfoma⁽¹⁾ e representa doença linfoproliferativa em tecidos diferentes dos linfonodos, timo e tonsilas. Exceção se faz ao baço, considerado nodal na doença de Hodgkin e extranodal no linfoma não Hodgkin (LNH)⁽²⁾. Linfomas são considerados extranodais primários quando não há envolvimento nodal ou há um envolvimento mínimo de linfonodos, sendo o componente extranodal dominante^(2,3). O envolvimento secundário, como doença avançada, é significa-

tivamente mais comum^(1,4). A doença extranodal é mais comum no LNH, ocorrendo em 25% dos casos. Na tomografia computadorizada (TC), o linfoma normalmente apresenta-se com densidade discretamente menor que o parênquima do órgão envolvido⁽²⁾. Frequentemente, mostra pouca impregnação pelo contraste⁽²⁾. Realce heterogêneo pode ser visto em massas volumosas, decorrente de áreas de necrose central. Calcificações habitualmente não são encontradas no linfoma sem tratamento prévio⁽²⁾.

BAÇO

O acometimento esplênico ocorre em 30% a 40% dos pacientes com linfoma⁽⁵⁾. O linfoma esplênico primário é raro. Infiltração difusa é a forma mais comum de apresentação. Determina esplenomegalia homogênea, mas também pode apresentar-se com baço de tamanho normal. Nestes casos, métodos de imagens funcionais, como FDG-PET/TC, auxiliam o diagnóstico⁽¹⁾. Massa solitária ou nódulos multifocais linfomatosos são hipodensos na TC, com pouca impregnação pelo meio de contraste (Figura 1). Deve-se diferenciá-los de infartos esplênicos, bem como de microabscessos fúngicos.

FÍGADO

O linfoma hepático primário é raro⁽²⁾. Infiltração difusa é o padrão mais comum, podendo ser facilmente negligenciada em razão do seu aspecto homogêneo⁽⁵⁾. O padrão nodular é observado em apenas 10% dos casos. Massas multifocais e lesões miliares linfomatosas são semelhantes a doença metastática e microabscessos. A diferenciação baseia-se no

* Trabalho realizado no Centro Radiológico Campinas/Hospital Vera Cruz, Campinas, SP, Brasil.

1. Médica do Aperfeiçoamento em Radiologia e Diagnóstico por Imagem do Centro Radiológico Campinas/Hospital Vera Cruz, Campinas, SP, Brasil.

2. Médico do Aperfeiçoamento em Radiologia e Diagnóstico por Imagem do Hospital e Maternidade Celso Pierro da Pontifícia Universidade Católica de Campinas (PUC Campinas), Campinas, SP, Brasil.

3. Membros Titulares do Colégio Brasileiro de Radiologia e Diagnóstico por Imagem (CBR), Médicos Radiologistas do Centro Radiológico Campinas/Hospital Vera Cruz, do Hospital e Maternidade Celso Pierro da Pontifícia Universidade Católica de Campinas (PUC Campinas) e do Hospital de Clínicas da Universidade Estadual de Campinas (Unicamp), Campinas, SP, Brasil.

4. Membro Titular do Colégio Brasileiro de Radiologia e Diagnóstico por Imagem (CBR), Médica Radiologista do Centro Radiológico Campinas/Hospital Vera Cruz e do Hospital e Maternidade Celso Pierro da Pontifícia Universidade Católica de Campinas (PUC Campinas), Campinas, SP, Brasil.

5. Membro Titular do Colégio Brasileiro de Radiologia e Diagnóstico por Imagem (CBR), Médico Radiologista, Chefe do Departamento de Radiologia e Diagnóstico por Imagem do Centro Radiológico Campinas/Hospital Vera Cruz, Campinas, SP, Brasil.

Endereço para correspondência: Dra. Laís Fajardo, Centro Radiológico Campinas/Hospital Vera Cruz, Avenida Andrade Neves, 402, Centro, Campinas, SP, Brasil, 13013-161. E-mail: laisfajardo@gmail.com.

Recebido para publicação em 19/10/2015. Aceito, após revisão, em 31/1/2016.

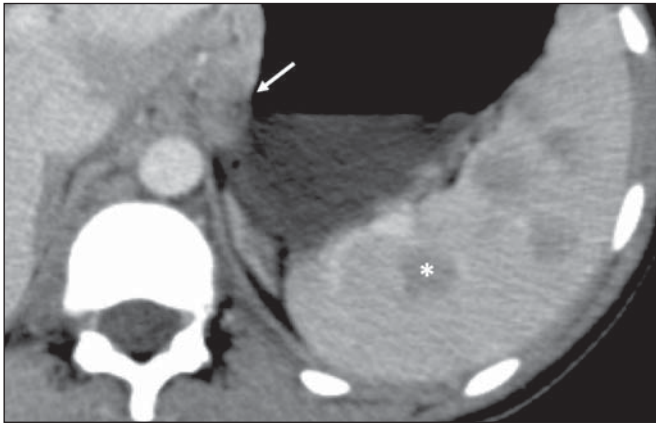


Figura 1. Acometimento esplênico multinodular pelo linfoma. TC de abdome com contraste no plano axial demonstra múltiplos nódulos hipovascularizados no baço (asterisco), além de acometimento linfonodal perigástrico (seta).

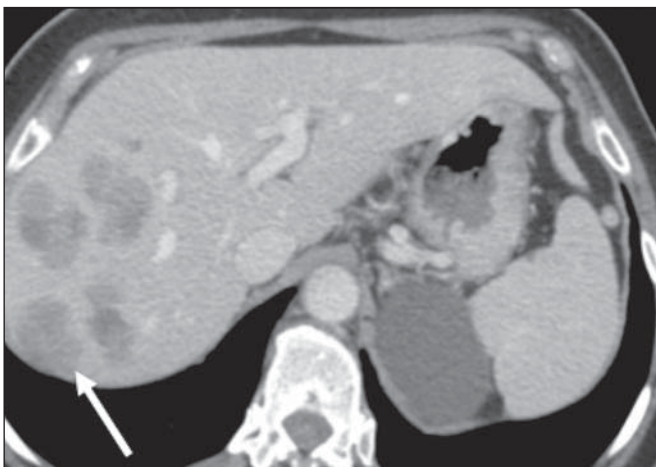


Figura 2. Linfoma hepático. TC de abdome no plano axial demonstra múltiplas lesões hepáticas nodulares, de tamanhos variados, predominantemente hipovascularizadas após injeção de meio de contraste (seta).

aspecto relativamente homogêneo do linfoma (Figura 2) e a ressonância magnética pode auxiliar. Pode haver infiltração linfomatosa periportal estendendo-se a partir da porta hepatis.

VESÍCULA BILIAR

O linfoma primário da vesícula biliar é muito raro. Apresenta-se como espessamento parietal, focal ou difuso (Figura 3). Isoladamente, pode ser difícil diferenciar de colecistopatia inflamatória.

PÂNCREAS

O pâncreas é acometido em cerca de 30% dos casos de LNH, geralmente por contiguidade ao acometimento linfonodal^(1,2). São observados dois padrões morfológicos distintos, caracterizados por massa focal circunscrita (Figura 4) ou aumento difuso decorrente de infiltração. Pode lembrar o aspecto de pancreatite aguda, pela hipocontratação difusa⁽⁵⁾. Geralmente não há dilatação ductal nem atrofia significativa do parênquima, mesmo havendo invasão do ducto pancreático, o que reforça a hipótese de linfoma em vez de adenocar-

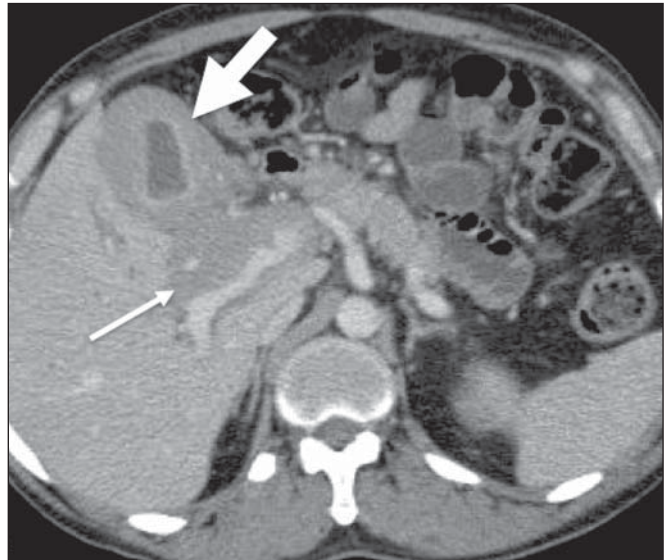


Figura 3. Acometimento da vesícula biliar pelo linfoma. TC de abdome no plano axial demonstra acentuado espessamento parietal da vesícula biliar (seta larga), além de infiltração linfomatosa periportal (seta estreita).

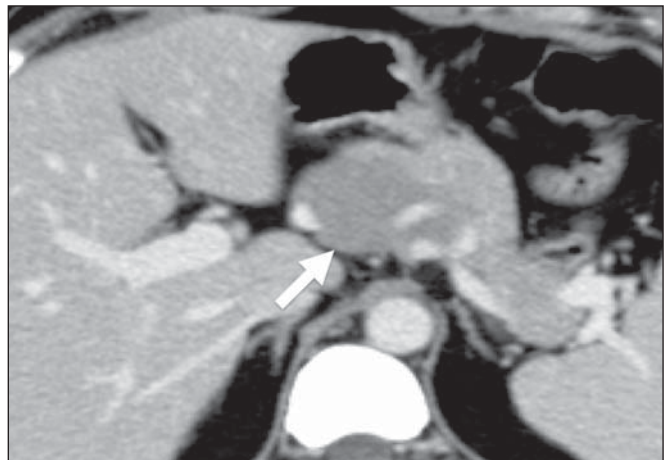


Figura 4. Linfoma pancreático. TC de abdome com contraste no plano axial demonstra massa focal circunscrita, homogênea e hipovascularizada na cabeça do pâncreas (seta), deslocando o trajeto dos vasos adjacentes.

cinoma, o principal diagnóstico diferencial⁽⁵⁾. Quando acomete a porção cefálica e o trajeto intrapancreático do ducto colédoco, pode causar dilatação das vias biliares (Figura 5).

Outros achados que favorecem o diagnóstico de linfoma são densidade homogênea da lesão e do realce, ausência de calcificações e de invasão vascular, além de acometimento dos linfonodos mesentéricos e retroperitoneais.

ESTÔMAGO

O trato gastrointestinal (TGI) é o sítio abdominal mais comum de linfoma extranodal primário, sendo o estômago o segmento mais acometido⁽⁴⁾. É conhecida a participação do *Helicobacter pylori* na etiopatogênese do linfoma de células B tipo MALT (*mucosa-associated lymphoid tissue*), que representa 50% a 70% dos linfomas gástricos primários. Os achados de imagem mais comuns são espessamento focal da parede gástrica (Figura 6), geralmente superior a 3 cm, ou

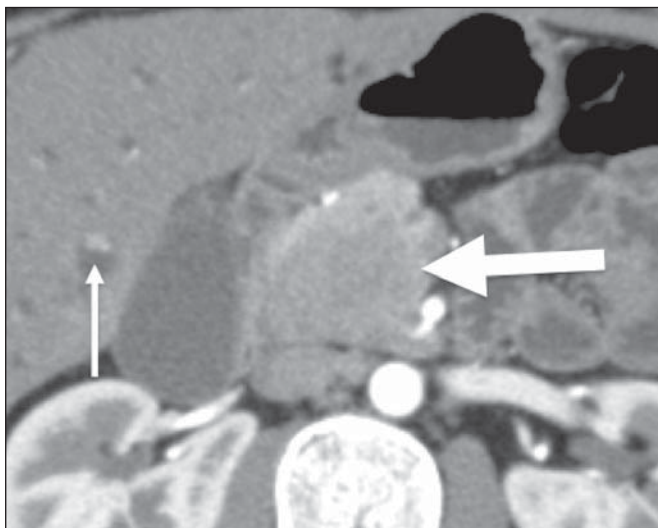


Figura 5. Linfoma pancreático. TC de abdome com contraste demonstra lesão expansiva sólida e hipovascularizada na cabeça do pâncreas (seta larga). A lesão promove estenose da via biliar no trajeto intrapancreático, com dilatação a montante, inclusive nos segmentos intra-hepáticos (seta estreita).

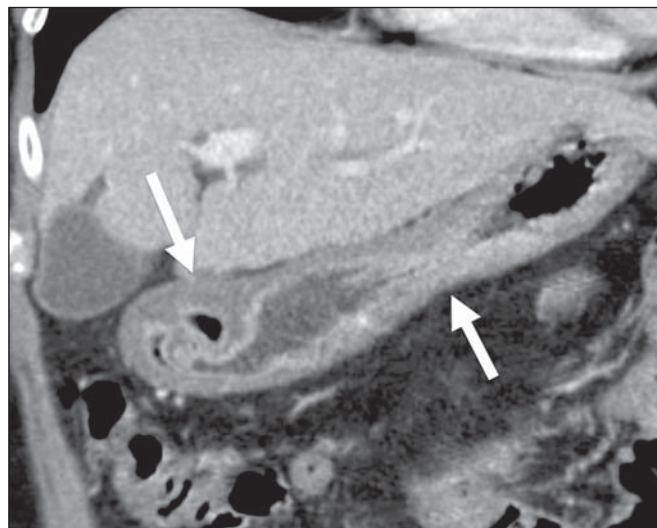


Figura 7. Linfoma gástrico. TC de abdome após contraste em reconstrução coronal demonstra espessamento circunferencial difuso das paredes do corpo e do antro gástrico (setas).

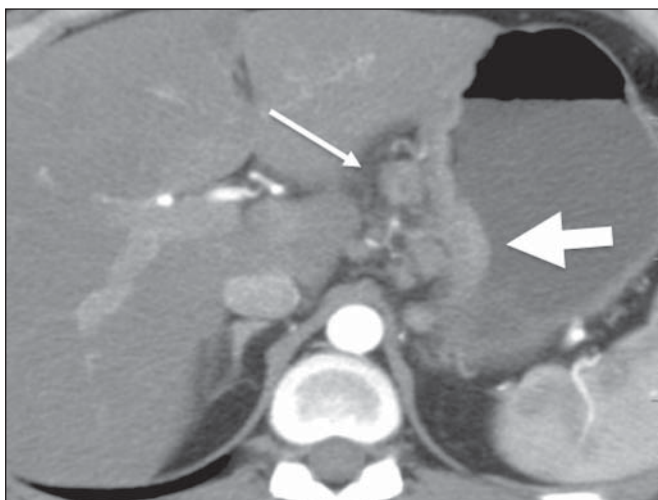


Figura 6. Linfoma gástrico. TC de abdome no plano axial demonstra espessamento da parede da pequena curvatura do estômago (seta larga), bem como acometimento linfonodal regional (seta estreita).

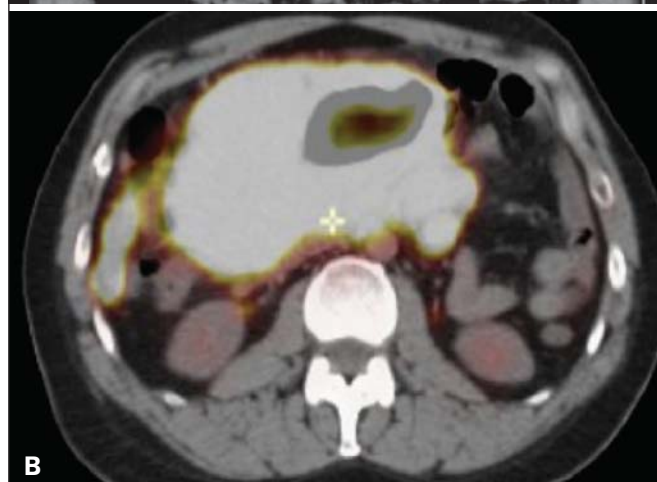
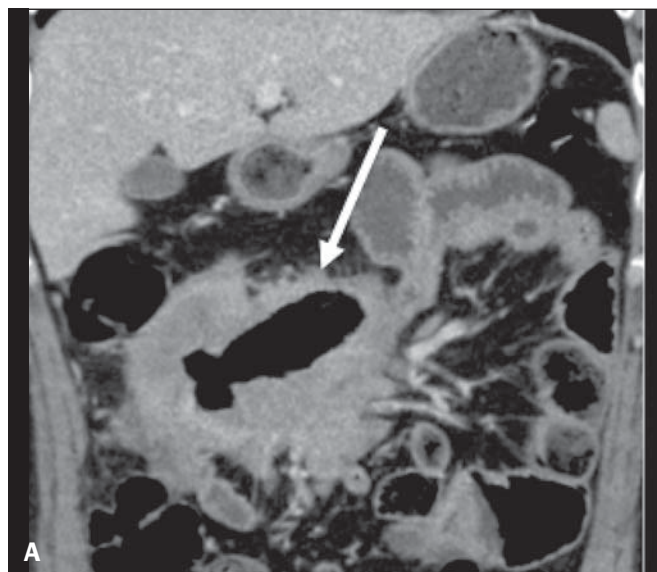


Figura 8. LNH ileal primário. **A:** TC de abdome em reconstrução coronal demonstra acentuado espessamento parietal concêntrico associado a dilatação aneurismática da alça ileal (seta). **B:** Imagem de PET/TC demonstra hipermetabolismo no local do tumor.

envolvimento parietal circunferencial (Figura 7). Também pode manifestar-se como lesão polipoide. Redução luminal da câmara gástrica e hemorragia digestiva alta são infrequentes. Tanto o linfoma quanto o adenocarcinoma podem associar-se a linfonodomegalias, porém de maneira mais extensa no linfoma.

INTESTINO DELGADO

O intestino delgado é o segundo sítio do TGI mais acometido pelo linfoma, sendo o íleo distal o segmento mais afetado. Mais de 50% são primários. Pode apresentar-se como massa polipoide, múltiplos nódulos ou espessamento mural assimétrico ou concêntrico. Geralmente promove dilatação aneurismática da alça (Figura 8). O diagnóstico diferencial é feito, principalmente, com adenocarcinoma, doença de Crohn e outros processos inflamatórios.

Uma situação clínica importante que pode ocorrer no contexto dos linfomas do TGI é a perfuração tumoral durante o tratamento quimioterápico, principalmente relacionada aos linfomas com acometimento transmural e bem responsivos à quimioterapia (Figura 9).

CÓLON

O cólon é o terceiro sítio do TGI mais acometido pelo linfoma. O ceco e o reto são as porções mais envolvidas⁽¹⁾. Pode manifestar-se como lesão polipoide volumosa, que é o padrão mais comum e que pode ser causa de invaginações. Também pode apresentar-se como lesão infiltrativa, espessamento das haustrações (Figura 10) e nodularidade da mucosa, observada nos estudos contrastados. Em oposição ao

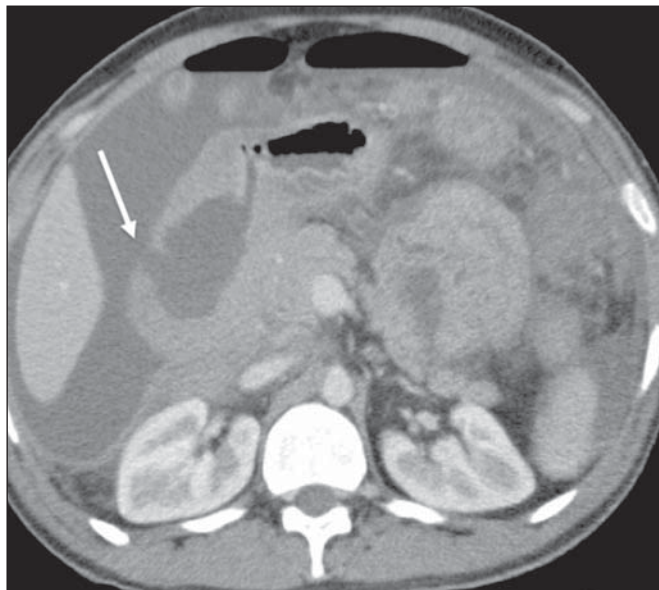


Figura 9. Perfuração intestinal relacionada ao tratamento do linfoma. TC de abdome com contraste no plano axial demonstra linfoma de alto grau no duodeno em paciente submetido a quimioterapia, com regressão tumoral seguida de perfuração intestinal (seta).

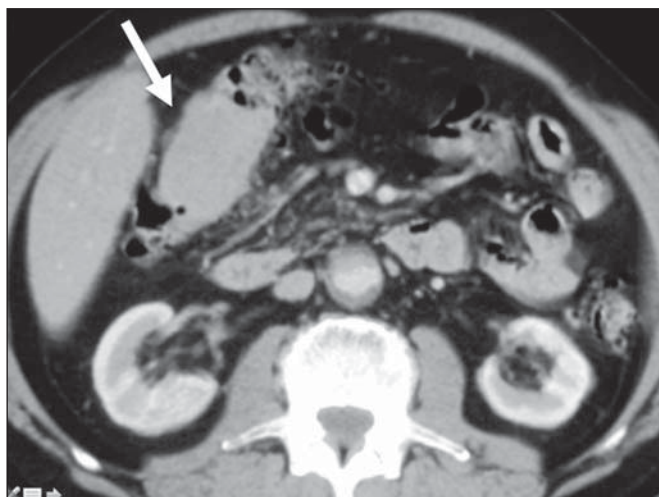


Figura 10. Linfoma no cólon. TC de abdome com contraste no plano axial demonstra lesão hipovascularizada infiltrativa parietal na flexura hepática do cólon, com espessamento das haustrações locais (seta).

adenocarcinoma colorretal, que é o principal diagnóstico diferencial, o linfoma compromete segmentos longos e, embora possa causar redução do lúmen, raramente obstrui⁽¹⁾.

ADRENAIS

As glândulas adrenais são acometidas em cerca de 4% dos casos de LNH^(1,5), de maneira bilateral em 50%. Os padrões morfológicos incluem massas homogêneas circunscritas (Figura 11), pequenos nódulos ou aumento difuso das glândulas. A hiperplasia adrenal não linfomatosa bilateral pode coexistir com linfoma e deve ser diferenciada do envolvimento neoplásico, principalmente pela FDG-PET/TC⁽⁵⁾.

RINS

O acometimento renal é relativamente comum nos casos avançados de linfoma nodal. Os linfomas renais primários são extremamente raros. Apresentam-se, em 60% dos casos, como múltiplos nódulos bilaterais e homogêneos, com impregnação discreta e, por vezes, progressiva⁽²⁾ (Figura 12).

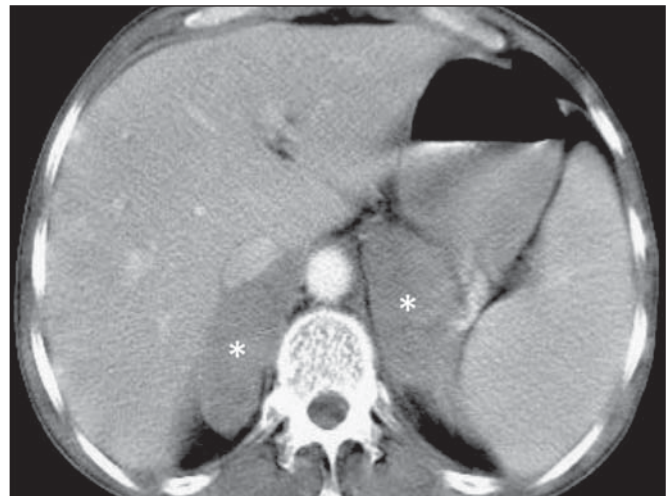


Figura 11. Linfoma adrenal. TC de abdome com contraste no plano axial demonstra massas nodulares homogêneas e hipovascularizadas nas glândulas adrenais (asteriscos).

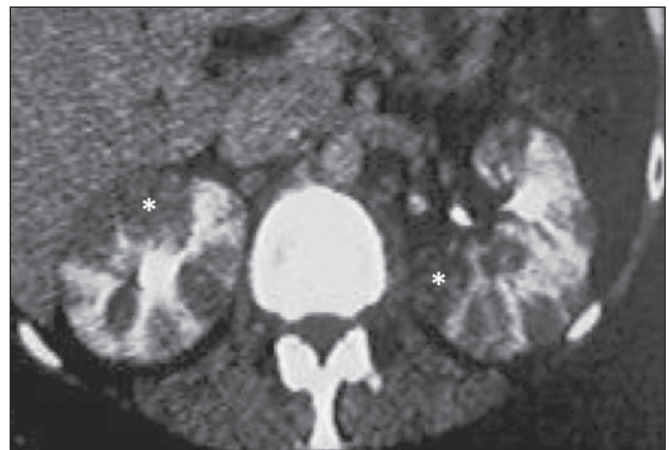


Figura 12. Linfoma renal primário. Estudo tomográfico contrastado demonstra múltiplos nódulos renais bilaterais com hiporrealce em relação ao parênquima (asteriscos).

A infiltração linfomatosa difusa ocorre em 20% dos casos, preserva a forma renal e, geralmente, é bilateral (Figura 13). Massas renais ocorrem em 10% a 20% dos casos⁽²⁾, podem mimetizar carcinoma de células renais papilífero, pelo padrão de impregnação hipovascular homogêneo. (Figura 14). Invasão renal contígua de doença retroperitoneal é comum e manifesta-se, caracteristicamente, por volumosa massa que engloba mas não obstrui os vasos renais. Geralmente invade o hilo e desloca o rim acometido (Figura 15). O envolvimento perirrenal sem ser secundário a doença retroperitoneal é incomum. Manifesta-se como tecido homogêneo com

densidade de partes moles englobando o parênquima renal, sem causar perda significativa da função (Figura 16). Em casos mais leves, os achados podem limitar-se a espessamento da fásia renal ou nódulos no espaço perirrenal. Os diagnósticos diferenciais incluem sarcoma da cápsula renal e metástases, bem como condições benignas (hematoma perirrenal, fibrose retroperitoneal, amiloidose e hematopoiese extramedular).

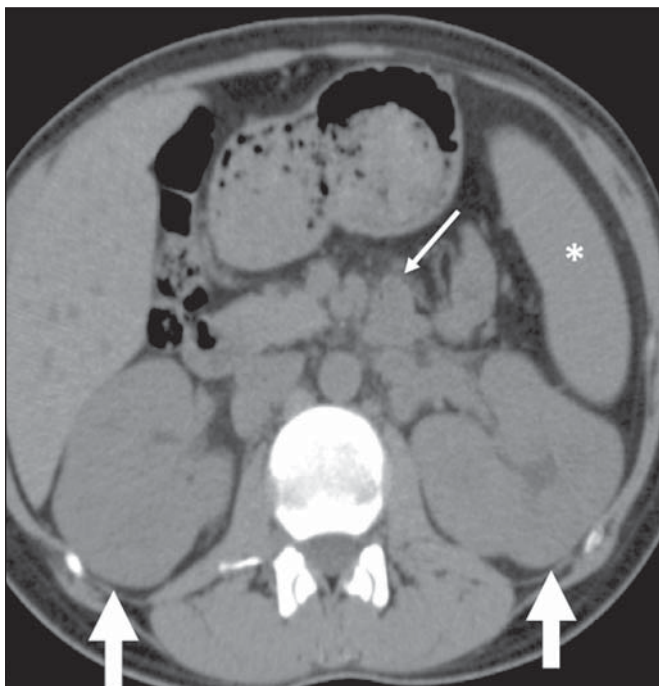


Figura 13. Linfoma renal. TC de abdome sem contraste no plano axial demonstra nefromegalia bilateral sem comprometimento do formato renal (setas largas). Optou-se por não administrar contraste iodado, devido à insuficiência renal. Observam-se, também, esplenomegalia (asterisco) e acometimento linfonodal (seta estreita).

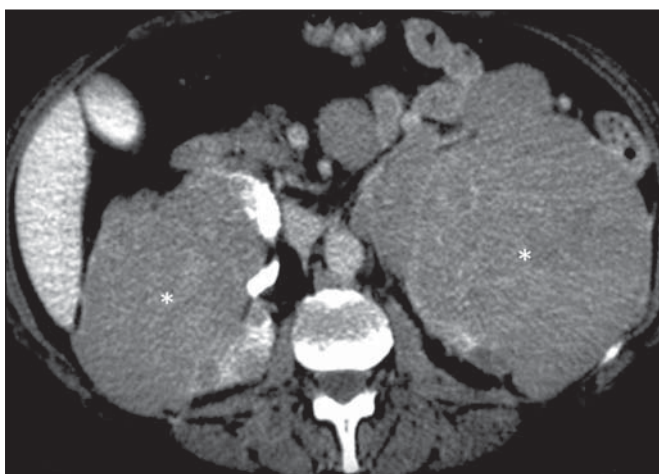


Figura 14. Linfoma renal primário. TC de abdome com contraste no plano axial demonstra massas volumosas discretamente heterogêneas e com pouco realce pelo contraste (asteriscos) infiltrando os rins e o espaço retroperitoneal.

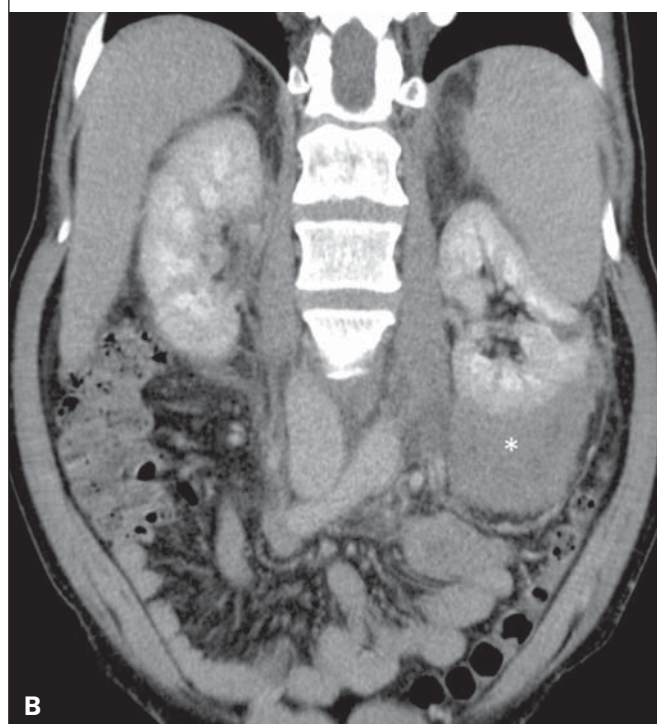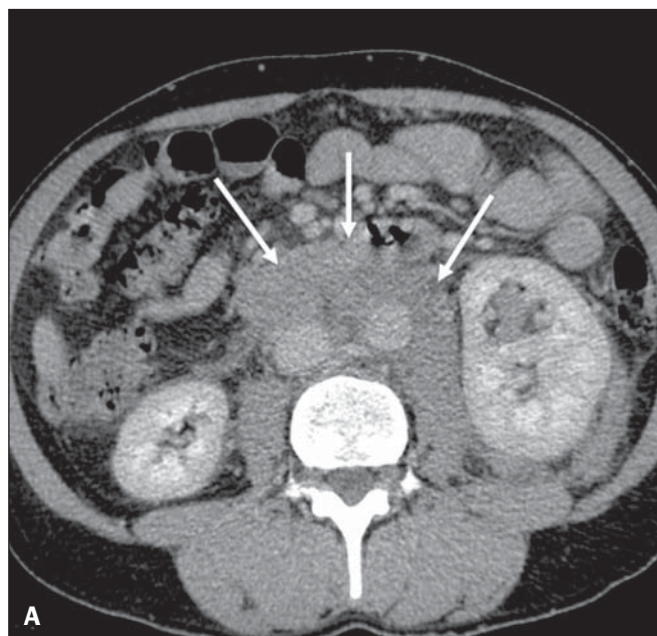


Figura 15. Invasão renal contígua de doença retroperitoneal. TC de abdome com contraste no plano axial (A) e reconstrução coronal (B) demonstram extenso comprometimento linfonodal retroperitoneal (setas) e massa hipovascularizada englobando o polo inferior do rim esquerdo (asterisco). O padrão simétrico de contrastação renal indica que não há compressão do parênquima nem comprometimento da função do rim acometido.

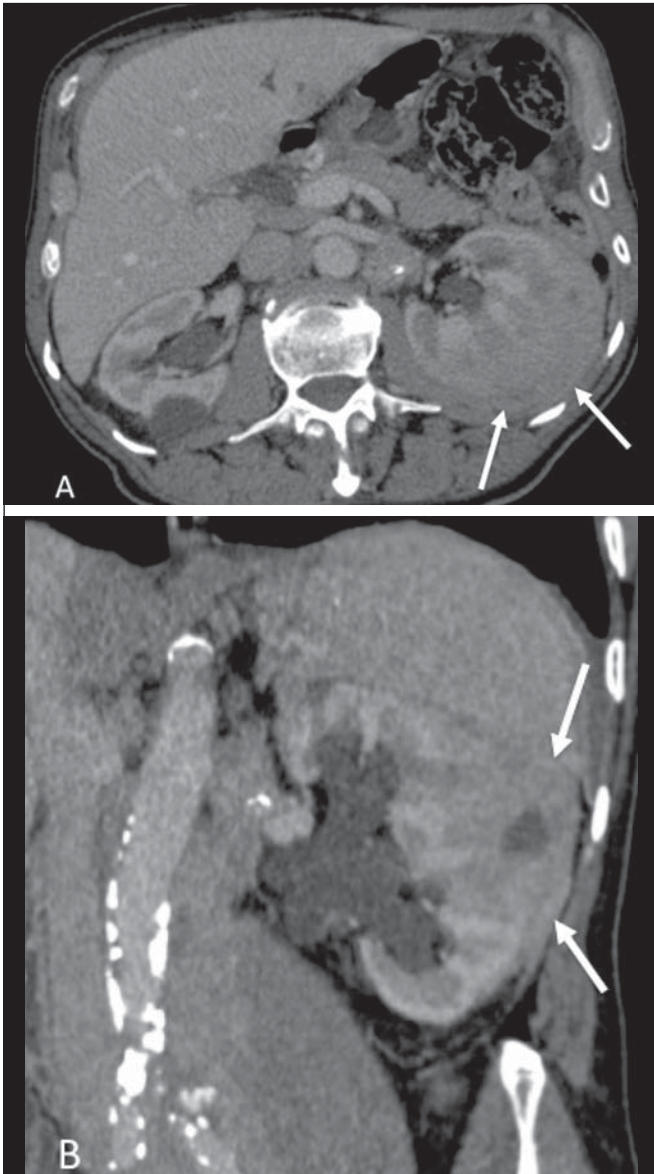


Figura 16. Linfoma renal. TC de abdome com contraste no plano axial (A) e reconstrução coronal (B) demonstram a forma de apresentação perirrenal do linfoma. Lesão tumoral hipovascularizada perirrenal esquerda infiltrando o parênquima (setas).

PERITÔNIO E MESENTÉRIO

Linfoma é a causa mais comum de massas e nódulos mesentéricos linfonodais, mais frequentemente associada ao linfoma do TGI. É, radiologicamente, indistinguível da carcinomatose peritoneal⁽¹⁾. Densificação mesentérica é vista, mais comumente, após tratamento⁽⁵⁾. Os padrões de envolvimento incluem nódulos peritoneais (Figura 17) e massa infiltrativa difusa. Determina espessamento rígido dos folhetos mesentéricos e aspecto de *omental cake*. Pode haver ascite exsudativa com alta atenuação⁽¹⁾.

PACIENTES IMUNOCOMPROMETIDOS

Há uma incidência aumentada de LNH em pacientes imunocomprometidos após transplante⁽⁶⁾. É uma complica-

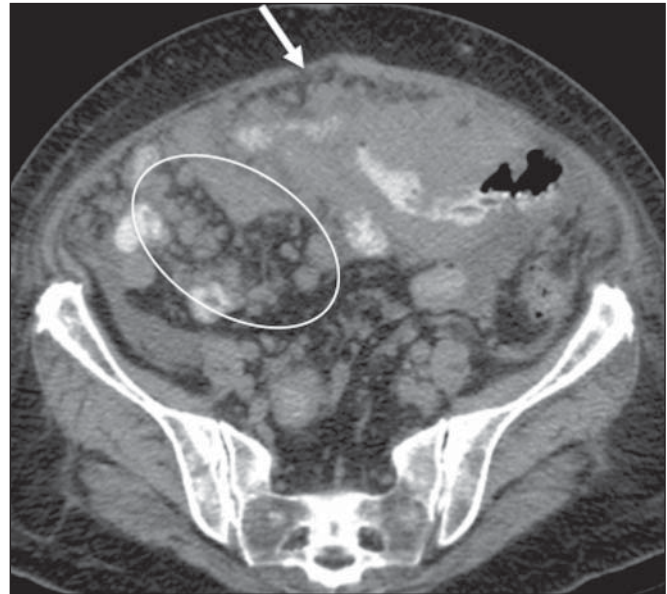


Figura 17. Linfomatose peritoneal. TC de abdome no plano axial demonstra densificação e nódulos mesentéricos (elipse) e espessamento peritoneal nodular (seta) secundários a disseminação da doença linfoproliferativa.

ção grave e relativamente comum (2% a 5%), particularmente frequente após tratamento com ciclosporina^(2,5). Apresenta maior ocorrência no primeiro ano, podendo afetar virtualmente qualquer órgão. O acometimento linfonodal isolado é menos comum (20% dos casos)⁽⁷⁾.

CONCLUSÃO

O linfoma extranodal pode simular outras neoplasias ou condições inflamatórias. O radiologista tem papel crucial no manejo não invasivo da doença. Além de suspeitar do diagnóstico, é importante na obtenção de material por biópsias percutâneas, no estadiamento, na avaliação da resposta ao tratamento ou das complicações deste e na identificação de recorrências e recidivas.

REFERÊNCIAS

1. Lee WK, Lau EWF, Duddalwar VA, et al. Abdominal manifestations of extranodal lymphoma: spectrum of imaging findings. *AJR Am J Roentgenol.* 2008;191:198–206.
2. Leite NP, Kased N, Hanna RF, et al. Cross-sectional imaging of extranodal involvement in abdominopelvic lymphoproliferative malignancies. *Radiographics.* 2007;27:1613–34.
3. Silva Neto MM, Jalil EM, Araujo IBO. Extranodal non-Hodgkins lymphomas in Salvador, Brazil: clinical aspects and histopathological classification according to the WHO-2001 guidelines. *Rev Bras Hematol Hemoter.* 2008;30:36–40.
4. Kwee TC, Nievelstein RAJ, Torigian DA. Role of structural imaging in lymphoma. *PET Clin.* 2012;7:1–19.
5. Anis M, Irshad A. Imaging of abdominal lymphoma. *Radiol Clin North Am.* 2008;46:265–85.
6. Borhani AA, Hosseinzadeh K, Almusa O, et al. Imaging of posttransplantation lymphoproliferative disorder after solid organ transplantation. *Radiographics.* 2009;29:981–1002.
7. Camacho JC, Moreno CC, Harri PA, et al. Posttransplantation lymphoproliferative disease: proposed imaging classification. *Radiographics.* 2014;34:2025–38.