

Variações anatômicas das cavidades paranasais à tomografia computadorizada *multislice*: o que procurar?*

Anatomical variations of paranasal sinuses at multislice computed tomography: what to look for

Christiana Maia Nobre Rocha de Miranda¹, Carol Pontes de Miranda Maranhão², Fabiana Maia Nobre Rocha Arraes³, Igor Gomes Padilha⁴, Lucas de Pádua Gomes de Farias⁴, Mayara Stephanie de Araujo Jatobá⁵, Anna Carolina Mendonça de Andrade⁵, Bruno Gomes Padilha⁵

Resumo A tomografia computadorizada *multislice* é, atualmente, a modalidade de imagem de escolha para a avaliação dos seios paranasais e das estruturas adjacentes. Ela tem sido cada vez mais utilizada para a avaliação das variações anatômicas, identificando-as de forma precisa e com elevados detalhes anatômicos. Algumas variações anatômicas podem predispor a sinusopatias e constituir regiões de alto risco para lesões e complicações durante atos operatórios. Portanto, o reconhecimento dessas variações é de fundamental importância no pré-operatório de cirurgia endoscópica.

Unitermos: Tomografia computadorizada *multislice*; Seios paranasais; Variações anatômicas.

Abstract Multislice computed tomography is currently the imaging modality of choice for evaluating paranasal sinuses and adjacent structures. Such a method has been increasingly utilized in the assessment of anatomical variations, allowing their accurate identification with high anatomical details. Some anatomical variations may predispose to sinus diseases, constituting areas of high risk for injuries and complications during surgical procedures. Therefore, the recognition of such variations is critical in the preoperative evaluation for endoscopic surgery.

Keywords: Multislice computed tomography; Paranasal sinuses; Anatomical variations.

Miranda CMNR, Maranhão CPM, Arraes FMNR, Padilha IG, Farias LPG, Jatobá MSA, Andrade ACM, Padilha BG. Variações anatômicas das cavidades paranasais à tomografia computadorizada *multislice*: o que procurar? Radiol Bras. 2011 Jul/Ago;44(4):256-262.

INTRODUÇÃO

Os seios paranasais são extensões cheias de ar que se desenvolvem como expansões das cavidades nasais e promovem a erosão do osso ao redor. De acordo com a literatura, algumas destas regiões são de alto risco para lesões e consequentes complicações durante atos operatórios, sendo o etmoidal e frontal os mais acometidos^(1,2). A estes riscos aliam-se as variações anatô-

micas, juntamente com as doenças que as acompanham, sendo de suma importância o conhecimento destas estruturas pelos cirurgiões endoscópicos, assim como pelos radiologistas que realizam a avaliação pré-operatória, a fim de evitar falhas terapêuticas e iatrogenias⁽²⁻⁵⁾.

A aquisição de uma excelente definição da anatomia sinusal para uma pré-avaliação endoscópica pode ser obtida por meio da tomografia computadorizada, que é padrão ouro no estudo destas estruturas, uma vez que fornece informações precisas sobre partes moles, estruturas ósseas e ar, caracterizando, neste aspecto, um exame de alta sensibilidade^(5,6).

O objetivo deste ensaio é demonstrar, por meio da tomografia computadorizada *multislice* de 40 canais, as principais variações anatômicas que podem ser detectadas nos seios paranasais.

SEPTO NASAL

Alterações do septo nasal (delimitado pelo vómer, lâmina perpendicular do etmoide e cartilagem septal) resultam em

variações morfológicas, como o desvio de septo, a deformidade da junção condrovomer e o esporão nasal. O desvio de septo é a divergência da linha mediana associada a deformidades ou assimetria das conchas adjacentes (Figura 1A) ou da estrutura da parede nasal, e que possuem apresentação variável na população^(6,7).

O esporão de septo nasal (Figura 1B) é uma deformidade óssea geralmente assintomática, mas que pode causar restrição ao fluxo aéreo nasal e estar associado ao desvio de septo. A depender do grau de obstrução e dos sintomas, pode ser necessária a correção cirúrgica⁽⁷⁾.

VARIAÇÕES DAS CONCHAS NASAIS MÉDIAS

A concha média bolhosa (Figura 2A), variação originada da pneumatização da placa óssea que a compõe por extensão das células etmoidais, pode ser uni ou bilateral (Figura 2B). Os graus de pneumatização da concha são variados, podendo ocasionar obstrução do meato médio ou do infundíbulo, além de possuir relação com

* Trabalho realizado na Clínica de Medicina Nuclear e Radiologia de Maceió (Medradius), Maceió, AL, Brasil.

1. Doutora, Coordenadora do Setor de Tomografia Computadorizada da Clínica de Medicina Nuclear e Radiologia de Maceió (Medradius), Professora de Radiologia e Diagnóstico por Imagem da Universidade Federal de Alagoas (UFAL), Maceió, AL, Brasil.

2. Membro Titular do Colégio Brasileiro de Radiologia e Diagnóstico por Imagem (CBR), Médica Radiologista do Setor de Tomografia Computadorizada da Clínica de Medicina Nuclear e Radiologia de Maceió (Medradius), Maceió, AL, Brasil.

3. Doutora, Médica Otorrinolaringologista da Clínica Sinus, Maceió, AL, Brasil.

4. Estudantes de Medicina, Monitores da Disciplina de Radiologia e Diagnóstico por Imagem da Faculdade de Medicina da Universidade Federal de Alagoas (UFAL), Maceió, AL, Brasil.

5. Estudantes de Medicina da Universidade Federal de Alagoas (UFAL), Maceió, AL, Brasil.

Endereço para correspondência: Dra. Christiana Maia Nobre Rocha de Miranda. Rua Hugo Corrêa Paes, 104, Farol. Maceió, AL, Brasil, 57050-730. E-mail: maiachristiana@globocom

Recebido para publicação em 13/2/2011. Aceito, após revisão, em 3/6/2011.

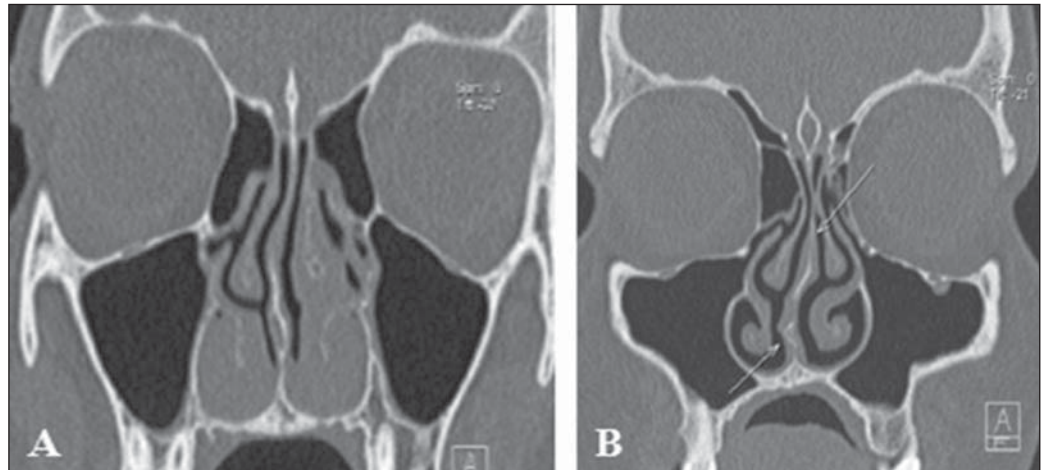


Figura 1. Desvio de septo nasal. **A:** Desvio do septo nasal para a direita. Notar também hipertrofia dos cornetos nasais inferiores e do cometo nasal médio esquerdo. **B:** Duplo desvio do septo nasal, estando sua porção superior desviada para a esquerda e a sua porção inferior desviada para a direita, com esporão à direita.

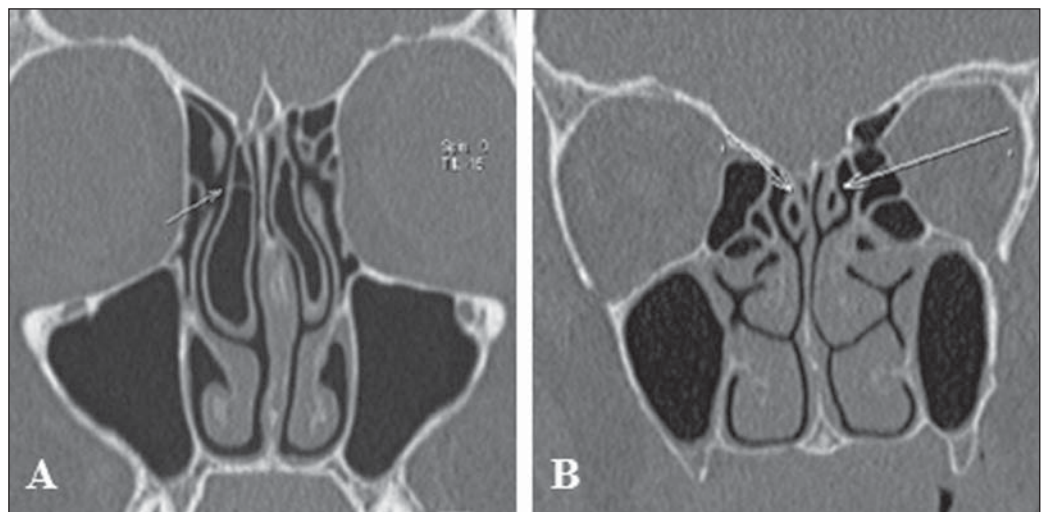


Figura 2. Variações anatômicas das conchas nasais. **A:** Concha média bolhosa bilateralmente, com septação à direita. **B:** Pneumatização da concha nasal superior, bilateralmente.

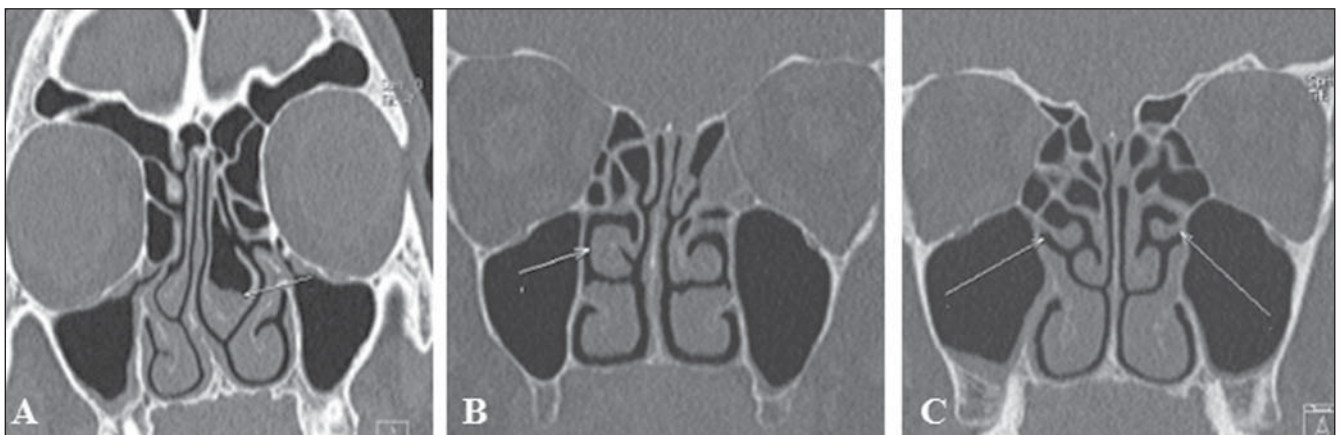


Figura 3. Variações anatômicas das conchas nasais. **A:** Concha média bolhosa à esquerda com processo inflamatório no seu interior. Hipoplasia da concha nasal média direita associada a desvio septal. **B:** Aspecto paradoxal da concha nasal média à direita. **C:** Concha nasal média acessória, bilateralmente.

desvio do septo nasal para o lado contralateral⁽⁸⁾. Outra variação frequentemente associada ao desvio e esporão septal é a hipoplasia unilateral (Figura 3A). Quando

bilateral, está associada a fóvea etmoidal baixa⁽⁷⁾.

A curvatura paradoxal ocorre quando a convexidade da concha média está voltada

para a parede medial do seio maxilar. Dependendo do grau de curvatura da concha paradoxal (Figura 3B), pode haver compressão do infundíbulo e obstrução sinusal⁽⁸⁾.

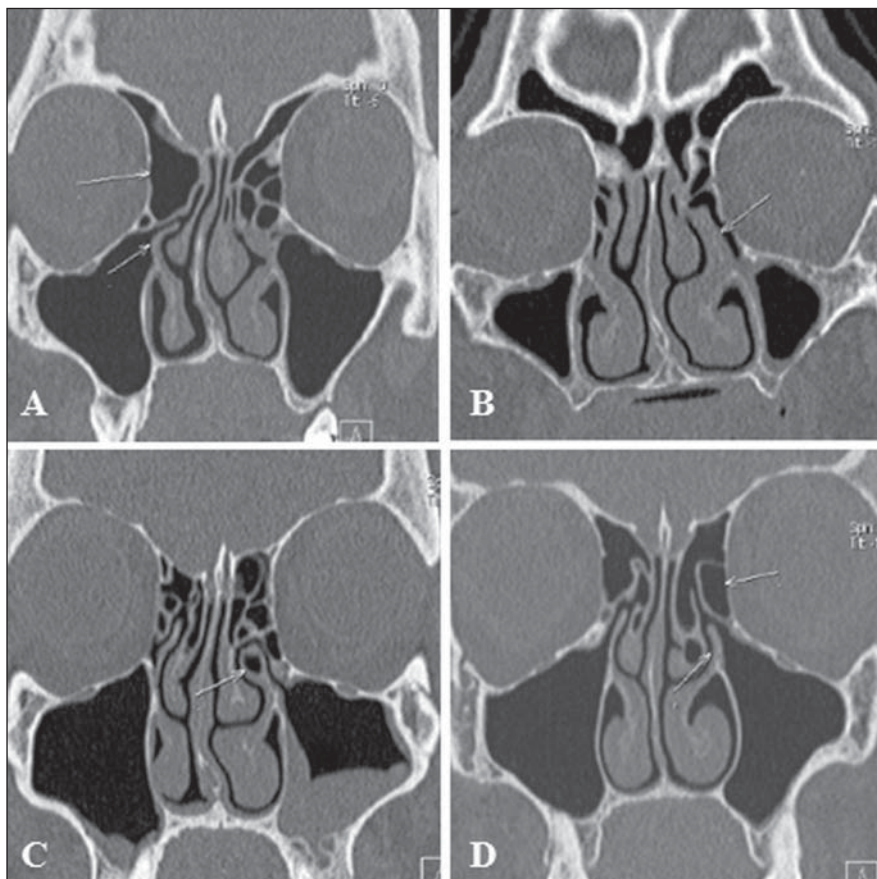


Figura 4. Variações anatômicas do processo uncinado. **A:** Processo uncinado direito horizontalizado associado a bula etmoidal volumosa (tipo 4). **B:** Hipertrofia do processo uncinado esquerdo e inserção na lamela vertical da concha média nasal esquerda. **C:** Pneumatização do processo uncinado esquerdo. **D:** Processo uncinado esquerdo verticalizado associado a bula etmoidal volumosa (tipo 1).

VARIAÇÕES DOS PROCESSOS UNCINADOS

O processo uncinado é uma extensão superior da parede lateral do nariz e uma importante estrutura anatômica para o recesso frontal, orientando, assim, a sua drenagem. Variações como hipertrofia, desvio e pneumatização (Figura 4) podem interferir na drenagem, gerando anormalidades no complexo ostiomeatal (Tabela 1) e predispondo a obstruções^(6,7,9).

De forma tradicional, o processo uncinado é identificado a partir de sua porção inferior pela arquitetura da unidade ostiomeatal, e as variações de inserção na porção superior são classificadas por Landsberg e Friedman⁽¹⁰⁾ conforme ilustrado na Figura 5.

EXTENSÃO DA PNEUMATIZAÇÃO DAS CAVIDADES PARANASAIS

O seio esfenóide se desenvolve a partir de centros ósseos pré-esfenoidais, resultando em extensão variável sua pneumatização (Figura 6A). Apresenta, majoritariamente, recessos relacionados à asa maior, embora também apresente extensões laterais na asa menor do esfenóide, recessos inferolateral e septal⁽⁷⁾ (Figura 6B).

Tabela 1 Tipos de anormalidade no complexo ostiomeatal⁽⁷⁾.

Tipo	Orientação do processo uncinado	Aparência da bula etmoidal
1	Vertical	Aumentada ou prolapsada
2	Vertical	Normal
3	Vertical	Ausente ou hipoplásica
4	Horizontal	Aumentada ou prolapsada
5	Horizontal	Normal
6	Horizontal	Ausente ou hipoplásica

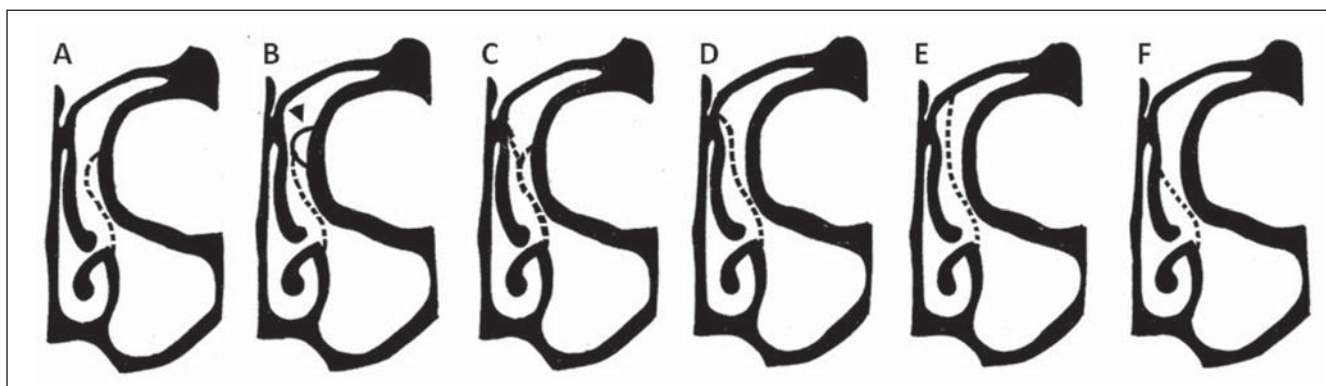


Figura 5. Classificação de Landsberg e Friedman para a inserção superior do processo uncinado. **A:** Tipo 1 (inserção na lâmina papirácea). **B:** Tipo 2 (inserção na parede posterior do agger). **C:** Tipo 3 (inserção na lâmina papirácea e na junção da concha média com a placa cribriforme). **D:** Tipo 4 (inserção na junção da concha média com a placa cribriforme). **E:** Tipo 5 (inserção na base do crânio). **F:** Tipo 6 (inserção na concha média).

A extensão do seio frontal (Figura 6C) trata-se de uma condição rara caracterizada por aumento da aeração do seio além da margem normal do osso frontal, que se origina da extensão anterior de células etmoi-

dais anteriores. Podem ter extensões relacionadas à lâmina do osso frontal, à crista galli e extensão inferior simétrica do seio frontal para as células etmoidais anteriores. Sua apresentação tem predominância entre

as idades de 20 e 40 anos e no sexo masculino, não havendo casos em crianças⁽¹¹⁾.

Em relação ao seio maxilar, foram descritos quatro recessos: o recesso palatino se estende inferomedialmente para o palato duro em direção à linha média; os recessos alveolares estão relacionados intimamente às raízes dos dentes molares e pré-molares (Figura 6D); o recesso infraorbital se projeta anteriormente ao longo do teto do seio maxilar; e o recesso zigomático se estende no osso malar a distâncias variáveis⁽⁷⁾.

VARIAÇÕES DA LÂMINA CRIBRIFORME

A lâmina cribriforme pode assumir níveis variáveis e nestes casos aplica-se a classificação de Keros (Figura 7), que se baseia na altura da fossa olfatória em relação ao teto do etmóide, tomando como referência o comprimento da lamela lateral da placa cribriforme. Quanto maior o grau da classificação de Keros, maior a chance de lesão da placa cribriforme e da fossa olfatória, com conseqüente risco de fístula líquórica iatrogênica e prejuízo do olfato⁽¹²⁾.

VARIAÇÕES NAS CÉLULAS ETMOIDAIS

As células etmoidais infraorbitárias (Figura 8), ou células de Haller, são células etmoidais localizadas inferiormente à bulla etmoidal, ao longo do assoalho da órbita e relacionadas ao teto do seio maxilar, que podem obstruir a drenagem mucociliar, predispondo a rinossinusites^(5,7).

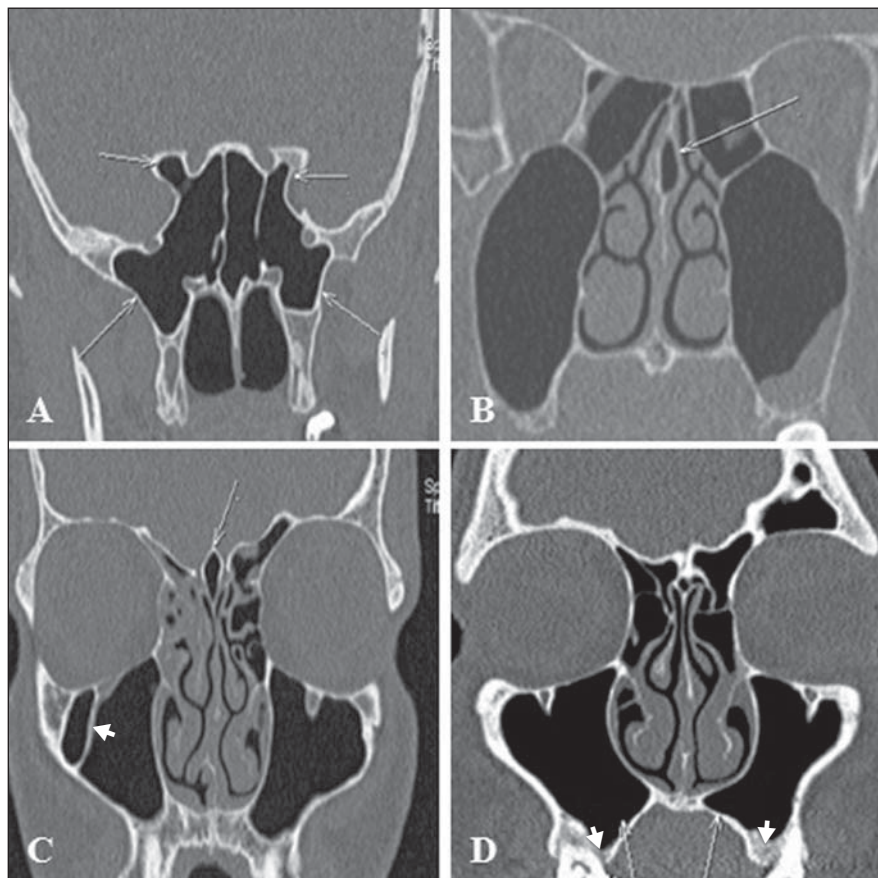


Figura 6. Extensão da pneumatização das cavidades paranasais. **A:** Extensão da pneumatização do seio esfenoidal para o recesso lateral do osso esfenóide, bilateralmente, e para as clinóides anteriores. **B:** Pneumatização do septo nasal, caracterizando recesso septal. **C:** Pneumatização da crista galli (seta). Notar septação no seio maxilar direito (cabeça de seta). **D:** Extensão da pneumatização dos seios maxilares para o recesso palatino (setas) e para o recesso alveolar (cabeças de setas).

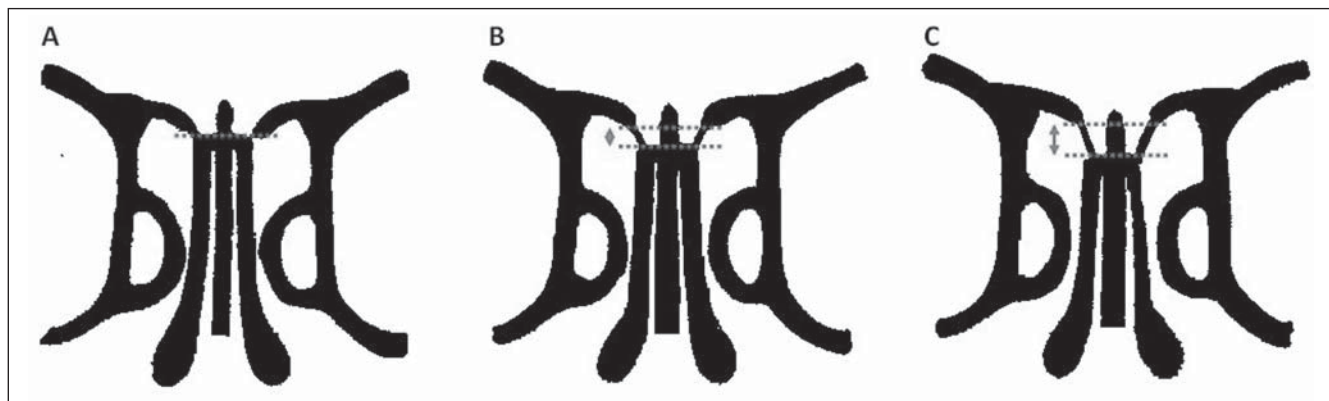


Figura 7. Classificação de Keros. **A:** Tipo 1 (lamela lateral cribriforme de 1 a 3 mm, placa cribriforme e o teto etmoidal estão praticamente paralelos). **B:** Tipo 2 (lamela lateral de 4 a 7 mm, placa cribriforme está mais abaixo da cavidade nasal em relação ao teto do etmóide). **C:** Tipo 3 (lamela lateral da placa cribriforme de 8 a 16 mm, teto etmoidal encontra-se muito acima da placa).

As células de agger nasi (Figura 9) estão situadas anteriormente à margem superior do ducto nasolacrimal e anteriormente ao plano do infundíbulo do seio maxilar, sendo consideradas as células etmoidais mais anteriores. Estudos evidenciam que suas

maiores dimensões estão correlacionadas a sinusopatia frontal e lacrimagem^(6,8,9).

As células de Onodi (Figura 10) são células etmoidais posteriores que migraram para a região anterior do seio esfenoidal, possuindo localização anterossuperior em

relação a este e íntima relação com o nervo óptico, sendo responsável por neuropatia óptica em determinadas doenças que as acometem⁽¹³⁾.

A bula frontal (Figura 11) é caracterizada por células etmoidais anteriores que

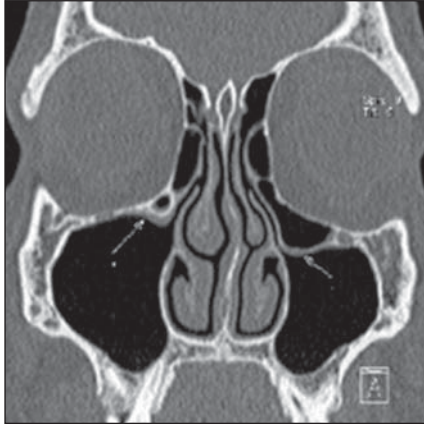


Figura 8. Célula de Haller. Células etmoidais infraorbitárias, bilateralmente, de maior dimensão à esquerda.

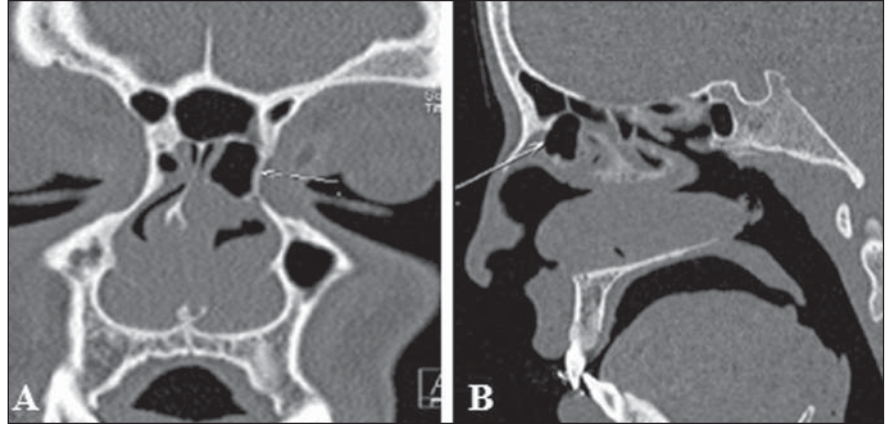


Figura 9. Célula de agger nasi. Volumosa célula de agger nasi à esquerda.

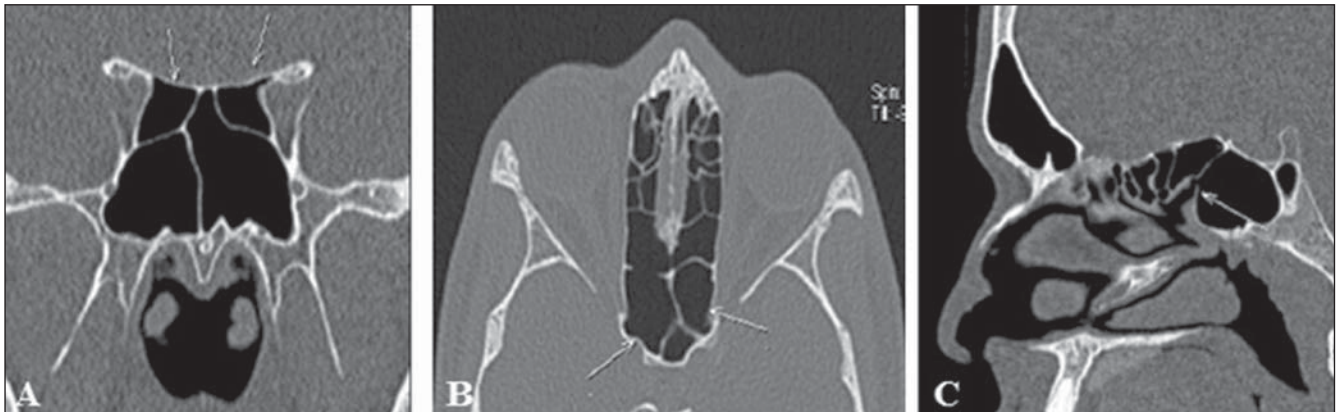

Figura 10. Célula de Onodi. **A,B:** Células de Onodi, bilateralmente (setas). **C:** Notar óstio do seio esfenoidal sem comunicação com a célula de Onodi (seta).

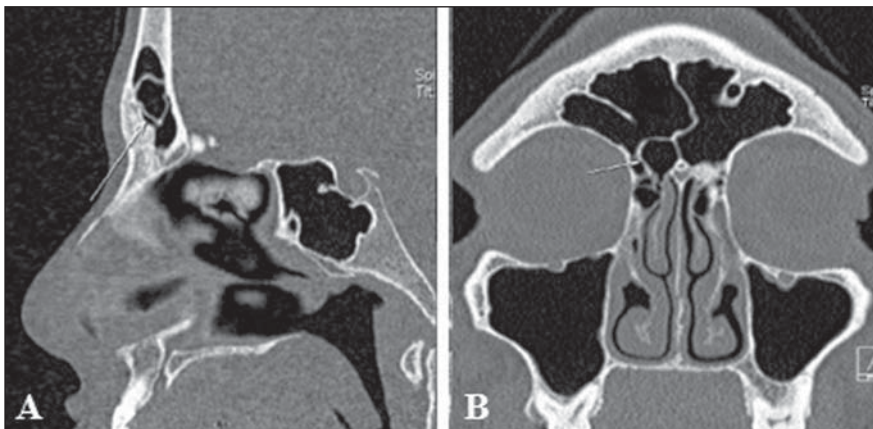


Figura 11. Bula frontal. Bula frontal (seta).

invadem o osso frontal, abaulando seu assoalho, porém sem apresentar conexão com este. É mais facilmente demonstrada na tomografia computadorizada sagital, em que surgem como células etmoidais situadas acima da bula etmoidal e em extensão ao seio frontal. Dependendo de suas dimensões e pneumatização, essas células podem modificar o sistema de drenagem do seio frontal, representando um verdadeiro desafio para o diagnóstico e ainda mais para o tratamento cirúrgico das doenças inflamatórias envolvendo este seio.

Outras variações das células etmoidais podem ser encontradas no recesso frontal

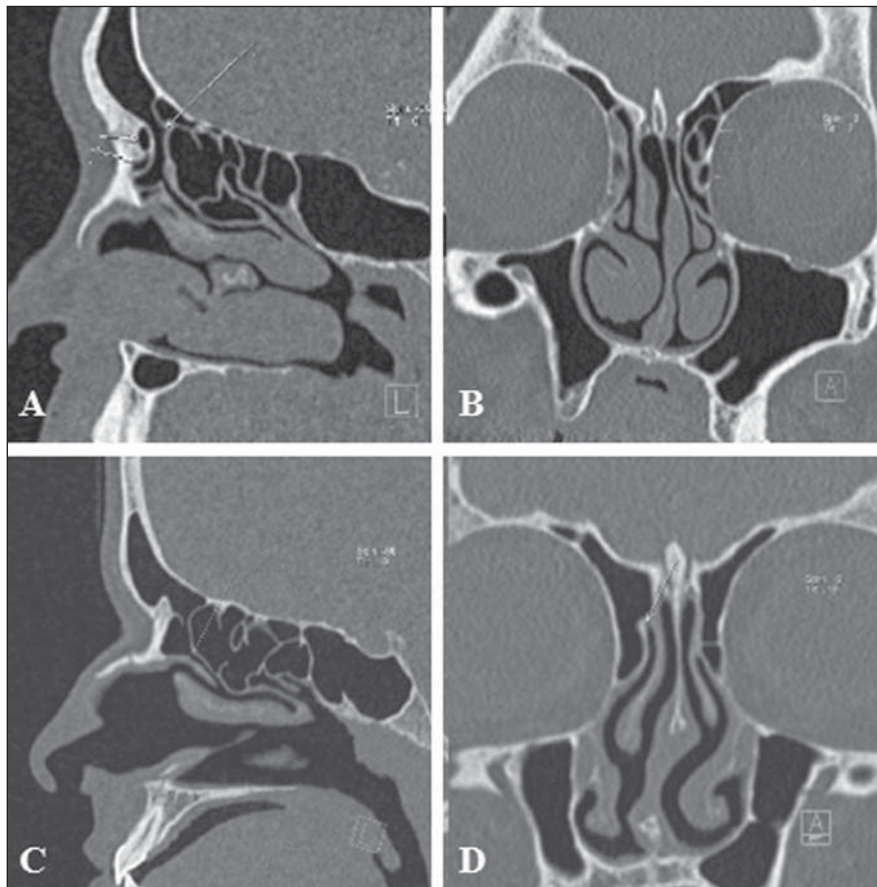


Figura 12. Variações anatômicas no recesso frontal. **A,B:** Célula frontal tipo II à esquerda. **C,D:** Recesso frontal normal à direita delimitado pela célula de agger nasi, anteriormente, pela lâmina papirácea, lateralmente, e pelas porções anterior e superior da concha média, medialmente.

(Figura 12), influenciando a sua arquitetura, que é determinada pela patência das paredes e limites pertencentes às estruturas adjacentes⁽⁹⁾, como as células frontais, que são classificadas em quatro tipos⁽¹⁴⁾:

a) tipo 1: detectado em 37% dos recessos frontais; são definidas como célula etmoidal única situada anteriormente ao recesso frontal e acima da célula de agger nasi;

b) tipo 2: visto em 19% dos casos, são detectadas duas ou mais células etmoidais anteriores ao recesso frontal, acima da célula de agger nasi (Figuras 12A e 12B);

c) tipo 3: representa 6–8% dos casos e é detectada célula única volumosa, acima da agger nasi, com extensão para o seio frontal;

d) tipo 4: raro, representa 2–4% dos casos e é vista uma célula etmoidal dentro do seio frontal, sem contato com a célula de agger nasi.

SEPTAÇÃO NOS SEIOS MAXILARES

Os septos do seio maxilar (Figura 6C), paredes finas de osso cortical em seu interior, variam em número, espessura e comprimento. Podem dividir a cavidade em duas ou mais, tendo origem das paredes inferior e lateral do seio. A origem do septo a partir dos dentes permite classificar sua localização de acordo com o seu desenvolvimento em diferentes momentos de erupção dentária^(15,16).

ÓSTIOS ACESSÓRIOS DOS SEIOS MAXILARES

O óstio acessório do seio maxilar (Figura 13) é geralmente solitário, mas ocasionalmente múltiplo, podendo ser congênito ou secundário a sinusopatia. Um possível mecanismo de formação desta variante é a obstrução do óstio principal, sinusite ma-

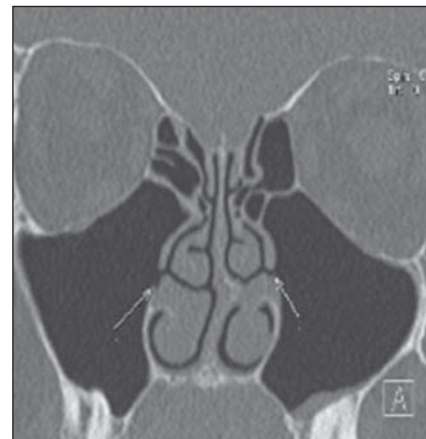


Figura 13. Óstios acessórios dos seios maxilares. Óstios acessórios dos seios maxilares, bilateralmente.

xilar ou devido a fatores anatômicos e patológicos no meato médio, resultando na ruptura de áreas membranosa⁽¹⁷⁾.

CONCLUSÃO

A tomografia computadorizada tem papel fundamental no diagnóstico de variações anatômicas sinusais e de sinusopatias, orientando melhor decisões terapêuticas clínicas e cirúrgicas e atuando como ferramenta essencial no melhor desempenho de técnicas operatórias menos invasivas.

REFERÊNCIAS

- Ohnishi T, Tachibana T, Kaneko Y, et al. High-risk areas in endoscopic sinus surgery and prevention of complications. *Laryngoscope*. 1993;103:181–5.
- Souza SA, Souza MMA, Idagawa M, et al. Análise por tomografia computadorizada do teto etmoidal: importante área de risco em cirurgia endoscópica nasal. *Radiol Bras*. 2008;41:143–7.
- Kantarci M, Karasen RM, Alper F, et al. Remarkable anatomic variations in paranasal sinus region and their clinical importance. *Eur J Radiol*. 2004;50:296–302.
- Schnipper D, Spiegel JH. Management of intracranial complications of sinus surgery. *Otolaryngol Clin North Am*. 2004;37:453–72.
- Kinsui MM, Guilherme A, Yamashita HK. Variações anatômicas e sinusopatias: estudo por tomografia computadorizada. *Rev Bras Otorrinolaringol*. 2002;68:645–52.
- Riello APFL, Boasquevisque EM. Variações anatômicas do complexo ostiomeatal: achados tomográficos em 200 pacientes. *Radiol Bras*. 2008;41:149–54.
- Earwaker J. Anatomic variants in sinonasal CT. *Radiographics*. 1993;13:381–415.
- Araújo Neto SA, Martins PSL, Souza AS, et al. O papel das variantes anatômicas do complexo

- ostiomeatal na rinosinusite crônica. *Radiol Bras.* 2006;39:227–32.
9. Huang BY, Lloyd KM, DelGaudio JM, et al. Failed endoscopic sinus surgery: spectrum of CT findings in the frontal recess. *Radiographics.* 2009;29:177–95.
10. Turgut S, Ercan I, Sayin I, et al. The relationship between frontal sinusitis and localization of the frontal sinus outflow tract: a computer-assisted anatomical and clinical study. *Arch Otolaryngol Head Neck Surg.* 2005;131:518–22.
11. Hajiioannou J, Owens D, Whittet HB. Evaluation of anatomical variation of the crista galli using computed tomography. *Clin Anat.* 2010;23:370–3.
12. Keros P. Über die praktische Bedeutung der Niveauunterschiede der Lamina cribrosa des Ethmoids. *Z Laryngol Rhinol Otol.* 1962;41:809–13.
13. Klink T, Pahnke J, Hoppe F, et al. Acute visual loss by an Onodi cell. *Br J Ophthalmol.* 2000;84:801–2.
14. Lee WT, Kuhn FA, Citardi MJ. 3D computed tomographic analysis of frontal recess anatomy in patients without frontal sinusitis. *Otolaryngol Head Neck Surg.* 2004;131:164–73.
15. González-Santana H, Peñarocha-Diago M, Guarinos-Carbó J, et al. A study of the septa in the maxillary sinuses and the subantral alveolar processes in 30 patients. *J Oral Implantol.* 2007;33:340–3.
16. Maestre-Ferrín L, Galán-Gil S, Rubio-Serrano M, et al. Maxillary sinus septa: a systematic review. *Med Oral Patol Oral Cir Bucal.* 2010;15:e383–6.
17. Kumar H, Choudhry R, Kakar S. Accessory maxillary ostia: topography and clinical application. *J Anat Soc India.* 2001;50:3–5.