

Bloqueio Atrioventricular de 2º Grau do Tipo I Mobitz após Aplicação de Penicilina Benzatina. Relato de Caso*

Second Degree Atrioventricular Block Mobitz Type I after Administration of Benzathine Penicillin. Case Report

Lúcia de Sousa Belém¹, Cristiano Aparecido Cavalcante Inácio²

RESUMO

Belém LS, Inácio CAC — Bloqueio Atrioventricular de 2º Grau do Tipo I Mobitz após Aplicação de Penicilina Benzatina. Relato de Caso.

JUSTIFICATIVA E OBJETIVOS: O bloqueio atrioventricular de 2º grau do tipo I de Mobitz é observado como alteração transitória na presença de infarto de parede inferior ou de intoxicação medicamentosa. O objetivo desse relato foi apresentar caso de bloqueio atrioventricular de 2º grau tipo I de Mobitz após aplicação de penicilina benzatina.

RELATO DO CASO: Paciente apresentou síncope e sudorese após aplicação de penicilina benzatina. Ao exame físico apresentava-se sudoreico, bradicárdico e com ritmo irregular. Foi realizado eletrocardiograma (ECG) que mostrava bloqueio atrioventricular de 2º grau do tipo I de Mobitz. Administrou-se atropina 0,5 mg por via venosa. Após uma hora foi repetido o ECG que apresentava traçado normal. Paciente permaneceu seis horas assintomático e então recebeu alta.

CONCLUSÕES: O bloqueio atrioventricular de 2º grau do tipo I de Mobitz surgiu após aplicação de penicilina benzatina.

Unitermos: COMPLICAÇÕES, Cardíaca: disritmia, bloqueio atrioventricular; DROGAS: penicilina benzatina.

SUMMARY

Belém LS, Inácio CAC — Second Degree Atrioventricular Block Mobitz Type I after Administration of Benzathine Penicillin. Case Report.

BACKGROUND AND OBJECTIVES: Second degree atrioventricular block Mobitz type I is seen as a transitory change in the presence of inferior wall myocardial infarction or drug intoxication. The objective of this report was to present a case of second degree

atrioventricular block Mobitz type I after administration of benzathine penicillin.

CASE REPORT: The patient had a syncopal episode and sudoresis after administration of benzathine penicillin. On physical exam, he presented diaphoresis, bradycardia, and irregular heart rate. The electrocardiogram (ECG) showed second degree atrioventricular block Mobitz type I. Intravenous atropine, 0.5 mg, was administered. An ECG done one hour later was normal. The patient remained asymptomatic and, after six hours he was discharged.

CONCLUSIONS: The patient developed second degree atrioventricular block Mobitz type I after the administration of benzathine penicillin.

Key words: COMPLICATIONS, Cardiac: arrhythmia, atrioventricular block; DRUGS: benzathine penicillin.

INTRODUÇÃO

O bloqueio atrioventricular de 2º grau (BAV 2º) está presente quando alguns impulsos atriais deixam de ser conduzidos aos ventrículos. O BAV 2º do tipo I Mobitz está presente quando há um aumento progressivo do intervalo PR antes do bloqueio do impulso atrial, sendo, normalmente, o mais longo PR aquele que antecede a onda P bloqueada e o mais curto aquele que ocorre após o batimento bloqueado¹.

Frequentemente esse tipo de bloqueio é observado como alteração transitória na presença de infarto da parede inferior ou de intoxicação medicamentosa, particularmente digital, betabloqueadores e, às vezes, antagonistas dos canais de cálcio. Esse tipo de bloqueio também pode ser observado em indivíduos normais com tônus vagal exacerbado. Embora o BAV 2º do tipo I de Mobitz possa evoluir para bloqueio atrioventricular total, isso é incomum, exceto no contexto do infarto agudo do miocárdio da parede inferior. Entretanto, mesmo quando isso acontece, o bloqueio atrioventricular é geralmente bem tolerado porque o marca-passo de escape surge, com frequência, no feixe de His proximal, propiciando ritmo estável².

RELATO DO CASO

Paciente do sexo masculino, 34 anos, solteiro e presidiário, foi transferido ao hospital em virtude de episódio de síncope e sudorese fria após a aplicação de duas injeções de pe-

*Recebido (**Received from**) do Hospital de Messejana Dr. Carlos Alberto Studart Gomes, Fortaleza, CE

1. Médica — Residência em Cardiologia.
2. Acadêmico de Medicina da Universidade Estadual do Ceará

Apresentado (**Submitted**) em 26 de julho de 2008
Aceito (**Accepted**) para publicação em 19 de dezembro de 2008

Endereço para correspondência (**Correspondence to**):
Dra. Lúcia de Sousa Belém
Tr José Onofre, 23 — Pq Santo Antônio
60763-790 Fortaleza, CE
E-mail: cristiano_aci@yahoo.com.br

© Sociedade Brasileira de Anestesiologia, 2009

O paciente foi diagnosticado corretamente com bloqueio atrioventricular de 2º grau do tipo I de Mobitz após administração de penicilina benzatina e tratado conforme rotina para o caso. Após um período de seis horas assintomático recebeu alta.

Second Degree Atrioventricular Block Mobitz Type I after Administration of Benzathine Penicillin. Case Report

Lúcia de Sousa Belém, M.D.; Cristiano Aparecido Cavalcante Inácio

INTRODUCTION

Second-degree atrioventricular (AV) block is present when some atrial impulses fail to be conducted to the ventricles. Second-degree AV block Mobitz type I is associated with progressive increase in PR interval before the blockade of the atrial impulse and, usually, the PR interval preceding the blocked P wave is the longest and the one after the blocked beat is the shortest ¹.

Frequently, this type of block is seen as a transitory change in the presence of an inferior wall myocardial infarction or drug intoxication, especially digitalis, β -blockers, and, occasionally, calcium channel blockers. This type of block can also be observed in normal individuals with increased vagal tonus. Although second-degree AV block Mobitz type I could evolve to complete AV block, this is rare, except in the presence of an acute inferior wall myocardial infarction. However, even when this occurs, the AV block is usually well tolerated because the escape pacemaker takes over with the frequency determined by the proximal His bundle, providing a stable rhythm ².

CASE REPORT

A male patient, 34 years old, a prison inmate, was transferred to the hospital due to syncope and diaphoresis after the administration of two injections of benzathine penicillin at the presidium hospital where he was hospitalized to treat tuberculosis.

The patient had had other injections of benzathine penicillin in other occasions without complications. He was being treated for tuberculosis for four months with rifampin and isoniazid. He denied atopy as a child. He was a drug user, but stated that had not used drugs for the past year, the period he had been imprisoned.

On physical exam, his appearance was regular, he was diaphoretic, mucous membranes were pink, hydrated, with an irregular radial pulse at 40 bpm, and respiratory rate of 20. Auscultation of the heart revealed decreased heart sounds,

B1 and B2, irregular rhythm, without murmurs. The remaining of the physical exam showed no abnormalities.

After admission to the hospital, a 12-lead electrocardiogram (Figure 1) with a long D_{II} (Figure 2) showed second degree atrioventricular block Mobitz type I.

Intravenous atropine, 0.5 mg, was administered.

After one hour, the patient was asymptomatic and a new electrocardiogram was normal (Figure 3).

After a six-hour observation period during which the patient remained asymptomatic, he was discharged from the hospital.

DISCUSSION

Second degree AV block Mobitz type I can be seen by digitalis intoxication, acute infection (rheumatic fever), electrolyte imbalance, acute phase of an inferior wall myocardial infarction (usually transitory), after cardiac surgery in normal

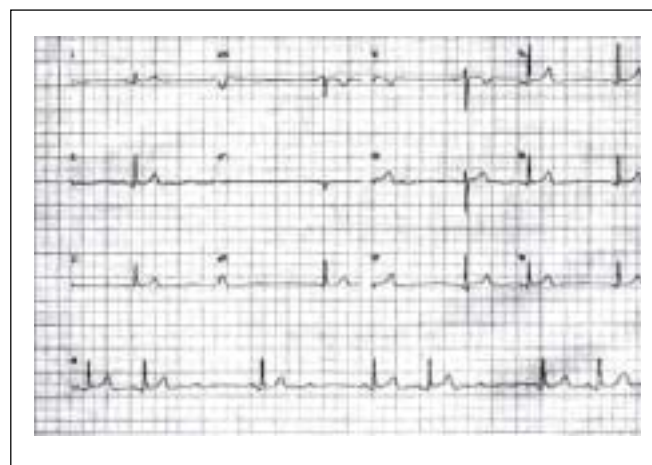


Figure 1 – 12-Lead Electrocardiogram

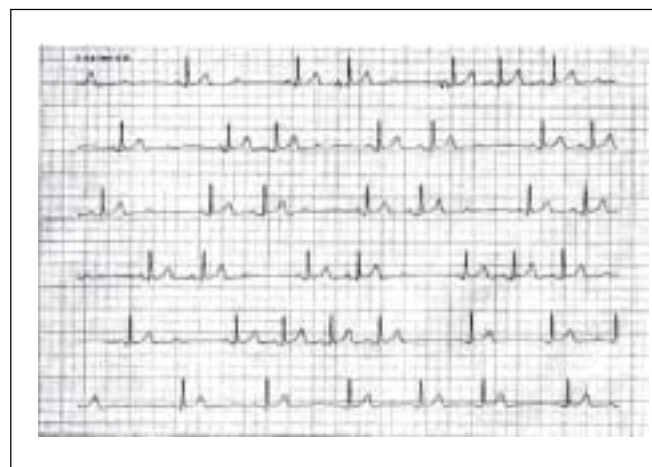


Figure 2 – Electrocardiogram with Prolonged D_{II} Derivation Showing Second Degree Atrioventricular Block Mobitz Type I

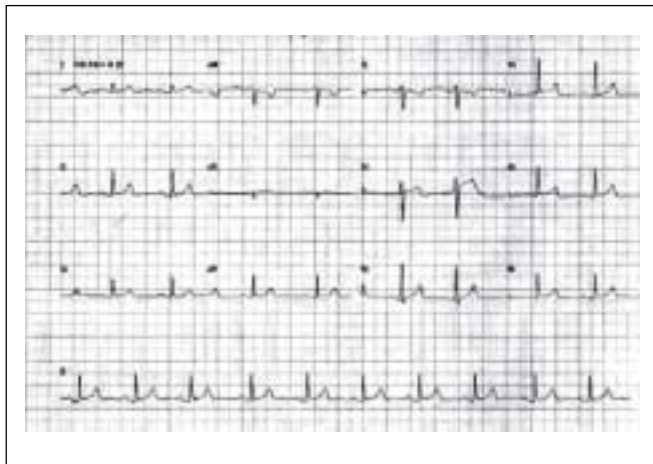


Figure 3 – Normal Electrocardiogram One Hour after Treatment

hearts (manipulation of normal hearts, substitution of calcified aortic valves), and during sleep (especially in the elderly and athletes)^{3,4}.

A review of the literature did not show any reports of second-degree AV block Mobitz type I after the administration of benzathine penicillin.

Progression to complete AV block is rare, and a stable escape rhythm can be expected. Therefore, treatment is usually conservative and guided by the ventricular response. However, patients with heart disease have a less favorable evolution, although this most likely reflects the extension and severity of the baseline disease and not the AV block itself⁵. When the patient is asymptomatic, treatment is expectant. In the acute phase of an inferior wall myocardial infarction, intravenous atropine (0.5 to 1 mg) can be used if necessary (bradycardia with hypotension and deterioration of the hemodynamic parameters) to reestablish the AV conduction. Rarely, patients with second-degree AV block Mobitz type I need permanent pacemaker⁶.

In the present case, the symptomatic second-degree AV block Mobitz type I seemed to be caused by the administration of benzathine penicillin.

The patient was diagnosed with second-degree AV block Mobitz type I after the administration of benzathine penicillin and treated accordingly. After remaining asymptomatic for six hours, the patient was discharged.

REFERÊNCIAS — REFERENCES

01. Carneiro EF — O Eletrocardiograma 10 Anos depois. Rio de Janeiro, Livraria Enéas Ferreira, 1997;375.
02. Braunwald E, Kasper DL, Fauci AS et al. — Harrison Medicina Interna, 16ª ed. Rio de Janeiro, McGraw-Hill, 2006;1403.
03. Timerman A, Sousa JEMR, Piegas LS — Urgências Cardiovasculares, 2ª ed. São Paulo, Savier, 1996;87-88.
04. Braunwald E — Heart Disease: A Textbook of Cardiovascular Medicine, 7ª ed. Philadelphia, W.B. Saunders, 2005;690.
05. Hurst JW — O Coração: Artérias e Veias, 6ª Ed. Rio de Janeiro, Guanabara Koogan, 1990;355.
06. Cheitlin MD, Sokolow M, McIlroy MB — Clinical Cardiology, 6ª ed. London, Prentice-Hall, 1993;143.

RESUMEN

Belém LS, Inácio CAC — Bloqueo Atrioventricular de 2º Grado Tipo Mobitz I después de la Aplicación de Penicilina Benzatina. Relato de Caso.

JUSTIFICATIVA Y OBJETIVOS: El bloqueo atrioventricular de 2º grado del tipo I de Mobitz es observado como una alteración transitoria en la presencia de infarto de la pared inferior o de intoxicación medicamentosa. El objetivo de este relato fue presentar un caso de bloqueo atrioventricular de 2º grado tipo I de Mobitz después de la aplicación de penicilina benzatina.

RELATO DEL CASO: Paciente que presentó síncope y sudoración después de la aplicación de penicilina benzatina. En el examen físico sudaba, estaba bradicárdico y con ritmo irregular. Fue realizado el electrocardiograma (ECG) que mostraba un bloqueo atrioventricular de 2º del tipo I de Mobitz. Se le administró atropina 0,5 mg por vía venosa. Después de una hora, fue repetido el ECG que presentaba un trazado normal. El paciente permaneció seis horas asintomático y entonces recibió el alta.

CONCLUSIONES: El bloqueo atrioventricular de 2º grado del tipo I de Mobitz surgió después de la aplicación de la penicilina benzatina.