



# REVISTA BRASILEIRA DE ANESTESIOLOGIA

Publicação Oficial da Sociedade Brasileira de Anestesiologia  
[www.sba.com.br](http://www.sba.com.br)



## INFORMAÇÃO CLÍNICA

# Bloqueio costoclavicular guiado por ultrassonografia como alternativa para anestesia de membro superior em paciente obeso



Grazielle Rodrigues Silva \*, Danielle Gonçalves Borges, Iuri Ferreira Lopes, Roberto Araújo Ruzi, Paulo Ricardo Rabello de Macedo Costa e Beatriz Lemos da Silva Mandim

Universidade Federal de Uberlândia (UFU), Hospital de Clínicas da Faculdade de Medicina, Serviço de Anestesiologia, Uberlândia, MG, Brasil

Recebido em 29 de setembro de 2018; aceito em 14 de janeiro de 2019

Disponível na Internet em 10 de setembro de 2019

### PALAVRAS-CHAVE

Anestesia regional;  
Bloqueio do plexo braquial;  
Costoclavicular;  
Ultrassonografia;  
Obesidade

### Resumo

**Justificativa e objetivos:** O bloqueio de plexo braquial via costoclavicular é uma anestesia feita por via infraclavicular, já descrita na literatura como uma via segura e efetiva para anestesia de membro superior distal ao cotovelo. O relato a seguir trata de um paciente em que as técnicas tradicionais para bloqueio de plexo apresentavam dificuldade de visualização à ultrassonografia, já a via costoclavicular foi de fácil visualização para execução do bloqueio anestésico.

**Relato de caso:** Paciente com obesidade grau 3 a ser submetido a correção de fratura e luxação de cotovelo esquerdo apresentava anatomia da região supraclavicular distorcida à avaliação ultrassonográfica e região axilar com lesões de pele, que impossibilitavam o bloqueio nessas regiões. Optou-se por fazer o bloqueio de plexo via infraclavicular no espaço costoclavicular, região onde as estruturas do plexo braquial estão mais superficiais e unidas, amparadas por uma estrutura muscular, laterais a todas as estruturas vasculares adjacentes e com a visualização plena da pleura. O bloqueio anestésico foi efetivo para a realização do procedimento sob punção única em pele e sem intercorrências.

**Conclusão:** O bloqueio de plexo braquial via costoclavicular é uma boa opção para anestesia de membro superior distal ao cotovelo, é uma opção segura e efetiva para pacientes obesos ou que tenham outras limitações à aplicação de outras técnicas de bloqueio de membro superior. © 2019 Sociedade Brasileira de Anestesiologia. Publicado por Elsevier Editora Ltda. Este é um artigo Open Access sob uma licença CC BY-NC-ND (<http://creativecommons.org/licenses/by-nc-nd/4.0/>).

\* Autor para correspondência.

E-mail: [grazielle.rs@gmail.com](mailto:grazielle.rs@gmail.com) (G.R. Silva).

**KEYWORDS**

Regional anesthesia;  
Brachial plexus block;  
Costoclavicular;  
Ultrasound;  
Obesity

**Ultrasound-guided costoclavicular block as an alternative for upper limb anesthesia in obese patients****Abstract**

*Background and objectives:* Costoclavicular brachial plexus block is an anesthesia performed through the infraclavicular route described in the literature as a safe and effective route for upper limb anesthesia distal to the elbow. The following report describes the case of a patient whose traditional plexus blocking techniques presented ultrasound visualization difficulty, but the costoclavicular approach was easy to visualize for anesthetic blockade.

*Case report:* A grade 3 obese patient scheduled for repair of left elbow fracture and dislocation. Ultrasound examination revealed a distorted anatomy of the supraclavicular region and the axillary region with skin lesions, which made it impossible to perform the blockade in these regions. It was decided to perform an infraclavicular plexus block at the costoclavicular space, where the brachial plexus structures are more superficial and closer together, supported by a muscular structure, lateral to all adjacent vascular structures and with full view of the pleura. The anesthetic block was effective to perform the procedure with a single injection and uneventfully.

*Conclusion:* Costoclavicular brachial plexus block is a good alternative for upper limb anesthesia distal to the elbow, being a safe and effective option for patients who are obese or have other limitations to the use of other upper limb blocking techniques.

© 2019 Sociedade Brasileira de Anestesiologia. Published by Elsevier Editora Ltda. This is an open access article under the CC BY-NC-ND license (<http://creativecommons.org/licenses/by-nc-nd/4.0/>).

**Introdução**

A anestesia regional em pacientes obesos é um desafio diário e cada vez mais frequente na rotina dos anesthesiologistas.<sup>1</sup> A ultrassonografia (USG) surgiu como uma ferramenta facilitadora nesse processo e, mesmo assim, a dificuldade para identificação das estruturas, limitações no posicionamento e diminuição na efetividade dos bloqueios feitos nos pacientes obesos são mais frequentes do que nos pacientes eutróficos.<sup>2</sup> O bloqueio de plexo braquial (BPB) guiado por USG é uma técnica segura, bem estabelecida e que traz benefícios para esse grupo de pacientes, pois evita manejo de via aérea e boa analgesia pós-operatória, sem necessidade de uso de opioides.<sup>1</sup>

O bloqueio costoclavicular (BPBCC) surgiu como uma nova via de bloqueio infraclavicular, destinado à analgesia de membro superior distal ao cotovelo. Estabelece-se como uma técnica efetiva e com boa facilidade de execução, pois as estruturas do plexo braquial, nessa localização, encontram-se mais superficiais, com os três fascículos do plexo unidos e laterais às estruturas vasculares.<sup>3,4</sup> A técnica consiste em um único posicionamento da agulha via *in-plane* à USG, é possível visualizar todo o trajeto da agulha, com punção única em pele, considerada como de fácil execução e segura.<sup>5</sup> O relato a seguir trata de um paciente obeso que obteve benefício com a escolha dessa nova via de BPB.

**Relato de caso**

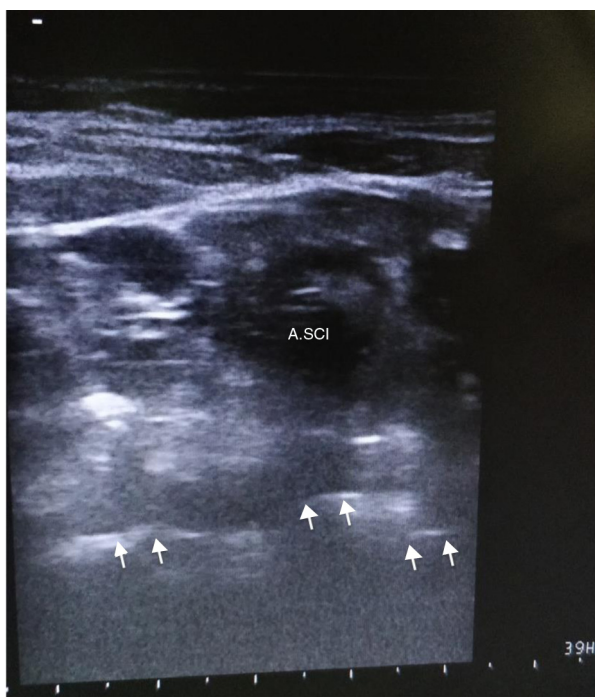Paciente masculino, 28 anos, peso: 120 Kg, altura: 1,72 m (IMC: 40,6; classificação de obesidade em grau 3), ex-tabagista e ex-etilista havia seis meses, sem outras comorbidades, diagnosticado com fratura e luxação de cotovelo esquerdo após acidente automobilístico. Paciente

em jejum, admitido em sala com venóclise funcionante em membro superior direito. Após monitoração com cardioscopia, oximetria e pressão não invasiva, foi feita sedação com 5 mg de midazolam e 100 µg de fentanil, obteve-se nível de sedação Ramsay 2.

A proposta anestésica inicial era bloqueio de plexo braquial guiado por USG via supraclavicular e complementação axilar, porém durante a inspeção à USG não foi possível identificar com segurança as estruturas vasculares e do plexo braquial em região supraclavicular, foi interrogada variação anatômica, ou dificuldade técnica devido a IMC elevado (fig. 1). Além disso, na região axilar foram detectados nódulos eritematosos com sinal de infecção secundária no local onde deveria ser feito o bloqueio. Dessa forma, foi contraindicada a feitura em região axilar.

No entanto, ao se fazer a inspeção à USG do plexo braquial em região infraclavicular, via costoclavicular, observou-se boa visualização das estruturas (artéria e veia axilares e os três fascículos do plexo braquial laterais a elas), optou-se por BPBCC para o procedimento (fig. 2).

Para a feitura do BPBCC o paciente foi posicionado em posição supina e rotação contralateral da cabeça, com membro superior a ser anestesiado apoiado em mesa de mayo em abdução de 90°, foi feita antisepsia com solução alcoólica de clorexidina 0,5% e posicionado o transdutor linear de alta frequência (10-18 MHz) do aparelho de ultrassonografia (modelo MyLab25Gold) logo abaixo da clavícula, no seu terço médio, foram localizados a artéria e a veia axilares e, lateralmente a elas, os três componentes do plexo braquial (fascículos lateral, posterior e medial). Mantendo constantemente a visualização desses componentes, introduziu-se uma agulha de neuroestimulador (marca Locoplex A100) por via *in-plane* (visualizou-se todo o trajeto da agulha) até que ela penetrasse na



**Figura 1** Imagem da região supraclavicular do paciente relatado. Nota-se que não é possível identificar com segurança os componentes do plexo braquial. ASCL, Artéria Subclávia; Setas, Pleura.

fáscia que recobre os três fascículos. A agulha foi posicionada entre os fascículos lateral e posterior e, nessa localização, foram injetados 20 mL de ropivacaína 0,75% e 20 mL de lidocaína com vasoconstritor 1,5%, para que houvesse diminuição da latência, além de analgesia duradoura, já que a cirurgia poderia ter duração prolongada.<sup>6</sup>

O bloqueio foi feito sem intercorrências, com punção única em pele. Após 10 minutos da injeção do anestésico, foi feito o teste de sensibilidade dos dermatômos dos nervos radial, musculocutâneo, mediano e ulnar, foi detectado bloqueio efetivo em todos os dermatômos testados.

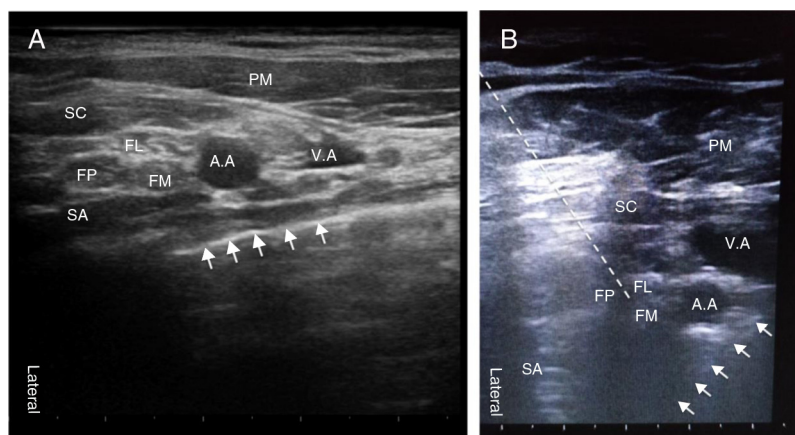
O procedimento cirúrgico procedeu sem intercorrências e durou 135 minutos. Após seis horas do término da cirurgia o paciente foi reavaliado no leito, apresentou ausência de dor no membro operado e persistência de leve bloqueio residual, com parestesia em dedos de mão esquerda, mas já com movimentação presente. O paciente recebeu alta 21 horas após o procedimento com remissão completa do bloqueio.

## Discussão e conclusão

Nas últimas décadas, a obesidade tornou-se um dos mais importantes problemas de saúde pública no mundo e sua prevalência aumentou significativamente nos últimos anos. Essa situação epidêmica traz implicações importantes para os anestesiológicos, tendo em vista que esses pacientes comumente apresentam outras alterações preditoras de dificuldade no manejo anestésico, tais como: apneia obstrutiva do sono, doença coronariana, alterações pulmonares, entre outras.<sup>1</sup>

A anestesia regional oferece vantagens para o paciente cirúrgico obeso, como intervenção mínima nas vias aéreas, melhoria da analgesia pós-operatória e diminuição do consumo de opioides.<sup>2</sup> O advento da técnica de BPB guiado por USG permitiu ao anestesiológico executar o bloqueio de membro superior em vários locais ao longo do plexo braquial, buscou-se o aperfeiçoamento da efetividade anestésica, maior segurança e conforto ao paciente e, no pós-operatório, uma boa eficácia analgésica. No entanto, as alterações antropométricas associadas à obesidade podem dificultar tecnicamente bloqueios nervosos periféricos e nem sempre as vias tradicionais de bloqueio são a melhor opção para esse tipo de paciente.<sup>7</sup>

O bloqueio costoclavicular (BPBCC) foi descrito como uma abordagem inovadora, na qual é possível a visualização, no espaço infraclavicular, dos três fascículos do plexo braquial, de onde se originam os principais nervos responsáveis pela função motora e sensorial do antebraço (nervos radial, mediano, musculocutâneo e ulnar). Essas estruturas se apresentam na região costoclavicular de forma mais superficial, com plena visualização das estruturas vasculares e da parede torácica.<sup>3,4</sup> Essa nova via tem sido estudada



**Figura 2** Espaço costoclavicular. (A) Imagem do espaço costoclavicular em paciente eutrófico. (B) Imagem do espaço costoclavicular no paciente descrito. PM, Peitoral Maior; SC, Subclávio; AS, Serrátil Anterior; FL, Fascículo Lateral; FP, Fascículo Posterior; FM, Fascículo Medial; AA, Artéria Axilar; VA, Veia Axilar; Setas, Pleura; Tracejado, Local de posicionamento da agulha.

nos últimos anos como segura e eficaz para anestesia direcionada a cirurgias de cotovelo, antebraço, punho e mão com as vantagens de ser feita em uma única punção, com boa efetividade, facilidade técnica para execução e possibilidade de uso de analgesia contínua no pós-operatório por meio de cateter de infusão contínua de anestésico, melhora o conforto na recuperação do paciente.<sup>5</sup>

O presente relato de caso descreve a técnica do BPBCC como uma opção para anestesia de membro superior distal ao cotovelo em pacientes em que as outras vias de BPB não são possíveis ou seguras de serem feitas. Em nosso relato mostramos um caso em que o bloqueio anestésico foi efetivo e feito sem intercorrências com punção única em pele e com um único posicionamento da agulha via *in-plane* à USG, permitiu visualizar todo o trajeto da agulha e ofereceu também boa visualização das estruturas (artéria e veia axilares e os três fascículos do plexo braquial).

A mistura de anestésicos locais eventualmente é recomendada em casos nos quais a menor latência de início do bloqueio é desejada para confirmar a eficiência da analgesia, ao mesmo tempo em que é necessário o prolongamento dela, como em cirurgias complexas em pacientes obesos.<sup>6</sup> Outra opção para manutenção da analgesia seria a introdução de cateter na região costoclavicular, tendo em vista que nessa região o plexo braquial encontra-se envolto pelos músculos subclávio e serrátil anterior, que permitem a introdução e fixação do cateter com segurança.<sup>5</sup>

O volume anestésico escolhido levou em consideração um estudo que descreveu o volume efetivo mínimo para 90% dos pacientes (MEV90) de 34 mL de anestésico no BPBCC.<sup>8</sup> Baseados nesse estudo optamos por usar um volume semelhante no caso relatado, porém estudos posteriores provavelmente ainda poderão demonstrar o uso de doses ainda menores através dessa via, como outro descrito em que foi encontrado boa efetividade desse bloqueio com um volume de apenas 20 mL de anestésico local.<sup>4</sup>

A evolução das técnicas de anestesia regional com o desenvolvimento da ultrassonografia possibilitou ao

anestesiologista a melhoria tanto da efetividade quanto da segurança da técnica anestésica. O conhecimento das peculiaridades de cada paciente, suas limitações e demandas, propicia que a técnica anestésica seja individualizada, torna mais confortável a experiência do paciente e da equipe de apoio. Nesse contexto, o bloqueio costoclavicular surge como mais uma possibilidade de abordagem anestésica do plexo braquial segura, eficaz e com a promissora possibilidade de prover analgesia contínua para pacientes que têm lesões em membro superior distais ao cotovelo.

## Conflitos de interesse

Os autores declaram não haver conflitos de interesse.

## Referências

1. Bluth T, Pelosi P, de Abreu MG. The obese patient undergoing nonbariatric surgery. *Curr Opin Anaesthesiol.* 2016;29:9–421.
2. Brodsky JB, Mariano ER. Regional anaesthesia in the obese patient: lost landmarks and evolving ultrasound guidance. *Best Pract Res Clin Anaesthesiol.* 2011;25:61–72.
3. Sala-Blanch X, Reina MA, Pangthipampai P, et al. Anatomic basis for brachial plexus block at the costoclavicular space: a cadaver anatomic study. *Reg Anesth Pain Med.* 2016;41:91–387.
4. Li JW, Songthamwat B, Samy W, et al. Ultrasound- guided costoclavicular brachial plexus block: sonoanatomy, technique, and block dynamics. *Reg Anesth Pain Med.* 2017;42:40–233.
5. Karmakar MK, Sala-Blanch X, Songthamwat B, et al. Benefits of the costoclavicular space for ultrasound-guided infraclavicular brachial plexus block: description of a costoclavicular approach. *Reg Anesth Pain Med.* 2015;40:8–287.
6. Berde CB, Strichartz GR. Local Anesthetics. In Miller RD, et al. *Miller's Anesthesia.* 8 ed. Philadelphia: Elsevier. 2015;cap. 36:p.1040–1.
7. Franco CD, Gloss FJ, Voronov G, et al. Supraclavicular block in the obese population: an analysis of 2020 blocks. *Anesth Analg.* 2006;102:4–1252.
8. Sotthisopha T, Elgueta MF, Samerchua A, et al. Minimum effective volume of lidocaine for ultrasound-guided costoclavicular block. *Reg Anesth Pain Med.* 2017;42:4–571.