

Conflitos de interesse

Os autores declaram não haver conflito de interesse.

Referências

1. Júnior Ade P, Erdmann TR, Santos TV, et al. Comparação entre Bloqueios Peridural e Paravertebral Torácicos Contínuos para Analgesia Pós-Operatória em Pacientes Submetidos a Toracotomias: Revisão Sistemática. *Rev Bras Anestesiol.* 2013;63:433–42.
2. Bueno NB. Explorando a heterogeneidade. In: Barbosa FT, editor. *Introdução à Revisão Sistemática: A Pesquisa do Futuro.* 2013, disponível em: <http://bit.ly/lrs01>. Acessado em 02/01/2014.

3. Higgins JP, Thompson SG, Deeks JJ, et al. Measuring inconsistency in metaanalyses. *BMJ.* 2003;327:557–60.

Fabiano Timbó Barbosa^{a,*},
Tatiana Rosa Bezerra Wanderley Barbosa^b
e Rafael Martins da Cunha^c

^a *Universidade Federal de Alagoas (UFAL), Maceió, AL, Brasil*

^b *Centro Universitário Uniseb Interativo, Maceió, AL, Brasil*

^c *Hospital Unimed, Maceió, Maceió, AL, Brasil*

* Autor para correspondência.

E-mail: fabianotimbo@yahoo.com.br (F.T. Barbosa).

Disponível na Internet em 6 de março de 2015

<http://dx.doi.org/10.1016/j.bjan.2014.02.013>

Queda do pé após raquianestesia



Foot drop following spinal anaesthesia

Caro Editor,

Relatamos um caso de pé caído após raquianestesia. A incidência de lesão de nervo relacionada à raquianestesia é inferior a 1:10.000 e a maioria das incidências tem etiologia desconhecida.^{1,2} No entanto, se um paciente se queixar de dor ou parestesia durante a raquianestesia, deve ser observado em busca de qualquer déficit neurológico indesejável. Relatamos um caso que envolve um possível traumatismo por agulha ou lesão da estrutura neural relacionada ao anestésico local e subsequente “pé caído”.

Uma paciente saudável, 31 anos, foi programada para procedimento de fissurectomia anal. A paciente não tinha comorbidade clínica. Os exames de hemograma completo e os parâmetros de coagulação estavam normais. Após obter o termo de consentimento informado assinado, e depois de uma noite de jejum, a paciente foi preparada para a operação. A monitoração de rotina (pressão arterial não invasiva, eletrocardiografia e oximetria de pulso) foi feita em sala de cirurgia.

Após concluir todos os cuidados de assepsia, uma agulha Quincke de calibre 27G foi inserida no interespaço de L4-L5. Quando a agulha entrou no espaço subaracnóideo, a paciente teve uma reação espasmódica brusca que foi seguida de parestesia e dor. Imediatamente, a agulha foi um pouco retraída e, quando a dor diminuiu, a raquianestesia foi administrada com 10 mg de bupivacaína a 0,5% (2 mL) (Marcaine® pesada, AstraZeneca, Istambul, Turquia). Para se obter um bloqueio em sela, a paciente foi mantida em posição sentada por cinco minutos e depois posicionada em pronação para a cirurgia.

Para sedação no período perioperatório, midazolam (3 mg) foi administrado por via intravenosa. A operação durou 30 minutos. A paciente foi levemente sedada e esteve confortável durante o procedimento.

Na sexta hora de pós-operatório, a paciente notou que não conseguia mover seu pé esquerdo. Após exame neurológico com toque leve, picada de agulha e vibrações, a paciente relatou total ausência de sensações. Todos os reflexos estavam normais, exceto pelos reflexos do joelho, tornozelo e da planta do pé, que estavam ausentes na perna esquerda. Havia também uma queda persistente do pé esquerdo com flexão plantar (0/5), embora o pé direito estivesse normal. Porque o exame de RM estava normal, uma intervenção cirúrgica não foi programada. Tratamento com metilprednisolona (250 mg) e vitaminas do complexo B (Bemiks®, Zentiva, Istambul, Turquia) foi iniciado.^{2,3} O tratamento com dexametasona (16 mg) e complexo B continuou por cinco dias. Fisioterapia foi programada e a paciente recebeu alta hospitalar. Após três meses de fisioterapia, os sintomas da paciente tiveram uma melhoria acentuada.

Após raquianestesia, o trauma mecânico resultante de uma agulha ou da deposição acidental de medicamentos inadequados é a causas mais provável de complicações neurológicas. Como em muitos dos casos relatados,¹⁻³ não podemos explicar o fator etiológico exato que levou às complicações neurológicas que incluíram parestesia e dor.

A orientação da agulha também é um fator importante no que diz respeito à profundidade e extensão da lesão do nervo. A inserção transversal da agulha está associada a uma taxa maior de lesão do nervo, enquanto a inserção horizontal é menos perigosa. Durante a aplicação de raquianestesia, a parestesia associada ao movimento da agulha pode lesionar o nervo. A intensidade da parestesia é um forte indicador de lesão do nervo. A debilidade e defeitos sensoriais podem ser duradouros.⁴

Recomendamos um breve exame neurológico dos membros inferiores antes de um protocolo de raquianestesia e, em uma situação de queda do pé relacionada à raquianestesia, um diagnóstico urgente é necessário e um processo de tratamento é fundamental para melhores resultados em longo prazo.

Conflitos de interesse

Os autores declaram não haver conflitos de interesse.

Referências

1. Nirmala BC, Gowri Kumari. Foot drop after spinal anaesthesia: a rare complication. *Indian J Anaesth.* 2011;55:78–9.
2. Ghai A, Hooda S, Kumar P, Kumar R, Bansal P. Bilateral foot drop following lower limb orthopedic surgery under spinal anesthesia. *Can J Anesth.* 2005;52:550.
3. Reynolds F. Damage to the conus medullaris following spinal anaesthesia. *Anaesthesia.* 2001;56:238–47.
4. Auroy Y, Narchi P, Messiah A, Litt L, Rouvier B, Samii K. Serious complications related to regional anaesthesia: results

of a prospective survey in France. *Anaesthesiology.* 1997;87:479–86.

Ilker Onguc Aycan^{a,*}, Huseyin Turgut^b,
Abdulmenap Guzel^a, Erdal Dogan^a e Gonul Olmez Kavak^a

^a Departamento de Anestesiologia e Reanimação, Faculdade de Medicina, Universidade Dicle, Diyarbakır, Turquia

^b Departamento de Anestesiologia e Reanimação, Hospital de Ginecologia e Saúde da Mulher, Diyarbakır, Turquia

* Autor para correspondência.

E-mail: ilkeraycan@gmail.com (I.O. Aycan).

Disponível na Internet em 26 de julho de 2015

<http://dx.doi.org/10.1016/j.bjan.2014.06.010>

Será uma questão de hábito?



Is it a matter of habit?

Caro Editor,

Segundo relatos, as complicações respiratórias no pós-operatório ocorrem em 4,3% dos casos cirúrgicos (1,7% e 7,4% em reparações de lábio leporino e fenda palatina, respectivamente).¹ A obstrução das vias aéreas é a principal complicação respiratória no pós-operatório imediato, com frequência global de 2,3%.^{2,3} A obstrução das vias aéreas geralmente ocorre depois do fechamento de uma grande fenda palatina ou fissura sindrômica associada à hipoplasia da mandíbula, presença de hematoma ou presença de compressas acidentalmente deixadas no sítio cirúrgico. No entanto, uma obstrução das vias aéreas devido ao reparo cirúrgico de fissura no que diz respeito a um fechamento das vias aéreas anatômicas habituais e a razão para suas inesperadas complicações respiratórias no pós-operatório não foram consideradas em relatos de casos de fissura até agora.

Os pacientes com lábio leporino podem desenvolver uma via aérea habitual no pré-operatório, com base no tipo e tamanho da fenda. Como eles não apresentam sintomas de dificuldade para respirar no pré-operatório, sua principal via aérea não é considerada durante a avaliação anestésica no pré-operatório; logo, o anestesiologista pode não estar pronto para um problema das vias aéreas no período pós-operatório. Revisamos nossa série recente de casos sobre a incidência e as possíveis causas de obstrução das vias aéreas no pós-operatório. A dessaturação no pós-operatório ocorreu em apenas um caso em nossa série; todas as outras razões, como uso de analgésicos opiáceos e inchaço ou edema no pós-operatório, que podem causar sintomas semelhantes foram excluídas. Apresentamos aqui a nossa visão de obstrução das vias aéreas, referente a um paciente com lábio leporino unilateral que desenvolveu dessaturação no pós-operatório.

Os pacientes com fissuras respiram principalmente através de uma das seguintes vias:

- Via aérea oral
- Via aérea nasal
- Via aérea da fenda/fissura

Respirar pela via aérea nasal é possível através da narina intacta em um paciente com fenda completa unilateral. A patência da via aérea oral é mais ou menos dependente do posicionamento da mandíbula e do lábio inferior. Porém, a via aérea da fenda/fissura estará ocluída no fim da operação. Portanto, durante o período pré-operatório, os pacientes infantis que respiram predominantemente através da via aérea da fenda/fissura podem apresentar problemas das

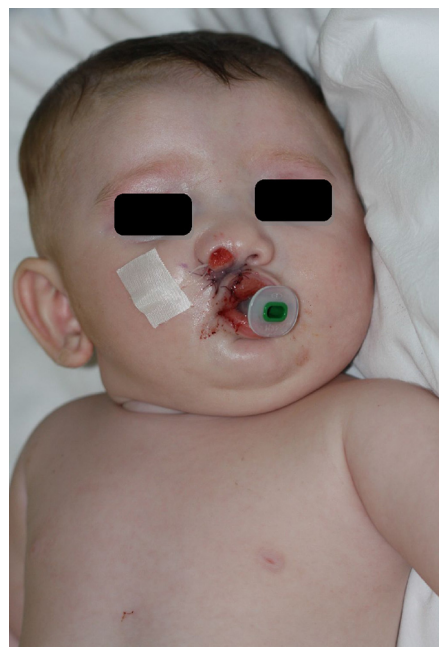


Figura 1 Bebê desperto com a via aérea em sua boca, sem qualquer sinal de irritação.