



ARTÍCULO CIENTÍFICO

Previsión a pie de cama de la extensión de inserción de catéter en vena subclavia derecha

Yoon Ji Choi^a, Kyung-Don Hahm^{b,*}, Koo Kwon^b, Eun-Ho Lee^b, Young Jin Ro^b
y Hong Seuk Yang^b

^a Departamento de Anestesiología y Medicina del Dolor, Seoul Paik Hospital, College of Medicine, Inje University, Seúl, República de Corea

^b Departamento de Anestesiología y Medicina del Dolor, Asan Medical Center, University of Ulsan College of Medicine, Seúl, República de Corea

Recibido el 10 de julio de 2013; aceptado el 8 de octubre de 2013

Disponible en Internet el 7 de septiembre de 2014

PALABRAS CLAVE

Catéter venoso central;
Entalle clavicular;
Vena subclavia

Resumen

Introducción y objetivo: El presente estudio tuvo como objetivo evaluar si la profundidad de inserción de catéter en vena subclavia (VSC) derecha puede ser prevista de forma confiable por las distancias del lugar de inserción en la VSC hasta la incisión clavicular ipsilateral (denominada I-IC), pasando directamente por la parte superior del arco de la VSC o de la clavícula (denominadas I-T-IC e I-C-IC, respectivamente).

Método: En total se estudiaron 70 cateterismos de VSC. Las distancias I-IC, I-T-IC e I-C-IC de cada caso fueron medidas después de la inserción del catéter guiada por ultrasonido. La extensión del catéter entre la región de inserción y la incisión clavicular ipsilateral, denominada L, fue calculada por medio de radiografía.

Resultados: Las diferencias en centímetros de L con relación a las distancias I-I-IC, I-C-IC e I-IC fueron de $0,14 \pm 0,53$, $2,19 \pm 1,17$ y $0,45 \pm 0,68$, respectivamente. La media de I-IC fue significativamente menor que L, mientras que la media de I-C-IC fue significativamente mayor. El análisis de regresión lineal suministró la siguiente fórmula: Extensión prevista de la inserción de catéter en VSC (cm) = $-0,037 + 0,036 \times \text{altura (cm)} + 0,903 \times \text{I-T-IC (cm)}$ (r^2 ajustado = 0,64).

Conclusión: La distancia I-T-IC puede ser un predictor confiable de la extensión de la inserción ideal para la canalización en la VSC derecha.

© 2013 Sociedade Brasileira de Anestesiologia. Publicado por Elsevier Editora Ltda. Todos los derechos reservados.

* Autor para correspondencia.

Correo electrónico: thisisyjo@naver.com (K.-D. Hahm).

KEYWORDS

Central venous catheter;
Clavicular notch;
Subclavian vein

Bedside prediction of right subclavian venous catheter insertion length**Abstract**

Background and objective: The present study aimed to evaluate whether right subclavian vein (SCV) catheter insertion depth can be predicted reliably by the distances from the SCV insertion site to the ipsilateral clavicular notch directly (denoted as I-IC), via the top of the SCV arch, or via the clavicle (denoted as I-T-IC and I-C-IC, respectively).

Method: In total, 70 SCV catheterizations were studied. The I-IC, I-T-IC, and I-C-IC distances in each case were measured after ultrasound-guided SCV catheter insertion. The actual length of the catheter between the insertion site and the ipsilateral clavicular notch, denoted as L, was calculated by using chest X-ray.

Results: L differed from the I-T-IC, I-C-IC, and I-IC distances by 0.14 ± 0.53 , 2.19 ± 1.17 , and -0.45 ± 0.68 cm, respectively. The mean I-T-IC distance was the most similar to the mean L (intraclass correlation coefficient = 0.89). The mean I-IC was significantly shorter than L, while the mean I-C-IC was significantly longer. Linear regression analysis provided the following formula: Predicted SCV catheter insertion length (cm) = $-0.037 + 0.036 \times \text{height (cm)} + 0.903 \times \text{I-T-IC (cm)}$ (adjusted $r^2 = 0.64$).

Conclusion: The I-T-IC distance may be a reliable bedside predictor of the optimal insertion length for a right SCV cannulation.

© 2013 Sociedade Brasileira de Anestesiologia. Published by Elsevier Editora Ltda. All rights reserved.

Introducción

Varios puntos de referencia^{1,2}, fórmulas sencillas³ y electrocardiografías⁴ se usan para evaluar la profundidad ideal de inserción de catéter venoso central. Sin embargo, para la punción de la vena subclavia (VSC), el uso de esas técnicas confirmatorias es limitado.

Un estudio reciente⁵ sugirió que la suma (i) de la distancia entre el punto de inserción de la aguja y la incisión clavicular ipsilateral (ii) y de la distancia vertical entre la carina y la incisión clavicular ipsilateral indica una posición confiable cercana al nivel de la carina que orienta el posicionamiento adecuado y seguro de la punta del catéter venoso central por encima de la reflexión del pericardio¹. Sin embargo, ese método posee algunas limitaciones porque necesita una radiografía de tórax, que es necesaria para evaluar la distancia vertical entre la carina y la incisión clavicular ipsilateral. Además, la VSC sigue una trayectoria curva⁶. Por tanto, ese método puede indicar una profundidad de inserción más corta que la ideal.

El objetivo del presente estudio fue evaluar si las siguientes distancias: desde el punto de inserción de la aguja hasta la incisión clavicular ipsilateral (denominada I-IC), pasando directamente por la parte superior del arco de la VSC o de la clavícula (denominadas I-T-IC y I-C-IC, respectivamente), son predictoras confiables de la extensión de inserción ideal para punción de VSC derecha guiada por ultrasonido.

Método

Obtuvimos los términos de consentimiento informado firmados por todos los participantes después de la aprobación del Consejo de Ética Institucional (2012-0104) y del Servicio de Información en Investigación Clínica (KCT0000612). Todos los pacientes fueron sometidos a

la punción de VSC durante el período de 6 meses. Los pacientes que no estuvieron de acuerdo con participar en el estudio fueron excluidos, como también los que tenían alguna deformidad de la columna o de los vasos o en los cuales el posicionamiento del catéter venoso central no era el adecuado.

La edad el sexo, la altura y el peso de los pacientes fueron registrados. Al llegar al quirófano, los pacientes fueron monitorizados. Después de la inducción de la anestesia, se prepararon la piel y los campos estériles. El cateterismo venoso de la subclavia fue realizado por medio de catéter venoso central de 4 lúmenes (Arrow International Inc., Reading, PA, EE. UU.) y el abordaje infraclavicular con vista longitudinal guiado por ultrasonido. La sonda (SonoSite S-Series, Bothell, WA, EE. UU.) fue colocada paralela al eje largo de la VSC y la aguja fue insertada adyacente al borde corto de la sonda, de modo que permaneció visible mientras pasaba por los tejidos que estaban por encima hasta la VSC^{7,8}. Enseguida, el catéter fue insertado con un cable guía. Para determinar la exacta profundidad de inserción del catéter, la cabeza y el cuello del paciente fueron colocados en posición neutra después de la inserción del catéter, y en el período intraoperatorio se realizó una radiografía de tórax en inspiración para confirmar si la punta del catéter venoso central estaba en el nivel de la carina². Para optimizar la posición de la punta del catéter, este fue movido hacia atrás y hacia adelante. La figura 1 muestra los principales puntos de referencia y cada distancia medida. El punto de inserción de la aguja aparece como I en la figura 1, mientras que la incisión clavicular ipsilateral aparece como IC. La extensión del catéter entre el punto de inserción de la aguja y la incisión clavicular ipsilateral (indicado como L) fue calculada restando la extensión medida del catéter por la incisión clavicular ipsilateral y la punta del catéter (esa extensión aparece como A), el cual fue mensurado por medio de radiografía de tórax, a partir de la extensión total del

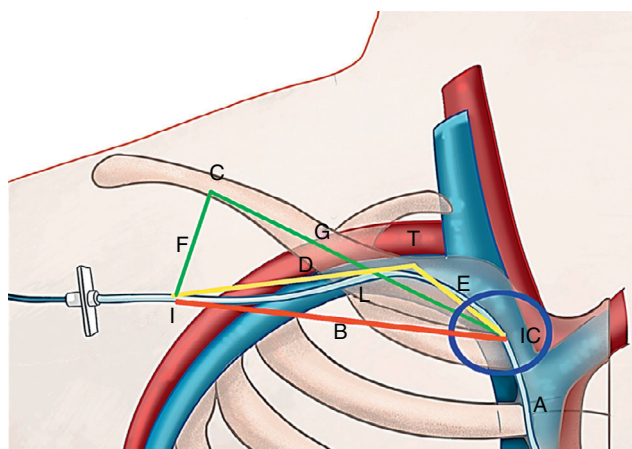


Figura 1 Las distancias I-T-IC, I-C-IC y I-IC fueron medidas después de la inserción guiada por ultrasonido del catéter en vena subclavia derecha. El círculo azul indica la incisión claviclar ipsilateral (IC). La extensión total de inserción del catéter (L + A) fue calculada por la suma (i) de la distancia entre el punto de inserción de la aguja y la incisión claviclar ipsilateral (distancia designada como L) más (ii) la distancia entre la incisión claviclar ipsilateral y la punta del catéter (distancia designada como A). La distancia I-T-IC es la distancia del punto de inserción de la aguja hasta la incisión claviclar ipsilateral a través de la superficie de la subclavia (o sea, distancia D + distancia C), indicada por la línea amarilla. La distancia I-C-IC es la distancia del punto de inserción de la aguja hasta la incisión claviclar ipsilateral a través de la clavícula (o sea, distancia F + distancia G), indicada por la línea verde. La distancia I-IC es la distancia directa desde el punto de inserción de la aguja hasta la incisión claviclar ipsilateral, indicada por B y por la línea roja.

catéter entre el punto de inserción de la aguja y la punta del catéter. Las distancias (I-IC, I-T-IC y I-C-IC) fueron medidas en la superficie de la piel después de la inserción del catéter en la VSC, y la distancia I-T-IC fue guiada por ultrasonido. La distancia I-IC es la línea directa entre el punto de inserción de la aguja y la incisión claviclar ipsilateral, indicada en la [figura 1](#) por la línea roja y la letra B. El punto T, definido como el punto más alto del arco de la VSC, fue determinado con el uso del ultrasonido. La distancia I-T-IC (indicada por la línea amarilla en la [fig. 1](#)) fue determinada por la adición (i) de la distancia entre el punto de inserción de la aguja y el punto T (la distancia indicada por D) a la (ii) distancia entre el punto T y la incisión claviclar ipsilateral (la distancia indicada por E). La distancia I-C-IC (indicada por la línea verde en la [fig. 1](#)) fue determinada por la adición (i) de la distancia más corta entre la clavícula (punto C) y el punto de inserción de la aguja (la distancia indicada por F) (ii) a la distancia entre la clavícula (punto C) y la incisión claviclar ipsilateral (la distancia indicada por G).

En cuanto al tamaño de la muestra, quedó determinado que 75 mediciones serían necesarias para un nivel de significancia de 0,05, un poder del 90% y una tasa de exclusión del 15%. Esas determinaciones se basaron en los resultados de un estudio anterior⁵ que reportó la distancia de 1 cm de la carina como un nivel seguro para la punta del catéter venoso central (la DE fue de 1,2 cm). Todas las variables fueron expresadas en media \pm desviación estándar o número

de muestras. El test-t pareado con intervalos de confianza del 95% fue usado para evaluar las diferencias entre L y las distancias I-T-IC, I-C-IC o I-IC. La concordancia entre L y I-T-IC, I-C-IC o I-IC fue evaluada calculando el coeficiente de correlación intraclass (CCI). Las correlaciones entre L + A y las distancias I-T-IC y otras variables fueron evaluadas con el análisis de correlación de Pearson. La regresión lineal fue realizada para desarrollar un modelo previsto para L + A con base en la I-T-IC y en la altura del paciente. Para los modelos finales previstos se realizó un análisis autosustentable (*bootstrap*): 1.000 repeticiones autosustentables fueron generadas por un muestreo aleatorio de los datos originales creados con la sustitución. Para el coeficiente de regresión del sesgo del análisis autosustentable, la ecuación de la previsión corregida fue estimada considerando el sesgo con las muestras de las 1.000 repeticiones autosustentables. Todos los datos estadísticos fueron analizados con el programa SPSS 20.0 (SPSS Inc., Chicago, IL, EE. UU.). Una $p < 0,05$ fue considerada estadísticamente significativa.

Resultados

De los 75 pacientes originalmente incluidos en el estudio, 3 cambiaron de idea sobre su participación antes del inicio del estudio y 2 fueron excluidos porque la punta del catéter estaba en la vena yugular interna. Por tanto, el cohorte final del estudio estuvo compuesto por 70 cateterismos de VSC realizados con orientación ultrasonográfica. Las características de los pacientes aparecen en la [tabla 1](#).

La media del extensión total del catéter subclavio (L + A) que fue insertado era de $14,10 \pm 1,46$ cm. La [tabla 2](#) presenta los medias de L (extensión del catéter entre el punto

Tabla 1 Características demográficas de los pacientes

Características de los pacientes (n = 70)	
Edad (años)	58,36 \pm 15,11
Sexo (M / F)	21/49
Altura (cm)	157,63 \pm 8,55
Peso (kg)	61,49 \pm 10,34

Valores expresados como media \pm DE o número de pacientes.

Tabla 2 Distancias usadas para prever el tamaño ideal de punción de la subclavia y su concordancia con L

Mensuraciones	Media \pm E	Estadística-t	p	CCI
L (cm)	92,2 \pm 11,6			
I-T-IC (cm)	93,5 \pm 11,7	1,45	0,15	0,89
I-C-IC (cm)	114,0 \pm 15,5	-17,60	< 0,001 ^a	0,28
I-IC (cm)	87,6 \pm 10,8	-5,64	< 0,001 ^a	0,76

Valores expresados como media \pm DE.

CCI, coeficiente de correlación intraclass; I-C-IC, distancia entre el punto de inserción de la aguja hasta la incisión claviclar ipsilateral a través de la clavícula; I-IC, distancia directa del punto de inserción de la aguja hasta la incisión claviclar ipsilateral; I-T-IC, distancia del punto de inserción de la aguja hasta la incisión claviclar ipsilateral a través de la superficie de la subclavia; L, extensión del catéter del punto de inserción de la aguja hasta la incisión claviclar ipsilateral.

^a $p < 0,05$ versus L.

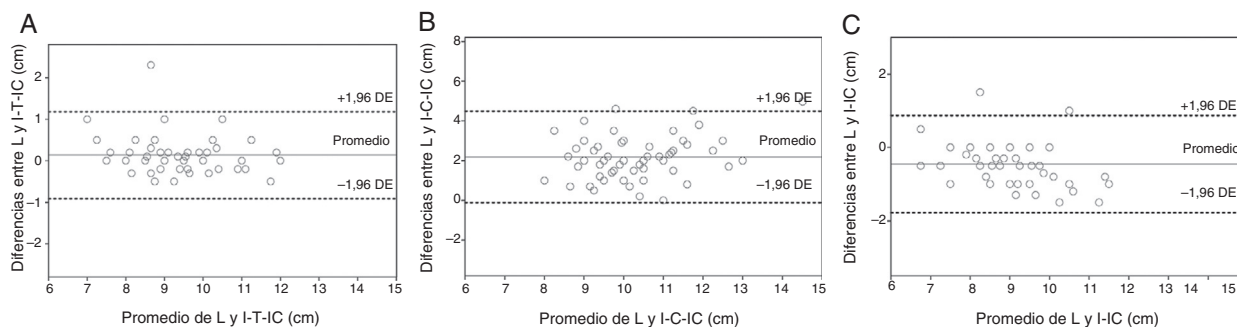


Figura 2 Mapas de Bland-Altman mostrando los medios y las diferencias entre L y I-T-IC (A), I-C-IC (B) o I-IC (C). Los medios de las diferencias fueron 0,14, 2,19 y -0,45 cm, respectivamente.

I-C-IC, distancia del punto de inserción de la aguja hasta la incisión clavicular ipsilateral a través de la clavícula; I-IC, distancia directa del punto de inserción de la aguja hasta la incisión clavicular ipsilateral; I-T-IC, distancia del punto de inserción de la aguja hasta la incisión clavicular ipsilateral a través de la superficie de la vena subclavia; L, extensión del catéter del punto de inserción de la aguja hasta la incisión clavicular ipsilateral.

de inserción de la aguja y la incisión ipsilateral clavicular) de las distancias I-IC, I-C-IC e I-T-IC que fueron medidas en la superficie de la piel. Para determinar cuán bien esas distancias previeron la profundidad ideal de la punción de VSC, se calculó la concordancia con L.

L y I-T-IC no fueron diferentes significativamente ($p=0,15$), pero L fue diferente significativamente de I-C-IC ($p<0,001$) e I-IC ($p<0,001$). Los mapas de Bland-Altman demostraron grandes variaciones en las diferencias entre L y I-IC y entre L y I-C-IC. Los medios de las diferencias entre L y I-T-IC, I-C-IC o I-IC fueron 0,14, 2,19 y -0,45 cm, respectivamente. Las diferencias entre I-T-IC y L fueron menores que las diferencias entre L y I-IC y entre L y I-C-IC (fig. 2).

La media de la diferencia entre I-T-IC y L fue de 0,14 cm (intervalo de confianza [IC] del 95%: 0,01, 0,26), y la concordancia del CCI fue de 0,89 (IC 95%: 0,83-0,93). La diferencia media entre I-IC y L fue de 2,19 cm (IC 95%: 1,91-2,47), y el ICC de concordancia fue de 0,28 (IC 95%: -0,09 a 0,62). La diferencia media entre I y L-IC fue -0,45 cm (IC 95%: -0,61 a -0,29), y el ICC de concordancia fue de 0,76 (IC 95%: 0,46-0,88). Los valores del CCI que aparecen en la tabla 2 indican que hubo una tendencia de similitud entre la distancia I-T-IC y L.

La extensión total de inserción del catéter venoso subclavio (distancia L+A en la distancia, fig. 1) presentó una correlación significativa con I-T-IC ($r=0,78$, $p<0,0001$), edad ($r=-0,72$, $p=0,55$), peso ($r=0,11$, $p=0,36$) y altura ($r=0,36$, $p=0,002$) del paciente.

Para la regresión lineal, la siguiente fórmula fue concebida para prevenir L+A: $L+A$ (cm) previsto = $-0,037 + 0,036 \times \text{altura (cm)} + 0,903 \times \text{I-T-IC (cm)}$, r^2 ajustado = 0,64.

La figura 3 muestra que los valores de L+A previstos por esa fórmula poseen una relación con el valor observado de L+A.

Ninguno de los pacientes tuvo ninguna complicación durante la determinación de las distancias I-IC, I-T-IC, I-C-IC y L o durante o después de la punción de la VSC derecha.

Discusión

De los 3 puntos de referencia anatómica investigados, solamente la distancia I-T-IC previno con éxito la extensión ideal

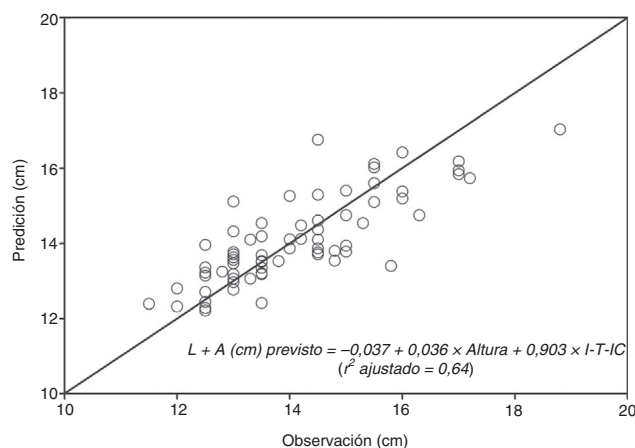


Figura 3 Relación entre la extensión total de inserción prevista por la siguiente fórmula y extensión total de inserción observado (L+A).

I-T-IC, distancia del punto de inserción de la aguja hasta la incisión clavicular ipsilateral a través de la superficie de la vena subclavia.

del catéter venoso subclavio, sugiriendo que esa distancia puede ser un predictor útil de la extensión correcta de inserción del catéter que se use durante una punción en VSC derecha. Además de eso, usando una fórmula con base en I-T-IC y altura, la extensión ideal de inserción del catéter podría ser previsto sin la necesidad de una radiografía de tórax.

No existen estándares oro para prever la extensión ideal de inserción del catéter durante una punción de VSC. Para determinar el tamaño ideal de inserción del catéter venoso central, varios puntos de referencia^{1,2}, fórmulas sencillas³ y electrocardiografías⁴ se usan. Sin embargo, para la punción de VSC el uso de esas técnicas confirmatorias está limitado.

Fletcher y Bodenham⁹ sugirieron que la punta del catéter venoso central debe quedar por encima de la reflexión del pericardio. Si la punta del catéter queda por debajo de la reflexión del pericardio, los pacientes corren el riesgo de taponamiento cardíaco potencialmente fatal, porque la punta del catéter venoso central puede penetrar en la pared del vaso. Además, la colocación del catéter venoso central

en el atrio derecho puede causar arritmias, estrechez o bloquear el seno coronario y lesionar la válvula tricúspide. Si la punta del catéter venoso central queda por encima de la reflexión del pericardio pueden darse complicaciones como hidromediastino o hidrotórax debido a la extravasación de líquidos. Los pacientes con la punta del catéter venoso central posicionada por encima de la reflexión del pericardio tienen una lesión de vena cava superior más a menudo que los que tienen la punta del catéter posicionada por debajo de la reflexión del pericardio^{10,11}. Además, el ángulo de la punta del catéter venoso central con relación a la pared del vaso y el tipo de líquido de perfusión pueden provocar erosión del vaso, dolor durante la inyección de medicamentos, infección y trombosis^{12,13}.

Los puntos topográficos, incluyendo el ángulo de Louis¹⁴ y el tercer espacio intercostal derecho¹⁵, fueron usados para orientar el posicionamiento correcto de la punta del catéter venoso subclavio. Ambos están relacionados con el plano horizontal de la carina traqueal⁶. En estudios anteriores^{12,13,16} se ha recomendado asimismo fórmulas usando la altura del paciente o la distancia de la piel a la vena. Mientras las técnicas con base en ambos puntos topográficos son fáciles de usar, sin ninguna complicación potencial, esas técnicas también pueden estar, al mismo tiempo, afectadas por la variación anatómica entre los pacientes y por los puntos radiológicos y físicos y la altura del paciente.

Kim et al.¹⁷ mostraron que la extensión ideal de inserción del catéter durante la punción en VSC derecha fue de $12,9 \pm 0,9$ cm, mientras que Ryu et al.⁵ sugirieron que 13,8 cm (10,5-18,0 cm) de inserción del catéter sería ideal cuando se usa el abordaje del punto infraclavicular. Sin embargo, esa extensión fija no tiene en cuenta la altura, el punto de inserción preferido por el médico o el método de punción de la VSC. Todos pueden influir en la localización final de la punta del catéter.

Para determinar la extensión ideal de inserción del catéter venoso central se realizó una electrocardiografía⁴ (ECG). El pico de la onda P es normalmente observado cuando la punta del catéter venoso central está posicionada en la unión de la vena cava superior con el atrio derecho. Con el posicionamiento en cerca de 4,0 cm por encima de la unión de la vena cava superior con el atrio derecho, la onda P vuelve a la forma y al tamaño normales⁴. Además, la orientación del posicionamiento del catéter venoso central también puede efectuarse por medio de una ecocardiografía transesofágica. Sin embargo, ambas técnicas necesitan un equipamiento adicional y están potencialmente asociadas con el aumento de los costes y riesgos de complicaciones^{18,19}.

En un estudio anterior¹, la carina fue sugerida como un punto de referencia confiable para determinar la posición más conveniente y segura de la punta del catéter venoso subclavio por encima de la reflexión del pericardio. Las ventajas de ese abordaje incluyen la fijación de la carina al tejido conjuntivo, lo que garantiza la preservación del posicionamiento (incluso bajo condiciones de patología pulmonar) y reduce el riesgo de taponamiento cardíaco. Por tanto, ese punto de referencia también fue usado en el presente estudio. Se nota que la vena yugular interna y la VSC pueden ser fácilmente encontradas bajo la incisión clavicular ipsilateral, que es la región de articulación con la extremidad esternal de la clavícula y que puede ser fácilmente palpada

con la mano^{6,20}. En otro estudio⁵, la carina sirvió como punto de referencia adecuado para la extensión de la inserción en VSC, conjuntamente con la estimación de la extensión de inserción calculada con base en la radiografía efectuada antes de la inserción del catéter venoso central, con la suma de la distancia (i) entre el punto de inserción de la aguja y la incisión clavicular ipsilateral y de la distancia vertical (ii) entre la incisión clavicular ipsilateral y la carina. Sin embargo, ese método tiene limitaciones. Primero, una radiografía de tórax se hace necesaria para evaluar la distancia vertical entre la incisión clavicular ipsilateral y la carina. Segundo, la VSC sigue un camino curvo: la vena axilar se extiende desde el área axilar, pasando por encima o por debajo de la clavícula, hasta por debajo de la incisión clavicular ipsilateral⁶.

Por tanto, la distancia entre el punto de inserción de la aguja y la incisión clavicular ipsilateral puede ser más corta que la extensión de inserción ideal. La distancia vertical entre la carina y la incisión clavicular ipsilateral puede ser muy corta porque la VSC está curvada, y el médico puede hacer intentos en varios puntos de inserción de acuerdo con la experiencia y la técnica usada. Por lo tanto, el uso de la distancia vertical entre la incisión clavicular ipsilateral y la carina puede resultar en el posicionamiento incorrecto del catéter venoso subclavio y causar complicaciones. En el presente estudio, los valores de I-IC fueron significativamente menores que los de L. Debemos notar que el uso del ultrasonido para determinar el punto más alto de la VSC también puede ser un reto bajo algunas circunstancias.

En el presente estudio, la punción de la VSC fue realizada mediante abordaje longitudinal guiado por ultrasonido. El uso habitual de la técnica infraclavicular guiada por puntos de referencia puede conllevar la perforación de la pared posterior de la VSC que queda muy próxima del ápice del pulmón. Sin embargo, con el uso del abordaje longitudinal guiado por ultrasonido, el local preferido para la punción de la vena axilar (en vez de la subclavia) es punzado más fácilmente, lo que puede disminuir la probabilidad de neumotórax⁷. Además, la punción de la vena axilar entre el músculo subclavio y el ligamento costoclavicular disminuye la probabilidad de que el catéter quede amarrado²¹. Debemos notar, sin embargo, que el abordaje longitudinal guiado por ultrasonido puede conllevar extensiones más variadas del catéter venoso subclavio que la técnica infraclavicular guiada por puntos de referencia, porque la inserción puede variar dependiendo del médico. Además de eso, la punción de la vena axilar significa que está involucrada una extensión mayor de la vena curvada. Para compensar eso, en el presente estudio se midió la distancia de I-T-IC. De hecho, entre las varias distancias medidas descubrimos que la distancia I-T-IC fue la más parecida con la extensión real.

La distancia I-T-IC posee algunas limitaciones. A veces es difícil identificar la superficie de la VSC porque la vena puede estar escondida bajo la clavícula; por tanto, es necesario tener una habilidad más para encontrar esa referencia. Además, la distancia A debe medirse con base en la radiografía de tórax. Por tanto, la fórmula para prever $L + A$ fue calculada con base solamente en la distancia I-T-IC y en la altura. Esa fórmula puede ser usada para identificar la extensión de inserción ideal en algunas situaciones.

Como colofón, podemos decir que la distancia I-T-IC puede permitir una previsión confiable a pie de cama de

la mejor extensión de inserción de catéter en la VSC derecha, incluso cuando la orientación por ultrasonido es usada para posicionar el catéter.

Conflicto de intereses

Los autores declaran que no existen conflictos de intereses.

Agradecimientos

Quisiéramos dar las gracias a Seon-Ok Kim, MS del Departamento de Epidemiología Clínica y Bioestadística, Asan Medical Center (Seúl, Corea), por los valiosos aportes para el análisis estadístico.

Bibliografía

- Schuster M, Nave H, Piepenbrock S, et al. The carina as a landmark in central venous catheter placement. *Br J Anaesth.* 2000;85:192-4.
- Stonelake PA, Bodenham AR. The carina as a radiological landmark for central venous catheter tip position. *Br J Anaesth.* 2006;96:335-40.
- Chalkiadis GA, Goucke CR. Depth of central venous catheter insertion in adults: an audit and assessment of a technique to improve tip position. *Anaesth Intensive Care.* 1998;26:61-6.
- Jeon Y, Ryu HG, Yoon SZ, et al. Transesophageal echocardiographic evaluation of ECG-guided central venous catheter placement. *Can J Anaesth.* 2006;53:978-83.
- Ryu HG, Bahk JH, Kim JT, et al. Bedside prediction of the central venous catheter insertion depth. *Br J Anaesth.* 2007;98:225-7.
- Ellis H, Dussek JE. Surface anatomy. En: Williams PL, editor. *Gray's Anatomy.* 38th ed New York: Churchill Livingstone; 1995. p. 1916.
- Mauro MA, Jaques PF. Radiologic placement of long-term central venous catheters: a review. *J Vasc Interv Radiol.* 1993;4:127-37.
- Machi J, Takeda J, Kakegawa T. Safe jugular and subclavian venipuncture under ultrasonographic guidance. *Am J Surg.* 1987;153:321-3.
- Fletcher SJ, Bodenham AR. Safe placement of central venous catheters: where should the tip of the catheter lie? *Br J Anaesth.* 2000;85:188-91.
- Tocino IM, Watanabe A. Impending catheter perforation of superior vena cava: radiographic recognition. *AJR Am J Roentgenol.* 1986;146:487-90.
- Duntley P, Siever J, Korwes ML, et al. Vascular erosion by central venous catheters. Clinical features and outcome. *Chest.* 1992;101:1633-8.
- Raad II, Luna M, Khalil SA, et al. The relationship between the thrombotic and infectious complications of central venous catheters. *JAMA.* 1994;271:1014-6.
- Cadman A, Lawrance JA, Fitzsimmons L, et al. To clot or not to clot? That is the question in central venous catheters. *Clin Radiol.* 2004;59:349-55.
- Ezri T, Weisenberg M, Sessler DI, et al. Correct depth of insertion of right internal jugular central venous catheters based on external landmarks: avoiding the right atrium. *J Cardiothorac Vasc Anesth.* 2007;21:497-501.
- Kim KO, Jo JO, Kim HS, et al. Positioning internal jugular venous catheters using the right third intercostal space in children. *Acta Anaesthesiol Scand.* 2003;47:1284-6.
- Peres PW. Positioning central venous catheters - a prospective survey. *Anaesth Intensive Care.* 1990;18:536-9.
- Kim MC, Kim KS, Choi YK, et al. An estimation of right- and left-sided central venous catheter insertion depth using measurement of surface landmarks along the course of central veins. *Anesth Analg.* 2011;112:1371-4.
- Wilson RG, Gaer JA. Right atrial electrocardiography in placement of central venous catheters. *Lancet.* 1988;1:462-3.
- Andropoulos DB, Stayer SA, Bent ST, et al. A controlled study of transesophageal echocardiography to guide central venous catheter placement in congenital heart surgery patients. *Anesth Analg.* 1999;89:65-70.
- Soames RW. Skeletal system. En: Williams PL, editor. *Gray's anatomy.* New York: Churchill Livingstone; 1995. p. 537.
- Krutchen AE, Bjarnason H, Stackhouse DJ, et al. The mechanisms of positional dysfunction of subclavian venous catheters. *Radiology.* 1996;200:159-63.