



# REVISTA BRASILEIRA DE ANESTESIOLOGIA

Publicação Oficial da Sociedade Brasileira de Anestesiologia  
[www.sba.com.br](http://www.sba.com.br)



## ARTIGO CIENTÍFICO

# Mudanças da distância entre a carina e o tubo orotraqueal durante cirurgia bariátrica aberta ou laparoscópica

Giovani de Figueiredo Locks<sup>a,\*</sup>, Maria Cristina Simões de Almeida<sup>a</sup>,  
Maurício Sperotto Ceccon<sup>b</sup> e Karen Adriana Campos Pastório<sup>a</sup>

<sup>a</sup> Universidade Federal de Santa Catarina (UFSC), Florianópolis, SC, Brasil

<sup>b</sup> Ultralitho Centro Médico, Florianópolis, SC, Brasil

Recebido em 14 de dezembro de 2012; aceito em 1 de março de 2013

Disponível na Internet em 14 de março de 2014

### PALAVRAS-CHAVE

Intubação  
intratraqueal/Complicações;  
Obesidade;  
Cirurgia bariátrica;  
Pneumoperitônio;  
Laparotomia

### Resumo

**Objetivo:** Analisar se há mudanças na distância entre o tubo orotraqueal (TOT) e a carina (CA) induzidas pelo afastador ortostático ou pelo pneumoperitônio em pacientes obesos submetidos a gastroplastia.

**Métodos:** Foram estudados 60 pacientes submetidos à cirurgia bariátrica por duas técnicas: aberta (G1) ou videolaparoscópica (G2). Após a intubação orotraqueal, a ventilação adequada de ambos os hemitórax foi confirmada por meio da ausculta pulmonar. A distância TOT-CA foi estimada com o uso de um fibrobroncoscópio antes e após a instalação dos afastadores ortostáticos no G1 ou antes e após a insuflação do pneumoperitônio nos pacientes no G2.

**Resultados:** Integraram o G1 22 pacientes e 38 o G2. Não houve casos de intubação endobrônquica em nenhum dos grupos. A média de variação da distância TOT-CA foi  $-0,03$  cm (95% IC  $0,06$  a  $-0,13$ ) no grupo dos pacientes submetidos à gastroplastia aberta e  $-0,42$  cm (95% IC  $-0,56$  a  $-1,4$ ) no grupo dos pacientes submetidos à gastroplastia videolaparoscópica. Os extremos de variação em cada grupo foram:  $0,5$  cm a  $-1,6$  cm no dos pacientes submetidos à cirurgia aberta e  $0,1$  cm a  $-2,2$  cm no dos pacientes submetidos à cirurgia videolaparoscópica.

**Conclusões:** Não houve alteração significativa na distância TOT-CA após instalação dos afastadores ortostáticos nos pacientes submetidos à gastroplastia aberta. Houve redução na distância TOT-CA após a insuflação do pneumoperitônio nos pacientes submetidos à gastroplastia videolaparoscópica. Sugerimos atenção à ausculta pulmonar e aos sinais de monitoração da ventilação e reavaliação do posicionamento do TOT após insuflação peritoneal.

© 2014 Sociedade Brasileira de Anestesiologia. Publicado por Elsevier Editora Ltda. Todos os direitos reservados.

\* Autor para correspondência.

E-mail: [giovanilocks@gmail.com](mailto:giovanilocks@gmail.com) (G. de Figueiredo Locks).

**KEYWORDS**

Endotracheal intubation/complications;  
Obesity;  
Bariatric surgery;  
Pneumoperitoneum;  
Laparotomy

## Changes in the distance between carina and orotracheal tube during open or videolaparoscopic bariatric surgery

**Abstract**

**Objective:** To examine whether there are changes in the distance between the orotracheal tube and carina induced by orthostatic retractor placement or by pneumoperitoneum insufflation in obese patients undergoing gastroplasty.

**Methods:** 60 patients undergoing bariatric surgery by two techniques: open (G1) or videolaparoscopic (G2) gastroplasty were studied. After tracheal intubation, adequate ventilation of both hemitoraxes was confirmed by lung auscultation. The distance orotracheal tube-carina was estimated with the use of a fiber bronchoscope before and after installation of orthostatic retractors in G1 or before and after insufflation of pneumoperitoneum in patients in G2.

**Results:** G1 was composed of 22 and G2 of 38 patients. No cases of endobronchial intubation were detected in either group. The mean orotracheal tube-carina distance variation was estimated in  $-0.03$  cm (95% CI 0.06 to  $-0.13$ ) in the group of patients undergoing open gastroplasty and in  $-0.42$  cm (95% CI  $-0.56$  to  $-1.4$ ) in the group of patients undergoing videolaparoscopic gastroplasty. The extremes of variation in each group were: 0.5 cm to  $-1.6$  cm in patients undergoing open surgery and 0.1 cm to  $-2.2$  cm in patients undergoing videolaparoscopic surgery.

**Conclusions:** There was no significant change in orotracheal tube-CA distance after placement of orthostatic retractors in patients undergoing open gastroplasty. There was a reduction in orotracheal tube-CA distance after insufflation of pneumoperitoneum in patients undergoing videolaparoscopic gastroplasty. We recommend attention to lung auscultation and to signals of ventilation monitoring and reevaluation of orotracheal tube placement after peritoneal insufflation.

© 2014 Sociedade Brasileira de Anestesiologia. Published by Elsevier Editora Ltda. All rights reserved.

**Introdução**

Após a intubação, o avanço do tubo orotraqueal (TOT) além da carina resulta em ventilação de apenas um dos pulmões. Essa condição, conhecida como intubação endobrônquica ou intubação seletiva, pode causar hipoxemia, hipercapnia ou pressão intrapulmonar excessiva e potencialmente causar danos secundários, como lesão cerebral ou ruptura traqueobrônquica, especialmente na presença de outras comorbidades, tais como pneumotórax, choque ou trauma.<sup>1,2</sup> A intubação endobrônquica é a causa mais comum de dessaturação arterial.<sup>3</sup> A ausculta de cinco pontos no tórax tem sido o método tradicional de confirmação do posicionamento do TOT.<sup>4</sup>

Um método desenvolvido para estudo da árvore traqueobrônquica é a fibrobroncoscopia. É considerado um método diagnóstico seguro, rápido e de custo efetivo.<sup>5</sup> Como método confirmatório da posição do TOT, o procedimento é feito através do TOT e a visualização direta da carina pode detectar o posicionamento incorreto do tubo.<sup>6</sup>

O objetivo deste estudo foi analisar se há mudanças na distância entre o TOT e a carina (TOT-CA) induzidas pelo afastador ortostático ou pelo pneumoperitônio em pacientes obesos submetidos à gastroplastia aberta ou videolaparoscópica, respectivamente.

**Método**

Após a aprovação do protocolo pela Comissão de Ética e Pesquisas em Seres Humanos (00232.1208-11) e obtenção

da assinatura do termo de consentimento informado, foram incluídos pacientes de ambos os sexos, entre 18 e 60 anos, estado físico I, II ou III e Índice de Massa Corporal superior a  $35 \text{ kg.m}^{-2}$ , que foram submetidos à cirurgia bariátrica sob anestesia geral. A amostra constou de pacientes submetidos à gastroplastia aberta em um hospital universitário e de pacientes submetidos a gastroplastia videolaparoscópica em uma instituição privada, conforme as técnicas cirúrgicas de rotina nas respectivas instituições. Foram excluídos do estudo gestantes ou mulheres em período de aleitamento, portadores de deformidade traqueobrônquica, pacientes com ausculta pulmonar pré-operatória prejudicada e pacientes com relato de hipersensibilidade às drogas previstas no protocolo.

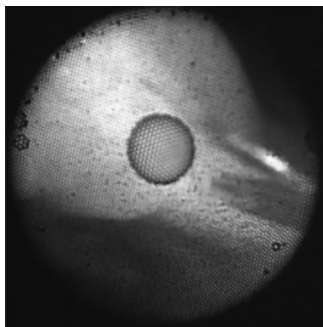
Os pacientes não receberam medicação pré-anestésica. Todos foram posicionados com travesseiros no tórax, no pescoço e na cabeça, de forma a alinhar a fúrcula esternal e o meato auditivo externo.<sup>7</sup> Foi usada a monitoração com oximetria de pulso, pressão arterial não invasiva, capnografia e cardioscopia. Todos receberam oxigênio a 100% por máscara facial por três minutos. A indução da anestesia constou de infusão de remifentanil  $0,3 \mu\text{g.kg}^{-1}.\text{min}^{-1}$  (segundo o peso ideal) e propofol  $2 \text{ mg.kg}^{-1}$  (segundo o peso real). Após a perda da consciência administrou-se succinilcolina na dose de  $1 \text{ mg.kg}^{-1}$  (segundo o peso real).

Após um minuto, procedeu-se à intubação orotraqueal com tubo 7,5 mm nas pacientes do sexo feminino e 8,5 mm nos pacientes do sexo masculino. Para confirmação da intubação traqueal foi usada a capnografia. O paciente foi ventilado mecanicamente com ventilação com pressão

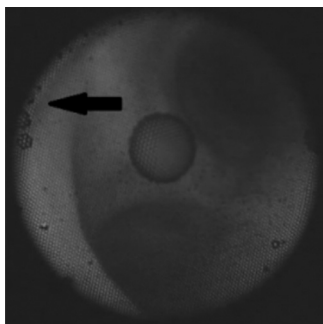
positiva controlada por volume e pressão positiva no fim da expiração de 5 cm H<sub>2</sub>O para manter EtCO<sub>2</sub> entre 30-35 mmHg. Nesse momento, foi usada a ausculta pulmonar em ambos os hemitórax anteriores. Caso o murmúrio vesicular estivesse diminuído ou abolido em um dos lados, seria suposto o diagnóstico de intubação seletiva. O tubo seria reposicionado, se necessário, até que a ausculta pulmonar estivesse normal em ambos os hemitórax. Posteriormente foi efetuada a fibrobroncoscopia com fibrobronoscópio pediátrico de 3,6 mm flexível (Storz, Alemanha) lubrificado com cloridrato de lidocaína gel 2% por anestesiolista com mais de dois anos de experiência com o procedimento. Foi usado um conector valvular que permitiu que a fibrobroncoscopia fosse feita sem interromper a ventilação do paciente.

A posição correta do tubo era confirmada quando fosse possível a visualização da carina traqueal e a introdução do fibrobronoscópio em ambos os brônquios-fonte. O orifício do brônquio lobar superior do pulmão direito após a bifurcação da carina traqueal foi usado como reparo anômico principal. Foi estimada a distância da extremidade do tubo orotraqueal à carina traqueal da seguinte maneira: o fibrobronoscópio foi posicionado na carina (fig. 1) e foi marcado com uma fita de esparadrapo na porção proximal, junto à extremidade proximal do TOT. Em seguida, o fibrobronoscópio foi tracionado até que fosse visualizada a extremidade distal do TOT e o fibroscópio foi marcado pelo mesmo método (fig. 2). A distância TOT-CA foi estimada como a distância entre as duas fitas (fig. 3).

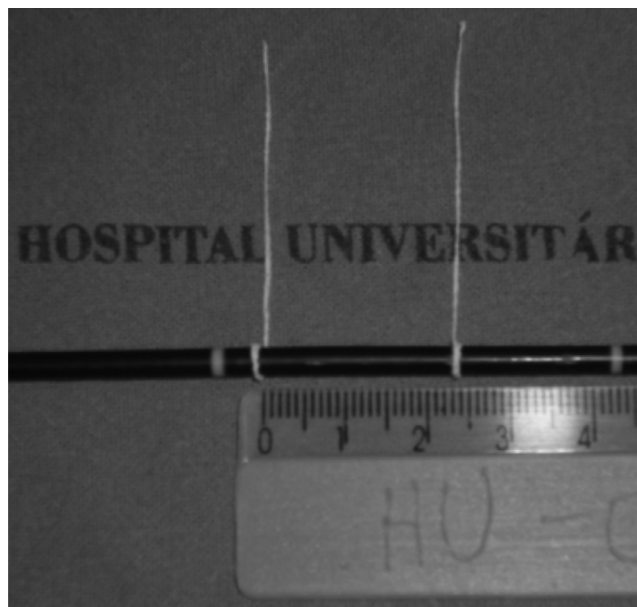
A ausculta pulmonar e a estimativa da distância TOT-CA foram repetidas após a instalação dos afastadores ortostáticos nos pacientes do G1 ou após o pneumoperitônio nos pacientes do G2.



**Figura 1** Broncofibroscópio posicionado junto à carina traqueal.



**Figura 2** Vista endoscópica da extremidade distal do tubo orotraqueal na traqueia.



**Figura 3** Distância estimada entre o tubo orotraqueal e a carina.

O tamanho da amostra foi estimado em no mínimo 22 pacientes para cada grupo, o número necessário para um erro alfa de 5% e um erro beta de 20%, considerando um estudo anterior que encontrou uma movimentação do TOT de  $0,7 \pm 1,4$  cm após insuflação do pneumoperitônio e com o objetivo de detectar uma redução de 1 cm na distância TOT-carina.<sup>8</sup> Os dados foram armazenados em um banco de dados no programa Microsoft Office Excel v. 7.0 (Microsoft, Seattle). Posteriormente, as análises foram feitas com o uso do programa IBM SPSS Statistics v 17.0. Foi admitida significância estatística quando  $p < 0,05$ .

Os dados estão descritos como média (desvio-padrão) ou frequência absoluta (frequência relativa ou porcentagem). Para verificar associação entre as variáveis qualitativas entre os grupos foi usado o teste de Fischer. Para análise das diferenças das variáveis quantitativas segundo grupos foi usado o teste *t* de Student. Para estudo da diferença entre as medidas da distância TOT-CA antes e após afastadores ortostáticos ou pneumoperitônio foi usado o teste *t* para medidas pareadas e análise de Bland-Altman.

## Resultados

Dos 60 pacientes incluídos no estudo, 38 foram submetidos à gastroplastia aberta e 22 à gastroplastia videolaparoscópica. Nenhum dos pacientes foi excluído da análise por falhas na IOT ou na fibrobroncoscopia. As características demográficas da amostra estão expostas na [tabela 1](#). Observou-se diferença entre os grupos nas variáveis IMC e gênero. O grupo dos pacientes submetidos à cirurgia aberta apresentou maior média de IMC e maior proporção de mulheres em relação ao grupo dos pacientes submetidos à cirurgia videolaparoscópica, com tendência a serem mais velhos.

Não foram observados, neste estudo, alterações na ausculta pulmonar ou casos de intubação seletiva em nenhum momento em ambos os grupos.

**Tabela 1** Características demográficas dos pacientes em ambos os grupos

	Cirurgia aberta (n = 38)	Cirurgia videolaparoscópica (n = 22)	p
Idade (anos)	35 ± 9,8	31,41 ± 5,9	0,12
Gênero (M/F <sup>a</sup> )	6 (16%)/32 (84%)	8 (36%)/14 (64%)	0,001
IMC <sup>b</sup> (kg.m <sup>-1</sup> )	46,9 ± 6,1	38,7 ± 4,7	< 0,0001

<sup>a</sup> M/F, masculino/feminino.

<sup>b</sup> IMC, Índice de Massa Corporal.

**Tabela 2** Distância entre o tubo orotraqueal e a carina nos dois grupos logo após intubação e após afastadores ortostáticos ou pneumoperitônio

	Após intubação	Após afastador/pneumoperitônio	p
Cirurgia aberta (n = 38)	3,3 ± 1,3	3,2 ± 1,3	0,37
Cirurgia videolaparoscópica (n = 22)	2,8 ± 0,7	2,4 ± 0,6	< 0,001

A [tabela 2](#) mostra os dados referentes às medidas da distância TOT-CA logo após a IOT e após os afastadores ortostáticos ou o pneumoperitônio.

A média de variação foi -0,03 (95% IC da média 0,06 a -0,13) no grupo dos pacientes submetidos à gastroplastia aberta e -0,42 (95% IC da média -0,56 a -1,4) no grupo dos pacientes submetidos à gastroplastia videolaparoscópica. Os extremos de variação em cada grupo foram 0,5 cm a -1,6 cm no grupo dos pacientes submetidos à cirurgia aberta e 0,1 cm a -2,2 cm no grupo dos pacientes submetidos à cirurgia videolaparoscópica. Na [figura 4](#) estão dispostas, na análise de Bland-Altman, as variações da distância TOT-CA após a colocação de afastadores ortostáticos e a insuflação peritoneal, respectivamente.

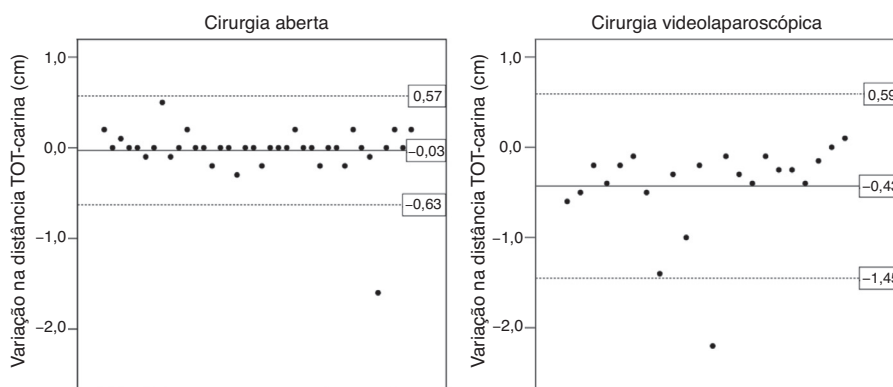
## Discussão

Neste estudo, o dado que mais chama a atenção é a redução significativamente maior da distância entre a extremidade do TOT e a carina após a instalação do pneumoperitônio em gastroplastias videolaparoscópicas quando comparadas às gastroplastias abertas. Como uma consequência, pode-se especular que há um risco maior de

intubação endobrônquica no transoperatório em cirurgias videolaparoscópicas em relação aos pacientes submetidos à cirurgia aberta.

A intubação endobrônquica é um importante problema em anestesiologia e está intimamente associada a aumentos de morbidade.<sup>1-3</sup> Essa condição representa o quarto incidente mais comum da anestesia geral e o incidente mais comum que envolve o TOT.<sup>3</sup> Dentre as consequências mais graves estão a hipoxemia, a atelectasia do pulmão não ventilado e a hiperinsuflação do pulmão ventilado com possibilidade de pneumotórax;<sup>3</sup> rupturas traqueobrônquicas, edema pulmonar unilateral e casos de alterações hemodinâmicas seguidos de dano cerebral e morte também já foram descritos.<sup>1,2</sup>

Embora a ausculta pulmonar seja o principal critério clínico para o diagnóstico de intubação endobrônquica, estudos vêm sugerindo certa inacurácia do método.<sup>6,8-11</sup> Deslocamentos do TOT sem alterações no padrão da ausculta pulmonar foram observados em pacientes cuja extremidade do tubo ultrapassava a carina em até 3,2 cm.<sup>9</sup> Quando comparada a outro método diagnóstico, a ausculta bilateral do tórax foi capaz de detectar apenas dois casos de intubação seletiva em pacientes submetidos à colecistectomia

**Figura 4** Variações da distância da extremidade do tubo orotraqueal (TOT) à carina nos pacientes submetidos à cirurgia aberta ou videolaparoscópica.

videolaparoscópica dos oito casos confirmados por radiografia do tórax.<sup>11</sup> A baixa sensibilidade da ausculta pode ser explicada pela transmissão torácica dos sons pulmonares ao se tornarem mais brônquicos em qualidade durante a ventilação mecânica – situação que pode ser agravada na presença de alterações anatômicas do tórax, como mamas grandes, obesidade e tórax em sino.<sup>3</sup>

Os sinais de intubação seletiva incluem mudanças no pico de pressão inspiratória, dessaturação arterial e variações das concentrações de dióxido de carbono na capnografia.<sup>3,6,12</sup> Essas alterações, no entanto, são consideradas inespecíficas e suas primeiras manifestações podem ser sutis e não causar alarme.<sup>3,13</sup> Apenas 11,5% dos casos de intubação seletiva apresentaram alterações capnográficas, sem registro concomitante de mudanças na pressão de pico inspiratória. A incerteza da simetria da ausculta pulmonar, a presunção da possibilidade de algum artefato ou de falha de instrumentos e o desejo de não interromper a cirurgia, bem como a dificuldade de acesso à região torácica no transoperatório, contribuem para o diagnóstico tardio da complicação.<sup>3</sup>

No transoperatório, a migração do TOT pode ocorrer após o seu correto posicionamento no início da anestesia e resultar de alterações na inclinação da mesa cirúrgica, da insuflação peritoneal, da flexão da cabeça e do pescoço do paciente ou de seu reposicionamento em geral. Cirurgias neurológicas, ginecológicas e videolaparoscópicas apresentam os maiores índices de intubação endobrônquica, com um terço dos casos associado a cirurgias que envolvem o segmento da cabeça e do pescoço.<sup>3</sup>

A alta incidência de intubação seletiva em neurocirurgias está relacionada principalmente à posição prona e/ou à movimentação da cabeça e do pescoço do paciente pelo cirurgião no transoperatório. Por sua vez, cirurgias videolaparoscópicas ginecológicas apresentam significativa associação com intubação endobrônquica em consequência da instalação do pneumoperitônio em posição de cefalodeclive. Nessas cirurgias, foi reportada uma redução média de 1,6 cm da distância entre a extremidade do TOT e a carina após a instalação do pneumoperitônio (de  $2,1 \pm 0,8$  cm para  $0,54 \pm 1,4$  cm), com oito casos de intubação seletiva em uma amostra de 30 pacientes submetidas à cirurgia ginecológica videolaparoscópica.<sup>14</sup> Similarmente, em estudo que examinou radiografias de tórax antes e após insuflação peritoneal de 10 mmHg, foram encontradas movimentações cefálicas do TOT de  $1,1 \pm 0,4$  cm como consequência do aumento da pressão intra-abdominal.<sup>15</sup>

Em nosso estudo, a instalação do pneumoperitônio em pacientes obesos submetidos à gastroplastia videolaparoscópica foi responsável por uma movimentação de  $-0,42 \pm 0,5$  cm do TOT em relação à carina e chegou ao extremo de redução de mais de 2 cm. Além do risco de intubação seletiva, o pneumoperitônio acarreta outras consequências importantes sobre a função pulmonar. A migração cefálica do diafragma está associada tanto à diminuição da capacidade residual funcional quanto ao aumento do volume de fechamento das pequenas vias aéreas, o que leva a um distúrbio ventilação/perfusão e a um aumento do *shunt* intrapulmonar. Além disso, mecanismos de ventilação são alterados em vista da diminuição da complacência pulmonar, com consequente aumento da resistência nas vias aéreas.<sup>16,17</sup> Pacientes

obesos durante a anestesia constituem um grupo de risco, uma vez que já apresentam redução da capacidade residual funcional, com fechamento de vias aéreas e distúrbio ventilação/perfusão sob ventilação corrente normal.<sup>7,18,19</sup> Essa situação se agrava ainda mais na vigência de comorbidades associadas a baixas reservas pulmonares ou cardiopatias.<sup>18</sup>

Estudos relatam que a extremidade do TOT se aproxima da carina após a instalação do pneumoperitônio com risco significativo de causar intubações endobrônquicas.<sup>8,14,20-22</sup> Nossos resultados estão de acordo com outros estudos ao encontrar maior movimentação da extremidade do TOT após a insuflação do pneumoperitônio quando comparada a pacientes submetidos a cirurgia aberta. Assim, parece que o aumento da pressão intra-abdominal constitui um risco importante para intubação endobrônquica acidental também em pacientes obesos submetidos à gastroplastia videolaparoscópica.

Em nosso estudo, o uso de afastadores ortostáticos em gastroplastia aberta não foi associado a mudanças significativas na distância entre a extremidade do TOT e a carina. Contudo, nossos resultados devem ser avaliados com cautela, pois a cirurgia videolaparoscópica tem sido associada a diversos benefícios no período pós-operatório, tais como menor necessidade de analgésicos, melhor função pulmonar, melhores resultados estéticos,<sup>23</sup> menor taxa de complicações perioperatórias,<sup>24</sup> menor taxa de complicações de parede abdominal e menor tempo de internação hospitalar.<sup>25</sup> Efeitos adversos advindos do uso de afastadores ortostáticos são lesão de nervo periférico,<sup>26</sup> lesão do cólon,<sup>27</sup> lesão do fígado<sup>28</sup> e dor crônica.<sup>29</sup>

Em resumo, em pacientes obesos submetidos à gastroplastia, a insuflação do pneumoperitônio em procedimentos videolaparoscópicos proporciona maior redução da distância entre a extremidade do TOT e a carina quando comparada com a colocação dos afastadores ortostáticos em gastroplastias abertas. Os resultados apontam para a necessidade de atenção especial à ausculta pulmonar e aos sinais de monitoração da ventilação, assim como reavaliação do posicionamento do TOT após a insuflação peritoneal.

## Conflitos de interesse

Os autores declaram não haver conflitos de interesse.

## Referências

1. Goodman BT, Richardson MG. Case report: unilateral negative pressure pulmonary edema – A complication of endobronchial intubation. *Can J Anaesth.* 2008;55(10):691–5.
2. Engoren M, de St Victor P. Tension pneumothorax and contralateral presumed pneumothorax from endobronchial intubation via cricothyroidotomy. *Chest.* 2000;118(6):1833–5.
3. McCoy EP, Russell WJ, Webb RK. Accidental bronchial intubation. An analysis of AIMS incident reports from 1988 to 1994 inclusive. *Anaesthesia.* 1997;52(1):24–31.
4. Dronen S, Chadwick O, Nowak R. Endotracheal tip position in the arrested patient. *Ann Emerg Med.* 1982;11(2):116–7.
5. Pattnaik SK, Bodra R. Ballotability of cuff to confirm the correct intratracheal position of the endotracheal tube in the intensive care unit. *Eur J Anaesthesiol.* 2000;17(9):587–90.

6. Rudraraju P, Eisen LA. Confirmation of endotracheal tube position: a narrative review. *J Intensive Care Med.* 2009;24(5):283–92.
7. Ebert TJ, Shankar H, Haake RM. Perioperative considerations for patients with morbid obesity. *Anesthesiol Clin.* 2006;24(3):621–36.
8. Lobato EB, Paige GB, Brown MM, et al. Pneumoperitoneum as a risk factor for endobronchial intubation during laparoscopic gynecologic surgery. *Anesth Analg.* 1998;86(2):301–3.
9. Sugiyama K, Yokoyama K, Satoh K, et al. Does the Murphy eye reduce the reliability of chest auscultation in detecting endobronchial intubation? *Anesth Analg.* 1999;88(6):1380–3.
10. Sitzwohl C, Langheinrich A, Schober A, et al. Endobronchial intubation detected by insertion depth of endotracheal tube, bilateral auscultation, or observation of chest movements: randomized trial. *BMJ.* 2010;341:c5943.
11. Ezri T, Khazin V, Szmuk P, et al. Use of the Rapiscope vs chest auscultation for detection of accidental bronchial intubation in non-obese patients undergoing laparoscopic cholecystectomy. *J Clin Anesth.* 2006;18(2):118–23.
12. Brunel W, Coleman DL, Schwartz DE, et al. Assessment of routine chest roentgenograms and the physical examination to confirm endotracheal tube position. *Chest.* 1989;96(5):1043–5.
13. Kato H, Suzuki A, Nakajima Y, et al. A visual stethoscope to detect the position of the tracheal tube. *Anesth Analg.* 2009;109(6):1836–42.
14. Kim JH, Hong DM, Oh AY, et al. Tracheal shortening during laparoscopic gynecologic surgery. *Acta Anaesthesiol Scand.* 2007;51(2):235–8.
15. Morimura N, Inoue K, Miwa T. Chest roentgenogram demonstrates cephalad movement of the carina during laparoscopic cholecystectomy. *Anesthesiology.* 1994;81(5):1301–2.
16. Joris J, Cigarini I, Legrand M, et al. Metabolic and respiratory changes after cholecystectomy performed via laparotomy or laparoscopy. *Br J Anaesth.* 1992;69(4):341–5.
17. Cunningham AJ. Anesthetic implications of laparoscopic surgery. *Yale J Biol Med.* 1998;71(6):551–78.
18. Lorentz MN, Albergaria VF, Lima FA. Anesthesia for morbid obesity. *Rev Bras Anesthesiol.* 2007;57(2):199–213.
19. Eichenberger A, Proietti S, Wicky S, et al. Morbid obesity and postoperative pulmonary atelectasis: an underestimated problem. *Anesth Analg.* 2002;95(6):1788–92.
20. Mendonca C, Baguley I, Kuipers AJ, et al. Movement of the endotracheal tube during laparoscopic hernia repair. *Acta Anaesthesiol Scand.* 2000;44(5):517–9.
21. Bottcher-Haberzeth S, Dullenkopf A, Gitzelmann CA, et al. Tracheal tube tip displacement during laparoscopy in children. *Anaesthesia.* 2007;62(2):131–4.
22. Hwang JY, Rhee KY, Kim JH, et al. Methods of endotracheal tube placement in patients undergoing pelviscopic surgery. *Anaesth Intensive Care.* 2007;35(6):953–6.
23. Davila-Cervantes A, Borunda D, Dominguez-Cherit G, et al. Open versus laparoscopic vertical banded gastroplasty: a randomized controlled double blind trial. *Obes Surg.* 2002;12(6):812–8.
24. Hutter MM, Randall S, Khuri SF, et al. Laparoscopic versus open gastric bypass for morbid obesity: a multicenter, prospective, risk-adjusted analysis from the National Surgical Quality Improvement Program. *Ann Surg.* 2006;243(5):657–62.
25. Lujan JA, Frutos MD, Hernandez Q, et al. Laparoscopic versus open gastric bypass in the treatment of morbid obesity: a randomized prospective study. *Ann Surg.* 2004;239(4):433–7.
26. Celebrezze Jr JP, Pidala MJ, Porter JA, et al. Femoral neuropathy: an infrequently reported postoperative complication. Report of four cases *Dis Colon Rectum.* 2000;43(3):419–22.
27. Noldus J, Graefen M, Huland H. Major postoperative complications secondary to use of the Bookwalter self-retaining retractor. *Urology.* 2002;60(6):964–7.
28. Saranita J, Soto RG, Paoli D. Elevated liver enzymes as an operative complication of gastric bypass surgery. *Obes Surg.* 2003;13(2):314–6.
29. Rogers ML, Henderson L, Mahajan RP, et al. Preliminary findings in the neurophysiological assessment of intercostal nerve injury during thoracotomy. *Eur J Cardiothorac Surg.* 2002;21(2):298–301.