



REVISTA BRASILEIRA DE ANESTESIOLOGIA

Publicação Oficial da Sociedade Brasileira de Anestesiologia
www.sba.com.br



INFORMAÇÃO CLÍNICA

Fixação inadequada de tubo endotraqueal, resultando em mau funcionamento do manguito e extubação difícil

Deb Sanjay Nag* e Devi Prasad Samaddar

Department of Anaesthesiology & Critical Care, Tata Main Hospital, Jamshedpur, Jharkhand, Índia

Recebido em 27 de abril de 2013; aceito em 10 de junho de 2013

Disponível na Internet em 28 de outubro de 2014

PALAVRAS-CHAVE

Endotraqueal;
Tubo;
Fixação;
Manguito;
Extubação difícil

KEYWORDS

Endotracheal;
Tube;
Fixation;
Cuff;
Difficult extubation

Resumo Relatamos o caso de extubação difícil devido à desinsuflação inadequada do *cuff* do tubo traqueal, a despeito do colapso do balão piloto, em sua aspiração. Isso foi causado pela torção inadvertida do tubo com balão piloto devido à fixação inadequada do tubo endotraqueal com fita adesiva.

© 2013 Sociedade Brasileira de Anestesiologia. Publicado por Elsevier Editora Ltda. Este é um artigo Open Access sob uma licença CC BY-NC-ND (<http://creativecommons.org/licenses/by-nc-nd/4.0/>).

Inappropriate fixation of an endotracheal tube causing cuff malfunction resulting in difficult extubation

Abstract We discuss a case of difficult extubation, due to inadequate deflation of the tracheal tube cuff, despite collapse of the pilot balloon, on its aspiration. This was caused by inadvertent kinking of the pilot balloon tubing due to inappropriate tape fixation of the endotracheal tube.

© 2013 Sociedade Brasileira de Anestesiologia. Published by Elsevier Editora Ltda. This is an open access article under the CC BY-NC-ND license (<http://creativecommons.org/licenses/by-nc-nd/4.0/>).

Relato de caso

Paciente do sexo masculino, 65 anos, 60 kg, hipertenso e diabético, agendado para colecistectomia laparoscópica após a otimização pré-operatória do diabetes e hipertensão na avaliação clínica pré-anestesia. O paciente foi pré-medocado com 1 mg de midazolam. Após a pré-oxigenação, a anestesia foi induzida com 100 mcg de fentanil, 300 mg de tiopental e 6 mg de vecurônio.

A intubação traqueal foi feita sem problemas com um tubo traqueal de 8,5 mm com manguito de cloreto de polivinila (Apex Endotracheal Tube, Apex Laboratories Ltd., Hospital Products Division, Índia), fixado com tiras finas de bandagem elástica adesiva (Leukoband, Neptune Orthopaedics, Índia). A anestesia foi mantida com isoflurano, óxido nítrico e oxigênio em sistema circular. O período intraoperatório transcorreu sem intercorrências com estabilidade hemodinâmica durante todo o procedimento, que durou 60 minutos. Após a conclusão da cirurgia, o bloqueio neuromuscular foi revertido com 0,5 mg de glicopirrolato e 2,5 mg de neostigmina. Cinco minutos depois, o paciente estava acordado e respondia bem ao comando verbal.

* Autor para correspondência.

E-mail: debsanjay@gmail.com (D.S. Nag).




Figura 1 Manguito parcialmente insuflado com o balão piloto colapsado.

O balão piloto foi desinsuflado antes de se tentar a extubação. Durante a tentativa de extubação, uma ligeira resistência foi sentida, mas o processo de extubação foi concluído com tração adicional do tubo. O exame do tubo revelou que o manguito fora apenas parcialmente desinsuflado, embora o balão piloto estivesse completamente colapsado (fig. 1). Em exame cuidadoso adicional para identificar o motivo dessa desinsuflação parcial, observamos que o tubo de conexão do balão piloto com o manguito estava torcido em um ponto (fig. 2). Essa torção provavelmente levou à desinsuflação parcial do manguito do tubo endotraqueal. Novamente, o manguito foi totalmente insuflado com ar e desinsuflado para confirmar a recorrência de desinsuflação parcial. Durante essa tentativa, o balão piloto novamente desinsuflou, mas o manguito permaneceu parcialmente insuflado.

O paciente evoluiu sem complicações e sem dor de garganta e recebeu alta no dia seguinte. Durante o

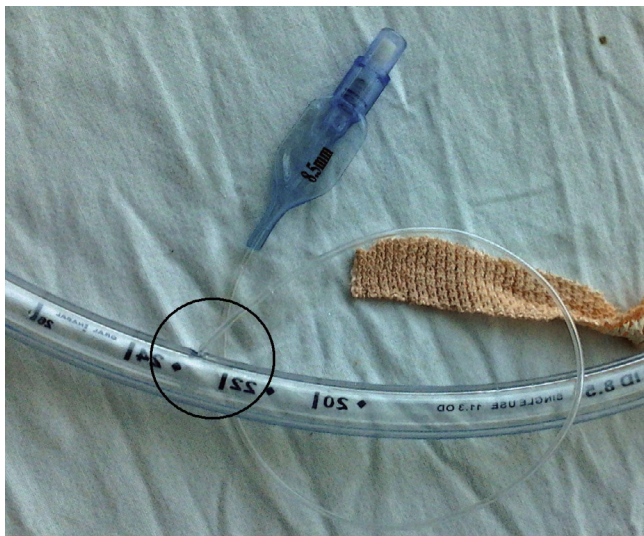


Figura 2 Torção do tubo piloto no ponto da fixação inadequada.

acompanhamento ambulatorial ao longo do mês seguinte, nenhum efeito adverso foi relatado pelo paciente.

Discussão

Extubação difícil é um problema raramente encontrado na prática da anestesia,¹ mas a extubação forçada foi associada à fatalidade.² Há também relatos de edema das pregas vocais, descolamento da cartilagem aritenóide e trauma devido à extubação forçada.³ Portanto, a extubação difícil deve ser tratada com atenção e cautela.

Vários fatores foram identificados como causa de extubação difícil, tais como a fixação inadvertida do tubo endotraqueal ou do tubo do balão piloto com tecidos moles orofaciais durante intervenções cirúrgicas, entrelaçamento do tubo piloto com a sonda nasogástrica e mau funcionamento do conjunto do manguito.¹ De todas as possíveis causas, o mau funcionamento do manguito foi relatado como a causa mais comum de extubação difícil.¹ A desinsuflação inadequada do manguito traqueal pode ser o resultado de uma torção do tubo piloto, distal ao balão piloto (entre o balão e o ponto de conexão com o tubo endotraqueal) ou de um corte no tubo piloto no ponto de conexão com o tubo endotraqueal.¹

Em nosso caso, a torção do tubo piloto ocorreu distal ao balão piloto. A torção impediu a desinsuflação completa do manguito do tubo endotraqueal, apesar de o balão piloto estar aparentemente desinsuflado. A sucção negativa no balão piloto permitiu que as paredes do balão ficassem em justaposição uma com a outra, sem desinsuflar completamente o manguito, o que impediu a transmissão de pressão negativa para o manguito. Essa hipótese foi comprovada quando tentamos reinsuflar o manguito após a extubação. O manguito foi insuflado sob pressão positiva, mas ao aplicarmos pressão negativa, o balão desinsuflou completamente, enquanto o manguito permaneceu parcialmente insuflado.

Uma análise mais detalhada do tubo endotraqueal revelou que a torção ocorreu devido à fixação inadequada do tubo endotraqueal com as fitas adesivas. Identificou-se que o tubo piloto também foi fixado com fita adesiva ao fixar o tubo endotraqueal. Isso causou a torção e o mau funcionamento do manguito. Até o presente momento, um mecanismo semelhante foi relatado em apenas dois casos como causa de extubação difícil.^{4,5}

Embora tenhamos extraído o tubo mediante aplicação adicional de tração no tubo sem qualquer efeito adverso, a literatura sugere várias medidas para superar tal situação. O exame do tubo piloto foi sugerido como medida inicial para identificar a torção do tubo piloto.⁶ A inserção de uma agulha (com seringa conectada) distal à porção torcida foi defendida como a próxima medida corretiva para desinsuflar o manguito.⁶ Essa medida, entretanto, pode ser difícil de fazer e a possibilidade de ferimento por agulha tanto do operador quanto do paciente deve ser sempre considerada. Alternativamente, o tubo pode ser puxado para fora até que o manguito esteja quase visível na superfície inferior das pregas vocais, seguido por desinsuflação do manguito por meio de furos com um objeto perfurante.⁷ Esse método também envolve o risco semelhante de lesão ao paciente.

A medida que adotamos foi apoiada por um relato anedótico de extubação intencional da traqueia com manguito

insuflado. O autor relatou efeito benéfico de tal medida ao mencionar que o manguito insuflado ajudou a remover as secreções da traqueia superior e da glote durante o processo de extubação.⁸ Contudo, essa prática foi criticada por falta de provas e por ser “a antítese da prática padrão e ensino de toda a comunidade médica”.⁹ Naturalmente, nós usamos essa técnica sem perceber a causa da extubação difícil naquele determinado momento.

Retrospectivamente, pensamos que, para evitar tal complicação, o tubo piloto não deve ser fixado com fita adesiva. No entanto, essa prática também foi defendida por alguns autores e é uma questão de debate.¹⁰ Thomas Endotracheal Tube Holder (Laerdal) foi sugerido como medida opcional para garantir a fixação adequada do tubo endotraqueal. Isso, provavelmente, pode evitar o uso de fita adesiva e tais complicações.¹¹ Porém, essa não é uma prática comum e a efetividade do custo de tais dispositivos na ausência de evidência relevante é uma preocupação.

Não há uma recomendação definitiva para o manejo de tais situações. O conhecimento, a identificação e a análise do problema, entretanto, podem nos ajudar a ponderar a relação risco-benefício e decidir por um dos métodos sugeridos.

Conflitos de interesse

Os autores declaram não haver conflitos de interesse.

Referências

1. Nakagawa H, Komatsu R, Hayashi K, et al. Fiberoptic evaluation of the difficult extubation. *Anesthesiology*. 1995;82(3): 785–6.
2. Dryden DE. Circulatory collapse after pneumonectomy (an unusual complication from the use of a catheter): case report. *Anesth Analg (Cleve)*. 1977;56:451–2.
3. Hulme J, Agarwal S. Failure to deflate an endotracheal cuff. *Acta Anaesthesiologica Scandinavica*. 2008;52:719.
4. Tanski J, James RH. Difficult extubation due to a kinked pilot tube. *Anaesthesia*. 1986;41:1060.
5. Suman S, Ganjoo P, Tandon MS. Difficult extubation due to failure of an endotracheal tube cuff deflation. *J Anaesthesiol Clin Pharmacol*. 2011;27(1):141–2.
6. Hartley M, Vaughan RS. Problems associated with tracheal extubation. *Br J Anaesth*. 1993;71(4):561–8.
7. Guntupalli KK, Boucek CD. Cricothyroid puncture of an undeflatable endotracheal tube cuff. *Crit Care Med*. 1984;12: 924.
8. Shamsai J. A new technique for removal of endotracheal tube. *Anesth Analg*. 2006;103:1040.
9. Wax D. Where is the evidence? *Anesth Analg*. 2007;105(1): 284–5, author reply 285.
10. Adhikary SD, George SP, Korula G. Failure of endotracheal cuff deflation. *Acta Anaesthesiol Scand*. 2005;49:590.
11. Murdoch E, Holdgate A. A comparison of tape-tying versus a tube-holding device for securing endotracheal tubes in adults. *Anaesth Intensive Care*. 2007;35(5):730–5.