



## REVISÕES NARRATIVAS

# Ultrassom cardíaco focado na prática anestésica: técnica e indicações



Fabio de Vasconcelos Papa 

*Takaoka Anestesia, Hospital Israelita Albert Einstein, Núcleo Vida SBA (Grupo ETTI), Centro de Ensino e Treinamento (CET), São Paulo, SP, Brasil*

Recebido em 29 de agosto de 2019; aceito em 20 de março de 2020  
Disponível na Internet em 18 de junho de 2020

### PALAVRAS-CHAVE

Ultrassonografia *point of care*;  
Ultrassom cardíaco;  
Instabilidade hemodinâmica

### KEYWORDS

Point of care ultrasound;  
Cardiac ultrasound;  
Hemodynamic instability

**Resumo** O uso da ultrassonografia na prática anestésica já é bem estabelecido com a sua utilização em diversas subespecialidades. Recentemente, houve uma grande disseminação da técnica de ultrassonografia POC (*point-of-care*) nas áreas de medicina intensiva, cirurgia e medicina de urgência, confirmando que o seu uso em medicina perioperatória tem um potencial muito mais abrangente tanto para melhor monitorização hemodinâmica, como também para diagnóstico precoce de complicações. O objetivo deste artigo é descrever a utilização de uma modalidade de USPOC (ultrassom cardíaco focado) que pode ser utilizado à beira do leito com o objetivo de avaliar o paciente instável e, dentro de uma lista específica de diagnósticos, individualizar o tratamento clínico para determinada situação com base nos achados ultrassonográficos utilizando-se de questões de caráter binário e simples, sendo que o seu uso pelo anestesiológico no período perioperatório está relacionado a menores taxas de complicações e mortalidade em pacientes de alto risco.

© 2020 Sociedade Brasileira de Anestesiologia. Publicado por Elsevier Editora Ltda. Este é um artigo Open Access sob uma licença CC BY-NC-ND (<http://creativecommons.org/licenses/by-nc-nd/4.0/>).

### Focused cardiac ultrasound in anesthetic practice: technique and indications

**Abstract** The use of ultrasonography is well established in several anesthesia sub-specialties. Recently, there has been a major expansion of the POC (Point-Of-Care) ultrasound technique in intensive care, surgery, and emergency medicine, corroborating that USPOC in perioperative medicine has a much more comprehensive capability for both providing improved hemodynamic monitoring and early diagnosis of complications. The objective of the present article was to describe the use of a USPOC modality (focused cardiac US) that can be used for bedside assessment of unstable patients. Within a specific list of diagnoses, clinical treatment for a given situation can be tailored according to ultrasound findings, and by using binary and simple

E-mail: [fpapa@takaoka.com.br](mailto:fpapa@takaoka.com.br)

<https://doi.org/10.1016/j.bjan.2020.03.012>

© 2020 Sociedade Brasileira de Anestesiologia. Publicado por Elsevier Editora Ltda. Este é um artigo Open Access sob uma licença CC BY-NC-ND (<http://creativecommons.org/licenses/by-nc-nd/4.0/>).

questions. Perioperative focused cardiac US use by the anesthesiologist has been related to lower rates of complications and mortality in high-risk patients.

© 2020 Sociedade Brasileira de Anestesiologia. Published by Elsevier Editora Ltda. This is an open access article under the CC BY-NC-ND license (<http://creativecommons.org/licenses/by-nc-nd/4.0/>).

## Introdução

O uso da ultrassonografia na prática anestésica já é bem estabelecido devido à sua utilização em bloqueios regionais,<sup>1</sup> para a obtenção de acessos venosos<sup>2</sup> e no período perioperatório de cirurgias cardíacas, na realização da eco-cardiografia transesofágica.<sup>3-5</sup>

Recentemente, houve um grande aumento no interesse e na disseminação da técnica de Ultrassonografia *Point-Of-Care* (USPOC) nas áreas de medicina intensiva, cirurgia e medicina de urgência, confirmando que o seu uso em medicina perioperatória tem um potencial muito mais abrangente, tanto para melhorar a monitorização hemodinâmica, como para diagnóstico precoce de complicações.

O seu uso no período perioperatório encontra-se especificamente bem estabelecido nos seguintes segmentos: (1) Cardíaco, (2) Pulmonar, (3) Avaliação hemodinâmica, (4) Abdominal, (5) Acesso vascular, (6) Vias aéreas e (7) Avaliação da pressão intracraniana.<sup>6</sup>

Sendo uma modalidade da USPOC, o US cardíaco focado é definido como o uso do US à beira do leito com o objetivo de avaliar o paciente instável e, dentro de uma lista específica de diagnósticos, individualizar o tratamento clínico para determinada situação com base nos achados ultrasonográficos, utilizando-se de questões de caráter binário e qualitativo (sim/não – muito/pouco), além de ser um complemento ao exame físico em um tempo curto e com objetivos definidos. O seu uso pelo anestesiológista no período perioperatório está relacionado a menores taxas de complicações e mortalidade em pacientes de alto risco.<sup>7-9</sup>

## Indicações

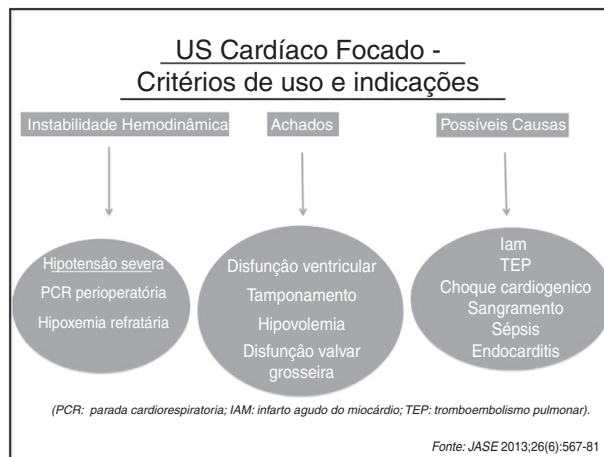
As indicações de uso do US cardíaco focado baseiam-se no diagnóstico de causas de instabilidade hemodinâmica no período perioperatório e na tomada de decisões, fornecendo, dessa forma, novas informações que possam alterar o manejo hemodinâmico e influenciando positivamente o desfecho do procedimento (fig. 1).

A essência do exame focado é baseada na análise qualitativa por meio de uma interpretação de caráter simples e binário (coração cheio/vazio, função ventricular boa/ruim), fundamental para a tomada de decisão. Ela representa o *modus operandi* do exame, mostrando boa correlação de resultados quando comparado com um exame formal completo de caráter quantitativo realizado.<sup>10,11</sup>

## Técnica

### Equipamento

O US cardíaco focado pode ser realizado com qualquer aparelhagem de ultrassom, a qual pode variar desde os



**Figura 1** Critérios de uso e indicações para a realização do US cardíaco focado no perioperatório.

modelos mais simples encontrados nas áreas cirúrgicas, que são utilizados para acesso venoso e bloqueios periféricos, a aparelhos mais sofisticados, utilizados para o exame ecocardiográfico completo. Os requisitos mínimos de aparelhagem são: probe setorial, comandos simples para otimização de imagem (controle de profundidade e ganho), capacidade de armazenar dados do paciente e a data da realização. A presença de outras funcionalidades, como Doppler colorido, Modo - M e Doppler espectral não são necessários para a realização do exame, assim como a presença de ECG.

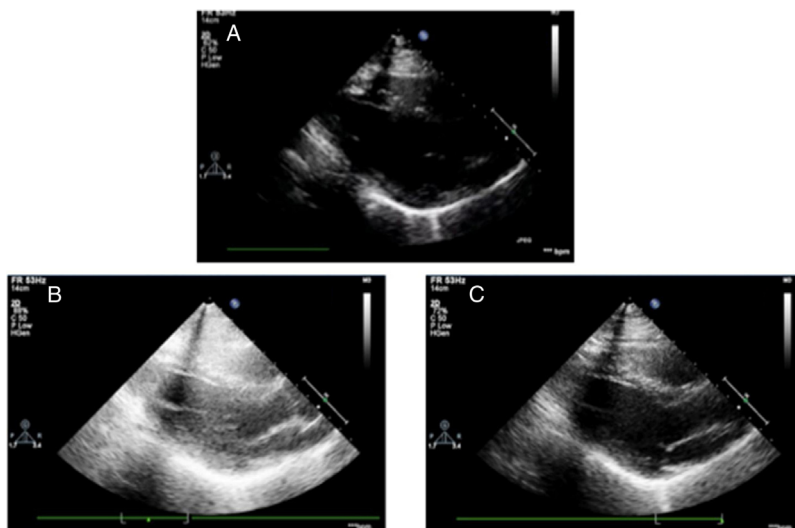
## Otimização de imagem (Knobologia)

Para a realização do exame, alguns comandos básicos para a otimização da imagem são necessários e estão presentes em basicamente todos os aparelhos utilizados rotineiramente, sendo os principais:

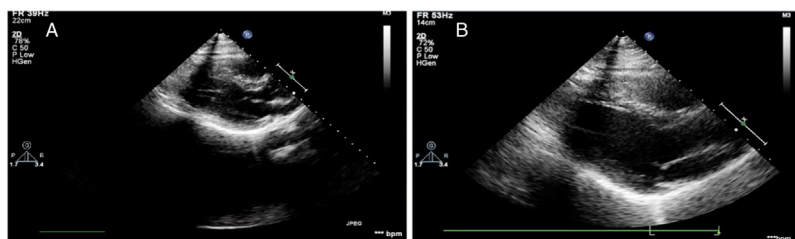
**Ganho:** Aumentando-se o ganho, amplifica-se uniformemente o sinal recebido, dando maior brilho à imagem; é análogo à função de brilho utilizada em TVs convencionais. Um ganho em excesso prejudica a resolução, não sendo possível identificar detalhes finos da imagem. Pouco ganho faz com que a imagem fique muito escura, dificultando a identificação de certas estruturas. O ganho ótimo deve ser obtido com a menor intensidade necessária, mas mantendo a qualidade da imagem (fig. 2).

**Profundidade:** Ajustando-se a profundidade, muda-se a distância de penetração, devendo-se incluir somente as estruturas de interesse. Profundidade em excesso faz com que as estruturas pareçam menores, além de piorar a resolução temporal e a qualidade da imagem (fig. 3).

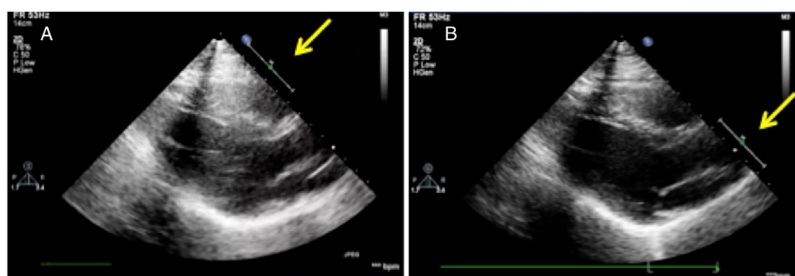
**Foco:** O ajuste do foco permite uma melhor resolução da imagem na área de interesse (fig. 4).



**Figura 2** Exemplos de imagens com pouco ganho (A), muito ganho (B) e ganho adequado (C). Note que o aumento do ganho piora drasticamente a resolução da imagem.



**Figura 3** Exemplos de cortes com muita profundidade (A) e profundidade adequada (B). Note a diferença de resolução entre elas.



**Figura 4** Foco – Nota-se no exemplo A que o foco (seta) corretamente posicionado na estrutura de interesse (válvula mitral) permite uma melhor resolução quando comparado com a imagem B.

### US cardíaco focado: janelas e cortes<sup>12</sup>

Existem três janelas para a realização do exame focado, e para isso devemos nos posicionar no lado esquerdo do paciente, manipulando o probe com a mão esquerda e o aparelho de US com a mão direita.

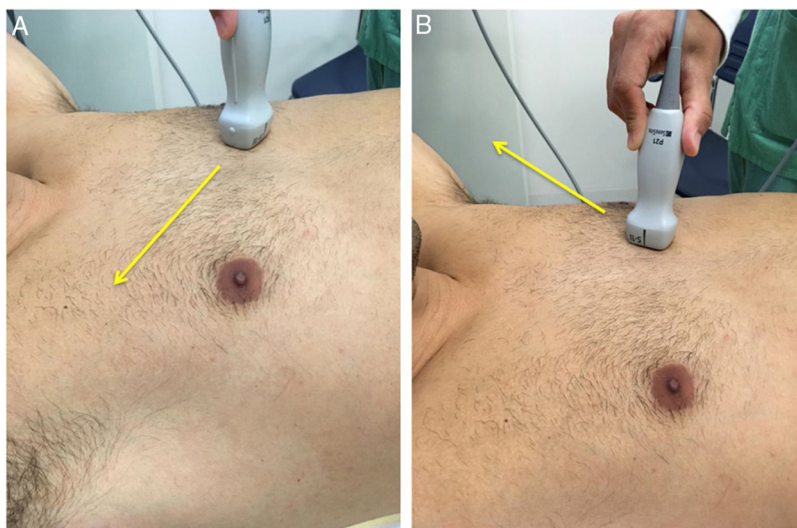
#### Janela paraesternal (eixo longo e curto)

O corte paraesternal, no seu eixo longo, é obtido com o posicionamento do probe entre o quarto ou quinto espaço intercostal à esquerda do esterno, com o marcador orientado para o ombro direito do paciente (fig. 5A). As estruturas observadas nesse corte são (fig. 6):

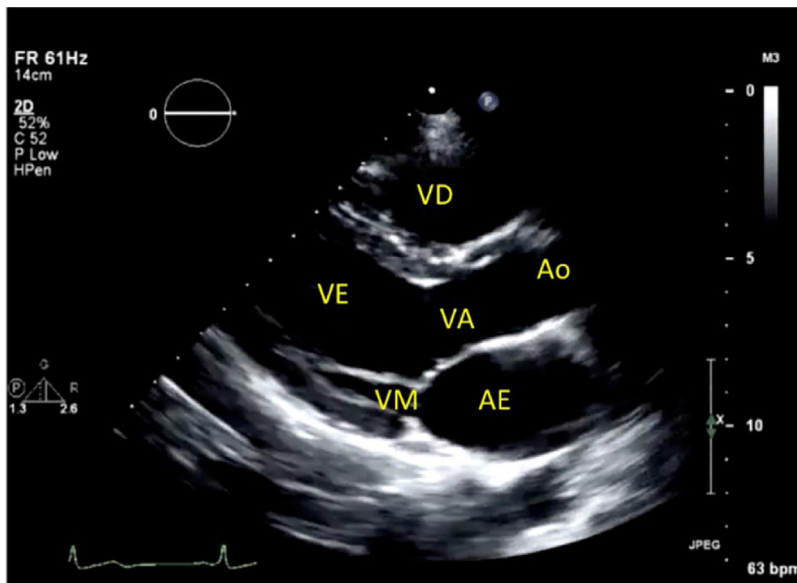
**Átrio Esquerdo (AE):** É possível ter uma noção do tamanho do átrio esquerdo comparando-se o seu diâmetro com o da Aorta Ascendente (Ao). Valores muito discrepantes podem sugerir um aumento de pressão atrial esquerda decorrente de disfunção diastólica.

**Válvula Mitral (VM):** É possível identificar os folhetos anterior (maior e em contiguidade com a válvula aórtica) e posterior, além do aparato mitral subvalvular (músculos papilares e cordas tendíneas). Janela ideal para diagnóstico qualitativo de estenose, regurgitação e presença de calcificações.

**Ventriculo Esquerdo (VE):** As paredes antero-septal e ínfero-lateral são identificadas, conseguindo-se obter uma boa indicação de função global e regional contrátil.



**Figura 5** Cortes para-esternal longo e curto. Para a obtenção do eixo longo, deve-se orientar o marcador para o ombro direito (A); com rotação de 90° em sentido horário obtêm-se o eixo curto (B).



**Figura 6** Corte para-esternal eixo longo com as estruturas visualizadas (VE, Ventriculo Esquerdo; VD, Ventriculo Direito; VM, Válvula Mitral; VA, Válvula Aórtica; Ao, Aorta; AE, Átrio Esquerdo).

**Válvula Aórtica (VA):** Identifica-se a presença ou não de calcificação nos folhetos, a presença de estenose, regurgitação e dilatação da raiz da aorta.

**Ventriculo Direito (VD):** Observa-se a via de saída do VD.

**Aorta Descendente:** A aorta descendente torácica é identificada, servindo como referência para a diferenciação entre líquido pleural (presença de líquido abaixo) e pericárdico (presença de líquido acima).

O corte para-esternal no seu eixo curto é obtido a partir do eixo longo virando-se o probe 90° no sentido horário (fig. 5B). As estruturas observadas são (fig. 7):

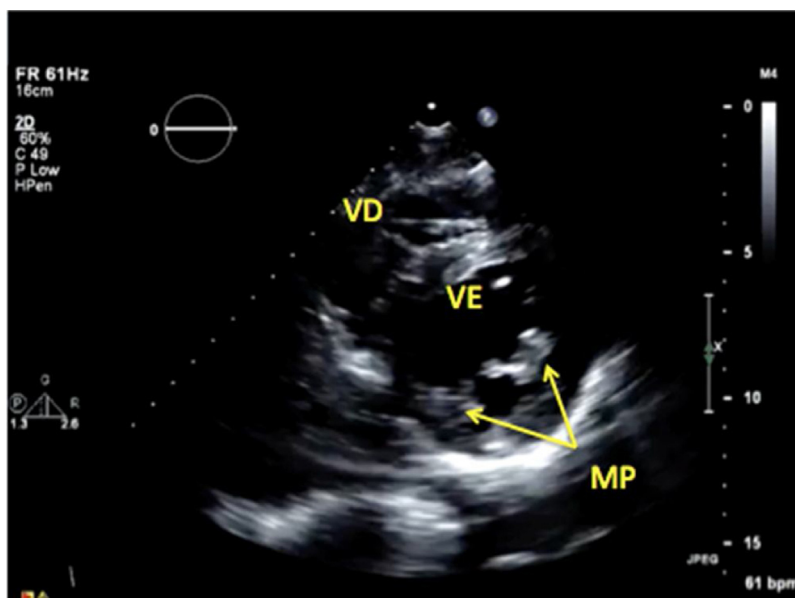
**VE:** Observa-se o VE ao nível dos Músculos Papilares (MP), podendo-se identificar os diferentes territórios irrigados pelas principais artérias coronárias (fig. 8). É um corte

útil para a identificação da função ventricular global e segmentar, além da avaliação do estado volumétrico do VE.

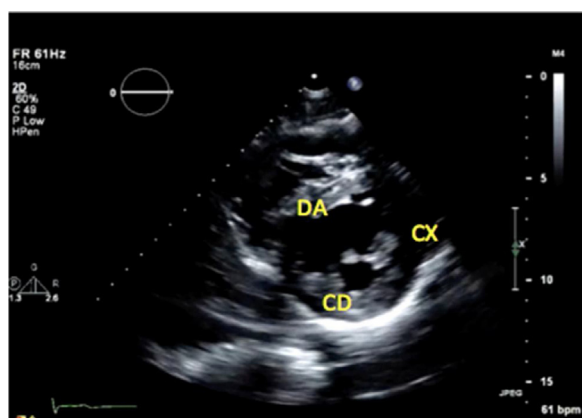
**VD:** Nesse corte é possível avaliar o tamanho do VD e o comportamento do septo interventricular durante todo o ciclo cardíaco, dando uma ideia de pressão e volume no VD. Normalmente, o septo interventricular mantém a sua concavidade voltada para o VE.

Em casos de aumento de pressão ou volume no VD, essa concavidade é perdida e o VE passa a ter um formato em D (*D-shape septum*). Caso o septo mantenha-se retificado durante todo o ciclo, isso sugere um aumento de pressão no VD, ao passo que, caso se mantenha retificado somente durante a diástole, o diagnóstico de aumento de volume é o mais provável.





**Figura 7** Corte para-esternal eixo curto com estruturas visualizadas (VE, Ventriculo Esquerdo, VD, Ventriculo Direito; MP, Músculos Papilares).

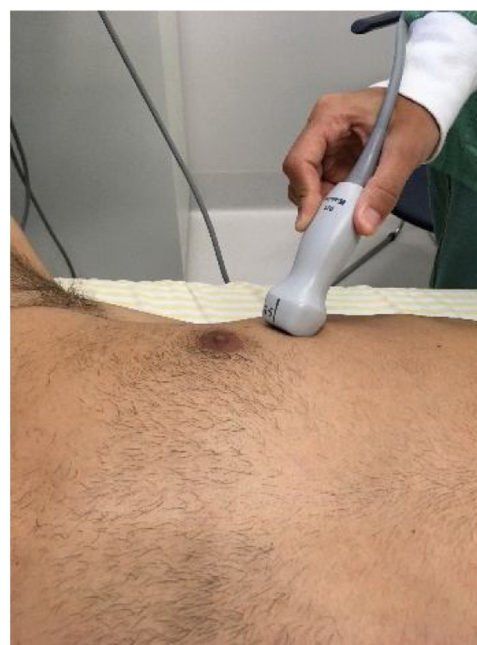

**Figura 8** Para-esternal eixo curto mostrando os territórios irrigados pelas três principais artérias coronárias: Descendente Anterior (DA), Circunflexa (Cx) e Coronária Direita (CD).

### Janela apical

Das três janelas utilizadas para a realização do US cardíaco focado, a apical costuma ser um pouco mais trabalhosa de se obter. Primeiro, deve-se identificar o ponto de maior impulso, que normalmente corresponde ao ápice do VE (se possível, uma mudança de decúbito para o lado esquerdo facilita a identificação), local onde o probe deve ser posicionado com o marcador voltado para o lado esquerdo do paciente (fig. 9).

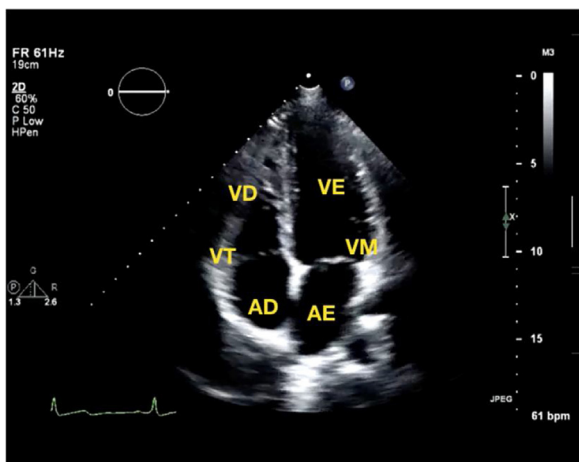
É um corte ideal para a avaliação global e segmentar da contratilidade do VE (parede anterolateral e ínfero-septal) e do VD, que são vistos em todas as suas extensões; além disso, a incidência do feixe de US, paralela ao fluxo de sangue, permite o uso dos módulos de Doppler (PWD e CWD) para cálculos de Volume Sistólico (VS) e Débito Cardíaco (DC) (além do escopo do desse artigo). As estruturas visualizadas são (fig. 10):



**Figura 9** Janela apical: posiciona-se o probe no ponto de maior impulso com o marcador voltado para o lado esquerdo do paciente.

VE: Conforme citado, as paredes anterolateral e ínfero-septal são identificadas. É possível ter uma noção da função global segmentar e regional, além do estado volumétrico do VE.

VD: O VD pode ser visto em toda a sua extensão (parede lateral e septal), tendo uma ideia de tamanho (a extensão máxima do VD deve ser em torno de 2/3 da extensão do VE), função contrátil e de estado volumétrico.



**Figura 10** Corte apical com quatro câmaras e estruturas identificadas (VD, Ventrículo Direito; VT, Válvula Tricúspide; AD, Átrio Direito; VE, Ventrículo Esquerdo; VM, Válvula Mitral; AE, Átrio Esquerdo).

AE e AD: Os átrios são identificados, podendo-se ter uma ideia de tamanho atrial; caso estejam aumentados, podem indicar, por exemplo, algum grau de disfunção diastólica.

VM: A válvula mitral pode ser identificada entre o AE e o VE com o seu folheto anterior maior e o posterior menor. Uma análise qualitativa da função valvar pode ser feita na tentativa de identificar lesões valvares grosseiras (p. ex. vegetações).

Válvula tricúspide (VT): Válvula de implantação mais apical quando comparada à VM. Também é possível a avaliação qualitativa da sua função e a identificação de lesões grosseiras.

### Janela subcostal

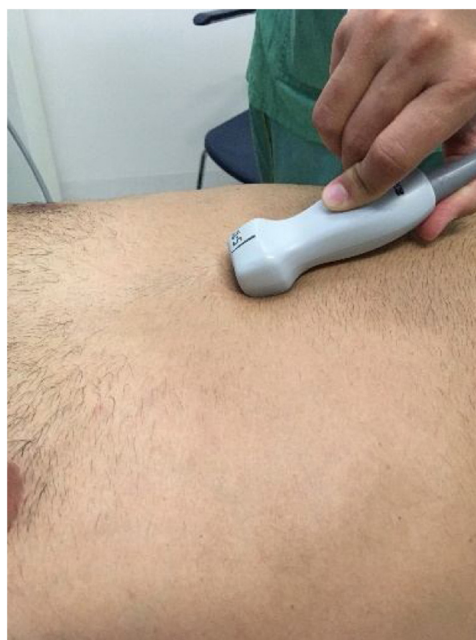A janela subcostal (subxifoide) é obtida posicionando-se o probe cerca de 2 cm abaixo do apêndice xifoide com o marcador voltado para o lado esquerdo do paciente (fig. 11). Deve-se primeiro obter a imagem do fígado e utilizá-lo como janela acústica para a visualização do coração. Para isso, inicia-se o exame com o probe em torno de 2-3 cm à esquerda do apêndice xifoide; lentamente (após a visualização do fígado), ele é movimentado mais em direção à estrutura de interesse. É uma janela que normalmente complementa as informações obtidas em outras incidências, mas que em pacientes com dreno torácico ou DPOC torna-se bastante útil devido a mais fácil aquisição da imagem.

Nesse corte, é possível visualizar as seguintes estruturas (fig. 12):

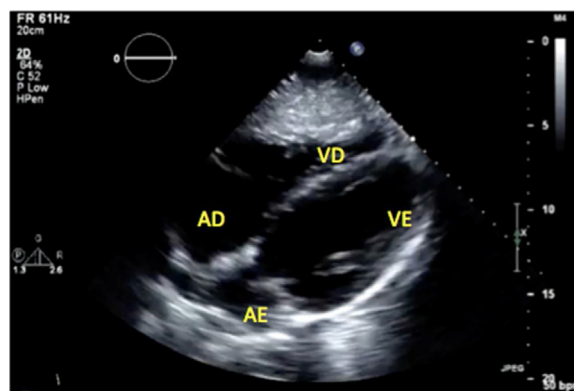
VE: O VE também é visto em toda a sua extensão, podendo ser avaliado em termos de função contrátil, global e regional e volemia.

VD: O VD é visto um pouco mais posterior do que nas outras incidências na sua face diafragmática. Consegue-se fazer uma avaliação de função e volume, sendo também muito útil para a identificação de líquido no espaço pericárdico para o diagnóstico de tamponamento cardíaco.

VM e VT: As duas válvulas podem ser avaliadas em termos de patologias grosseiras, e também está em uma incidência ideal para a aplicação dos modos Doppler (PW/CW/CWD) para avaliar gradientes e pesquisa de refluxos e estenoses.



**Figura 11** Janela subcostal. Marcador do probe voltado para o lado esquerdo.

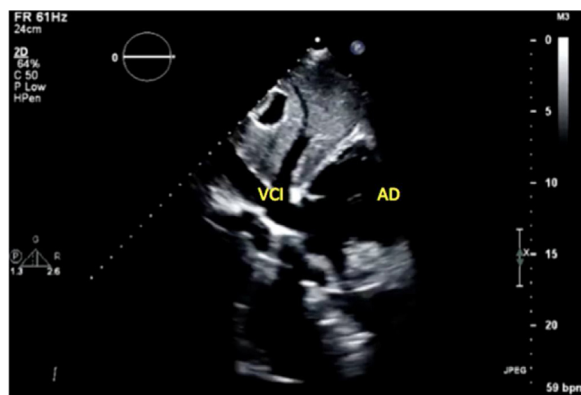


**Figura 12** Corte subcostal e estruturas visualizadas (AD, Átrio Direito; VD, Ventrículo Direito; AE, Átrio Esquerdo; VE, Ventrículo Esquerdo).

Mantendo-se o probe na mesma posição em que o corte foi obtido, mudando-se somente a orientação do marcador (deve-se orientá-lo para a cabeça do paciente), é possível identificar a junção cavo-atrinal e visualizar a Veia Cava Inferior (Vci) (fig. 13), sendo que esse novo corte é muito útil para a avaliação do estado volumétrico e responsividade a volume em pacientes instáveis (além do escopo deste estudo).

### Treinamento

Com relação ao aprendizado e treinamento, o que existe hoje é uma tendência à introdução mais precoce, até mesmo durante a graduação, apesar de não existir uniformidade na forma como um currículo de treinamento deve ser implementado.<sup>13,14</sup> O que se utiliza para treinamento e capacitação de profissionais é um programa composto de



**Figura 13** Corte subcostal mostrando junção cavo-atrial, muito útil para avaliação de volemia (VCI, Veia Cava Inferior; AD, Átrio Direito).

teoria e prática (aquisição de imagens, reconhecimento e interpretação de achados e documentação) capaz de fornecer condições e habilidades para a completa avaliação de pacientes sintomáticos e a efetividade do tratamento com base nos achados. É importante enfatizar a grande diferença do US cardíaco focado ao ser comparado com o exame ecocardiográfico formal realizado por ecocardiografista (área de atuação), que por mais abreviado que seja, depende de um profissional treinado, habilitado e certificado na aquisição, análise e interpretação das imagens obtidas; este muitas vezes é empregado em diferentes situações clínicas além das encontradas no período perioperatório, possuindo um caráter quantitativo e muito mais complexo e abrangente do que o empregado na modalidade POC.<sup>7</sup>

## Conclusão

A utilização do US cardíaco focado com o objetivo POC (*Point-Of-Care*) se tornou uma ferramenta útil e relativamente simples para auxiliar no diagnóstico e manuseio de causas de instabilidade hemodinâmica no período perioperatório. Esse exame pode ser realizado em curto tempo, direcionando o tratamento de acordo com a etiologia encontrada.

Deve-se lembrar que o exame tem caráter qualitativo na sua essência, e não deve dispensar o exame ecocardiográfico formal realizado por um ecocardiografista, quando indicado.

## Conflitos de interesse

Os autores declaram não haver conflitos de interesse.

## Referências

1. Gray AT. Ultrasound-guided regional anesthesia: Current state of the art. *Anesthesiology*. 2006;104:368–73.
2. Wu SY, Ling Q, Cao LH, et al. Real-time two-dimensional ultrasound guidance for central venous cannulation: A meta-analysis. *Anesthesiology*. 2013;118:361–75.
3. Shore-Lesserson L, Moskowitz D, Hametz C, et al. Use of intraoperative transesophageal echocardiography to predict atrial fibrillation after coronary artery. *Anesthesiology*. 2001;95:652–8.
4. Salgado-Filho MF, Morhy SS, Vasconcelos HD, et al. Consenso sobre Ecocardiografia Transesofágica Perioperatória da Sociedade Brasileira de Anestesiologia e do Departamento de Imagem Cardiovascular da Sociedade Brasileira de Cardiologia. *Rev Bras Anesthesiol*. 2018;68:1–32.
5. Hahn RT, Abraham T, Adams MS, et al. Guidelines for Performing a Comprehensive Transesophageal Echocardiographic Examination: Recommendations from the American Society of Echocardiography and the Society of Cardiovascular Anesthesiologists. *J Am Soc Echocardiogr*. 2013;26:921–64.
6. Mahmood F, Matyal R, Skubas N. Perioperative Ultrasound Training in Anesthesiology: A Call to Action. *Anesth Analg*. 2016;122:1794–804.
7. Spencer KT, Kimura BJ, Korcarz CE, et al. Focused cardiac ultrasound: recommendations from the American Society of Echocardiography. *J Am Soc Echocardiogr*. 2013;26:567–81.
8. Canty DJ, Royse CF, Kilpatrick D, et al. The impact on cardiac diagnosis and mortality of focused transthoracic echocardiography in hip fracture surgery patients with increased risk of cardiac disease: a retrospective cohort study. *Anaesthesia*. 2012;67:1202–9.
9. Coker BJ, Zimmerman JM. Why Anesthesiologists must incorporate focused cardiac ultrasound into daily practice. *Anesth Analg*. 2017;124:761–5.
10. Giusca S, Jurecut R, Ticulescu R, et al. Accuracy of handheld echocardiography for bedside diagnostic evaluation in a tertiary cardiology center: comparison with standard echocardiography. *Echocardiography*. 2011;28:136–41.
11. Andersen GN, Haugen BO, Graven T, et al. Feasibility and reliability of point-of-care pocket-sized echocardiography. *Eur J Echocardiogr*. 2011;12:665–70.
12. Holm JH, Frederiksen CA, Juhl-Olsen P, et al. Perioperative use of focus assessed transthoracic echocardiography (FATE). *Anesth Analg*. 2012;115:1029–32.
13. Schnobrich DJ, Olson AP, Broccard A, et al. Feasibility and acceptability of a structured curriculum in teaching procedural and basic diagnostic ultrasound skills to internal medicine residents. *J Grad Med Educ*. 2013;5:493–7.
14. Johri AM, Durbin J, Newbigging J, et al. Cardiac point-of-care ultrasound: state of the art in medical school education. *JASE*. 2018:3.