



REVISTA BRASILEIRA DE ANESTESIOLOGIA

Official Publication of the Brazilian Society of Anesthesiology
www.sba.com.br



INFORMACIÓN CLÍNICA

Conducta Anestésica en Niño con Osteogénesis Imperfecta y Hemorragia Epidural

Mehmet Ali Erdoğan *¹, Mukadder Sanlı ¹, Mehmet Ozcan Ersoy ²

1. Médico; Profesor Asistente de Anestesiología, Departamento de Anestesiología y Reanimación, *Inonu University School of Medicine*, Malatya, Turquía

2. Médico; Profesor de Anestesiología, Departamento de Anestesiología y Reanimación, *Inonu University School of Medicine*, Malatya, Turquía

Recibido del Departamento de Anestesiología y Reanimación, *Inonu University School of Medicine*, Malatya, Turquía

Artículo sometido el 5 de junio de 2012. Aprobado el 16 de julio de 2012.

Descriptor:

ENFERMIDADES, Hueso;
EQUIPOS, Mascarilla laríngea;
Hematoma Peridural Craniano;
Osteogénesis Imperfecta;
TÉCNICAS ANESTÉSICAS, General, intravenosa.

Resumen

La osteogénesis imperfecta (OI) es el resultado de una mutación genética que causa la formación defectuosa o insuficiente de colágeno. La OI puede causar varias complicaciones anestésicas a causa del manejo difícil de las vías aéreas, de la presencia de deformidad de la columna vertebral, de enfermedades respiratorias, anomalías cardíacas, trastorno de la función plaquetaria, riesgo de hipertermia, invaginación bacilar, deformidades óseas y trastornos metabólicos. El abordaje anestésico de pacientes con OI debe ser hecho con cautela, ya que existe un riesgo de ciertas complicaciones respiratorias. Esos riesgos son causados por deformidad del tórax, fracturas óseas durante el movimiento o el cambio de posición, fracturas mandibulares y cervicales relacionadas con la intubación, intubación difícil e hipertermia maligna. Las técnicas anestésicas con el uso de anestesia venosa total (AVT) y mascarilla laríngea, son adecuadas para el manejo de paciente pediátrico con OI. Sin embargo, esas técnicas todavía no han sido mencionadas como útiles en relatos de casos neuroquirúrgicos. En este estudio, presentamos el uso de AVT y mascarilla laríngea ProSeal (MLP) en un niño con OI y hemorragia epidural. Concluimos que la MLP y la AVT pueden ser usadas con seguridad en el manejo anestésico de pacientes con OI y problemas anestésicos graves.

© 2013 Sociedade Brasileira de Anestesiologia. Publicado por Elsevier Editora Ltda. Todos los derechos reservados.

Introducción

La osteogénesis imperfecta (OI) es una enfermedad hereditaria del tejido conectivo que se desarrolla dependiendo de la mutación en el gen del colágeno tipo I. Cerca de uno de cada 30 mil nacimientos, expone esta enfermedad ¹.

La lesión ósea primaria se caracteriza por la ausencia de osificación endocondral normal. Como resultado, los huesos son muy frágiles. Además de huesos frágiles, el paciente puede presentar anomalías dentales, trastornos auditivos, esclera azulada, macrocefalia, cifoescoliosis, trastorno de la función plaquetaria, disfunción respiratoria a causa de la

*Correspondencia para: Inonu University, School of Medicine, Department of Anesthesiology and Reanimation, Malatya, Turkey.

E-mail: drmalierdogan@gmail.com

ISSN/\$ - see front matter © 2013 Sociedade Brasileira de Anestesiologia. Publicado por Elsevier Editora Ltda. Todos los derechos reservados.

doi: 10.1016/j.bjanes.2012.07.008

deformidad torácica, trastornos metabólicos y problemas de crecimiento^{1,2}. Los casos de OI generalmente requieren cirugía ortopédica a causa de la fractura ósea. Aunque una relación directa entre OI y la hipertermia maligna todavía no haya sido comprobada, síntomas y hallazgos de hipertermia maligna fueron observados en el caso de OI bajo anestesia general³. El manejo anestésico de pacientes con OI debe ser hecho con cuidado, en razón de los riesgos de complicaciones respiratorias causadas por la deformidad torácica, fracturas óseas durante el movimiento o el cambio de posición, fracturas mandibulares y cervicales relacionadas con la intubación, intubación difícil e hipertermia maligna. En este estudio, relatamos el uso de la anestesia venosa total (AVT) y de la mascarilla laríngea ProSeal (MLP) en un niño con OI y hemorragia epidural.

Relato de caso

La cirugía fue planificada para el caso de una niña de 7 años, con 10 kg, que se presentó con hematoma epidural. Los padres eran parientes de tercer grado y no detectamos patología en la familia. En el examen físico, la paciente presentó atraso acentuado de crecimiento, deformidades óseas en las extremidades superiores e inferiores a causa de fracturas antiguas, escoliosis y deformidad torácica (Figura 1). Los movimientos de la cabeza y del cuello estaban limitados y la clasificación de Mallampati fue ASA III. La paciente estaba agitada, con una puntuación 15 en la escala de coma de Glasgow. Los exámenes preoperatorios arrojaron normalidad en el hemograma completo, coagulograma, bioquímica y

gasometría, y hemoglobina 10,2 g.dL⁻¹. La tomografía computarizada mostró un hematoma epidural en la región parietal derecha (Figura 2).

Teniendo en cuenta el desarrollo de hipertermia maligna durante la preparación anestésica de la paciente, se prepararon soluciones intravenosas de dantroleno sódico, bicarbonato de sodio y plasma fresco. Consideramos la monitorización por el índice bispectral para determinar la profundidad de la anestesia; sin embargo, ese índice no fue usado porque la paciente sería operada en la región parietofrontal. Evitamos el uso de agentes que podrían desencadenar hipertermia maligna, tales como halotano, enflurano y succinilcolina. El propofol y el remifentanil fueron preparados para AVT. Preparamos MLP de varios tamaños (PLMA, Laryngeal Mask Company, Henley-on-Thames, UK).

La paciente fue derivada sin medicación preanestésica al quirófano, donde hicimos el electrocardiograma, oximetría de pulso, presión arterial no invasiva y monitoreo de la temperatura rectal. Los registros fueron los siguientes: SpO₂, 96%; frecuencia cardíaca, 132 lpm; presión arterial no invasiva, 90/57 mmHg y temperatura rectal, 36.8°C. Después de 5 minutos de preoxigenación, la anestesia se indujo con propofol (2,5 mg.kg⁻¹) y remifentanilo (1 µg.kg⁻¹); el anestesista insertó una MLP n° 1,5 mientras cogía cuidadosamente la cabeza de la paciente y la ponía en posición neutra para no dañar los dientes del maxilar inferior. Después de la aspiración gástrica a través del tubo de drenaje de la MLP con una sonda nasogástrica, otra sonda esofágica se fijó para medir la temperatura del esófago que coincidía con la temperatura rectal. La anestesia se mantuvo con infusión de propofol (4

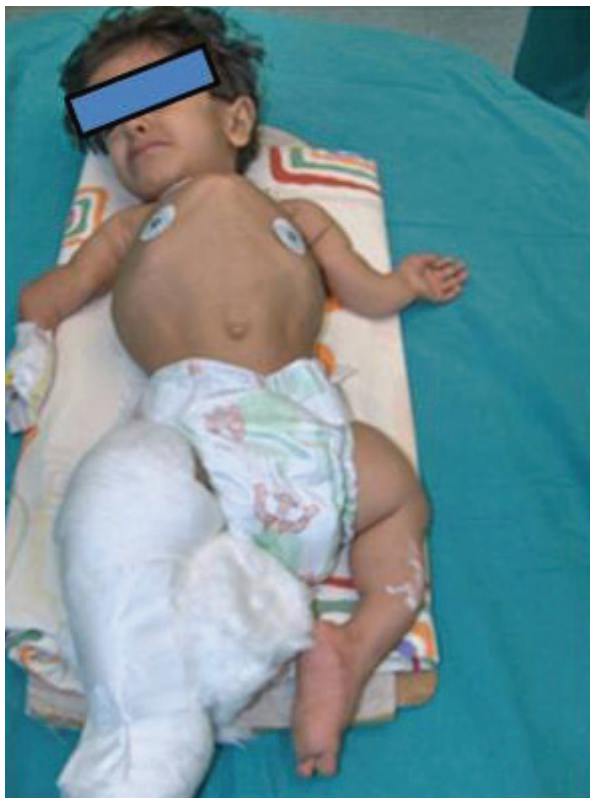

Figura 1 - Fotografía del niño con osteogénesis imperfecta antes del monitoreo.

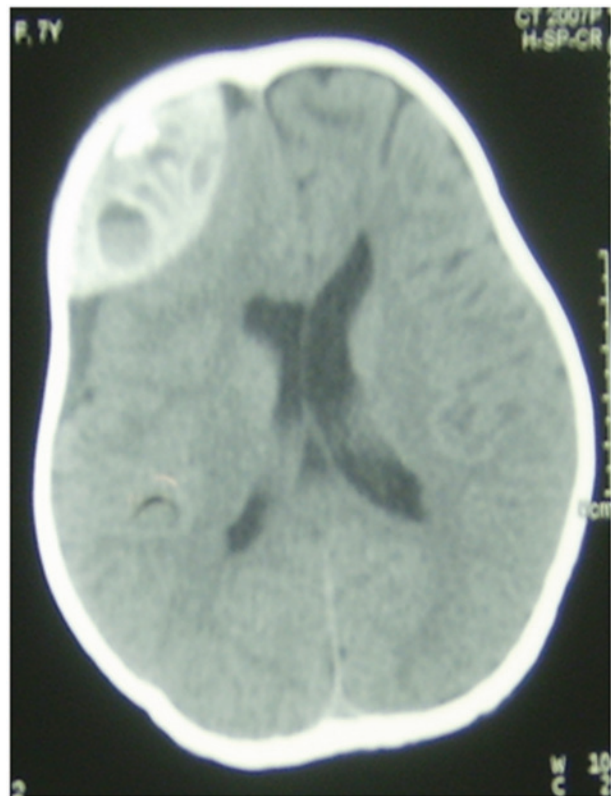


Figura 2 - CT mostrando un hematoma epidural.

mg.kg⁻¹.h⁻¹) y remifentanilo (0,25 µg.kg⁻¹.min⁻¹). Las dosis de propofol y remifentanilo fueron aplicadas a tono con los parámetros hemodinámicos de la paciente y variaron entre 4-10 mg.kg⁻¹.h⁻¹ y 0,25-0,5 µg.kg⁻¹.min⁻¹, respectivamente.

La anestesia se mantuvo con una mezcla de 50% de O₂ y 50% de aire. Usamos el modo de ventilación intermitente sincronizada con bajo volumen corriente para evitar la fractura del hueso pectoral. Las temperaturas, esofágica y rectal, variaron entre 36-37,1°C durante la cirugía, que duró cerca de 120 minutos. Administramos 100 mL de la suspensión de hematíes para el caso de una hemorragia total de 100 mL durante el período intraoperatorio. La saturación no quedó por debajo del 97% durante la operación y la frecuencia cardíaca y la presión arterial variaron en ± 20% de sus respectivos valores pre-quirúrgicos. Administramos paracetamol por vía intravenosa 15 minutos antes del final de la operación. La gasometría arterial hecha al final de la operación estaba normal: SpO₂, 100%; frecuencia cardíaca, 116 lat.min⁻¹; presión arterial no invasiva, 87/63 mm Hg; temperatura rectal, 36,4°C. Retiramos la MLP después de desinflar el manguito porque la paciente tenía respiración espontánea y reflejos protectores de las vías aéreas adecuados. La paciente fue derivada a la unidad de cuidados intensivos.

Discusión

La osteogénesis imperfecta (OI) es el resultado de una mutación genética que causa la formación defectuosa o insuficiente de colágeno. Ella puede causar varias complicaciones anestésicas a causa de la dificultad del manejo de las vías aéreas, presencia de deformidad de la columna vertebral, enfermedades respiratorias, anomalías cardíacas, trastorno de la función plaquetaria, riesgo de hipertermia, invaginación bacilar, deformidades óseas y trastornos metabólicos⁴.

En el período perioperatorio, el manejo de los pacientes con OI debe ser cuidadoso durante el transporte, la colocación y el posicionamiento en la mesa de cirugía y las partes bajo presión deben quedar apoyadas en cojines suaves. Los huesos extremadamente frágiles pueden causar morbilidad perioperatoria. Las fracturas del cuello y de la mandíbula pueden ocurrir durante la laringoscopia a causa de la extensión excesiva del cuello. Las fasciculaciones inducidas por succinilcolina pueden causar fracturas. La cifoescoliosis y las deformidades torácicas pueden restringir los movimientos del cuello y dificultar la visualización de la laringe. El riesgo de pérdida dental en los pacientes con dentinogénesis imperfecta es alto. Recomendamos la identificación preoperatoria de anomalías orales y dentales y el uso de protectores bucales para proteger los dientes de esos pacientes².

El uso de MLP para el control de las vías aéreas de casos de OI se prefiere para evitar complicaciones que pueden surgir durante la intubación traqueal^{5,6}. MLP puede prevenir posibles fracturas óseas causadas por el movimiento y por el despertar a causa de la autodesentubación⁵. Usamos una MLP en nuestra paciente con traumatismo craneal, considerando las complicaciones que podrían surgir durante la intubación y desentubación. Conseguiamos evitar la activación simpática que podría ocurrir con la intubación endotraqueal y obtuvimos una vía aérea segura sin ninguna complicación.

La intubación con fibra óptica parece ser un método que preserva las vías aéreas. Otros métodos para mantener la inmovilidad de la columna cervical durante la intubación incluyen el uso de una mascarilla laríngea o de un estilete⁴. La intubación traqueal a través de la máscara laríngea puede

ser más segura para preservar las vías aéreas durante la neurocirugía. Sin embargo, la mascarilla laríngea puede ser un abordaje alternativo para la neurocirugía.

Porsborg y col.³ creen que el paciente sometido a la anestesia general con barbitúricos, fentanilo, pancuronio y óxido nítrico, desarrolló hipertermia maligna. Aun embargo, los autores relataron que el test de contractura *in vitro* hecho posteriormente estaba normal. Los autores llegaron a la conclusión que la condición hipermetabólica observada por ellos en los pacientes con osteogénesis imperfecta es el resultado de mecanismos no conocidos diferentes de hipertermia maligna. En un estudio retrospectivo de los efectos de varios métodos de anestesia en la temperatura corporal intra y postoperatoria de pacientes con osteogénesis imperfecta, Fulderer y col.⁷ observaron una caída en la temperatura corporal en el grupo sometido a la AVT, mientras que las temperaturas corporales del grupo sometido a la anestesia con enflurano aumentaron. Por otra parte, Santo y col.⁶ relataron que no hubo aumento de temperatura en pacientes sometidos a la anestesia con sevoflurano. La AVT y la aplicación de ML fueron relatadas como métodos seguros en términos de hipertermia maligna y complicaciones traumáticas^{5,8,9}.

La conducta anestésica con el uso de AVT y mascarilla laríngea es adecuada para cuidar a los pacientes pediátricos con OI^{5,6,8,9}; sin embargo, esas técnicas todavía no han sido mencionadas como siendo técnicas útiles en relatos de casos de neurocirugía. No observamos complicación durante o después de la aplicación de MLP en el caso de nuestra paciente con OI y hemorragia epidural, en la cual aplicamos AVT. Tampoco observamos hipertermia intra o postoperatoria o condición hipermetabólica.

Concluyendo, pensamos que ML y la AVT pueden ser usadas con seguridad en el manejo anestésico de pacientes con OI y con problemas anestésicos graves.

Referencias

1. Bissonnette B, Luginbuehl I, Marciniak B, Dalens B - Osteogenesis imperfecta, syndromes. 1st ed. New York: McGraw-Hill Medical Publishing Division. 2005;618-621.
2. Baum VC, O'Flaherty JE - Anesthesia for genetic, metabolic, and dysmorphic syndromes of childhood. 2nd ed. Philadelphia: Lippincott Williams & Wilkins. 2007;283-285.
3. Porsborg P, Astrup G, Bendixen D, Lund AM, Ordning H - Osteogenesis imperfecta and malignant hyperthermia. Is there a relationship? *Anaesthesia*. 1996;51:863-865.
4. Oakley I, Reece LP - Anesthetic implications for the patient with osteogenesis imperfecta. *AANA Journal*. 2010;78:47-53.
5. Ogawa S, Okutanı R, Suehiro K - Anesthetic management using total intravenous anaesthesia with remifentanil in a child with osteogenesis imperfecta. *J Anesth*. 2009;23:123-125.
6. Santos ML, Anez C, Fuentes A, Mendez B, Perinan R, Maria R - Airway management with ProSeal LMA in a patient with osteogenesis imperfecta. *Anesth*. 2006;103:794.
7. Fulderer S, Stanek A, Karbowski A, Eckardt A - Intraoperative hyperpyrexia in patients with osteogenesis imperfecta. *Z Orthop ihr Grenzgeb*. 2000;138:136-139.
8. Kostopanagiotou G, Coussi T, Tsaroucha N, Voros D - Anaesthesia using a laryngeal mask airway in a patient with osteogenesis imperfecta. *Anaesthesia*. 2000;55:506.
9. Karabıyık L, Parpuçcu M, Kurtipek O - Total intravenous anaesthesia and the use of an intubating laryngeal mask in a patient with osteogenesis imperfecta. *Acta Anaesthesiol Scand*. 2002;46:618-619.