

## Conflitos de interesse

Os autores declaram não haver conflitos de interesse.

## Referências

1. Nirmala BC, Gowri Kumari. Foot drop after spinal anaesthesia: a rare complication. *Indian J Anaesth.* 2011;55:78–9.
2. Ghai A, Hooda S, Kumar P, Kumar R, Bansal P. Bilateral foot drop following lower limb orthopedic surgery under spinal anesthesia. *Can J Anesth.* 2005;52:550.
3. Reynolds F. Damage to the conus medullaris following spinal anaesthesia. *Anaesthesia.* 2001;56:238–47.
4. Auroy Y, Narchi P, Messiah A, Litt L, Rouvier B, Samii K. Serious complications related to regional anaesthesia: results

of a prospective survey in France. *Anaesthesiology.* 1997;87:479–86.

Ilker Onguc Aycan<sup>a,\*</sup>, Huseyin Turgut<sup>b</sup>,  
Abdulmenap Guzel<sup>a</sup>, Erdal Dogan<sup>a</sup> e Gonul Olmez Kavak<sup>a</sup>

<sup>a</sup> Departamento de Anestesiologia e Reanimação, Faculdade de Medicina, Universidade Dicle, Diyarbakır, Turquia

<sup>b</sup> Departamento de Anestesiologia e Reanimação, Hospital de Ginecologia e Saúde da Mulher, Diyarbakır, Turquia

\* Autor para correspondência.

E-mail: [ilkeraycan@gmail.com](mailto:ilkeraycan@gmail.com) (I.O. Aycan).

Disponível na Internet em 26 de julho de 2015

<http://dx.doi.org/10.1016/j.bjan.2014.06.010>

## Será uma questão de hábito?



### Is it a matter of habit?

Caro Editor,

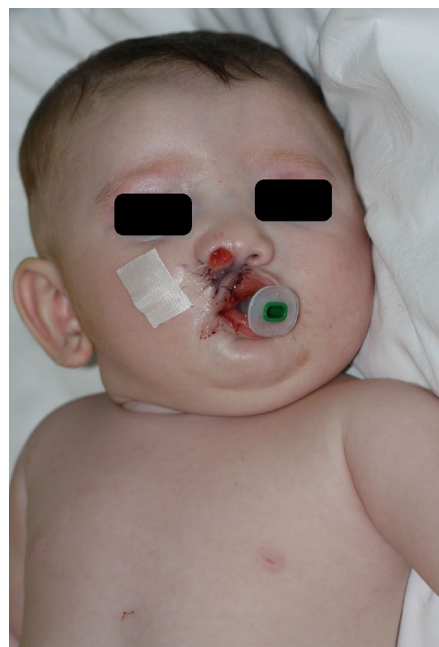
Segundo relatos, as complicações respiratórias no pós-operatório ocorrem em 4,3% dos casos cirúrgicos (1,7% e 7,4% em reparações de lábio leporino e fenda palatina, respectivamente).<sup>1</sup> A obstrução das vias aéreas é a principal complicação respiratória no pós-operatório imediato, com frequência global de 2,3%.<sup>2,3</sup> A obstrução das vias aéreas geralmente ocorre depois do fechamento de uma grande fenda palatina ou fissura sindrômica associada à hipoplasia da mandíbula, presença de hematoma ou presença de compressas acidentalmente deixadas no sítio cirúrgico. No entanto, uma obstrução das vias aéreas devido ao reparo cirúrgico de fissura no que diz respeito a um fechamento das vias aéreas anatômicas habituais e a razão para suas inesperadas complicações respiratórias no pós-operatório não foram consideradas em relatos de casos de fissura até agora.

Os pacientes com lábio leporino podem desenvolver uma via aérea habitual no pré-operatório, com base no tipo e tamanho da fenda. Como eles não apresentam sintomas de dificuldade para respirar no pré-operatório, sua principal via aérea não é considerada durante a avaliação anestésica no pré-operatório; logo, o anestesiologista pode não estar pronto para um problema das vias aéreas no período pós-operatório. Revisamos nossa série recente de casos sobre a incidência e as possíveis causas de obstrução das vias aéreas no pós-operatório. A dessaturação no pós-operatório ocorreu em apenas um caso em nossa série; todas as outras razões, como uso de analgésicos opiáceos e inchaço ou edema no pós-operatório, que podem causar sintomas semelhantes foram excluídas. Apresentamos aqui a nossa visão de obstrução das vias aéreas, referente a um paciente com lábio leporino unilateral que desenvolveu dessaturação no pós-operatório.

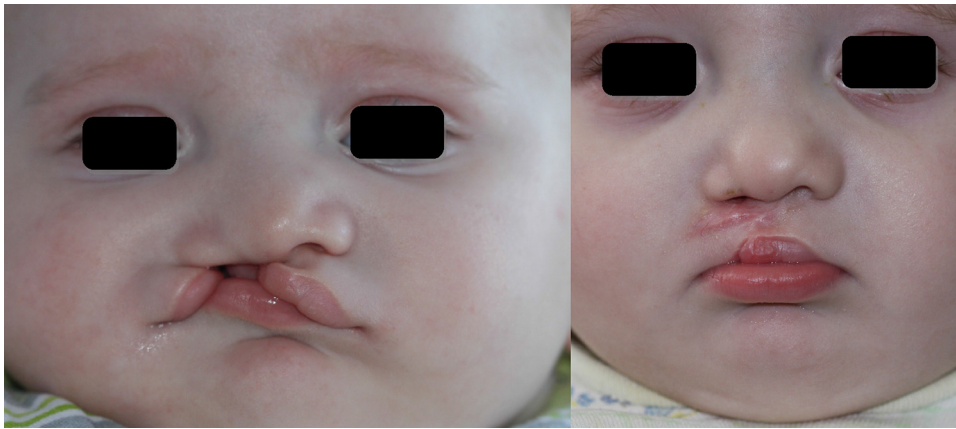Os pacientes com fissuras respiram principalmente através de uma das seguintes vias:

- Via aérea oral
- Via aérea nasal
- Via aérea da fenda/fissura

Respirar pela via aérea nasal é possível através da narina intacta em um paciente com fenda completa unilateral. A patência da via aérea oral é mais ou menos dependente do posicionamento da mandíbula e do lábio inferior. Porém, a via aérea da fenda/fissura estará ocluída no fim da operação. Portanto, durante o período pré-operatório, os pacientes infantis que respiram predominantemente através da via aérea da fenda/fissura podem apresentar problemas das



**Figura 1** Bebê desperto com a via aérea em sua boca, sem qualquer sinal de irritação.



**Figura 2** Fotografias do paciente no pré- e pós-operatório.

vias aéreas devido à dessaturação e cianose relacionadas ao fechamento da fenda até que consigam mudar seus hábitos respiratórios no período pós-operatório imediato. O fechamento da fenda pode ser problemático e um período de transição pode ser necessário para aliviar a agitação e os sintomas, semelhantes aos observados durante o período pós-operatório em pacientes submetidos a operações de septo nasal ou rinoplastia. Portanto, um período relativamente longo de uso das vias aéreas pode ser necessário até que esses pacientes aprendam a respirar através de suas “novas” vias aéreas.

Recentemente, encontramos um paciente de cinco meses com um lábio leporino completo unilateral no qual a via aérea orofaríngea precisou ser mantida na boca por 24 horas no pós-operatório. O bebê tolerou a via aérea em sua boca mesmo quando totalmente acordado, sem manifestar qualquer sinal de irritação e agindo como se a via fosse uma chupeta (fig. 1). Assim, houve recuperação da cianose e dessaturação. Subsequentemente, instruímos a mãe do paciente sobre como colocar e tirar a via aérea da boca da criança, conforme necessário. Quando o bebê precisava ser alimentado e a via aérea precisava ser removida, observamos que ele havia aprendido a respirar através de sua nova via aérea anatômica e não precisava mais da via aérea artificial. O monitoramento remoto do paciente por 24 horas no pós-operatório foi adequadamente seguro.

Ao analisar as fotografias pré-operatórias do paciente, percebemos que sua via aérea oral fora estruturalmente obliterada (fig. 2). O lábio inferior estava deslocado e invadia a área palatina. Ao rever a nossa série de fotografias de fissura labial no pós-operatório, percebemos que esse não foi um problema consistente presente em cada paciente.

Em conclusão, o reparo cirúrgico e o fechamento de fenda podem resultar em dessaturação após extubação em

pacientes com fissuras labiais. O uso de vias aéreas artificiais no período pós-operatório pode ajudar na recuperação da dessaturação. A avaliação no pré-operatório das três vias aéreas acima mencionadas em pacientes com lábio leporino é importante para se preparar para complicações respiratórias no pós-operatório.

### Conflitos de interesse

Os autores declaram não haver conflitos de interesse.

### Referências

1. Kulkarni KR, Patil MR, Shirke AM, Jadhav SB. Perioperative respiratory complications in cleft lip and palate repairs: an audit of 1000 cases under 'Smile Train Project'. *Indian J Anaesth.* 2013;57:562–8.
2. Hardcastle T. Anaesthesia for repair of cleft lip and palate. *J Perioper Pract.* 2009;19:20–3.
3. Machotta A. Anesthetic management of pediatric cleft lip and cleft palate repair. *Anaesthesist.* 2005;54:455–66.

Mehmet Yenidunya<sup>a</sup> e Menekse Oksar<sup>b,\*</sup>

<sup>a</sup> Departamento de Cirurgia Plástica e Reparadora, Faculdade de Medicina, Universidade Uludag, Bursa, Turquia

<sup>b</sup> Departamento de Anestesiologia e Reanimação, Faculdade de Medicina, Universidade Mustafa Kemal, Hatay, Turquia

\* Autor para correspondência.

E-mail: [menekseoksar@gmail.com](mailto:menekseoksar@gmail.com) (M. Oksar).

Disponível na Internet em 17 de agosto de 2015

<http://dx.doi.org/10.1016/j.bjan.2015.07.001>