



REVISTA BRASILEIRA DE ANESTESIOLOGIA

Publicação Oficial da Sociedade Brasileira de Anestesiologia
www.sba.com.br



INFORMAÇÃO CLÍNICA

Ruptura de cisto paratraqueal: um diagnóstico diferencial para ruptura traqueal



Joana Marques*, Ana Rita Henriques, Luisa Azevedo, Daniela Chalo e Adelina Almeida

Centro Hospitalar Baixo Vouga, Departamento de Anestesiologia, Aveiro, Portugal

Recebido em 21 de junho de 2014; aceito em 21 de julho de 2014

Disponível na Internet em 28 de setembro de 2016

PALAVRAS-CHAVE

Ruptura traqueal;
Cisto paratraqueal;
Complicações
anestésicas

KEYWORDS

Tracheal rupture;
Paratracheal cyst;
Anesthetic
complications

Resumo A ruptura traqueobrônquica (RTB) é uma complicação rara, mas potencialmente fatal, comumente causada por trauma de pescoço e tórax. A RTB iatrogênica pode ser causada por intubação, traqueostomia, broncoscopia, mas também pode estar relacionada a doenças primárias preexistentes. Os cistos aéreos paratraqueais, raramente descritos na literatura, parecem estar associados à doença pulmonar obstrutiva e fraqueza da parede posterolateral direita da traqueia. Relatamos o caso de uma ruptura de cisto aéreo paratraqueal em paciente previamente saudável.

© 2014 Sociedade Brasileira de Anestesiologia. Publicado por Elsevier Editora Ltda. Este é um artigo Open Access sob uma licença CC BY-NC-ND (<http://creativecommons.org/licenses/by-nc-nd/4.0/>).

Paratracheal cyst rupture: a differential diagnosis for tracheal rupture

Abstract Tracheobronchial rupture is a rare but potentially life-threatening complication commonly caused by neck and chest trauma. Iatrogenic tracheobronchial rupture can be caused by intubation, tracheostomy, bronchoscopy but also linked to pre-existing primary diseases. Paratracheal air cysts, infrequently described in literature, seem to be associated with obstructive lung disease and weaknesses in right posterior lateral wall of the trachea. We report a case of a paratracheal air cyst rupture in a previous healthy patient.

© 2014 Sociedade Brasileira de Anestesiologia. Published by Elsevier Editora Ltda. This is an open access article under the CC BY-NC-ND license (<http://creativecommons.org/licenses/by-nc-nd/4.0/>).

* Autor para correspondência.

E-mail: joanalbm@gmail.com (J. Marques).

Introdução

Ruptura traqueobrônquica (RTB) é uma complicação rara, mas potencialmente fatal, comumente causada por trauma de pescoço e tórax e também associada a doenças pulmonares primárias preexistentes.¹ Intubação orotraqueal, traqueostomia e broncoscopia também são possíveis causas iatrogênicas.²

Os cistos paratraqueais são pouco descritos na literatura e encontrados apenas em pequenas séries com poucos pacientes ou casos isolados na literatura radiológica.

O paciente assinou o termo de consentimento para a publicação dos detalhes.

Relato de caso

Apresentamos um caso de ruptura traqueal em paciente com sinais clínicos e achados em tomografia computadorizada (TC) de cisto aéreo paratraqueal (figs. 1 e 2).

Paciente do sexo masculino, 55 anos, estado físico ASA II, submetido à microcirurgia transoral eletiva a laser para o tratamento de edema de Reincke. O paciente não tinha o diagnóstico de doença pulmonar além de tabagismo crônico; sem sinais de intubação difícil.

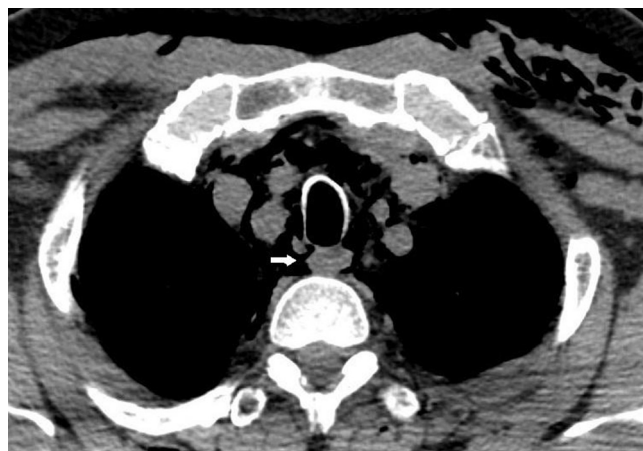

Figura 1 Ruptura de cisto paratraqueal.

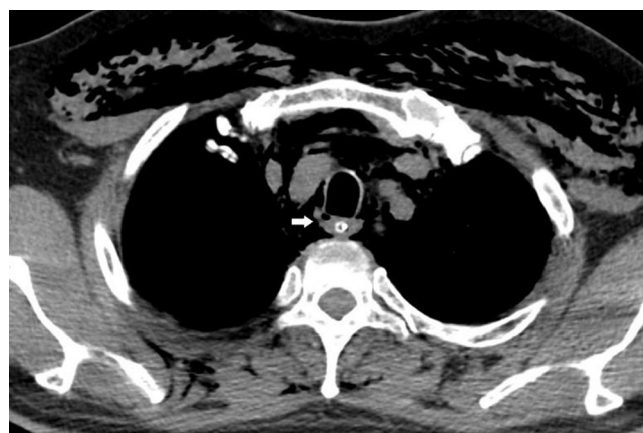


Figura 2 Ruptura de cisto paratraqueal 1.

Após a indução da anestesia intravenosa (infusões de remifentanil, propofol e rocurônio), o paciente foi intubado com tubo traqueal Laser-Flex de 5 mm e a laringoscopia registrou grau II de Cormack-Lehane. Imediatamente após a intubação, ETCO₂ não foi detectado e uma dessaturação ocorreu, o que justificou a substituição do tubo, embora visualmente não houvesse dúvida de intubação traqueal. Fizemos uma segunda tentativa e o mesmo ocorreu. Na terceira tentativa, feita com o mesmo tubo, a intubação foi confirmada com sucesso por capnografia e ausculta. Cerca de dez minutos depois, a pressão de pico inspiratório aumentou para 39 cm H₂O e a ETCO₂ para 53 mmHg, a SpO₂ caiu para 89% e a ausculta pulmonar revelou roncos audíveis bilateralmente. Hidrocortisona (100 mg) e aminofilina (240 mg) foram administradas e a fração inspirada de O₂ foi aumentada para 70%. Os parâmetros voltaram ao normal em 5 min.

Após 60 min de cirurgia, a extubação foi feita sem complicações. No segundo dia de pós-operatório, o paciente desenvolveu enfisema subcutâneo cervical e torácico grave sem insuficiência respiratória.

TC revelou um pneumomediastino, com um defeito posterolateral de descontinuidade focal da traqueia, com 1 mm de comprimento, localizado 2,5 cm acima da carina, que abriu em inspiração com alta suspeita de ser uma ruptura de cisto traqueal, confirmada pelo cirurgião cardiotorácico.

Discussão

Cistos paratraqueais podem estar presentes em aproximadamente 3,7% da população.³ Alguns relatos sugerem uma associação com doença pulmonar obstrutiva e enfisema, devido à fraqueza na parede posterolateral direita da traqueia, no nível de entrada torácica, devido ao aumento das pressões expiratórias nesses pacientes,³ mas também há estudos que não encontraram qualquer relação entre elas.⁴

O termo cisto paratraqueal é muito inespecífico para uma coleção aérea. Aparentemente, eles não passam de divertículos traqueais, revestidos por epitélio colunar ciliado, alguns deles com uma ou várias conexões estreitas com a traqueia.³ Provavelmente devido ao aumento da resolução em TC, a incidência de comunicações com a traqueia varia de 8% a 35%.^{3,4} Os cistos aéreos paratraqueais do lado direito da traqueia podem ser uniloculares ou multiloculares.

O diagnóstico de ruptura de cisto aéreo paratraqueal baseia-se em alto grau de suspeita clínica, graças ao aparecimento de sinais e sintomas clínicos sugestivos, como enfisema subcutâneo, insuficiência respiratória, pneumotórax e hemoptise.

O tratamento de escolha tem sido reparo cirúrgico ou conservador, depende do tamanho e da localização da lesão. O tratamento não cirúrgico é aconselhável em casos pequenos (< 2 cm) e descomplicados.⁵

Nossa intenção foi relatar cistos paratraqueais como uma causa possível de ruptura traqueal, os quais são raramente descritos na literatura, mas não tão incomuns na população.

Conflitos de interesse

Os autores declaram não haver conflitos de interesse.

Referências

1. Roh JL, Lee JH. Spontaneous tracheal rupture after severe coughing in a 7-year-old boy. *Pediatrics*. 2006;118:e224-7.
2. Minãmbres BJ, Ballesteros M, Llorca J, et al. Tracheal rupture after endotracheal intubation: a literature systematic review. *Eur J Cardiothorac Surg*. 2009;35:1056-62.
3. Goo JM, Im JG, Ahn JM. Right paratracheal air cysts in the thoracic inlet: clinical and radiologic significance. *Am J Roentgenol*. 1999;173:65-70.
4. Buterbaugh JE, Erly WK. Paratracheal air cysts: a common finding on routine CT examinations of the cervical spine and neck that may mimic pneumomediastinum in patients with traumatic injuries. *Am J Neuroradiol*. 2008;29:1218-21.
5. Carbognani P, Cattelani L, Internulli E, et al. Management of post-intubation membranous tracheal rupture. *Ann Thorac Surg*. 2004;77:406-9.