

# Ecocardiografía Transesofágica en Anestesiología: Caracterización del Perfil de Uso en un Hospital Terciario

Alexander Alves da Silva, TSA<sup>1</sup>, Arthur Segurado, TSA<sup>1</sup>, Pedro Paulo Kimachi, TSA<sup>1</sup>, Enis Donizete Silva, TSA<sup>1</sup>, Fernando Goehler, TSA<sup>1</sup>, Fabio Gregory, TSA<sup>1</sup>, Claudia Simões, TSA<sup>1</sup>

**Resumen:** Silva AA, Segurado A, Kimachi PP, Silva ED, Goehler F, Gregory F, Simões C – Ecocardiografía Transesofágica en Anestesiología – Caracterización del Perfil de Uso en un Hospital Terciario.

**Justificativa y objetivos:** Desde su introducción en la década de 1980, la ecocardiografía transesofágica (ETE) no solo obtuvo popularidad, sino que también llegó a alcanzar grandes avances tecnológicos y actualmente es una herramienta extremadamente valiosa en el período intraoperatorio. En Brasil todavía no existen datos publicados sobre el perfil de su uso en el período intraoperatorio por parte de los anestesiólogos. El objetivo de este trabajo, fue describir el perfil de uso de la ETE en el intraoperatorio por nuestro Servicio de Anestesiología en un hospital privado de nivel terciario.

**Pacientes y métodos:** Estudio retrospectivo hecho por medio de la recolección de datos de las fichas rellenas en todos los casos en que el paciente estuvo monitorizado con la ETE. La monitorización fue aplicada a los pacientes encuadrados en las clases I y II de acuerdo con la Sociedad Norteamericana de Ecocardiografía y que no tenían ninguna contraindicación para el examen. Al finalizar el procedimiento, y después de la conclusión del examen, una anotación en la ficha clasificó la monitorización en cuanto a su utilidad en el período intraoperatorio en tres grupos: grupo 1 – la ETE no interfirió en la conducta quirúrgica o anestésica; grupo 2 – la ETE motivó un cambio en la conducta anestésica en cuanto a la administración de volumen, introducción y/o modificación de fármacos vasoactivos (aquí la ETE generó el cambio de conducta anestésica en conjunto con los otros monitores, pero siendo ella el factor decisivo); grupo 3 – la ETE conllevó al cambio de conducta o revisión del procedimiento quirúrgico.

**Resultados:** De enero de 2009 a enero de 2011, 164 ETE intraoperatorias se realizaron en nuestro servicio, siendo 41 pacientes pediátricos y 123 adultos. En todos los pacientes el examen se hizo con éxito y no hubo problemas con relación a la introducción de la sonda transesofágica. En el grupo de los pacientes pediátricos, 10 permanecieron en el grupo 1 (24,4%), 27 en el grupo 2 (65,8%) y cuatro en el grupo 3 (9,8%). Entre los adultos, el grupo 1 quedó con 38 pacientes (30,9%), el grupo 2 con 81 (65,9%) y el grupo 3 con 4 (3,2%).

**Conclusiones:** Pese a que nuestra pequeña casuística fue comparada con la literatura mundial y se vieron las limitaciones de este estudio, sí que hubo una concordancia con otros relatos en la literatura con relación a los cambios de conducta quirúrgico-anestésica con base en la ETE intraoperatoria. Nuestros datos también sugieren firmemente que la ecocardiografía transesofágica es una herramienta extremadamente útil para la monitorización de los pacientes de alto riesgo cardiovascular, incluso cuando están sometidos a la cirugía no cardíaca. Más estudios originados en nuestro país se hacen necesarios, porque no hay en la literatura otros trabajos que definan el perfil de uso o incluso que establezcan claramente cómo ha venido siendo usada la ETE en nuestro medio.

**Descriptores:** ANESTESIA, General, Especialidad, Registro; ANESTESIOLOGÍA, Segurança; CUIDADOS, Intraoperatorio; MONITORACIÓN, Ecocardiografía Transesofágica.

©2012 Elsevier Editora Ltda. Todos los derechos reservados.

## INTRODUCCIÓN

Desde su introducción en la década de 1980, la ecocardiografía transesofágica (ETE) ha venido experimentando grandes avances tecnológicos y ganó popularidad entre los anestesiólogos. Actualmente constituye una herramienta extrema-

damente valiosa en el período intraoperatorio, siendo extensamente usada por diversos servicios de Anestesiología en USA y en Europa<sup>1,2,3</sup>.

En cirugía cardíaca, especialmente en las valvuloplastias, correcciones de defectos congénitos y cirugías mínimamente invasivas, la ETE se usa con mucha exactitud<sup>4,5</sup>. En cirugías no cardíacas, a pesar del creciente interés, todavía existen algunas controversias en la literatura mundial en cuanto a su uso de rutina<sup>6,7</sup>.

De acuerdo con el tipo de paciente, o de cirugía, podemos clasificar el uso de la ETE como siendo clase I (en la cual se comprueba que existe beneficio); clase II (situaciones en que la ETE puede ser útil, pero las indicaciones necesitan más evidencias); y clase III (en que actualmente no hay indicación para el uso de la ETE)<sup>8</sup>. En el Cuadro 1 vimos el resumen de las indicaciones de acuerdo con cada clase.

Recibido del Hospital Sírio Libanês, São Paulo, Brasil.

1. Médico Anestesiólogo de la São Paulo Serviços Médicos de Anestesia.

Artículo sometido el 25 de julio de 2011.

Aprobado para su publicación el 19 de enero de 2012.

Correspondencia para:  
Dr. Alexander Alves da Silva  
R Leônício de Carvalho, 303/62  
04003-010 – São Paulo, SP, Brasil.  
E-mail: alexskin@terra.com.br

**Cuadro 1** Resumen de las Indicaciones de la ETE

Indicaciones Clase I	Indicaciones Clase II	Indicaciones Clase III
Pacientes con inestabilidad hemodinámica de causa ventricular Valvuloplastias	Monitorización intraoperatoria de pacientes cardiopatas Reemplazo valvular	Anatomía coronaria y patencia de anastomosis  Paciente con endocarditis no complicada Detección de émbolos en la cirugía ortopédica
Corrección de cardiopatías congénitas con CEC*	Aneurismas del músculo cardíaco	Enfermedades pleuro-pulmonares Administración de cardioplegia
Cardiomiopatía hipertrófica Endocarditis con extensión para el aparato valvular Enfermedades de la aorta con inestabilidad hemodinámica Ventanas pericárdicas	Tumores cardíacos  Cuerpo extraño intracardiaco  Transplante cardíaco  Detección de aire en las cardiotoromías	
Reparaciones de la válvula aórtica asociadas con los aneurismas de la aorta	Neurocirugías en posición sentada Embolectomías o trombectomías Enfermedades de la aorta sin inestabilidad hemodinámica Monitor de dispositivos intracardiacos	

\*Circulación extracorpórea.

Como son escasos los relatos de uso de la ETE en nuestro medio, creemos interesante publicar nuestra experiencia aunque sea pequeña, pensando que eso pueda entusiasmar a otros servicios que también ya usen el método en la publicación de sus resultados. Así, tal vez en un futuro no muy lejano, podremos caracterizar el perfil de uso de la ETE aquí en Brasil, conocer nuestra casuística e intentar darnos cuenta de eventuales desviaciones de indicación con relación a las sugeridas por la literatura, ayudando a evaluar el impacto del uso de la ETE en términos cualitativos y ratificar o no su importancia en nuestra práctica diaria.

El objetivo de este trabajo fue describir el perfil de uso de la ETE en el intraoperatorio por nuestro servicio de Anestesiología en un hospital privado de nivel terciario.

## MATERIAL Y MÉTODOS

Este estudio retrospectivo se hizo por medio de la recolección de datos de las fichas que se rellenan en todos los casos en que el paciente es monitorizado con la ETE. En ellas, figuran los datos clínicos del paciente, la indicación de la ETE y lo fue encontrado en el examen. Además de eso, todas las imágenes estáticas y los filmes van a permanecer almacenados en una media digital, lo que nos permite revisar los casos, tanto para fines didácticos como para la clarificación de dudas.

El aparato usado en todos los casos fue el modelo Sono-site Micro Maxx® con una sonda transesofágica para adultos,



**Imagen 1** – Cobertura Plástica de la Sonda.

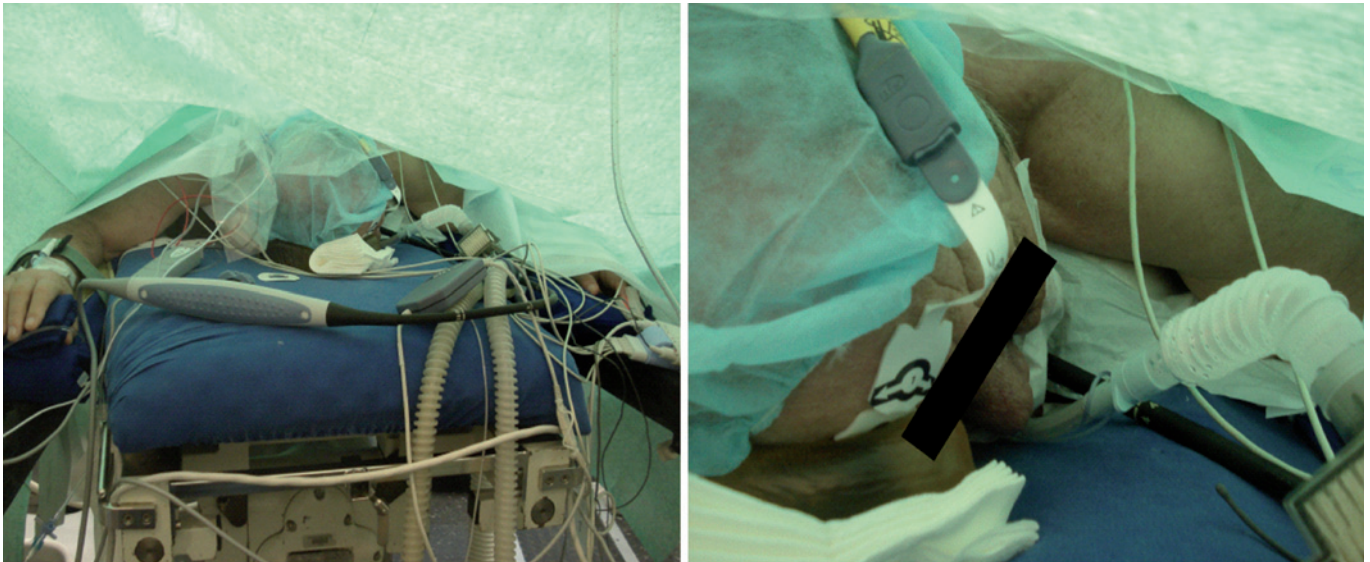
también destinada al examen de los pacientes pediátricos con peso a partir de 15 kg, considerado ese como el mínimo compatible con el calibre de nuestra sonda. En todos los usos, y bajo la orientación de la Comisión de Infección Hospitalaria, la sonda y revestida con una cobertura plástica adecuada para esa finalidad, conforme a lo que vimos en la Imagen 1.

La monitorización con la ETE se aplicó a todos los pacientes encuadrados en las clases I y II de acuerdo con el Cuadro 1 y que no tuviesen una contraindicación al procedimiento. Fueron considerados como criterios de contraindicación: pacientes sometidos recientemente (menos de seis semanas) a cirugías gástricas o esofágicas; portadores de trastornos de coagulación con sangramiento activo, estenosis de esófago, tumor con compromiso esofágico y divertículo de Zenker; y aquellos con historial de radioterapia previa o várices de esófago.

Definimos como pacientes de riesgo para la isquemia miocárdica o inestabilidad hemodinámica en el período intraoperatorio los que tuviesen una de las siguientes situaciones: infarto del miocardio (IM) previo; historial de episodios de angina, cintilografía miocárdica o prueba de esfuerzo positiva; estenosis aórtica moderada o grave; insuficiencia cardíaca o hipertensión pulmonar (HP).

Para la realización del examen secundamos las recomendaciones del *guideline* de la Sociedad Norteamericana de Ecocardiografía y de la Sociedad Norteamericana de Anestesiólogos Cardiovasculares. En todos los pacientes un examen basal se realizó después de la inducción de la anestesia general e intubación orotraqueal, obteniendo las siguientes evaluaciones:

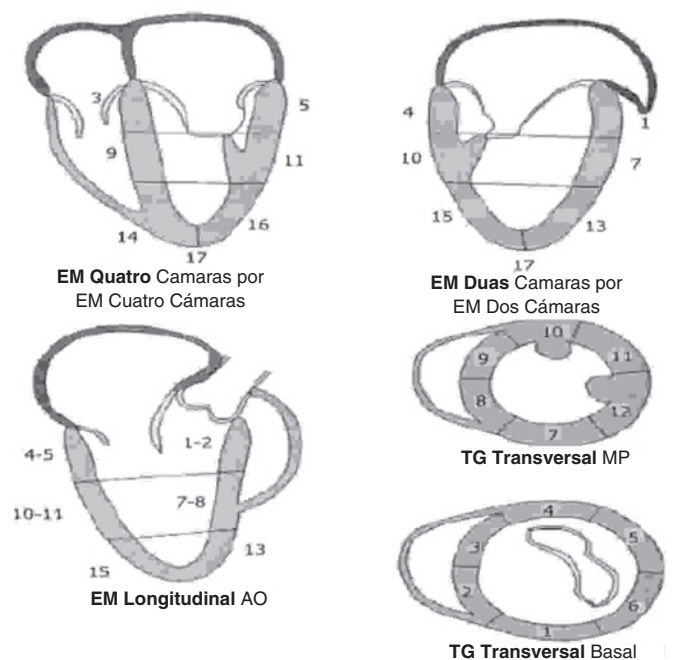
1. Área diastólica final del Ventrículo izquierdo (ADFVI) en el plano transgástrico transversal. Consideramos como valores normales áreas  $> 5,5 \text{ cm}^2 \cdot \text{m}^{-2}$  y  $< 11,9 \text{ cm}^2 \cdot \text{m}^{-2}$ .
2. Para análisis de la función sistólica segmentaria adoptamos el sistema sugerido por la *American Heart Association* (AHA) en conjunto con los comités de las



**Imagen 2** Paciente Sometido a la Laminectomía y Artrodesis de Columna Lumbar en Decúbito Ventral Monitorizado con la ETE.

Sociedades Norteamericanas de Ecocardiografía, Tomografía Cardíaca, Resonancia Cardíaca y Medicina Nuclear. De acuerdo con la recomendación, el Ventriculo izquierdo se divide en 17 segmentos (Figura 1), a los cuales se les atribuye un puntaje a tono con la contractilidad, siendo ese igual a 1 cuando la contractilidad es normal (engrosamiento sistólico > 30%), 2 cuando el segmento es moderadamente hipocinético (engrosamiento sistólico entre 10% y 30%), 3 para hipocinesia grave (engrosamiento sistólico < 10%), 4 para acinesia y 5 en los casos de discinesia. El empeoramiento del movimiento de un segmento mayor o igual a 2 puntos en la escala y de duración superior a 60 segundos quedó definido como un nuevo episodio sugestivo de isquemia.

3. El color Doppler fue usado para el estudio de los flujos a través de las válvulas aórtica, mitral, tricúspide y pulmonar. La presión sistólica en la arteria pulmonar fue estimada siempre que estuvo presente el reflujo tricúspide, a través de la ecuación de Bernoulli modificada ( $4V^2 + PVC$ ).
4. El débito cardíaco fue calculado a través de la fórmula  $VTI_{VSVI} \times \text{Diámetro de la VSVI} \times FC$ , en que  $VTI_{VSVI}$  es la Velocidad en tiempo integral (VTI) de la vía de salida del Ventriculo izquierdo (VSVI) obtenida por medio del Doppler continuo posicionado en la VSVI (para obtener la mejor alineación usamos el plano transgástrico en su eje largo con el multiplano entre  $110^\circ$  y  $130^\circ$  grados o entonces el plano transgástrico profundo); el diámetro de la VSVI fue calculado a partir del rayo de la VSVI medido en el plano de la aorta eje largo; y la frecuencia cardíaca (FC) fue derivada de la propia monitorización electrocardiográfica acoplada al aparato y usada también para los demás cálculos.



Segmentos Basales	Segmentos Medios	Segmentos Apicales
1. Basal ántero-septal	7. Medio ántero-septal	13. Apical anterior
2. Basal anterior	8. Medio anterior	14. Apical lateral
3. Basal lateral	9. Medio lateral	15. Apical inferior
4. Basal posterior	10. Medio posterior	16. Apical septal
5. Basal inferior	11. Medio inferior	17. Ápex del VI
6. Basal septal	12. Medio septal	

**Figura 1** – Modelo de Segmentación Preconizado por la American Heart Association (AHA).

5. Para obtener la fracción de eyección (FE) usamos el método de Simpson, en los casos con disfunción segmentaria, o el método de Teichholz, en los casos sin disfunción. Consideramos como valores basales los obtenidos en el examen hecho después de la intubación y como valor normal la FE mayor o igual que 55%.

Para la evaluación de la respuesta volémica cuando se indicó, usamos uno de los siguientes métodos:

1. Variación respiratoria de la vena cava superior obtenida por medio del uso del plano bicaval en el esófago medio y evaluada por el modo M, siendo aplicada la fórmula a continuación y considerados como respondedores aquellos con Delta  $V_{CS}$  mayor que 36%<sup>9</sup>:

$$\text{Delta } V_{CS} (\%) = \frac{\text{Diámetro máximo espiratorio} - \text{Diámetro mínimo inspiratorio} \times 100}{\text{Diámetro máximo espiratorio} + \text{Diámetro mínimo inspiratorio}}$$

2. Variación del pico de la velocidad del flujo sanguíneo expulsado por el Ventrículo izquierdo en la aorta durante un ciclo respiratorio, aplicada la siguiente fórmula y considerando como respondedores aquellos con Delta  $V_{PICO}$  mayor que 12%<sup>10</sup>:

$$\text{Delta } V_{PICO} (\%) = 100 \times (V_{picom\acute{a}x} - V_{picomin}) / [(V_{picom\acute{a}x} + V_{picomin})/2]$$

Después de aplicadas todas las medidas, el transductor se dejó en la posición transgástrica, mostrando el plano transversal en el nivel de los músculos papilares para monitorización intermitente de la contractilidad y del volumen Ventricular. Un nuevo conjunto de medidas se tomó después de la identificación de eventos isquémicos o de inestabilidad hemodinámica, y en todos los casos se realizó un examen final antes de que el paciente abandonase el quirófano.

Al término del procedimiento, y después de la conclusión del examen, una anotación en la ficha clasificaba la monitorización en cuanto a su utilidad en el período intraoperatorio en tres grupos: grupo 1 (la ETE no interfirió en la conducta quirúrgica o anestésica; grupo 2 (la ETE generó un cambio en la conducta anestésica en cuanto a la administración de volumen, introducción y/o modificación de fármacos vasoactivos (aquí la ETE generó el cambio de conducta anestésica en conjunto con los demás monitores, pro siendo ella el factor decisivo); grupo 3 (la ETE conllevó al cambio de conducta o a la revisión del procedimiento quirúrgico).

## RESULTADOS

Desde enero de 2009 a enero de 2011, 164 ETE intraoperatorias se realizaron en nuestro servicio, siendo 41 pacientes pediátricos y 123 adultos. En todos los pacientes el examen se hizo con éxito y no se registraron problemas con relación

la introducción de la sonda transesofágica. Tampoco registramos complicaciones graves provenientes de la monitorización. La Tabla I muestra las características demográficas de los pacientes incluidos en el estudio.

Todos los pacientes pediátricos se sometieron a cirugías cardíacas. Entre los adultos, 28 pacientes se sometieron a cirugías cardíacas convencionales y 10 al cambio de válvula aórtica vía percutánea, 16 a cirugías ortopédicas, 66 a cirugías abdominales mayores, uno a cirugía vascular por vía endovascular y dos a neurocirugía (NC) en posición sentada. En la Tabla II vimos las patologías encontradas en los niños.

La Tabla III tiene las indicaciones para la monitorización y los tipos de cirugía hechos en los adultos. Teniendo en cuenta las indicaciones de acuerdo con cada clase, 37 pacientes se encuadraron en la clase I y 86 pacientes en la clase II.

La Tabla IV muestra la división de los pacientes de acuerdo con la clasificación final a tono con la utilidad del ETE. En el grupo de los pacientes pediátricos, conforme a lo que muestra la Tabla IV, la ETE intraoperatoria no interfirió tanto en la conducta anestésica como en la quirúrgica en 10 casos, sirviendo exclusivamente como monitor, y en 27 casos fue útil en el manejo hemodinámico del paciente en lo referente al ajuste volémico y a la administración o modificación de los fármacos vasoactivos. La incidencia de segunda circulación extracorpórea (CEC) motivada por la ETE fue de un 7,3%.

**Tabla I – Características Demográficas de los Pacientes**

	Pacientes pediátricos	Pacientes Adultos
Sexo		
Femenino	22	54
Masculino	19	69
Promedio de edad (años)	8,29 ± 4,41	65,68 ± 19,07*

\* promedio ± desviación estándar.

**Tabla II – Patologías Encontradas en Niños**

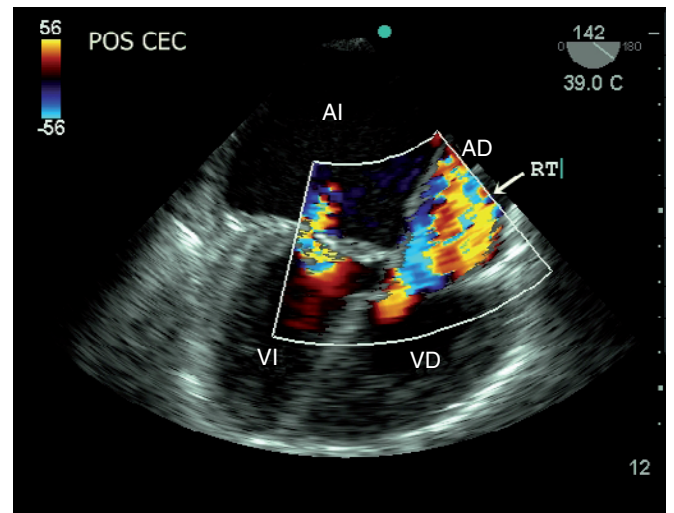
CIA	15
Ostium secundum con HP 1	8
Ostium primum	3
Seno venoso superior	2
Seno venoso superior con EAVP 2	2
CIV	12
Tetralogía de Fallot	4
Cleft mitral aislado	1
Coartación de aorta+HSA 3	1
Atresia tricúspide	2
Insuficiencia mitral	3
Insuficiencia aórtica	3
Total de Niños	41

1. Hipertensión Pulmonar; 2. Drenaje Anómalo de Vías Pulmonares; 3. Hipertrofia Septal Asimétrica.

En cuatro situaciones el uso de la ETE interfirió directamente en la conducta quirúrgica. En la primera, un paciente sometido a la plastia de válvula mitral evolucionó después de la salida de la CEC con insuficiencia tricúspide importante, y tuvo que volver a la CEC para la debida corrección (Figura 2).

En la segunda, un niño que necesitaba una comunicación intraarrial (CIA) residual para la ecualización de las presiones izquierda-derecha volvió a la CEC para aumentar el diámetro de la CIA. El tercer paciente evolucionó con disfunción ventricular derecha importante después del cierre del esternón y por eso optamos por mantener la esternotomía hasta confirmar la mejoría de la función del ventrículo derecho (VD), lo que ocurrió en el segundo día del postoperatorio, cuando él volvió al quirófano para el cierre del tórax. Por último, un paciente sometido a la plastia de la válvula aórtica retornó a la CEC para un nuevo abordaje de la válvula, porque la insuficiencia aórtica residual fue calificada como moderada, lo que se consideró inaceptable como resultado final (Figura 3).

En 38 pacientes adultos la ETE fue útil solamente como monitor, en 81 fue importante para el manejo hemodinámico, conllevando a la introducción y al ajuste de fármacos vasoactivos o guiando la reposición volémica, y en cuatro pacientes hubo interferencia directa en la conducta quirúrgica.



**Figura 2** – Corte 4 Cámaras Invertidas con el Ángulo del Multiplano en 142°, donde Vemos las Cámaras Derechas a la derecha de la Pantalla y las Cámaras Izquierdas a la izquierda. RT: regurgitación tricúspide; AD: atrio derecho; AI: atrio izquierdo; VD: Ventrículo derecho; VI: Ventrículo izquierdo.

**Tabla III** – Indicaciones para la Monitorización y los Tipos de Cirugías Hechas en Adultos

Indicación	Nº de pacientes	Cirugías realizadas	Clase
IM previo	10	Revascularización del miocardio c/ CEC	I
	1	Corrección de AAA A endovascular	II
	24	Cirugía abdominal mayor	II
Historial de Angina	10	Artroplastia total de cadera	II
	17	Cirugía abdominal mayor	II
	1	Laminectomía lumbar con artrodese	II
Cintilografía o test de esfuerzo positivo	8	Revascularización del miocardio c/ CEC	I
	2	Nefrectomía laparoscópica	II
	1	Pancreatectomía laparoscópica	II
Estenosis aórtica moderada/grave	1	Plastia de válvula aórtica	I
	10	Recambio de válvula aórtica percutánea	I
	1	Recambio de válvula aórtica convencional	II
Insuficiencia cardiaca	17	Cirugía abdominal mayor	II
	3	Artroplastia total de cadera	II
	2	Plastia de válvula mitral	I
	2	Recambio de válvula mitral	I
Hipertensión pulmonar	1	Hepatectomía	II
	1	Artroplastia total de cadera	II
	1	Artroplastia parcial de cadera	II
	4	Cirugía abdominal mayor	II
	2	Corrección de CC B en adulto con CEC	I
Otras indicaciones			
NC en paciente sentado	2	Acceso para tumor de fosa posterior	II
Cirugía cardiaca	2	Corrección de CC B en adulto con CEC	I
Total de adultos	123		

A: Aneurisma de aorta abdominal; B: Cardiopatía congénita

**Tabla IV** – División de los Grupos de Acuerdo con la Utilidad de la ETE Intraoperatoria

	Grupo 1	Grupo 2	Grupo 3
Pacientes pediátricos (41)	10 (24,4%)	27 (65,8%)	4 (9,8%)
Pacientes adultos (123)	38 (30,9%)	81 (65,9%)	4 (3,2%)

El primero de ellos fue el caso de una paciente que nos llegó para la corrección electiva de una supuesta estenosis de válvula pulmonar, previamente diagnosticada a través de la ecocardiografía transtorácica. En esa paciente, el examen intraoperatorio arrojó una comunicación intraventricular (CIV) subaórtica con estenosis de la vía de salida del ventrículo derecho y la válvula pulmonar totalmente normal. La propuesta quirúrgica inicial de corrección de la estenosis fue alterada y la cirugía que se llevó a cabo fue el cierre de la CIV y la ampliación infundibular (Figura 4).

En el segundo caso, una paciente adulta sometida a plastia de válvula mitral volvió para circulación extracorpórea inmediatamente después del primer intento de salida para el ajuste en la corrección quirúrgica, porque la ETE de control arrojó la persistencia de una insuficiencia moderada después de la normalización de los parámetros hemodinámicos.

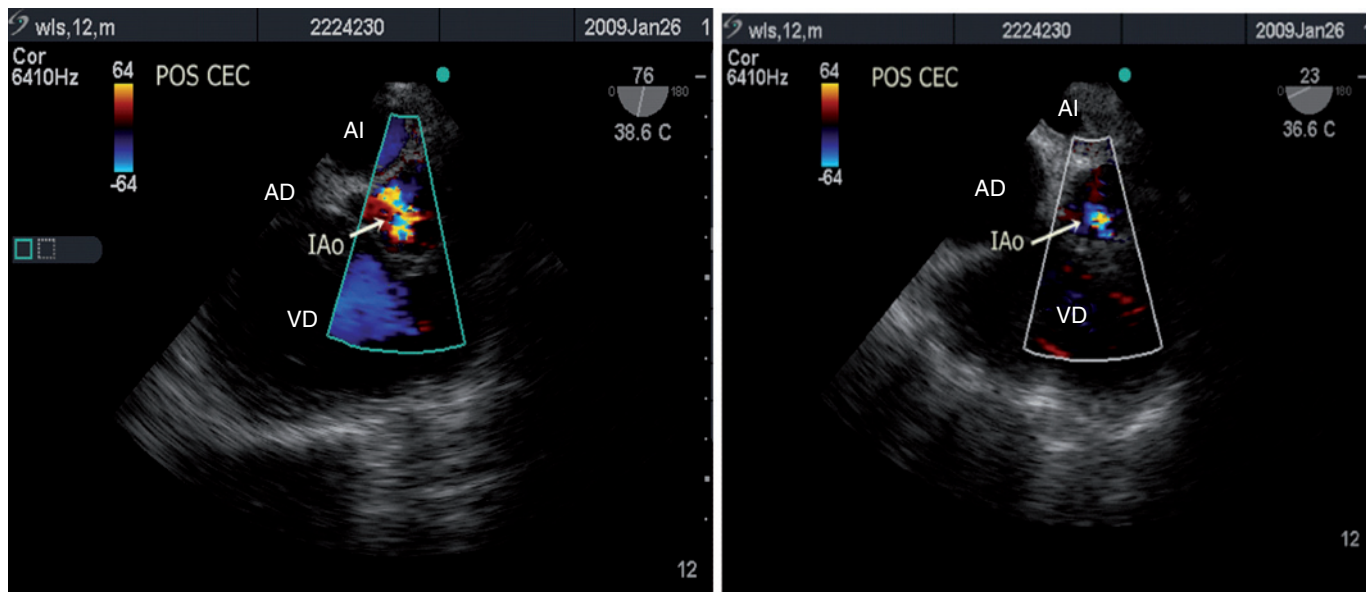
Considerando exclusivamente el grupo de la cirugía cardíaca en los adultos, una nueva información relacionada con la patología que motivó la cirugía se añadió en un 7,1% de los casos, lo que conllevó al cambio de conducta en un 3,5% de los casos.

Los dos últimos casos fueron pacientes con hipertensión pulmonar y la propuesta inicial fue la de cirugía de colon por

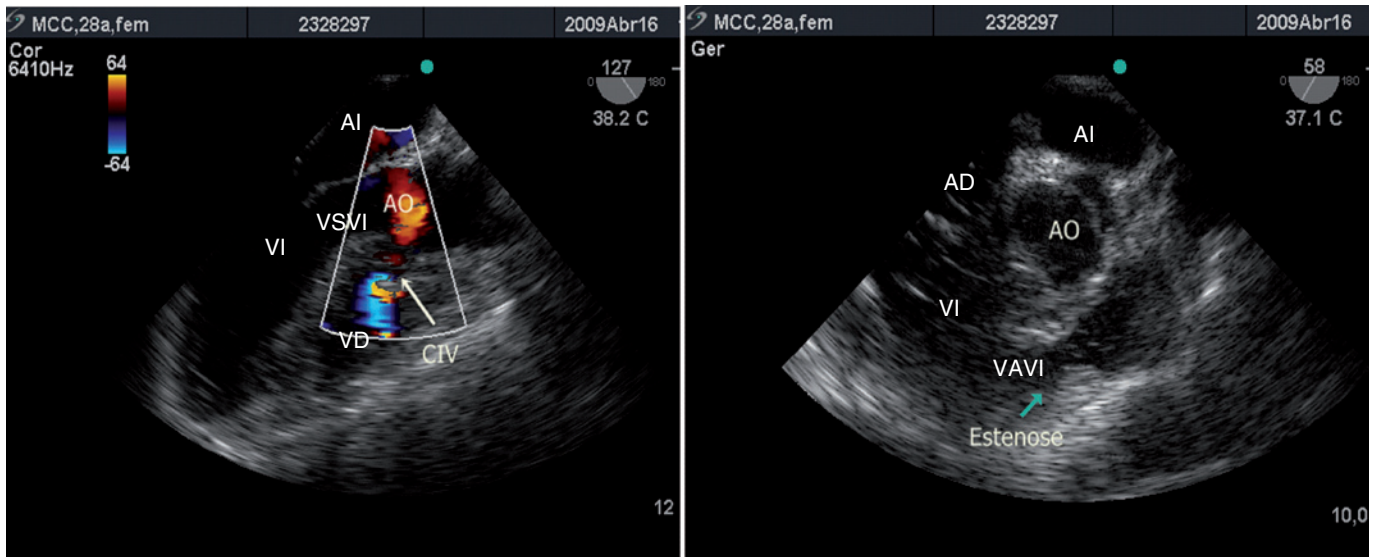
videolaparoscopia. Ambos evolucionaron inmediatamente después de la insuflación del neumoperitoneo, con una distensión significativa del ventrículo derecho y un empeoramiento hemodinámico importante, conllevando a la conversión a la técnica quirúrgica convencional.

En dos casos la ETE fue fundamental al detectar situaciones con potencial riesgo de muerte y nos permitió la toma de decisiones con extrema rapidez. En el primero, una paciente con hipertensión pulmonar (HP) sometida a una artroplastia total de cadera al término de la cimentación del componente femoral de la prótesis, evolucionó con el aumento progresivo de la presión pulmonar y a continuación con una parada cardíaca (PC). El diagnóstico diferencial entre la crisis de HP y una posible embolia pulmonar solo se pudo lograr porque durante la monitorización las estimaciones de la presión sistólica de la arteria pulmonar (PSAP) arrojaron un aumento gradual de esa presión alcanzando el valor máximo de 69 mm Hg. Las maniobras de resucitación se iniciaron inmediatamente y después del restablecimiento de la circulación espontánea optamos por la asociación del óxido nítrico con la milrinona, que ya se estaba administrando desde el inicio del cuadro con una excelente respuesta. La paciente fue derivada a la unidad de cuidados intensivos y fue extubada 48 horas después, sin secuelas neurológicas, evolucionando en el postoperatorio sin ninguna otra intercurencia. Abajo mostramos la estimación de la PSAP en dos momentos: antes de la PC, llegando a 69 mm Hg, y después de la estabilización del cuadro y de la instalación del óxido nítrico, ya en niveles más bajos (Figura 5).

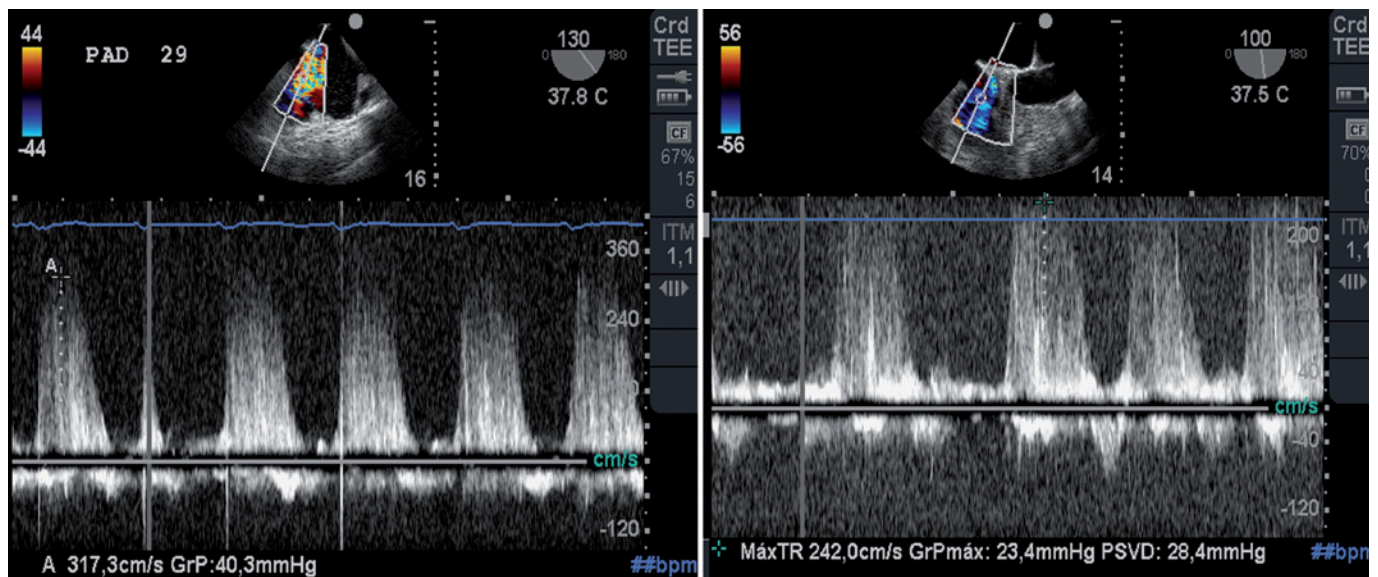
La segunda situación con potencial amenaza para la vida ocurrió en una paciente con historial de insuficiencia cardíaca, enfermedad arterial coronaria y condenada a la cama por dos días debido a una fractura de cuello del fémur. Se sometió a una artroplastia parcial de la cadera y al final del procedimiento



**Figura 3** – Plano de la Aorta Eje Corto con el Ángulo del Multiplano en 76° (a la izquierda), mostrando el resultado del eco de control después del primer intento de plastia, con una insuficiencia aórtica residual cuantificada como moderada, y a la derecha el mismo plano, mostrando como resultado final una insuficiencia aórtica leve.



**Figura 4** – Plano de la Aorta Eje Largo (a la izquierda), mostrando el CIV, subártico, y a la derecha el plano de la aorta eje corto, mostrando la estenosis de la vía de salida del Ventrículo derecho (VSVD).



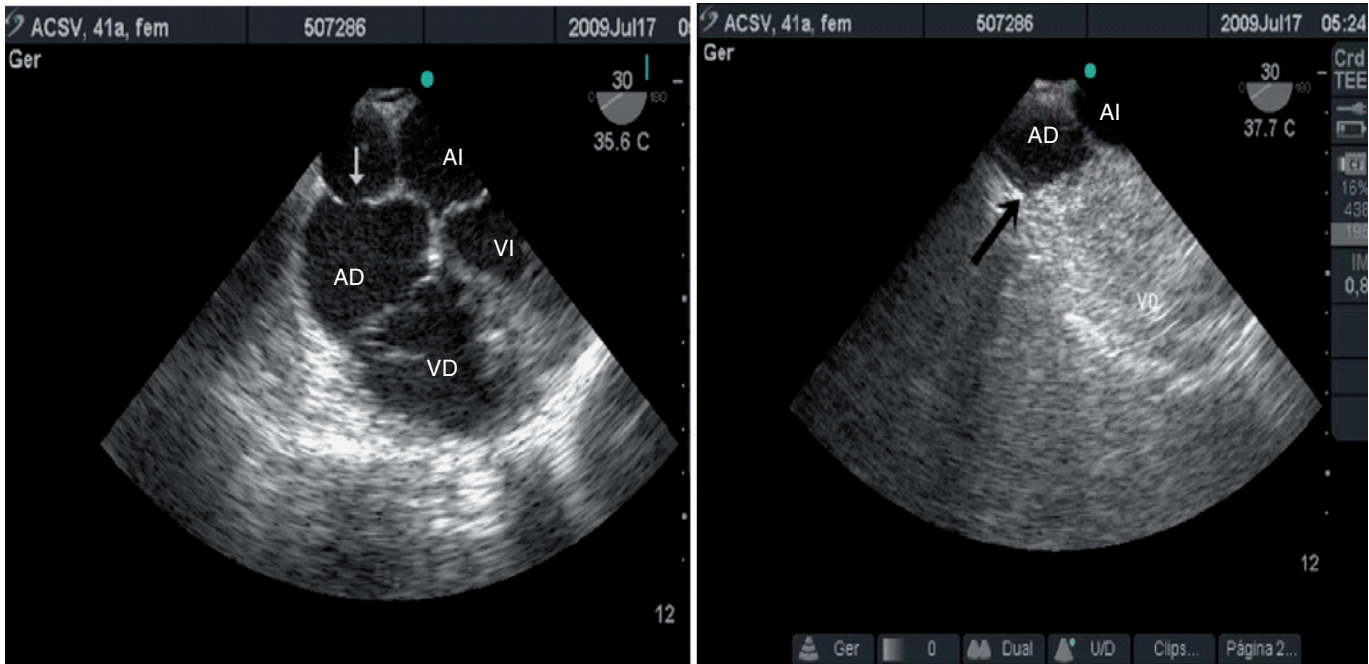
**Figura 5** – Estimación de la PSAP (a la izquierda) antes de la PC en 69 mm Hg y después del óxido nítrico, ya con el valor más bajo.

evolucionó para una parada cardíaca. En ese caso la sospecha diagnóstica provino de la presencia del signo de McConnell, que es una alteración ecocardiográfica caracterizada por la anomalía de la contracción de la pared libre del VD, con la contracción normal de su ápice, y que posee una sensibilidad de un 77% y una especificidad del 94% para el diagnóstico de embolia pulmonar (EP). Debido a la característica de la parada y a la situación crítica de la paciente, fue solicitado un nuevo examen a la llegada a la UCI y la ecocardiografía transtorácica que el experto realizó ratificó el hallazgo de la ETE.

Uno de los diagnósticos hechos en el intraoperatorio durante la monitorización hemodinámica de una paciente con

insuficiencia cardíaca sometida a la cirugía abdominal mayor, no tuvo implicación en la conducta quirúrgica propuesta. El hallazgo fue de una separación funcional del atrio derecho por una válvula de Eustaquio alargada, conforme a lo visto en la Figura 6.

Consideramos el caso de un paciente sometido a una laminectomía con artrodesis de columna lumbar por cuadro de dolor incapacitante, el reto más alto desde el punto de vista de la ejecución de la monitorización. La indicación en ese caso, fue el cuadro de angina inestable y a causa de la posición quirúrgica, la ETE se hizo todo el tiempo con el paciente en decúbito Ventral (Imagen 2).



**Figura 6A** – Corte 4 Cámaras Modificadas mostrando el Atrio Derecho dividido por la Válvula de Eustaquio Alargada (flecha blanca).

**Figura 6B** – Aspecto de la División Funcional después de la Inyección de las Microburbujas relleno la Porción Inferior de la Válvula y Limitada por la Válvula.

## DISCUSIÓN

El primer aspecto significativo que identificamos después del estudio fue lo importante que es el registro estándar y organizado de todos los datos de cada examen, porque fue por medio de nuestras fichas que fácilmente logramos descubrir todas las informaciones necesarias para la realización del trabajo. Además, el almacenaje digital de los cuadros estáticos y de los filmes nos permitió dirimir todas las dudas existentes, sea por medio de la revisión por anestesiólogo de nuestro equipo, o por medio de la opinión de un ecocardiografista con experiencia si el caso lo exigiese.

Aunque nuestra casuística sea pequeña cuando se la compara con las ya publicadas fue de Brasil, observamos similitudes entre los resultados, lo que nos sugiere una gran utilidad de la ETE.

En los pacientes pediátricos sometidos a la cirugía cardíaca, nuestra incidencia de segunda CEC motivada por la ETE fue de un 7,3%, lo que consideramos no tan lejana de los 8,5% relatados por Bettex y col.<sup>11</sup> en una retrospectiva de diez años de experiencia usando la ETE específicamente en cirugía cardíaca pediátrica. Otras casuísticas<sup>12,13</sup> relataron hasta un 9,6% de retorno para CEC motivada por la ETE, números también próximos a nuestros resultados. El hecho más relevante de nuestra pequeña casuística fue que después del retorno a la CEC en los tres casos, hubo necesidad de ajustes quirúrgicos significativos, que probablemente necesitarían una nueva cirugía en el caso de que no sufriesen un nuevo abordaje. En el paciente en que el tórax se dejó abierto, en un análisis posterior, el equipo juzgó que esa actitud fue la más correcta y la que permitió la buena evolución del caso.

Con relación al uso en cirugías cardíacas en los adultos, los números son bastante variables y algunos trabajos publicados han arrojado que la ETE intraoperatoria puede añadir una nueva información relacionada con la patología que motivó la operación entre un 10% y un 40% de los casos, y que esa nueva información puede acarrear un cambio de conducta quirúrgica entre el 4% y el 15% de los casos<sup>14,15,16</sup>. En nuestra casuística, una nueva información relacionada con la patología que motivó la cirugía se añadió al 7,1% de nuestros casos, conllevando a un cambio de conducta en un 3,5% de los casos.

Esa diferencia tal vez pueda ser explicada por el reducido tamaño de nuestra muestra de pacientes sometidos a la cirugía, 28, un número muy inferior al presentado en nuestros trabajos<sup>17,18</sup>.

El uso de la ETE en cirugías no cardíacas todavía en un asunto controversial en la literatura y no existe ningún estudio abarcador randomizado, controlado y multicéntrico o metaanálisis que compruebe o que refute completamente su utilidad en ese tipo de cirugía.

Igualmente al estudio de Schulmeyer y col.<sup>19</sup>, nosotros también clasificamos la utilidad de la ETE intraoperatoria de acuerdo con el cambio que se generó a partir de las informaciones obtenidas del eco, sin embargo, en nuestro trabajo incluimos apenas tres grupos. Tal vez ese haya sido el motivo por el cual el 65,9% de nuestros pacientes fueron ubicados en el grupo II, en donde la ETE motivó un cambio de la conducta anestésica, contra un 48% en el referido estudio, en donde cuatro grupos fueron considerados.

Denault y col.<sup>20</sup> publicaron un trabajo mostrando que en los pacientes clase I la ETE fue capaz de alterar la conducta



anestésico-quirúrgica en un 60% de los casos, en los pacientes clase II en un 31% de los casos y en aquellos actualmente clasificados como clase III, o sea, que no serían elegibles para la ETE intraoperatoria, un 21% se beneficiaron y sufrieron los cambios en la conducción del caso. Resultados parecidos se obtuvieron por otros estudios europeos, que también vincularon el uso de la ETE a la misma clasificación<sup>21,22</sup>. Entre nuestros pacientes la mayoría fue clasificada como clase II y casi todos los pacientes que nosotros clasificamos como clase I, se sometieron a la cirugía cardíaca, lo que no nos permitió establecer una comparación con esos datos.

Otro hecho que observamos y que también está relatado en nuestros trabajos, es que en los pacientes con patologías cardiovasculares más graves sometidos a la cirugía no cardíaca existe una mayor probabilidad de que la ETE produzca cambios decisivos en la conducción del caso. Eso quedó muy evidente en los casos de anestesia en portadores de hipertensión pulmonar. En todos ellos la ETE intraoperatoria fue imprescindible respecto de los cambios de conducta.

En la paciente sometida a la artroplastia total de cadera, la ETE no solo nos permitió obtener algunos segundos preciosos reconociendo la crisis de hipertensión pulmonar, sino que también eliminó el diagnóstico diferencial de embolia pulmonar. Esa ocurrió en otro caso, también durante una cirugía ortopédica, y que fue reconocido por medio del signo de McConnell. En los otros pacientes, el cambio de la indicación videolaparoscópica para la técnica quirúrgica convencional también solo fue posible porque la ETE permitió el inmediato diagnóstico de fracaso agudo del ventrículo derecho.

A partir de nuestra experiencia, también podemos afirmar que, pese a que algunas informaciones obtenidas dependen de la interpretación, una buena parte de los datos significativos para el anestesiólogo provienen de medidas cuantitativas hechas con base en procedimientos estandarizados y que pueden fácilmente ser reproducidas por otro examinador en el caso de que surjan dudas.

Igualmente como otras tecnologías han venido siendo incorporadas a lo largo del tiempo a la rutina del quirófano, creemos que a la brevedad la ETE también formará parte del arsenal de monitorización hemodinámica de los hospitales brasileños que hacen cirugías de alta complejidad.

A pesar de nuestra pequeña casuística y de las limitaciones de este estudio, nuestros datos sugieren que la ETE es una herramienta extremadamente útil para la monitorización de pacientes de riesgo, incluso cuando son sometidos a la cirugía no cardíaca. Mayores estudios originados en nuestro país se hacen necesarios porque no existen en la literatura otros trabajos que definan el perfil de uso o que establezcan claramente cuánto y cómo la ETE intraoperatoria viene siendo usada por anestesiólogos en nuestro medio.

## REFERENCIAS

- Denault A, Couture P, McKenty S, et al. – Perioperative use of transesophageal echocardiography by anesthesiologists: Impact in non-cardiac surgery and in the intensive care unit. *Can J Anesth*, 2002;49:287-294.
- Kolev N, Brase R, Swanevelde J et al. – European Perioperative TOE Research Group – The influence of transesophageal echocardiography on intraoperative decision making. A European multicentre study. *Anaesthesia* 53:767-773, 1998.
- Morewood GH, Gallagher ME, Gaughan JP et al. – Current practice patterns for adult perioperative transesophageal echocardiography in the United States. *Anesthesiology*, 2001;95:1507-1512.
- Ramamoorthy C, Lynn AM, Stevenson JG – Pro: Transesophageal echocardiography should be routinely used during pediatric open cardiac surgery. *J Cardiothorac Vasc Anesth*, 1999;13:629-631.
- Qaddoura FE, Abel MD, Mecklenburg KL et al. – Role of intraoperative transesophageal echocardiography in patients having coronary artery bypass graft surgery. *Ann Thorac Surg*, 2004;78:1586-1590.
- Hofer C, Zollinger A, Rak M et al. – Therapeutic impact of intraoperative transesophageal echocardiography during noncardiac surgery. *Anaesthesia*, 2004;59:3-9.
- Suriani RJ, Neustein S, Shore-Lesserson L et al. – Intraoperative transesophageal echocardiography during noncardiac surgery. *J Cardiothorac Vasc Anesth*, 1998;12:274-280.
- Shanewise J, Cheung A, Aronson S et al. – Practice guidelines for perioperative transesophageal echocardiography. *Anesthesiology*, 1996;84:986-1006.
- Vieillard-Baron A, Chergui K, Rabiller A et al. – Superior vena caval collapsibility as a gauge of volume status in ventilated septic patients. *Intensive Care Med*, 2004;30(9):1734-9.
- Feissel M, Michard F, Mangin I, Ruyer O, Faller JP, Teboul JL – Respiratory changes in aortic blood velocity as an indicator of fluid responsiveness in ventilated patients with septic shock. *Chest*, 2001;119:867-873.
- Bettex DA, Prêtre R, Jenni R, Schmid ER – Cost-Effectiveness of Routine Intraoperative Transesophageal Echocardiography in Pediatric Cardiac Surgery: A 10-Year Experience. *Anesth Analg*, 2005;100:1271-1275.
- Stevenson JG – Adherence to physician training guidelines for pediatric transesophageal echocardiography affects the outcome of patients undergoing repair of congenital cardiac defects. *J Am Soc Echocardiogr*, 1999;12:165-172.
- Roberson DA, Muhiudeen IA, Cahalan MK et al. – Intraoperative transesophageal echocardiography of ventricular septal defect. *Echocardiography*, 1991;8:687-697.
- Jneid H, Bolli R – Inotrope use at separation from cardiopulmonary bypass and the role of pre bypass TEE. *J Cardiothorac Vasc Anesth*, 2004;8:401-403.
- Hillel Z – Refining intraoperative echocardiography. *J Cardiothorac Vasc Anesth*, 2003;17:419-421.
- Thys DM – Echocardiography and anesthesiology successes and challenges. *Anesthesiology*, 2001;95:1313-1314.
- Fanshawe M, Ellis C, Habib S, Konstadt SN, Reich DL – A Retrospective Analysis of the Costs and Benefits Related to Alterations in Cardiac Surgery from Routine Intraoperative Transesophageal Echocardiography. *Anesth Analg*, 2002;95:824-827.
- Qaddoura FE, Abel MD, Mecklenburg KL et al. – Role of Intraoperative Transesophageal Echocardiography in Patients Having Coronary Artery Bypass Graft Surgery. *Ann Thorac Surg*, 2004;78:1586-1590.
- Schulmeyer MCC, Santelices E, Vega R, Schmied S – Impact of Intraoperative Transesophageal Echocardiography During Noncardiac Surgery. *J Cardiothorac Vasc Anesth*, 2006;20(6):768-771.
- Denault A, Couture P, McKenty S et al. – Perioperative use of transesophageal echocardiography by anesthesiologists: Impact in noncardiac surgery and in the intensive care unit. *Can J Anesth*, 2002;49:287-294.
- Patteril M, Swaminathan M – Pro: Intraoperative transesophageal echocardiography is of utility in patients at high risk of adverse cardiac events undergoing noncardiac surgery. *J Cardiothorac Vasc Anesth*, 2004;18:107-109.
- Miller JP, Lambert AS, Shapiro WA et al. – The adequacy of basic intraoperative transesophageal echocardiography performed by experienced anesthesiologists. *Anesth Analg*, 2001;92:1103-1110.