



# REVISTA BRASILEIRA DE ANESTESIOLOGIA

Publicação Oficial da Sociedade Brasileira de Anestesiologia  
www.sba.com.br



## ARTIGO CIENTÍFICO

# Os efeitos condrotóxicos e apoptóticos de levobupivacaína e bupivacaína na articulação do joelho de coelhos<sup>☆</sup>



Osman Çevik<sup>a</sup>, Özlem Öz Gergin<sup>b,\*</sup>, Karamehmet Yildiz<sup>a</sup>, Adnan Bayram<sup>a</sup>,  
Özlem Canöz<sup>c</sup>, Mehmet Halici<sup>d</sup>, Münevver Baran<sup>c</sup>, Arzu Yay<sup>e</sup> e Sait Polat<sup>f</sup>

<sup>a</sup> Erciyes University, Medical Faculty, Department of Anesthesiology, Kayseri, Turquia

<sup>b</sup> Kayseri Education and Research Hospital, Department of Anesthesiology, Kayseri, Turquia

<sup>c</sup> Erciyes University School of Medicine, Department of Pathology, Kayseri, Turquia

<sup>d</sup> Erciyes University Medical Faculty, Department of Orthopedics and Traumatology, Kayseri, Turquia

<sup>e</sup> Erciyes University, Faculty of Medicine, Department of Histology and Embryology, Kayseri, Turquia

<sup>f</sup> Cukurova University, Faculty of Medicine, Department of Histology and Embryology, Adana, Turquia

Recebido em 29 de dezembro de 2016; aceito em 22 de junho de 2018

Disponível na Internet em 7 de setembro de 2018

### PALAVRAS-CHAVE

Apoptose;  
Bupivacaína;  
Condrototoxicidade;  
Levobupivacaína;  
Anestésico local

### Resumo

**Justificativa:** Uma injeção em dose única ou infusão contínua de anestésicos locais no espaço articular é considerada uma técnica de analgesia bem definida. O objetivo deste estudo foi investigar os efeitos condrotóxicos e apoptóticos da injeção intra-articular com dose única de levobupivacaína e bupivacaína em tecidos articulares do joelho de coelho.

**Material e métodos:** Os animais foram alocados em dois grupos, cada um contendo 20 coelhos. Levobupivacaína a 0,5% (Grupo L) e bupivacaína a 0,5% (Grupo B) foram aplicadas intra-articularmente nas articulações posteriores esquerdas de coelhos. Ao mesmo tempo, solução salina normal foi aplicada nas articulações do joelho da perna posterior direita de coelhos em ambos os grupos e usada como controle (Grupo S). Ao fim do 7° e 28° dias após as injeções intra-articulares, 10 coelhos escolhidos aleatoriamente em cada grupo foram mortos por aplicação de tiopental intraperitoneal. Seções de amostras de tecido cartilaginoso foram coradas para exames de microscopia de luz, e o método TUNEL foi usado para investigar células apoptóticas.

**Resultados:** Como resultado do exame microscópico de imunofluorescência nos dias 7 e 28, o número de células apoptóticas no Grupo B foi significativamente maior que nos grupos L e S ( $p < 0,05$ ). Além disso, o número de células apoptóticas nos dias 7 e 28 foi significativamente maior no Grupo L do que no Grupo S ( $p < 0,05$ ).

<sup>☆</sup> Este estudo foi apoiado pela Unidade de Coordenação de Projetos de Pesquisa Científica da Universidade de Erciyes. ERÜ/BAP, Projeto N°. TSU-10-2956.

\* Autor para correspondência.

E-mail: oozgergin@erciyes.edu.tr (Ö.Ö. Gergin).

**KEYWORDS**

Apoptosis;  
Bupivacaine;  
Chondrotoxicity;  
Levobupivacaine;  
Local anesthetic

**Conclusões:** Demonstramos que a bupivacaína é mais condrotóxica do que o outro agente anestésico e aumenta o número de células apoptóticas. Esses resultados indicaram que a bupivacaína causou intensa lesão condrotóxica e levou a uma ativação apoptótica maior do que a levobupivacaína.

© 2018 Sociedade Brasileira de Anestesiologia. Publicado por Elsevier Editora Ltda. Este é um artigo Open Access sob uma licença CC BY-NC-ND (<http://creativecommons.org/licenses/by-nc-nd/4.0/>).

### The chondrotoxic and apoptotic effects of levobupivacaine and bupivacaine on the rabbit knee joint

**Abstract**

**Background:** A single dose injection or continuous infusion of local anesthetics into the joint space is considered to be a well-defined analgesia technique. The aim of this study was to investigate the chondrotoxic and apoptotic effects of single-dose intra-articular injection of levobupivacaine and bupivacaine on rabbit knee joint tissues.

**Materials and methods:** The animals were allocated into two groups each containing 20 rabbits. 0.5% levobupivacaine (Group L) and 0.5% bupivacaine (Group B) were applied intra-articularly to the left posterior joints of rabbits. At the same time, normal saline was applied to the right posterior leg knee joints of rabbits in both groups and used as a control (Group S). At the end of the 7th and 28th days after the intraarticular injections, ten randomly chosen rabbits in each group were killed by applying intraperitoneal thiopental. Sections of cartilage tissue samples were stained for light microscopic examinations and the TUNEL method was used to investigate apoptotic cells.

**Results:** As a result of immunofluorescence microscopic examination, the number of apoptotic cells in Group B at day 7 and day 28 were both significantly higher than Group L and S ( $p < 0.05$ ). Also, the number of apoptotic cells in Group L at day 7 and day 28 were both significantly higher than Group S ( $p < 0.05$ ).

**Conclusions:** We found that bupivacaine is more chondrotoxic than other anesthetic agent and increases the number of apoptotic cells. These results indicated that bupivacaine caused high chondrotoxic damage and it led to more apoptotic activation than levobupivacaine.

© 2018 Sociedade Brasileira de Anestesiologia. Published by Elsevier Editora Ltda. This is an open access article under the CC BY-NC-ND license (<http://creativecommons.org/licenses/by-nc-nd/4.0/>).

**Introdução**

A dor pós-operatória é um desconforto de extrema importância para os pacientes. Um dos métodos seguros e eficazes para controlar a dor pós-operatória é o tratamento regional com agentes anestésicos locais. Nos últimos anos, juntamente com o desenvolvimento de métodos de anestesia regional, o uso de anestésicos locais para analgesia pós-operatória tem sido cada vez mais difundido. Atualmente, a administração de injeção com dose única ou infusão contínua de anestésico local no espaço articular é considerada uma técnica de analgesia bem definida para analgesia perioperatória, especialmente em artroscopias de ombro e joelho.<sup>1</sup>

Contudo, também temos observado nos últimos anos um número crescente de pesquisas e relatos de casos sobre a exposição prolongada a anestésicos locais, isolados ou combinados com outras drogas como causa de danos aos condrocitos. Esse problema causou o surgimento de preocupações com essas técnicas.<sup>2</sup>

Devido ao efeito de alta potência e à ação prolongada, a bupivacaína é o agente preferido no uso clínico. Sabe-se

também que bupivacaína é um anestésico local que apresenta alto potencial para efeitos cardiotoxícos, miotóxicos e neurotóxicos.<sup>3-5</sup> A levobupivacaína é um enantiômero da bupivacaína pura S (-). Os efeitos cardiotoxícos da bupivacaína racêmica mostraram estar mais relacionados ao enantiômero R (+); como resultado, a levobupivacaína foi desenvolvida no intento de se obter um agente menos cardiotoxíco.<sup>6</sup>

Embora existam na literatura alguns estudos sobre os efeitos condrotóxicos de bupivacaína e levobupivacaína,<sup>7-9</sup> não há número suficiente de estudos que comparem as potenciais atividades apoptóticas de levobupivacaína e bupivacaína nos condrocitos. Em nosso estudo, o objetivo foi investigar e comparar os potenciais efeitos apoptóticos de bupivacaína e levobupivacaína sobre os condrocitos como um indicador de condrototoxicidade.

**Material e métodos**

Este estudo foi feito no Centro de Pesquisa Clínica e Experimental (Dekam) e nos Laboratórios de Patologia da

Universidade Erciyes, Turquia. Todas as aplicações foram feitas sob controle veterinário e de acordo com a Declaração Universal dos Direitos Internacionais dos Animais, após a aprovação da Comissão de Ética no Uso de Animais Experimentais da Universidade Erciyes (08-02-2012, n° 12/30).

## Desenho do experimento

Quarenta fêmeas de coelhos da raça Nova Zelândia ( $2,0 \pm 0,2$  kg) foram randomicamente divididas em dois grupos, cada grupo com 20 coelhos. Após seis horas (h) de jejum, uma injeção do agente anestésico cloridrato de cetamina ( $10 \text{ mg.kg}^{-1}$ ) foi aplicada por via intramuscular e a injeção intra-articular com o uso de uma seringa de insulina de 38G. O primeiro grupo (Grupo L) (Chirocaine® 0,5%; Nycomed Pharma AS, Elverum, Noruega) recebeu uma injeção de levobupivacaína a 0,5% (volume: 0,25 mL) na articulação do joelho posterior esquerdo. O segundo grupo (Grupo B) (Marcaine Spinal Heavy 0,5%; AstraZeneca, Istanbul, Turquia) recebeu uma injeção com a mesma concentração e volume de bupivacaína na articulação do joelho posterior esquerdo. Do mesmo modo, solução salina normal a 0,9% (0,25 mL) foi injetada na articulação do joelho posterior direito no grupo usado como controle (Grupo S). Após as injeções, os coelhos de cada grupo foram colocados em gaiolas e alojados na mesma sala com as mesmas condições experimentais de ciclo claro/escuro (12 h/12 h), temperatura e dieta para proporcionar as melhores condições de vida. No sétimo e 28° dias após as injeções intra-articulares, 10 coelhos escolhidos aleatoriamente em cada grupo foram mortos com aplicação de tiopental ( $150 \text{ mg.kg}^{-1}$ ) por via intraperitoneal. As articulações dos joelhos foram extraídas em condições assépticas sem danificar a cápsula articular. Em seguida, amostras de tecido de 1 cm de comprimento foram extraídas da cartilagem articular com um bisturi. Para os exames microscópicos de luz e imunofluorescência, amostras de tecido da cartilagem foram fixadas em solução de formalina neutra a 10% por 48 h. Após a fixação, os tecidos foram mantidos em parafina fundida a  $60^\circ\text{C}$  durante a noite. Seções de  $5 \mu\text{m}$  de espessura foram retiradas dos tecidos cartilagosos imersos em parafina. Para exame ao microscópio de luz, as seções foram coradas com hematoxilina e eosina (H&E). Além disso, as seções também foram coradas com um kit de detecção de apoptose (Millipore Tunel) para determinar a ativação apoptótica e examinadas em microscópio de fluorescência.

## Exames em microscópio de luz

Após fixação em formol neutro a 10% por 48 h, as amostras de tecido foram lavadas em água corrente e desidratadas em série alcoólica crescente (70%, 80%, 90%, 96% e 100%, respectivamente). Em seguida, os tecidos foram mantidos em xileno por 1 h em três recipientes separados na mesma concentração. Parafina líquida a  $60^\circ\text{C}$  foi adicionada a um molde de amostras de tecido para solidificar em temperatura ambiente durante a noite. As seções de tecido ( $5 \mu\text{m}$  de espessura) imersas em parafina foram obtidas com um micrótomo e mantidas duas vezes em xileno por 20 minutos (min) cada e depois hidratadas com concentrações de álcool a 90%, 80% e 70% durante 10 min, respectivamente.

Em seguida, as seções foram mantidas em água destilada por 5 min e coradas com hematoxilina por 8 min. Em seguida, as seções foram lavadas em soluções de ácido-álcool e coradas com eosina por 4 min. As seções foram desidratadas em álcool a concentrações de 70%, 80% e 90% e mantidas em xileno por 10 min, respectivamente. Depois de pingar uma gota de Entellan sobre os tecidos, as seções foram então cobertas com uma lamela e examinadas em um microscópio de luz (Olympus BX51, Japão).

## Estudos de imunofluorescência com exame microscópico

Seções de cinco micra de espessura foram colocadas em lâminas de Polisina (Thermo Scientific), mantidas em incubadora a  $60^\circ\text{C}$  por 1 h e depois submersas em xileno duas vezes por 10 min. Após a imersão em etanol a 99%, 96%, 70% e 50% por 5 min, respectivamente, as seções foram lavadas em PBS por 5 min. Proteinase-K foi gotejada sobre os tecidos e, após 15 min, as seções teciduais foram lavadas em água destilada duas vezes por 2 min. Subsequentemente, as seções foram colocadas em  $\text{H}_2\text{O}_2$  a 3% e depois lavadas em água destilada duas vezes por 5 min para remover a peroxidase endógena. As seções foram tratadas com tampão de equilíbrio, TdT Enzyme Stop/Wash Buffer e antidigoxigenina em conjugado, respectivamente. Após a coloração de contraste, as seções foram cobertas com um meio de cobertura.

Condensação nuclear e fragmentação foram consideradas como características de apoptose nas seções coradas por H&E sob exame em microscópio de luz. Os núcleos apoptóticos, que foram marcados como positivos pelo método Tunel com ampliação de  $40\times$  no microscópio de fluorescência, foram contados em 10 áreas diferentes selecionadas aleatoriamente por um patologista, cego para o experimento. O número de células apoptóticas foi determinado nos campos exibidos.<sup>10</sup>

## Análise estatística

Os valores dos dados expressos em média, desvio-padrão, mediana Q1-Q3, frequência e intervalo foram usados como estatística descritiva. A distribuição das variáveis foi controlada pelo teste de Shapiro-Wilk. O teste de Kruskal-Wallis foi usado para a análise de dados quantitativos e o teste *U* de Mann-Whitney foi usado para subanálise. Para medidas repetidas, o teste de Wilcoxon foi usado. Todas as análises foram feitas com o SPSS 22.0 e o valor de  $p < 0,05$  foi considerado como estatisticamente significativo.

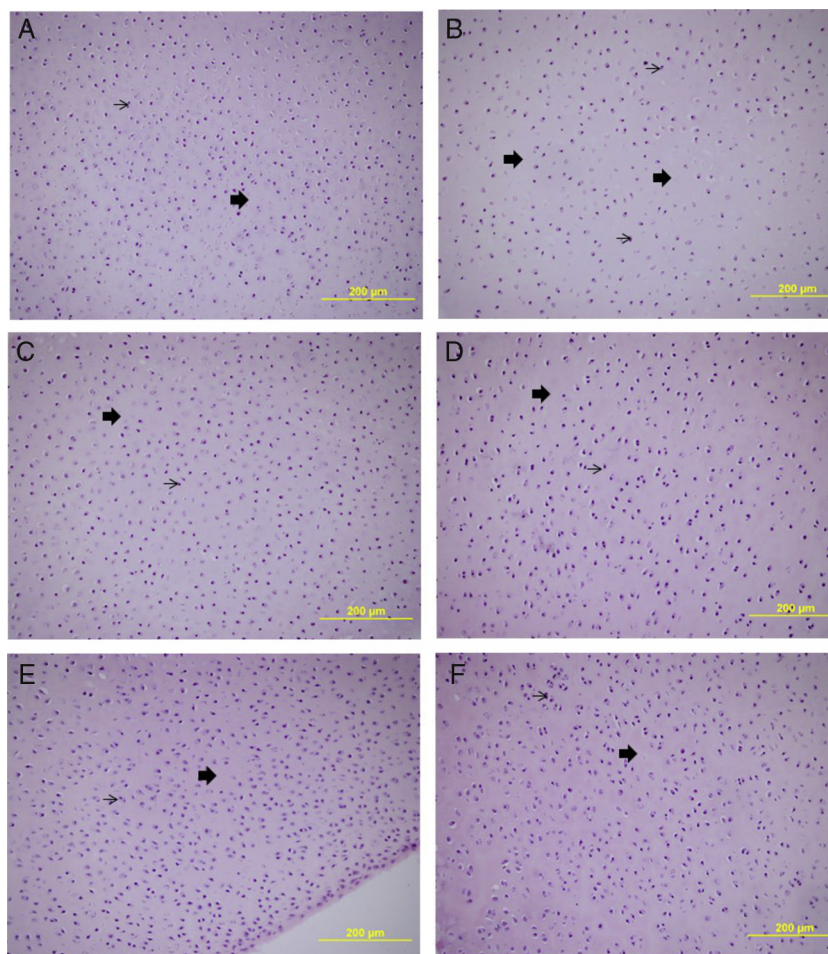
## Resultados

### Achados na microscopia de luz

Nenhuma infiltração de células inflamatórias foi observada nos condrócitos e sua matriz interterritorial (fig. 1A-F).

### Achados microscópicos na imunofluorescência

Como resultado do teste de imunofluorescência, condrócitos apoptóticos com média e desvio padrão por unidade de  $1,9 \pm 1,6$  e  $2,0 \pm 1,7$ , respectivamente, foram observados nas seções de tecido cartilaginoso do Grupo S após



**Figura 1** Vistas em microscópio de luz das amostras de tecido cartilaginoso colhidas nos dias 7 (A) e 28 (B) após injeção de salina normal a 0,9%. Vistas microscópicas das amostras de tecido cartilaginoso colhidas nos dias 7 (C) e 28 (D) após injeção de bupivacaína a 0,5%. Vistas microscópicas das amostras de tecido cartilaginoso colhidas nos dias 7 (E) e 28 (F) após injeção de levobupivacaína a 0,5% (H&E, 200 × ). Seta fina: condrócitos; Seta espessa: matriz interterritorial.

**Tabela 1** Taxa de alterações no número de células apoptóticas de acordo com os grupos ao microscópio de fluorescência

		Comparação dos resultados ao microscópio de fluorescência			
		Grupo B	Grupo L	Grupo S	p
Dia 7	Média ± DP	5,0 ± 3,1	2,7 ± 1,9 <sup>a</sup>	1,9 ± 1,6 <sup>a</sup>	0,000 <sup>b</sup>
	Mediana (Q1-Q3)	5 (3-7)	3 (1-4)	2 (1-3)	
Dia 28	Média ± DP	5,2 ± 3,5	3,3 ± 2,3 <sup>a</sup>	2,0 ± 1,7 <sup>a</sup>	0,000 <sup>b</sup>
	Mediana (Q1-Q3)	5 (3-7)	3 (1-5)	2 (1-3)	
Diferença	Média ± DP	0,2 ± 4,7	0,6 ± 2,9	0,1 ± 2,5	0,499 <sup>b</sup>
	Mediana (Q1-Q3)	0 (-3 a 4)	2 (1-3)	0 (-1 a 3)	
P		0,769 <sup>c</sup>	0,051 <sup>c</sup>	0,476 <sup>c</sup>	

<sup>a</sup> Diferença com o Grupo B/Diferença com o Grupo L.


<sup>b</sup> Kruskal-Wallis (teste U de Mann-Whitney).

<sup>c</sup> Teste de Wilcoxon.

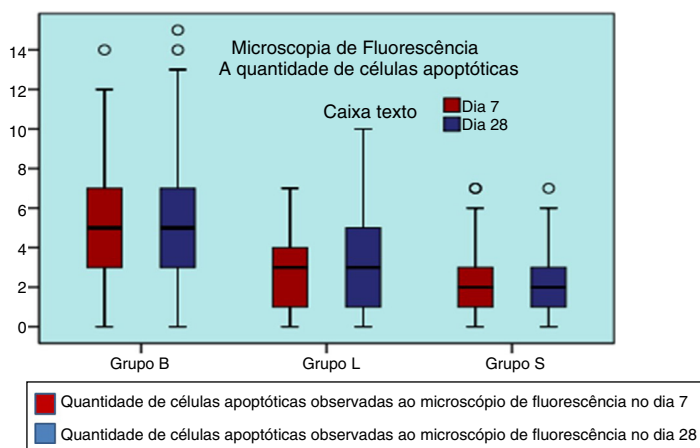
a injeção de solução salina normal a 9% nos dias 7 e 28 (tabela 1) (fig. 2A e B). Condrócitos apoptóticos com média e desvio-padrão por unidade de 5,0 ± 3,1 e 5,2 ± 3,5, respectivamente, foram observados nas seções de tecido cartilaginoso do Grupo B após a injeção de bupivacaína nos

dias 7 e 28 (tabela 1) (fig. 2C e D). Condrócitos apoptóticos com média e desvio-padrão por unidade de 2,7 ± 1,9 e 3,3 ± 2,3, respectivamente, foram encontrados nas seções de tecido cartilaginoso do grupo Grupo L após a injeção de levobupivacaína nos dias 7 e 28 (tabela 1) (fig. 2E e F).





**Figura 2** Vistas microscópicas de imunofluorescência das amostras de tecido cartilaginoso colhidas nos dias 7 (A) e 28 (B) após injeção de salina normal a 0,9%. Vistas da imunofluorescência das amostras de tecido cartilaginoso colhidas nos dias 7 (C) e 28 (D) após injeção de bupivacaína a 0,5%. Vistas da imunofluorescência das amostras de tecido cartilaginoso colhidas nos dias 7 (E) e 28 (F) após injeção de levobupivacaína a 0,5% (Tunel  $\times$  40, bar = 100  $\mu$ m). Seta fina, condrocitos; Seta espessa, matriz interterritorial; Estrela, células apoptóticas.



**Figura 3** Gráfico das alterações nos números de células apoptóticas de acordo com o exame de microscopia de fluorescência.

O número de células apoptóticas nos dias 7 e 28 foi significativamente maior no Grupo B do que nos grupos L e S ( $p < 0,05$ ) (tabela 1) (fig. 3), mas no Grupo L o número de células apoptóticas nos dias 7 e 28 foi significativamente maior do que no Grupo S ( $p < 0,05$ ) (tabela 1) (fig. 3). Não houve diferença estatística no número de células

apoptóticas nos grupos B, L e S nos dias 7 e 28 ( $p > 0,05$ ) (tabela 1).

### Discussão

Uma injeção de dose única ou infusão contínua de anestésico local no espaço articular é considerada uma técnica de

analgesia bem definida, especialmente em artroscopia de ombro e joelho, para proporcionar analgesia perioperatória.<sup>1</sup> Embora seja o agente preferido no uso clínico devido à sua alta potência e ação prolongada, a bupivacaína é um anestésico local conhecido por ter o maior potencial de efeito cardiotoxíco, neurotóxico e miotóxico.<sup>4,5</sup>

Estudos recentes relatam que o efeito condrotóxico de bupivacaína está relacionado à dose e à duração da aplicação e que é mais eficaz quando usada com epinefrina.<sup>11-13</sup> A levobupivacaína, um enantiômero S(-) puro da bupivacaína, é um novo anestésico local. Após a demonstração de que o efeito cardiotoxíco da bupivacaína racêmica estava mais relacionado aos isômeros R (+), a levobupivacaína foi desenvolvida no intuito de se obter um agente menos cardiotoxíco.<sup>4,6</sup>

Em nosso estudo, comparamos os efeitos condrotóxicos e apoptóticos de levobupivacaína e bupivacaína por serem amplamente usadas em cirurgias artroscópicas e conhecidas como agentes condrotóxicos. Os efeitos cardíacos adversos de bupivacaína dependem da interação entre os canais de Ca<sup>++</sup>, o fluxo de Ca<sup>++</sup> intracelular e a síntese de ATP na mitocôndria. Devido ao efeito moderado no equilíbrio de Ca<sup>++</sup> intracelular, a levobupivacaína foi defendida como um agente menos cardiotoxíco e miotóxico.<sup>4,14</sup>

Ao mesmo tempo, sabe-se que o comprometimento do equilíbrio de Ca<sup>++</sup> intracelular tem um papel na ativação de mecanismos apoptóticos.<sup>4</sup> Com base nesses resultados, a disfunção mitocondrial e a ativação da apoptose são responsáveis pela condrotoxicidade, resultam em condrólise e necrose.<sup>15</sup> Diferentemente da necrose, a apoptose, que é iniciada e regulada pela própria célula, é a forma mais comum de morte celular fisiológica. O processo apoptótico é iniciado via estresse, calor, hipóxia, radiação ionizada e substâncias químicas extracelulares e causa a morte celular pela ativação de uma cascata de sinais intracelulares.<sup>7</sup>

O papel do equilíbrio intracelular de Ca<sup>++</sup> tornou-se proeminente na identificação das propriedades cardiotoxícas e miotóxicas da levobupivacaína. Ao mesmo tempo, sabe-se que esse fator desempenha um papel no mecanismo de ativação apoptótica. Assim, aprovamos avaliar a ativação apoptótica e o número de células apoptóticas causadas por esses dois agentes anestésicos locais.<sup>5,16</sup> Muitos estudos que avaliaram os efeitos dos anestésicos locais na atividade apoptótica podem ser encontrados na literatura.<sup>15,17</sup>

Estudos demonstraram que os anestésicos locais causam apoptose em tecidos neurais e musculoesqueléticos, bem como em células renais, condrócitos e células endoteliais da córnea.<sup>7,8,17</sup>

A bupivacaína é considerada a maior responsável pela apoptose induzida por anestésicos locais. A bupivacaína desencadeia a apoptose, aumenta os níveis de Ca<sup>++</sup> intracelular e dizima a etapa de fosforilação oxidativa nas mitocôndrias sob condições *in vivo*. Muitos pesquisadores acham que a bupivacaína causa ativação apoptótica devido a sua natureza lipofílica.<sup>5,7,15,16</sup>

Park et al.<sup>6</sup> relataram que bupivacaína induz apoptose ao aumentar a produção de espécies reativas de oxigênio (*Reactive Oxygen Species* – ROS) e a ativação da caspase-3 e ao reduzir a Poly-ADP-Ribose Polimerase (PARP) em células de Schwann. A única pesquisa na literatura que investigou a ativação apoptótica causada pela levobupivacaína foi feita por Borazan et al.<sup>7</sup> Eles aplicaram lidocaína,

ropivacaína e levobupivacaína em coelhos por injeção intracamerar e examinaram o número de células apoptóticas Tunel-positivas nos dias 1 e 7. Esses pesquisadores relataram que todos os três agentes desencadearam o processo apoptótico na câmara anterior e causaram alterações morfológicas nas células endoteliais da córnea, mas consideraram que esse efeito foi temporário e totalmente eliminado após sete dias. Nauette-Gaulain et al.<sup>14</sup> relataram que a levobupivacaína, que tem as mesmas propriedades lipofílicas da bupivacaína, ativou o RyR e a bomba de Ca-ATPase no retículo sarcoplasmático para aumentar a quantidade de Ca<sup>++</sup> intracelular. Esses pesquisadores relataram que, embora bupivacaína tenha o mesmo caráter lipofílico de levobupivacaína, ela não mostrou o mesmo efeito. Eles explicaram que isso se deve às propriedades estereoespecíficas desses dois agentes. Além disso, não está claro que os fatores que determinam o efeito dos anestésicos locais sobre Ca<sup>++</sup> intracelular estejam ligados às suas propriedades lipofílicas ou estereosseletivas.

As articulações de joelhos de coelhos são descritas como bons modelos em estudos científicos relacionados a estruturas articulares. Portanto, usamos as articulações posteriores (direita e esquerda) de coelhos em nosso estudo, como usado em outros estudos semelhantes. O volume e a concentração dos anestésicos locais e da solução salina foram adaptados das doses de bupivacaína intra-articular usadas em humanos (0,25 mL, 0,5%).<sup>18</sup> As amostras de superfícies articulares injetadas com monoiodoacetato foram observadas como estáveis por 12 semanas em exames macroscópicos. A lise dos condrócitos superficiais foi determinada em uma semana e a lise dos condrócitos em todas as camadas foi identificada em quatro semanas em exame de fluorescência e microscopia de luz. O tempo ideal de detecção da apoptose dos condrócitos após a lesão foi de 7–10 dias.<sup>19,20</sup> Dogan et al.<sup>18</sup> relataram que as alterações histológicas nos condrócitos foram mínimas nas primeiras 24 h, mas depois essas mudanças aumentaram significativamente em 48 h e no décimo dia após a injeção. De acordo com essa informação, decidimos usar tecidos de cartilagem na primeira e quarta semanas após a injeção para detectar o número de células apoptóticas positivas com o uso do método Tunel.

Para determinar a apoptose em condrócitos, podemos sugerir a microscopia de luz convencional por ser a melhor maneira de definir as alterações histológicas típicas da apoptose, enquanto a microscopia de fluorescência é um método altamente específico e sensível para identificação de apoptose e a coloração com o método Tunel aumenta a sensibilidade da microscopia de fluorescência e torna as células pré-apoptóticas visíveis.<sup>21,22</sup> Embora a microscopia eletrônica de transmissão (MET) seja sensível para detectar as alterações celulares na apoptose, é um processo dispendioso que apresenta limitações.<sup>23</sup> Alterações apoptóticas no tecido cartilaginoso foram avaliadas com a coloração com H&E em microscopia de luz; por outro lado, o método de coloração Tunel, que nos permitiu fazer a avaliação de células pré-apoptóticas, foi usado para o exame de microscopia de fluorescência. Os efeitos inflamatórios desses agentes no tecido cartilaginoso não foram avaliados. Webb et al.<sup>24</sup> revisaram estudos relacionados aos efeitos condrotóxicos intra-articulares da bupivacaína e relataram que a analgesia contínua com bupivacaína no pós-operatório foi aplicada em

25 dos 27 casos de condrólise glenoumeral após tratamento artroscópico.

Chu et al.<sup>13</sup> estudaram os efeitos *in vitro* de bupivacaína no tecido cartilaginoso tanto em cultura celular quanto em explantes osteocondrais. Gomoll et al.<sup>11</sup> investigaram os efeitos de bupivacaína no tecido cartilaginoso ao aplicar uma infusão de bupivacaína por 48h através de um cateter inserido nas articulações glenoumerais de um modelo de ombro de coelho. Esses pesquisadores demonstraram a presença de condrotoxicidade, que foi caracterizada pela morte de condrócitos e diminuição no metabolismo dos condrócitos nos três estudos. Dragoo et al.<sup>12</sup> examinaram os efeitos da bupivacaína e lidocaína combinadas com epinefrina sobre a viabilidade dos condrócitos, aplicadas via bomba de infusão a amostras de cartilagem articular humana em cirurgias de artroplastia total de joelho. Esses pesquisadores determinaram uma diminuição significativa da viabilidade de condrócitos em culturas que foram expostas a anestésicos locais combinados com epinefrina. Além disso, o mesmo estudo mostrou que bupivacaína teve efeito mínimo sobre a viabilidade de condrócitos nas primeiras 48h e causou morte celular significativa em 72h quando combinada com epinefrina.

Em outro estudo *in vivo*, a supressão temporária da síntese de proteoglicanas em cartilagem articular porcina foi relatada após a aplicação de bupivacaína a 0,5% por três dias.<sup>25</sup> Nenhuma alteração permanente foi relatada na função da cartilagem em outro estudo *in vivo* que investigou resultados em longo prazo de condrotoxicidade por três meses após a fusão de bupivacaína em modelo de ombro de coelho. No entanto, um "aumento da atividade anabólica" que foi caracterizado pelo aumento da captação de sulfato e alto conteúdo de proteoglicanos na cartilagem exposta à bupivacaína, foi determinado no mesmo estudo. Esses resultados contraditórios sugeriram que a função da cartilagem foi interrompida temporariamente após a exposição à bupivacaína em modelos experimentais. Uma semana após a exposição à bupivacaína, o metabolismo da cartilagem foi reduzido, mas três meses após a exposição à bupivacaína o metabolismo da cartilagem foi melhorado e a atividade anabólica foi aumentada. Esse aumento na atividade anabólica e na síntese de proteoglicanos no período tardio pode ser avaliado como uma resposta reparadora do tecido cartilaginoso contra estímulos nocivos.<sup>26</sup> Dogan et al.<sup>18</sup> investigaram os efeitos de bupivacaína e neostigmina em tecido da cartilagem articular e tecido sinovial da articulação de joelhos de coelhos em seu estudo. Bupivacaína e neostigmina mostraram causar inflamação no tecido cartilaginoso e na membrana sinovial e também levaram a alterações estruturais nos condrócitos em estudos com modelos animais que usaram a articulação do joelho posterior de coelhos. Nesse estudo, observou-se que a bupivacaína causou inflamação mínima em 24 e 48h, mas causou inflamação moderada no tecido da cartilagem articular no décimo dia. Gomoll et al.<sup>11</sup> relataram que a concentração intra-articular de bupivacaína diminuiu após uma injeção de dose única, devido à sua rápida absorção e contribuição para a circulação sistêmica. Então, a hipótese dos pesquisadores foi que a infusão

contínua de bupivacaína pode causar a morte de mais condrócitos.

Em um estudo que avaliou os efeitos de bupivacaína, levobupivacaína e tramadol sobre a textura da cartilagem articular em joelhos de ratos, Beyzadeoğlu et al.<sup>9</sup> relataram que a condrotoxicidade de bupivacaína foi menos prejudicial do que a de levobupivacaína e tramadol e também sugeriram que os três anestésicos afetam negativamente a cartilagem articular e os condrócitos. Em estudo feito por Gomoll et al.,<sup>11</sup> a infusão contínua de bupivacaína foi relatada como mais condrotóxica do que a dose única de bupivacaína, embora Beyzadeoğlu et al.<sup>9</sup> tenham sugerido em seus estudos que levobupivacaína é mais condrotóxica do que bupivacaína.

Diferentemente desses pesquisadores, como no estudo feito por Doğan et al.<sup>18</sup> para investigar os efeitos de doses únicas de bupivacaína e neostigmina sobre as alterações inflamatórias na cartilagem de joelhos de coelhos, nós aplicamos o método do ensaio Tunel<sup>7,22</sup> por ser a escolha mais frequente para mostrar apoptose celular e usamos uma técnica de injeção de dose única intra-articular.

Além disso, usamos uma técnica de injeção intra-articular de dose única em nosso estudo e observamos mais ativação apoptótica do que no grupo salina nos dias 7 e 28. Por outro lado, também observamos que levobupivacaína apresentou menor ativação apoptótica do que bupivacaína. A baixa ativação apoptótica de levobupivacaína mostrou que levobupivacaína foi menos condrotóxica do que bupivacaína. O número de células apoptóticas com ambos os agentes anestésicos locais nos dias 7 e 28 foi significativamente maior do que com a solução salina ao exame microscópico de fluorescência.

Além disso, observamos que a ativação apoptótica de bupivacaína no tecido cartilaginoso no sétimo dia foi a mesma que no 28º dia. Por outro lado, observamos que a ativação apoptótica causada por levobupivacaína apresentou o nível mínimo no sétimo dia e que aumentou no 28ºoitavo, embora tenha sido menor do que a ativação apoptótica causada por bupivacaína no 28º dia. Esses resultados mostraram que os efeitos da ativação apoptótica causada por levobupivacaína foram menores do que os efeitos da ativação apoptótica causada por bupivacaína e que começaram mais lentamente.

Não observamos diferenças quando comparamos o número de células apoptóticas entre o grupo levobupivacaína e o grupo solução salina nos dias 7 e 28 ao exame de microscopia de fluorescência. Os núcleos fragmentados foram marcados com o método de coloração Tunel para serem visíveis especificamente sob microscopia de fluorescência. Portanto, acreditamos que as diferenças entre os resultados microscópicos de luz e fluorescência sejam devidas às diferenças metodológicas nas duas investigações.

Em conclusão, neste estudo, determinamos que levobupivacaína causa menos ativação apoptótica e de forma mais lenta do que bupivacaína. Embora nosso estudo deva ser apoiado com mais pesquisas, sugerimos que a levobupivacaína, que tem um efeito menos condrotóxico, poderia ser o agente preferido para a injeção de anestésico local

intra-articular para analgesia pós-operatória em pacientes submetidos à artroscopia.

## Financiamento

Todas as aplicações foram feitas sob o controle do veterinário de acordo com a Declaração Universal dos Direitos Internacionais dos Animais, após a aprovação do Comitê de Ética em Experimentação Animal da Universidade Erciyes (Data 10.02.2010 n° 10/22).

## Conflitos de interesse

Os autores declaram não haver conflitos de interesse.

## Referências

1. Zeidan A, Kassem R, Nahleh N, et al. Intraarticular tramadol bupivacaine combination prolongs the duration of postoperative analgesia after outpatient arthroscopic knee surgery. *Anesth Analg.* 2008;107:292–9.
2. Fester EW, Noyes FR. Postoperative chondrolysis of the knee: 3 case reports and a review of the literature. *Am J Sports Med.* 2009;37:1848–54.
3. Chu CR, Izzo NJ, Coyle CH, et al. The in vitro effects of bupivacaine on articular chondrocytes. *J Bone Jt Surg Br.* 2008;90:814–20.
4. Casati A, Putzu M. Bupivacaine, levobupivacaine and ropivacaine: are they clinically different? *Best Pract Res Clin Anaesthesiol.* 2005;19:247–68.
5. Zink W, Seif C, Bohl JRE, et al. The acute myotoxic effects of bupivacaine and ropivacaine after continuous peripheral nerve blockades. *Anesth Analg.* 2003;97:1173–9.
6. Park CJ, Park SA, Yoon TG, et al. Bupivacaine induces apoptosis via ROS in the Schwann cell line. *J Dent Res.* 2005;84:852–7.
7. Borazan M, Karalezli A, Oto S, et al. Induction of apoptosis of rabbit corneal endothelial cells by preservative-free lidocaine hydrochloride 2%, ropivacaine 1%, or levobupivacaine 0.75%. *J Cataract Refract Surg.* 2009;35:753–8.
8. Grishko V, Xu M, Wilson G, et al. Apoptosis and mitochondrial dysfunction in human chondrocytes following exposure to lidocaine, bupivacaine, and ropivacaine. *J Bone Joint Surg Am.* 2010;92:609–18.
9. Beyzadeoğlu T, Torun Köse G, Ekinci ID, et al. Cytotoxicity of local anesthetics to rats' articular cartilage: an experimental study. *Acta Orthop Traumatol Turc.* 2012;46:201–7.
10. Natori S, Selzner M, Valentino KL, et al. Apoptosis of sinusoidal endothelial cells occurs during liver preservation injury by a caspase-dependent mechanism. *Transplantation.* 1999;68:89–96.
11. Gomoll AH, Kang RW, Williams JM, et al. Chondrolysis after continuous intra-articular bupivacaine infusion: an experimental model investigating chondrotoxicity in the rabbit shoulder. *Arthroscopy.* 2006;22:813–9.
12. Dragoo JL, Korotkova T, Kanwar R, et al. The effect of local anesthetic administered via pain pump on chondrocyte viability. *Am J Sports Med.* 2008;36:1484–8.
13. Chu CR, Izzo NJ, Papas NE, et al. In vitro exposure to 0.5% bupivacaine is cytotoxic to bovine articular chondrocytes. *Arthroscopy.* 2006;22:693–9.
14. Nouette-Gaulain K, Sirvent P, Canal-Raffin M, et al. Effects of intermittent femoral nerve injections of bupivacaine, levobupivacaine and ropivacaine on mitochondrial energy metabolism and intracellular calcium homeostasis in rat psoas muscle. *Anesthesiology.* 2007;106:1026–34.
15. Boselli E, Duflou F, Debon R, et al. The induction of apoptosis by local anesthetics: a comparison between lidocaine and ropivacaine. *Anesth Analg.* 2003;96:755–6.
16. Unami A, Shinohara Y, Ichikawa T, et al. Biochemical and microarray analyses of bupivacaine induced apoptosis. *J Toxicol Sci.* 2003;28:77–94.
17. Lee HT, Xu H, Siegel CD, et al. Local anesthetics induce human renal cell apoptosis. *Am J Nephrol.* 2003;23:129–39.
18. Doğan N, Erdem AF, Erman Z, et al. The effects of bupivacaine and neostigmine on articular cartilage and synovium in the rabbit knee joint. *J Int Med Res.* 2004;32:513–9.
19. Kuwata K, Sato S, Era S, et al. Cross relaxation times of normal and biochemically induced osteoarthritic rabbit knee cartilages. *Jpn J Physiol.* 1997;47:291–7.
20. Kockx MM, Muhring J, Knaapen MW, et al. RNA synthesis and splicing interferes with DNA in situ end labeling techniques used to detect apoptosis. *Am J Pathol.* 1998;152:885–8.
21. Mountz JD, Zhou T. Apoptosis and autoimmunity. In: Koopman WJ, editor. *A textbook of rheumatology: arthritis and allied conditions.* Philadelphia: Lippincott Williams & Wilkins; 2001.
22. Amaniti E, Drampa F, Kouzi-Koliakos K, et al. Ropivacaine myotoxicity after single intramuscular injection in rats. *Eur J Anesth.* 2006;23:130–5.
23. Stahelin BJ, Marti U, Solioz M, et al. False positive staining in the TUNEL assay to detect apoptosis in liver and intestine is caused by endogenous nucleases and inhibited by diethylpyrocarbonate. *Mol Pathol.* 1998;51:204–8.
24. Webb ST, Ghosh S. Intraarticular bupivacaine: potentially chondrotoxic? *Br J Anaesth.* 2009;102:439–41.
25. Fulkerson JP, Damiano P. Effect of prostaglandin E2 on adult pig articular cartilage slices in culture. *Clin Orthop Relat Res.* 1983;179:266–9.
26. Gomoll AH, Yanke AB, Kang RW, et al. Long-term effects of bupivacaine on cartilage in a rabbit shoulder model. *Am J Sports Med.* 2009;37:72–7.