



REVISTA BRASILEIRA DE ANESTESIOLOGIA

Publicação Oficial da Sociedade Brasileira de Anestesiologia
www.sba.com.br



ARTIGO CIENTÍFICO

Comparação das técnicas transforaminal e interlaminar de injeções epidurais de esteroides para o tratamento de dor lombar crônica



Serbüilent Gökhan Beyaz

Sakarya University, Faculty of Medicine, Department of Anesthesiology and Pain Medicine, Sakarya, Turquia

Recebido em 21 de maio de 2015; aceito em 22 de junho de 2015

Disponível na Internet em 30 de setembro de 2016

PALAVRAS-CHAVE

Transforaminal;
Interlaminar;
Dor lombar;
Injeção espinal;
Complicação

Resumo

Desenho do estudo: Estudo transversal.

Objetivo: Comparamos os desfechos de 12 meses de injeções peridurais de esteroides usando a técnica transforaminal (IPETF) guiada por fluoroscopia com as injeções peridurais de esteroides usando a técnica interlaminar (IPEIL) para o tratamento da dor lombar crônica. A dor lombar crônica é uma doença multifatorial com muitas etiologias possíveis. Relata-se que a prevalência de dor na coluna durante a vida é de 65%-80% no pescoço e parte inferior das costas. A injeção peridural de corticosteroides é uma intervenção comumente usada para controlar a dor crônica da coluna vertebral.

Métodos: Pacientes que não obtiveram benefício de tratamentos anteriores foram incluídos neste estudo. As injeções foram realizadas de acordo com os achados em Ressonância Magnética (RM) ao nível mais próximo da patologia lombar; 173 pacientes receberam IPEIL e 126 pacientes receberam IPETF. Todos os pacientes foram acompanhados regularmente por 12 meses, usando uma escala numérica verbal (ENV) para a classificação. Achados em RM, complicações, escores ENV e índices de satisfação foram registrados.

Resultados: Patologia em disco lombar foi o problema mais frequentemente encontrado. IPEIL foi preferido ao nível intervertebral de L4-L5. Os escores da ENV diminuíram significativamente durante o período de 12 meses em comparação com os valores basais ($p < 0,001$). Não houve diferenças significativas entre os dois grupos de acordo com a ENV e os índices de satisfação ($p > 0,05$). Não houve grandes complicações, mas houve complicações menores em 22 (12,7%) no grupo IPEIL e 12 (9,5%) no grupo IPETF.

Conclusões: Este estudo mostrou que IPEIL pode ser tão eficaz como IPETF quando realizadas ao nível mais próximo da patologia lombar usando a fluoroscopia em intervalos de 12 meses.

© 2016 Sociedade Brasileira de Anestesiologia. Publicado por Elsevier Editora Ltda. Este é um artigo Open Access sob uma licença CC BY-NC-ND (<http://creativecommons.org/licenses/by-nc-nd/4.0/>).

E-mail: sgbeyaz@gmail.com

<http://dx.doi.org/10.1016/j.bjan.2016.09.010>

0034-7094/© 2016 Sociedade Brasileira de Anestesiologia. Publicado por Elsevier Editora Ltda. Este é um artigo Open Access sob uma licença CC BY-NC-ND (<http://creativecommons.org/licenses/by-nc-nd/4.0/>).

KEYWORDS

Transforaminal;
Interlaminar;
Low back pain;
Spinal injection;
Complication

Comparison of transforaminal and interlaminar epidural steroid injections for the treatment of chronic lumbar pain**Abstract**

Study design: A cross-sectional study.

Objective: We compared the 12 month outcomes of fluoroscopically guided transforaminal epidural steroid injections with interlaminar epidural steroid injections for the treatment of chronic lumbar spinal pain. Chronic lower back pain is a multifactorial disorder with many possible etiologies. The lifetime prevalence of spinal pain is reportedly 65–80% in the neck and lower back. Epidural injection of corticosteroids is a commonly used intervention for managing chronic spinal pain.

Methods: Patients who did not benefit from previous treatments were included in this study. Injections were performed according to magnetic resonance imaging findings at the nearest level of lumbar pathology; 173 patients received interlaminar epidural steroid injections and 126 patients received transforaminal epidural steroid injections. All of the patients were regularly followed up for 12 months using a verbal numeric rating scale. Magnetic resonance imaging findings, complications, verbal numeric rating scale, and satisfaction scores were recorded.

Results: Lumbar disk pathology was the most frequently encountered problem. The interlaminar epidural steroid injections were preferred at the L4–L5 intervertebral level. Verbal numeric rating scale scores significantly decreased during the 12-month period compared to basal scores ($p < 0.001$). Significant differences between the two groups according to verbal numeric rating scale and satisfaction scores were not observed ($p > 0.05$). There were no major complications; however, the interlaminar epidural steroid injections group had 22 (12.7%) minor complications, and the transforaminal epidural steroid injections group had 12 (9.5%) minor complications. *Conclusions:* This study showed that interlaminar epidural steroid injections can be as effective as transforaminal epidural steroid injections when performed at the nearest level of lumbar pathology using fluoroscopy in 12-month intervals.

© 2016 Sociedade Brasileira de Anestesiologia. Published by Elsevier Editora Ltda. This is an open access article under the CC BY-NC-ND license (<http://creativecommons.org/licenses/by-nc-nd/4.0/>).

Introdução

A dor lombar, com ou sem dor no membro inferior, é o problema mais comum entre os distúrbios causados por dor aguda e crônica e tem implicações significativas.¹⁻³ A dor lombar crônica é uma doença multifatorial, com muitas etiologias possíveis.^{4,5} A prevalência de dor na coluna é declaradamente 65-80% cervical e lombar.⁶ Kuslich et al.⁷ identificaram discos intervertebrais, articulações facetárias, ligamentos, fâscias, músculos e raiz nervosa dural como os tecidos capazes de transmitir dor lombar.

Hérnia de disco intervertebral, estenose espinhal, degeneração do disco intervertebral sem hérnia de disco, espondilolistese degenerativa com estenose e síndrome pós-cirurgia lombar são os diagnósticos mais comuns de dor lombar e sintomas em membro inferior.¹

A dor relacionada ao disco é causada por degeneração ou hérnia de disco ou efeitos bioquímicos, incluindo a inflamação. A degeneração de disco intervertebral em humanos é um problema clínico importante e a principal causa de dor e incapacidade, resulta em custos médico-hospitalares significativos. O processo degenerativo em discos intervertebrais está associado a uma série de alterações bioquímicas e morfológicas que se combinam para alterar as propriedades biomecânicas do segmento motor. A degeneração do disco, com ou sem hérnia, pode levar à dor lombar.⁸

Em geral, a etiologia da dor lombar inclui não apenas a compressão mecânica de nervos, mas também o comprometimento vascular, a inflamação e os mecanismos bioquímicos e neurais. A neurotoxicidade também foi atribuída a vários agentes, incluindo a fosfolipase A2 e o fator de necrose tumoral, que podem desempenhar papéis essenciais em lesões da raiz nervosa induzida por disco intervertebral.^{9,10}

A injeção peridural de corticosteroides é uma das intervenções mais usadas para controlar a dor espinhal crônica.^{1-5,11,12} Contudo, não há dados clínicos disponíveis sobre aplicações peridurais de esteroides na Turquia. Atualmente, injeções peridurais são intervenções feitas com frequência nos Estados Unidos e mais de um milhão de injeções peridurais de esteroides são feitas anualmente em todo o mundo.^{1,2,11}

Das várias abordagens disponíveis para obter acesso ao espaço peridural lombar, a técnica interlaminar é comumente usada, seguida pela técnica de injeções peridurais de esteroides via transforaminal e caudal.^{3,6} Há uma ênfase crescente sobre as injeções alvoespecíficas monitoradas por fluoroscopia para melhorar os resultados do tratamento; portanto, os projetos atuais de estudo enfocam as técnicas de injeção transforaminal monitorada por fluoroscopia, que têm a vantagem teórica de levar o injetável ao local da patologia no espaço peridural anterior.¹³

Neste estudo, comparamos as técnicas de injeção peridural de esteroides interlaminar (IPEIL) e injeção peridural de

esteroides transforaminal (IPETF), ambas monitoradas por fluoroscopia, durante um per odo de tratamento de 12 meses para a dor lombar cr nica.

M todos

Este estudo de corte transversal foi aprovado pelo Comit  de  tica da Faculdade de Medicina da Universidade de Sakarya (n  2012/45). Foram avaliados 364 pacientes tratados com injeç es peridurais de esteroides para dor lombar cr nica. Todos receberam informa o sobre as intervenç es e assinaram o termo de consentimento informado.

Os crit rios de inclus o foram: um m nimo de seis meses de dor lombar; sintomas de dor em extremidade inferior, unilateral ou bilateral, e aus ncia de respostas positivas a tratamentos m dicos ou fisioterapias. Os tratamentos m dicos inclu ram anti-inflamat rios n o esteroides e, em alguns casos, opioides. As fisioterapias inclu ram repouso inicial em leito e fisioterapia passiva, seguidas de programa de exerc cios com base em extens o e exerc cios isom tricos leves para fortalecer o n cleo do corpo, se n o houvesse al vio da dor ap s duas semanas de tratamentos m dicos. Os pacientes foram examinados clinicamente para patologias lombares. Um radiologista experiente confirmou as patologias com resson ncia magn tica (RM). Os crit rios de exclus o foram: pacientes que recusaram as intervenç es, n o foram submetidos   cirurgia lombar, gravidez, qualquer contra-indica o para as intervenç es (coagulopatias, sepsis ou alergias a medicamentos ou material de contraste), aqueles que foram submetidos a intervenç es lombares em outras cl nicas, cirurgia lombar pr via e apresentavam d ficits neurol gicos ou s ndrome da cauda equina.

Todos os pacientes foram examinados e os exames de imagem foram revistos pelo autor antes das injeç es. A escolha do uso da t cnica transforaminal ou interlaminar foi determinada pelo primeiro autor sem ordem predeterminada. Os pacientes que apresentaram dor radicular e resultados positivos na RM em um ou dois n veis foram submetidos   IPETF. Os pacientes que apresentaram dor radicular, dor lombar e achados na RM em um ou dois n veis foram submetidos   IPEIL. Na  poca dos procedimentos, o autor n o tinha prefer ncia pessoal por qualquer t cnica.

Todas as injeç es foram administradas de modo semelhante. Hemogramas de rotina, par metros bioqu micos e de coagula o foram avaliados para confirmar que estavam dentro da normalidade e, subsequentemente, os pacientes foram levados para a sala de cirurgia. Todas as injeç es foram administradas pelo mesmo anestesiolista e preferimos 6-8 horas de jejum no dia das injeç es. Todos os procedimentos foram feitos com monitora o por fluoroscopia com braço m vel em C. Imagens anteroposteriores (AP) iniciais foram obtidas para identificar o n vel e o espaço interlaminar com o paciente em prona o e uma almofada alta (10 cm) foi colocada sob o seu abd men. Com o paciente sobre a mesa de fluoroscopia, o monitoramento padr o da anestesia (press o arterial n o invasiva, ox metro de pulso, ECG) foi feito e NaCl a 0,9% foi iniciado por via intravenosa. O local da injeç o foi preparado com uma solu o antiss ptica   base de iodo e anestesiado com priloca na a

2% (0,5 mL) injetada na pele e tecido subcut neo; midazolam (1-2 mg) e fentanil (25-50 µg) foram administrados para seda o consciente.

Para a t cnica IPETF, uma agulha curva romba de calibre 20G (Epimed , Johnstown, Nova Iorque, EUA) foi usada. O ponto alvo foi acessado pela abordagem do tri ngulo seguro subpedicular^{14,15} na posi o obl qua. Em todas as aplica es de IPEIL, uma mistura de 80 mg de triancinolona acetona em bupivaca na a 0,25% foi usada. Ap s posicionar a agulha no ponto alvo, foram injetados 0,5-2 mL de material de contraste n o i nico (Iomeron 300, Patheon, It lia S.p.A.) para determinar se havia vazamento vascular ou distribu o intratecal. Ap s observar o padr o correto de fluxo peridural anterior em imagens obl qua, anteroposterior e lateral, 4 mL da mistura foram injetados se a IPETF fosse feita para um  nico n vel. Se a IPETF fosse feita para mais de um n vel, 2 mL da mistura para cada n vel eram injetados, mas a dose total de esteroides foi mantida constante; isto  , 8 mL de 80 mg de triancinolona acetona em mistura de bupivaca na a 0,25% foram administrados para todos os n veis. Em caso de vazamento vascular, o local da agulha era ligeiramente reposicionado e novamente controlado por material de contraste. Se o vazamento vascular persistisse, o procedimento era cancelado para aquele n vel. Se a intervenç o fosse feita para mais de um n vel, a inje o incorreta da mistura residual no n vel subsequente era evitada mediante lavagem da agulha com isot nico est ril ap s cada n vel.

Para a t cnica IPEIL, uma agulha Tuohy de calibre 18G (3½ ou 5 pol) foi avançada diretamente perpendicular   pele em uma dire o de posterior a anterior, com o uso da t cnica da perda de resist ncia ao ar para identificar o espaço peridural. Em casos nos quais os m todos tradicionais n o conseguiram alcanar o espaço peridural, a abordagem parassagital foi preferida. Ap s aspira o negativa para l quido cefalorraquidiano e sangue, 2 mL de material de contraste n o i nico foram injetados para documentar a propaga o apropriada do contraste no espaço peridural. Em seguida, uma combina o de 8 mL dos 80 mg de triancinolona acetona com 3 mL de bupivaca na a 0,25% foi injetada no espaço epidural.

Ap s a intervenç o, os pacientes repousaram na mesa por cinco minutos e foram depois transportados para a sala de recupera o, onde permaneceram por duas horas, se n o houvesse complica es. As complica es ocorridas durante o procedimento foram registradas. Solicitamos aos pacientes que sentassem, levantassem e andassem antes da avalia o da dor, com o uso de uma escala num rica verbal (ENV) de 0 a 10. Todos os dados obtidos foram registrados nos prontu rios dos pacientes. Os pacientes que receberam alta hospitalar foram recomendados a retornar imediatamente   nossa cl nica de dor, caso uma situa o inesperada ocorresse. Nos dias de acompanhamento (um, tr s, seis, nove e 12 meses ap s a inje o), os pacientes foram entrevistados no hospital e prov veis efeitos terap uticos, escore ENV e complica es foram registrados. Al m disso, idade, sexo e achados na RM foram registrados nos prontu rios dos pacientes para avalia es p s-intervenç o. O  ndice de satisfa o do paciente (*Modified North American Spine Society* [NASS]) foi registrado com o uso de uma escala de quatro pontos (tabela 1).

Tabela 1 Índice de satisfação do paciente de acordo com o questionário modificado da *North American Spine Society*

Índice	
Ruim	Nenhuma mudança nas reclamações; ainda pior
Moderado	Esteróide peridural me ajudou, mas eu não vou fazer esse procedimento novamente
Bom	A maioria das queixas foi aliviada e eu voltaria a fazer esse procedimento se minhas queixas reaparecessem.
Perfeito	Esteróide peridural me deixou satisfeito e correspondeu às minhas expectativas

Análise estatística

Todos os dados foram analisados com o programa estatístico SPSS versão 15.0 para Windows. O teste de Kolmogorov-Smirnov foi usado para determinar se os dados demográficos tinham sido normalmente distribuídos. O teste do qui-quadrado foi usado para comparar os índices de satisfação e as complicações entre os grupos. O teste paramétrico Anova por análise de medidas repetidas foi usado para avaliar a melhoria dos escores ENV antes e depois do procedimento. O teste *t* de Student para amostras independentes foi usado para as diferenças na redução da dor entre os dois grupos. Os dados foram expressos em média \pm desvio padrão (DP).

Resultados

No presente estudo, 364 pacientes foram inscritos entre abril de 2013 e outubro 2014 para injeção peridural. Desses, 23 não compareceram ao hospital, um recusou a intervenção na mesa de operação, seis não puderam ser contatados por telefone e 36 tinham história médica anterior de cirurgia lombar. O número de pacientes com dados completos foi de 299. A distribuição desses pacientes de acordo com o mês de acompanhamento pós-injeção foi 299 (100%), 238 (79,6%), 211 (70,6%), 171 (57,2%) e 114 (38,1%), respectivamente.

No total, 299 pacientes receberam 485 intervenções. Os pacientes foram alocados em dois grupos de acordo com a técnica de injeção de esteroide usada. O grupo da técnica transforaminal (grupo IPETF) consistiu em 126 pacientes com 266 injeções, incluindo injeções repetidas, e o grupo da técnica interlaminar (grupo IPEIL) consistiu em 173 pacientes com 219 injeções, incluindo injeções repetidas. A média foi de 54,66 (11,69) anos (variação de 23-85). Os dados demográficos não revelaram diferenças significativas entre os grupos (tabela 2).

Quando as imagens de RM foram avaliadas, várias patologias foram detectadas, como hérnia de disco, degeneração da coluna vertebral, espondilolistese, hipertrofia facetária e estenose espinhal. As patologias de disco foram divididas em quatro tipos; abaulamento, protrusão, extrusão e sequestro. O nível mais afetado foi L4-L5 (tabela 3). Abaulamento discal foi a patologia mais comum e nenhum sequestro discal foi detectado; 144 pacientes apresentaram somente patologias de disco. Além de patologias de disco, 64 pacientes apresentaram alterações degenerativas, 125 degeneração

Tabela 2 Características demográficas dos grupos

	IPEIL (n = 173)	IPETF (n = 126)	<i>p</i> ^a
Idade, anos	58,08 (13,49)	51,45 (12,50)	0,001
Sexo M/F	50/123	41/85	0,623
Peso	69,38 (10,25)	66,48 (11,84)	0,527
Altura	161 (8,7)	164 (11,6)	0,376
Número de injeções	173	219	0,001
Duração da dor, anos	2,2	1,9	0,172

IPEIL, injeções de esteróides peridurais lombares; IPETF, injeção peridural de esteróides transforaminal.

^a Teste do qui-quadrado.

Tabela 3 Achados em RM de 299 pacientes submetidos à IPEIL

	IPEIL, n (%)	IPETF, n (%)	<i>p</i> ^a
L1-L2			0,526
Abaulamento	10 (71,4)	10 (55,5)	
Protrusão	4 (28,6)	8 (44,5)	
Extrusão	0	0	
L2-L3			0,445
Abaulamento	27 (71,05)	29 (60,41)	
Protrusão	11 (28,95)	18 (37,51)	
Extrusão	0	1 (2,08)	
L3-L4			0,234
Abaulamento	48 (71,64)	44 (58,66)	
Protrusão	18 (28,36)	28 (37,33)	
Extrusão	1 (1,49)	3 (4,01)	
L4-L5			0,085
Abaulamento	50 (58,14)	45 (42,45)	
Protrusão	35 (40,69)	58 (54,71)	
Extrusão	1 (1,17)	3 (2,84)	
L5-S1			0,200
Abaulamento	41 (50,61)	33 (37,08)	
Protrusão	37 (45,68)	51 (57,30)	
Extrusão	3 (3,71)	5 (5,62)	

Dados expressos em n (%). IPEIL, injeções de esteróides peridurais lombares; IPETF, injeção peridural de esteróides transforaminal.

^a Teste do qui-quadrado.

difusa, 73 estenose espinal de vários tipos e 27 hipertrofia de facetas articulares.

L4-L5 foi o nível mais injetado em ambos os grupos (tabela 4). A média dos escores na ENV pré-injeção do grupo IPEIL foi de 7,8 (1,9) e no grupo IPETF de 7,6 (2,2). Os escores na ENV pós-injeção de em ambos os grupos em um, três, seis, nove e 12 meses também diminuíram ($p < 0,001$, fig. 1). Embora os escores na ENV tenham aumentado gradualmente após o primeiro mês, nenhuma diferença significativa pôde ser detectada. Os escores na ENV e os índices de satisfação não foram significativamente diferentes entre os grupos ($p > 0,05$ para ambos).

Complicações catastróficas não foram observadas em ambos os grupos. O grupo IPEIL apresentou 22 (12,7%) complicações menores e o grupo IPETF 12 (9,5%)

Tabela 4 Aplicações repetidas das injeções de esteroides peridural lombar

	Injeção única	Injeção repetida uma vez	Injeção repetida duas vezes	Total de injeções
IPETF				
Um nível	26/26	16/32	-	42/58
Dois níveis	70/140	11/44	4/24	85/208
IPEIL				
Um nível	130/130	40/80	3/9	173/219

IPEIL, injeções de esteroides peridurais lombares; IPETF, injeção peridural de esteroides transforaminal. Dados expressos em número de pacientes/número de injeções.

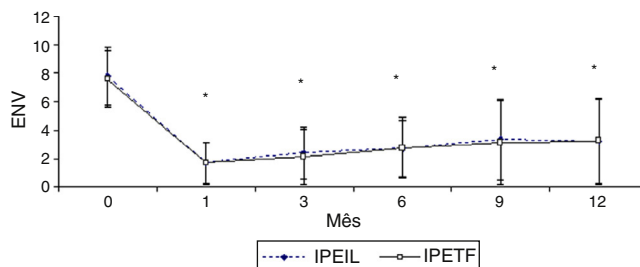


Figura 1 Escores ENV pós-injeção em ambos os grupos em 1, 3, 6, 9 e 12 meses.

Tabela 5 Distribuição das complicações para IPEIL e IPETF

	IPEIL (n = 173)	IPETF (n = 126)
Punção dural	4 (2,31%)	3 (2,38%) ^a
Cefaleia pós-punção dural	1 (0,57%)	-
Bloqueio subdural	3 (1,73%)	3 (1,59%)
Aumento da dor transitória	3 (1,73%)	3 (2,38%)
Parestesia transitória	8 (4,62%)	3 (2,38%)
Soluço	1 (0,57%)	-
Irregularidades menstruais	1 (0,57%)	-
Reação vasovagal	1 (0,57%)	-
Total	22 (12,7%)	12 (9,5%)

IPEIL, injeção peridural de esteroides interlaminar; IPETF, injeção peridural de esteroides transforaminal.

Dados expressos em n (%).

^a Houve difusão intratecal do meio de contraste em três pacientes com punção dural.

complicações menores (tabela 5). Durante o período de terapia, três pacientes do grupo IPEIL (1,73%) e oito do grupo IPETF (6,35%) foram submetidos à cirurgia lombar.

Discussão

Este estudo foi feito para avaliar e comparar os efeitos de duas técnicas diferentes de injeção de esteroides peridural lombar. A duração do período de estudo foi de 12 meses e a população do estudo incluiu pacientes com dor lombar crônica.

A análise pré-procedimento das informações do paciente não mostrou diferença significativa na duração dos sintomas entre os dois grupos. A média de idade do grupo IPEIL foi significativamente maior do que a do grupo IPETF. Os escores na ENV pré-intervenção do grupo IPEIL foram maiores do

que os do grupo IPETF, embora sem significância estatística. Quanto aos parâmetros comparáveis, os resultados da RM não foram significativamente diferentes entre os dois grupos (tabela 3).

Em 12 meses de acompanhamento, os escores ENV diminuíram de modo significativo após as injeções peridurais de esteroides em ambos os grupos. Essa diminuição foi refletida clinicamente à medida que os índices de satisfação aumentaram. A maioria dos pacientes (85,1%) melhorou após a injeção e expressa melhoria no bem-estar. Contudo, os sintomas pioraram em 13,9% dos pacientes, que classificaram suas condições como ruins.

Em outro estudo recente, a injeção interlaminar proporcionou um alívio superior da dor em até 92% dos pacientes, enquanto a injeção transforaminal proporcionou alívio da dor em até 90,5% dos pacientes; porém, a condição piorou após IPETF em 9,5% dos pacientes. Isso indica que, em grande parte, ambas as injeções de esteroides proporcionaram o alívio da dor.¹⁶ A diminuição dos escores na ENV do grupo IPETF não foi significativamente diferente daquela do grupo IPEIL. Os altos índices de satisfação podem ser explicados pela injeção do material próxima ao local da patologia. Por outro lado, o grupo IPEIL consistiu em pacientes idosos com patologias em múltiplos níveis e condições mais complexas, o que pode ter contribuído para as diferenças.

O presente estudo é importante porque ambos os grupos apresentaram índices semelhantes e elevados de satisfação (85,1%), o que pode ser devido à fluoroscopia eficaz ou à proximidade do local da injeção. Em 2002, Wang et al.¹⁷ fizeram um estudo com 69 pacientes com hérnia de disco lombar sintomática. No acompanhamento após as injeções peridurais de esteroides, a dor radicular foi reduzida durante 20-27 meses e a intervenção cirúrgica foi evitada durante esse período.

Em 2007, Acherman et al.¹⁸ fizeram um estudo com 90 pacientes, compararam as técnicas transforaminal, interlaminar e caudal e concluíram que a técnica transforaminal foi a mais eficaz. No entanto, os resultados foram semelhantes nos três grupos (IPETF, IPEIL e caudal). Cada grupo era composto por 30 pacientes; 13 do grupo IPETF e 12 do grupo IPEIL não ficaram satisfeitos e apenas um paciente apresentou melhoria. O nível do local da patologia em IPEIL foi o mesmo para todos os pacientes, o que pode ter causado as diferenças.

No presente estudo, não houve diferença significativa entre os níveis IPETF e IPEIL, como mostrado na tabela 5.

Em 2006, Schaufele et al.¹³ fizeram um estudo com 20 pacientes, compararam as duas técnicas de injeção peridural de esteroides e concluíram que a IPETF foi mais eficaz. No entanto, há limitações significativas em seu estudo: o número da população era muito pequeno ($n=20$) e a idade dos pacientes era desconhecida. A semelhança com o presente estudo é que o esteroide foi injetado no mesmo nível da patologia lombar. Em 2004, Butterman¹⁹ comparou a cirurgia com IPEIL com o uso da grande hérnia de disco intervertebral (hérnia > 25% da área seccional do canal vertebral). IPEIL proporcionou um tratamento eficaz em 42-56% dos pacientes e aliviou a dor temporariamente durante seis semanas antes da cirurgia. Em estudo de revisão feito em 1995, Koes et al.²⁰ revisaram oito estudos randômicos que avaliaram a eficácia da técnica IPEIL em hérnia de disco, dor ciática ou radiculopatia na coluna lombar. Dos oito ensaios randomizados que avaliaram a radiculite lombar, cinco foram positivos para o alívio em curto prazo, enquanto apenas um estudo foi positivo para o alívio em longo prazo. Em 2003, Boswell et al.⁴ conduziram uma revisão sistemática de pacientes submetidos à IPEIL e relataram ausência de efeitos colaterais em longo prazo.

Esses resultados são corroborados por dois estudos randomizados e controlados,^{5,21,22} mas Karppinen et al.²¹ relataram resultados menos positivos. Portanto, um grande número de estudos que avaliaram IPETF e IPEIL foi publicado. Indicaram resultados positivos ou negativos com mais de seis meses de eficácia. Recentemente, IPETF proporcionou resultados mais eficientes, mas os estudos que avaliaram a IPEIL foram conduzidos como estudos randomizados e controlados com o uso de uma técnica cega para injeções em um único nível. Em um estudo que avaliou a IPEIL com o uso da técnica cega, a taxa de sucesso foi de 70%, o que significa que 30%²³ dos pacientes não ficaram satisfeitos. No entanto, no presente estudo, usamos fluoroscopia em ambas as técnicas (IPETF e IPEIL). Além disso, IPEIL foi feita mais próxima ao local da patologia. Nossos resultados mostraram que IPETF obteve escores bem menores do que IPEIL porque os pacientes eram mais velhos e suas patologias de múltiplos níveis.

Hopwood e Abram²⁴ descreveram 33 fatores associados à taxa de sucesso de injeções peridurais de esteroides e sugeriram que todos os fatores devem ser considerados no tratamento de pacientes com dor lombar crônica com injeção peridural de esteroides peridural. No entanto, a experiência do profissional que faz o procedimento continua a ser um fator muito importante que influencia a taxa de sucesso/satisfação.²

Em revisão conduzida por Parr et al.¹ que avaliou hérnia de disco e radiculite, nenhum dos estudos randomizados de IPEIL foi feito sob fluoroscopia. Entre as várias revisões, as injeções peridurais de esteroides não foram feitas sob fluoroscopia em qualquer dos estudos randomizados e controlados publicados.^{1,3,4,20} Recentemente, os autores tendem a preferir IPETF sob fluoroscopia porque o medicamento é administrado diretamente no nível exato do local da patologia.

Menos complicações foram observadas no grupo IPETF do que no grupo IPEIL (9,5% e 12,7%, respectivamente) e complicações sérias que exigiram internação não foram observadas. Ao fazer a IPETF, a dura-máter pode ser perfurada independentemente da colocação apropriada da

agulha. A propagação subdural e intratecal do contraste foi raramente observada com injeções transforaminais e, portanto, pode ser facilmente subestimada. No grupo IPETF, punção dural ocorreu em seis pacientes durante a intervenção, mas nenhum queixou-se de dor de cabeça. No entanto, no grupo IPEIL, a punção dural ocorreu em apenas um paciente, que foi tratado com tampão sanguíneo peridural. Punção dural acidental pode levar à cefaleia espinal.¹⁵ Uma complicação particularmente preocupante de uma punção é a instilação de anestésico no espaço subdural, o que pode levar a um bloqueio neural subdural. Relatos anteriores sugeriram uma incidência de 0,82% para injeções subdurais durante injeções peridurais interlaminares.²⁵ Para reconhecer uma possível punção dural, os intervencionistas precisam distinguir os padrões de fluxo de contraste intratecal, subdural e epidural. Goodman et al.²⁶ relataram complicações resultantes de punção dural em IPETF, particularmente durante a injeção subdural, o que provavelmente é subnotificado pelos praticantes.

A força deste estudo é que o mesmo profissional fez todas as intervenções monitoradas por fluoroscopia e a população do estudo é grande. No entanto, limitações, incluindo viés de seleção, viés de memória e dados incompletos, existiram. Os pacientes não foram randomizados para inclusão neste estudo, pois a heterogeneidade do grupo foi a limitação mais importante. Avaliar a função global e específica da coluna, além dos escores na ENV, seria um método melhor para qualificar quaisquer diferenças nos resultados clínicos entre IPEIL e IPETF.

A idade avançada pode aumentar as patologias em vários níveis que agravam a dor lombar. Depois de 12 meses de acompanhamento, concluímos que IPEIL pode ser tão eficaz como IPETF se feita sob fluoroscopia no nível mais próximo da patologia lombar. No entanto, mais estudos randômicos que comparem as duas técnicas feitas sob fluoroscopia no nível mais próximo das patologias lombares são necessários.

Conflitos de interesse

O autor declara não haver conflitos de interesse.

Agradecimentos

O autor revisou criticamente o manuscrito para conteúdo intelectual importante e aprovou o manuscrito final. Este estudo não teve patrocínio ou financiamento externo.

Referências

1. Parr AT, Diwan S, Abdi S. Lumbar interlaminar epidural injections in managing chronic low back and lower extremity pain: a systematic review. *Pain Physician*. 2009;12:163–88.
2. Beyaz SG. Interlaminar lumbar epidural steroid injections in degenerative lumbar spinal stenosis patients. *J Clin Anal Med*. 2014;5:234–8.
3. Furman MB, Kothari G, Parikh T, et al. Efficacy of fluoroscopically guided, contrast-enhanced lumbosacral interlaminar epidural steroid injections: a pilot study. *Pain Med*. 2010;11:1328–34.
4. Boswell MV, Hansen HC, Trescot AM, et al. Epidural steroids in the management of chronic spinal pain and radiculopathy. *Pain Physician*. 2003;6:319–34.

5. Manchikanti L, Boswell MV, Datta S, et al. Comprehensive review of therapeutic interventions in managing chronic spinal pain. *Pain Physician*. 2009;12:E123-98.
6. Bogduk N. Epidural steroids for low back pain and sciatica. *Pain Digest*. 1999;9:226-7.
7. Kuslich SD, Ulstrom CL, Michael CJ. The tissue origin of low back pain and sciatica: a report of pain response to tissue stimulation during operations on the lumbar spine using local anesthesia. *Orthop Clin North Am*. 1991;22:181-7.
8. Wheeler AH, Murrey DB. Chronic lumbar spine and radicular pain: pathophysiology and treatment. *Curr Pain Headache Rep*. 2002;6:97-105.
9. Olmarker K, Nordborg C, Larsson K, et al. Ultrastructural changes in spinal nerve roots induced by autologous nucleus pulposus. *Spine (Phila Pa 1976)*. 1996;21:411-4.
10. Homma Y, Brull SJ, Zhang JM. A comparison of chronic pain behavior following local application of tumor necrosis factor alpha to the normal and mechanically compressed lumbar ganglia in the rat. *Pain*. 2002;95:239-46.
11. Manchikanti L. The growth of interventional pain management in the new millennium: a critical analysis of utilization in the medicare population. *Pain Physician*. 2004;7:465-82.
12. Ergin A. Epidural steroid injections and low back pain. *Agri*. 2005;17:23-7.
13. Schaufele MK, Hatch L, Jones W. Interlaminar versus transforaminal epidural injections for the treatment of symptomatic lumbar intervertebral disc herniations. *Pain Physician*. 2006;9:361-6.
14. Karaman H, Kavak GO, Tüfek A, et al. The complications of transforaminal lumbar epidural steroid injections. *Spine (Phila Pa 1976)*. 2011;36:E819-24.
15. Goodman BS, Posecion LW, Mallempati S, et al. Complications and pitfalls of lumbar interlaminar and transforaminal epidural injections. *Curr Rev Musculoskelet Med*. 2008;1:212-22.
16. Nawani DP, Agrawal S, Asthana V. Single shot epidural injection for cervical and lumbosacral radiculopathies: a preliminary study. *Korean J Pain*. 2010;23:254-7.
17. Wang JC, Lin E, Brodke DS, et al. Epidural injections for the treatment of symptomatic lumbar herniated discs. *J Spinal Disord Tech*. 2002;15:269-72.
18. Ackerman WE 3rd, Ahmad M. The efficacy of lumbar epidural steroid injections in patients with lumbar disc herniations. *Anesth Analg*. 2007;104:1217-22.
19. Buttermann GR. Treatment of lumbar disc herniation: epidural steroid injection compared with discectomy. A prospective, randomized study. *J Bone Joint Surg Am*. 2004;86-A:670-9.
20. Koes BW, Scholten RJ, Mens JM, et al. Efficacy of epidural steroid injections for low-back pain and sciatica: a systematic review of randomized clinical trials. *Pain*. 1995;63:279-88.
21. Karppinen J, Malmivaara A, Kurunlahti M, et al. Periradicular infiltration for sciatica: a randomized controlled trial. *Spine (Phila Pa 1976)*. 2001;26:1059-67.
22. Vad VB, Bhat AL, Lutz GE, et al. Transforaminal epidural steroid injections in lumbosacral radiculopathy: a prospective randomized study. *Spine (Phila Pa 1976)*. 2002;27:11-6.
23. White AH, Derby R, Wynne G. Epidural injections for the diagnosis and treatment of low-back pain. *Spine (Phila Pa 1976)*. 1980;5:78-86.
24. Hopwood MB, Abram SE. Factors associated with failure of lumbar epidural steroids. *Reg Anesth*. 1993;18:238-43.
25. Lehmann LJ, Pallares VS. Subdural injection of a local anesthetic with steroids: complication of epidural anesthesia. *South Med J*. 1995;88:467-9.
26. Goodman BS, Bayazitoglu M, Mallempati S, et al. Dural puncture and subdural injection: a complication of lumbar transforaminal epidural injections. *Pain Physician*. 2007;10:697-705.